

# Kongeniale Lösungsmöglichkeiten komplexer Fälle mit ICX-IMPERIAL

Präoperative Behandlungsplanungen zur Implantatinserterion und Ansätze zum prothetikorientierten Vorgehen – „Backward Planning“ – gibt es in der Zahnmedizin seit Jahren. Diese bisher bekannten Vorgehensweisen waren jedoch oft in der Umsetzung schwierig, da es durch Addition verschiedenster Fehlerquellen im gesamten Planungs- und Behandlungsablauf zu Abweichungen in der Präzision kam, die eine 1:1-Umsetzung der ursprünglichen Planung zur tatsächlichen Situation erschwerten, bzw. unmöglich machten.

Potenzielle Fehlerquellen lagen in Ungenauigkeiten bei der 3D-Röntgenbilderstellung (Erzeugung der für jedes System unabdingbaren DICOM-Daten), Präzisionsverluste bei Abdrucknahme und Modellerstellung, sowie bei jeglicher Tätigkeit, die nicht digital durchgeführt werden konnte.

In den letzten Jahren wurden jedoch die Geräte (DVT, CT und 3D-Scanner – intra- oder extraoral) immer genauer und präziser und wiesen den Vorteil immer stärker abnehmender Strahlenbelastung für den Patienten auf. Durch modernste Softwaresysteme konnten Präzisionsverluste im Zusammenführen aller benötigten Dateien („Matching“) reduziert werden und neu erdachte chirurgische Vorgehensweisen führten zu genaueren Umsetzungen der zuvor im Computer geplanten Behandlungsstrategien.

## Volldigitale Workflows

Durch Einführung volldigitaler Workflows, wie dem hier gezeigten ICX-Imperial-Konzept, lassen sich zudem die „händischen“ Präzisionsverluste minimieren. So ist es nun tatsächlich möglich, auch hoch komplexe Fälle bis hin zu einer provisorischen Versorgungsoption zu planen und präoperativ zu produzieren. Ebenso machbar ist die Planung und das Design individueller Knochenblöcke, die geplante Einbringung von Knochenringen, etc.

Vorgehensweisen wie diese – Präzisionserhalt durch Vermeidung, bzw. Verringerung potenzieller Fehlerquellen – und konsequente Umsetzung digital erhobener Daten ermöglichen tatsächlich eine effiziente Behandlungsmöglichkeit, die vorhersagbare Ergebnisse nahezu garantiert und im Falle der Machbarkeit eine für den Patienten schonendere Vorgehensweise, beispielsweise durch minimalinvasive Verfahren, erscheinen lässt.

## Fallbeispiel

In dem hier gezeigten Fall stellte sich ein Patient mit einem stark parodontal geschädigten Unterkiefer mit dem Wunsch eines festen, nicht herausnehmbaren Zahnersatzes zur Behandlung vor. Nach eingehender klinischer und radiologischer Untersuchung wurde mithilfe des ICX-Magellan-Systems ein mehrgliedriger Behandlungsplan erarbeitet, der im Endeffekt

eine feste okklusal verschraubte Lösung basierend auf 6 Implantaten beinhaltete (Abb. 1)

Um zu dem gewünschten chirurgischen Ergebnis zu gelangen, welches ebenso prothetikorientiert gestaltet wurde, war es unabdingbar, die vorhandene interforaminäre Knochensituation zu verändern, um ein praktikables und ästhetisches Ergebnis erzielen zu können. So musste präoperativ zunächst eine knochengetragene Reduktionsschablone gestaltet werden, die nach Aufklappung dazu diente, gezielt eine Situation herzustellen, die für eine weitere Verwendung einer zweiten Schablone – ebenfalls knochengetragen – die Ausgangsbasis für die schablonengeführte Implantatbettaufbereitung und die Implantatinserterion lieferte (Abb. 2).

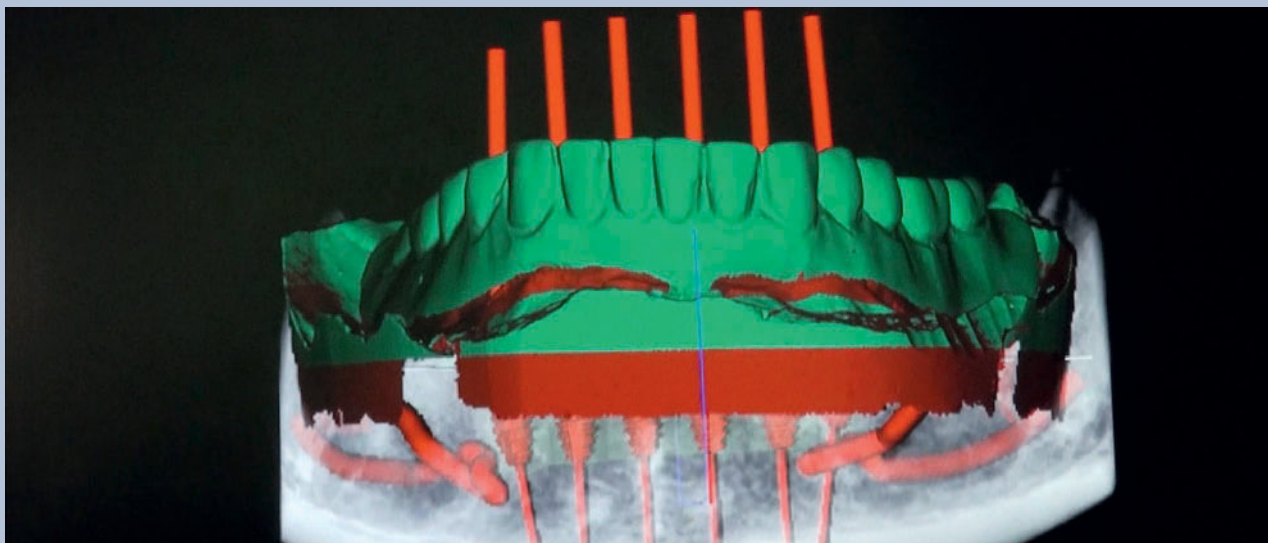
Fixiert wurde diese passgenau an die Knochensituation unter Verwendung der in der ICX-Safety-Guide-Box enthaltenen Verankerungsstifte, die nach Nutzung des hierfür vorgesehenen 1,45 mm Bohrers mit Stoppfunktion problemlos gesetzt werden konnten.

Nun war es möglich, sehr schnell und effektiv piezochirurgisch den oberen zu entfernenden Knochenblock abzutrennen und in einem Stück abzuheben, ohne zuvor Gefahr zu laufen, das Operationsfeld mit Kunststoffpartikeln zu kontaminieren. Nach Entfernung der Reduzierungshilfe („ICX-Reduction-Guide“) wurden nun die Positionierungsbohrungen der Verankerungsstifte genutzt, um die eigentliche ICX-Magellan-Schablone zur Implantatbettaufbereitung und -insertion nutzen zu können. Dieses vollzog sich nun sehr einfach, da alle zu verwendenden Instrumente auf die Nutzung der Schablone und die zu erwartende Knochensituation und Knochenqualität systembezogen abgestimmt sind. Präzise ausgedrückt bedeutet dies, dass jegliches Instrument – sei es jeder zu verwendende Bohrer oder auch jedes Einbringinstrument – verwendet werden konnte, bis es durch die Schablone gestoppt wurde.

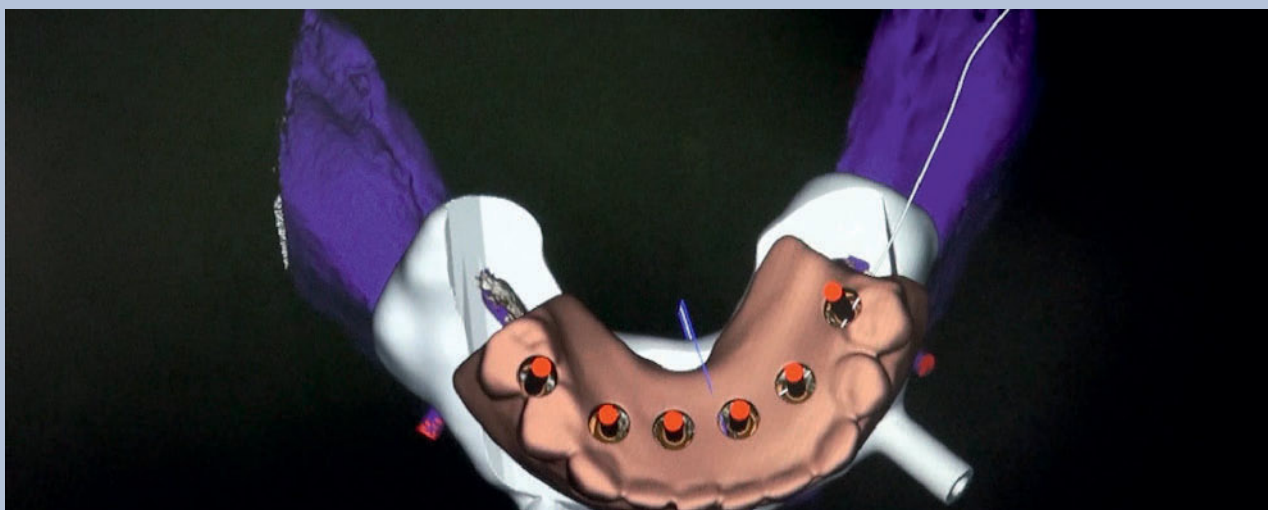Eine Beachtung von Tiefenmarkierungen, die Verwendung von aufzubringenden Bohrstopps etc. entfiel hier also gänzlich. In der Praxis bringt dies einen enormen Vorteil hinsichtlich der Einfachheit der Verwendung und der Präzision des Vorgehens.

## ICX-Smilebridge

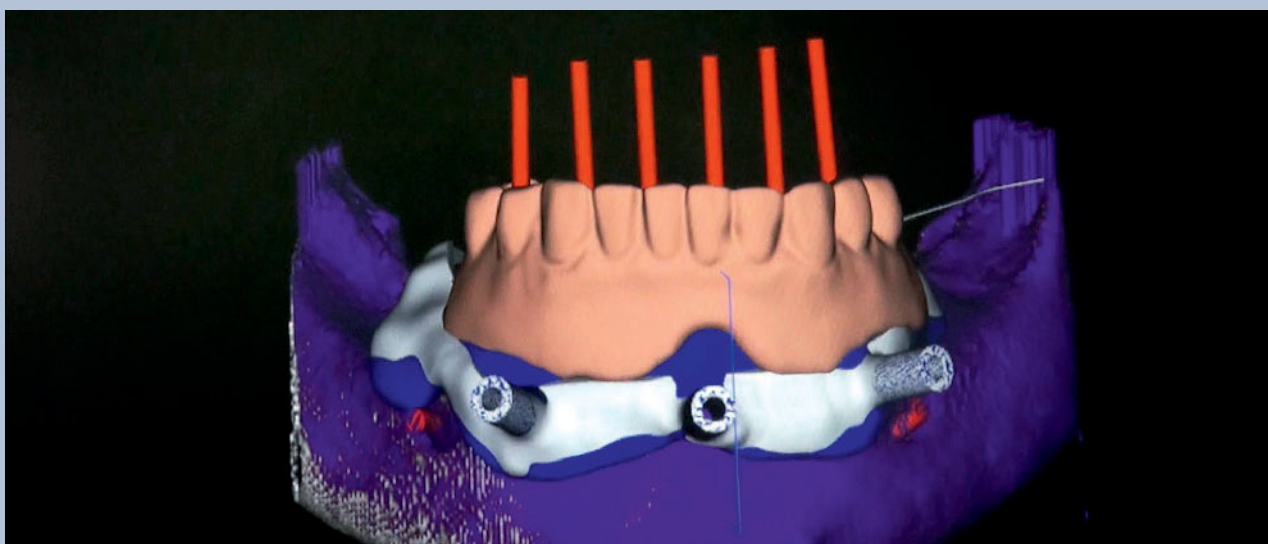
Im Anschluss konnten nun die ICX-multi-Abutments aufgebracht werden, die einen Angulationsausgleich für die später



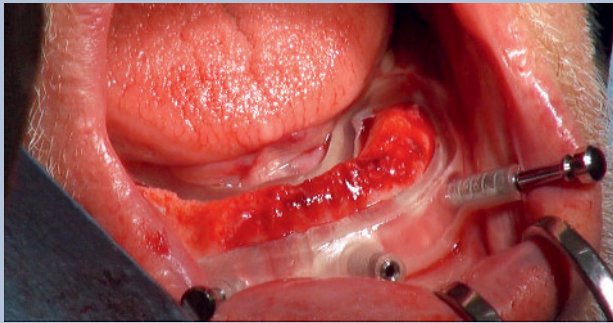
**Abbildung 1** Planung fester okklusal verschraubter Lösung, basierend auf 6 Implantaten



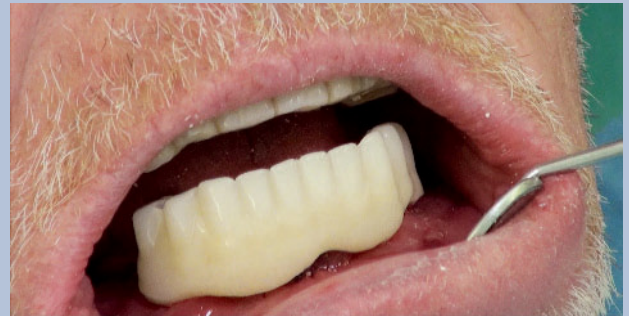**Abbildung 2** Prothetikorientierte Ausrichtung der Implantat-Abutment-Kombinationen



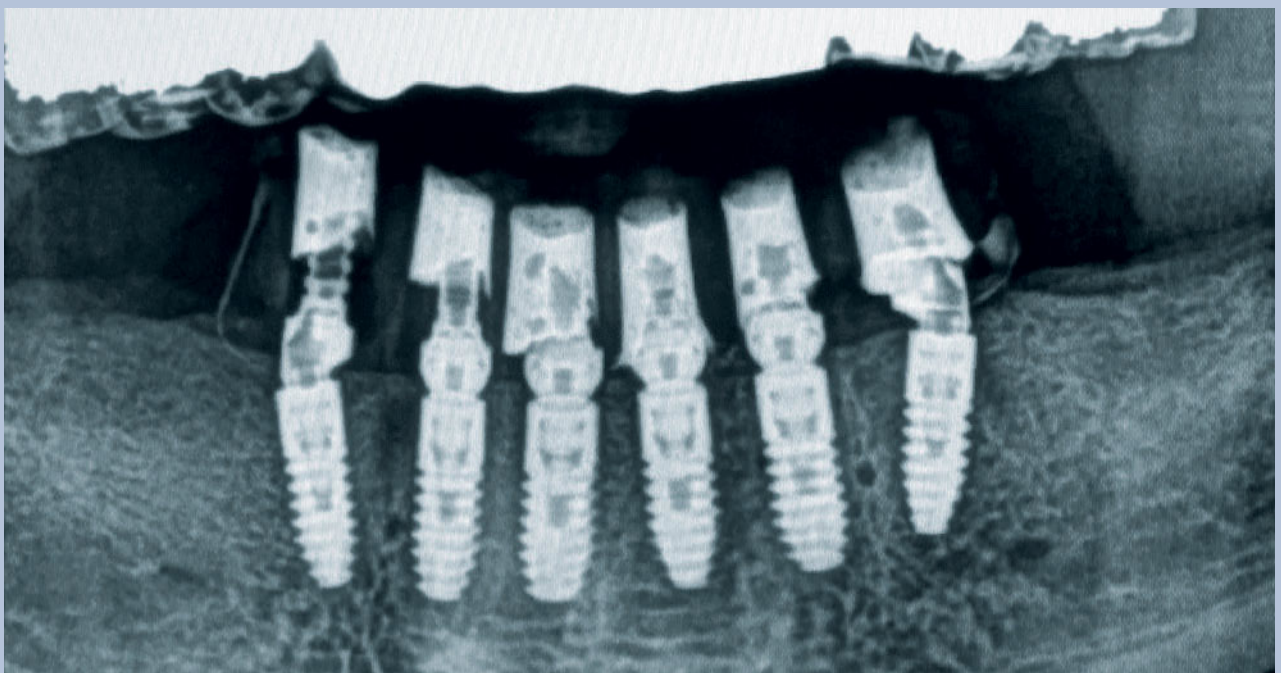
**Abbildung 3** Ansicht aller zur Behandlung notwendigen Einzeldateien



**Abbildung 4** Knochengetragene Reduktionsschablone: Ausgangsbasis für die schablonengeführte Implantatbettauflbereitung und die Implantatinsertion



**Abbildung 5** Postoperative In-situ-Ansicht



**Abbildung 6** Postoperatives OPG

(Abb. 1–6: W. S. Bieling/medentis medical GmbH)

einzusetzende Brücke lieferten und so die Einschubrichtungen „gleichschalteten“ (Abb. 3). Diese wurden in der korrekten Position, welche eindeutig war, mit definiertem Drehmoment fixiert und mit Titanaufbauten versehen.

Nach Naht konnte nun die ebenfalls präoperativ auf Basis der Röntgendaten designte und aus PMMA gefräste ICX-Smile-bridge als Langzeitprovisorium spannungsfrei eingebracht und einpolymerisiert werden (Abb. 4–6). **DZZ**

### Impressum

Text und Bilder:  
Wolf S. Bieling/medentis medical GmbH,  
Dernau

Diese Rubrik erscheint außerhalb der Verantwortung der Schriftleitung der DZZ.