



# Parodontitistherapie

## *Marathon statt Sprint*

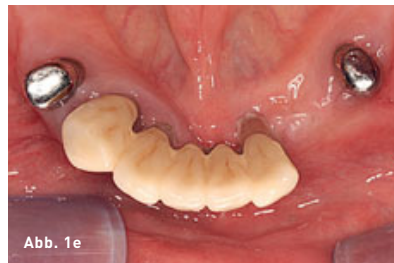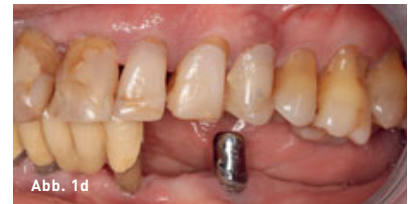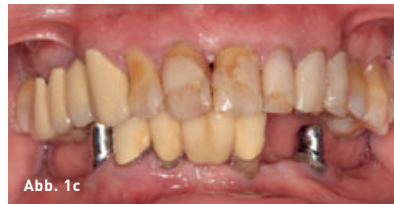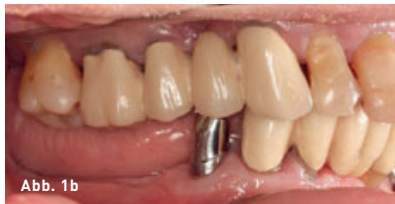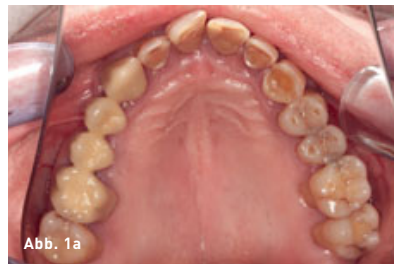Die Therapie der Parodontitis, einer durch bakterielle Zahnbeläge ausgelösten entzündlichen Zerstörung des Zahnhalteapparats, erfordert in vielen Fällen ein umfassendes und komplexes Behandlungskonzept. Neben der eigentlichen parodontalen Behandlung ist oft auch das Einbeziehen anderer zahnmedizinischer Fachrichtungen erforderlich. Außer der Erfahrung des Behandlers ist vor allem die Compliance der Patienten (= Patientenmitarbeit) ein wesentlicher Faktor für den langfristigen Erfolg der Therapie, deren Ziel es ist, stabile parodontale Verhältnisse zu erreichen. Die systematische Parodontitistherapie (PAR-Therapie) beinhaltet neben Maßnahmen zur Verbesserung der individuellen Mundhygiene (Plauekontrolle) durch Mundhygienetraining (MHT) in erster Linie die Entfernung der supra- und subgingival liegenden Beläge. Auch die langfristige Weiterbetreuung im Rahmen einer unterstützten Parodontitistherapie (UPT) mit regelmäßigen Recallterminen ist äußerst wichtig.

### PATIENTENFALL

Hier wird der Fall eines 75-jährigen Patienten beschrieben, der erstmalig im Juni 2017 im Zentrum der Zahn-, Mund- und Kieferheilkunde (Carolinum) der Johann Wolfgang Goethe-Universität Frankfurt a. M. mit dem Wunsch parodontal behandelt zu werden, vorgestellt wurde (Abb. 1 und 2).

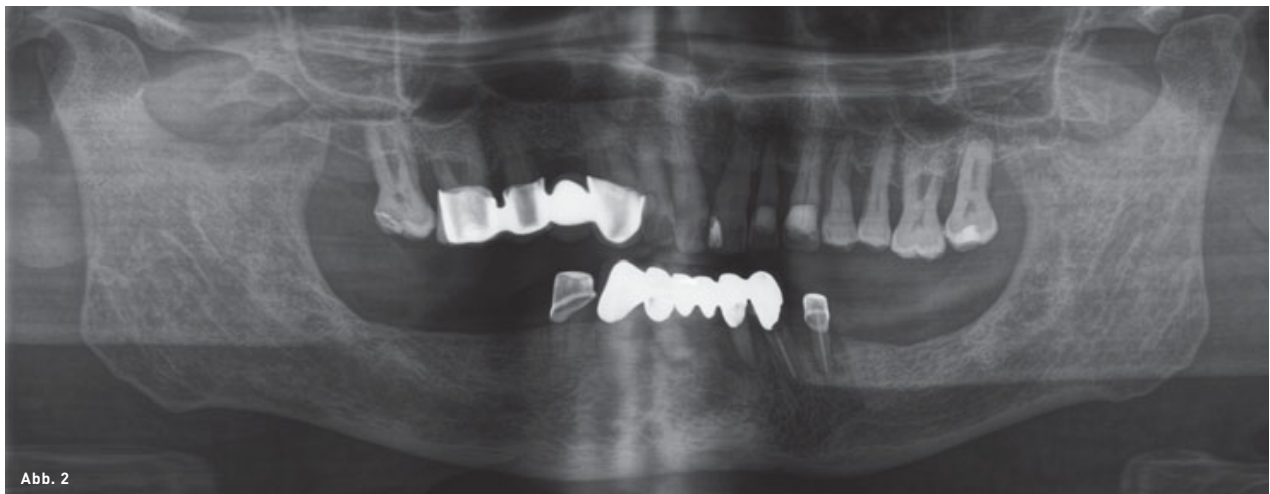
Allgemeinanamnestisch ist der Patient an Diabetes Typ II erkrankt und rauchte vom 25. bis zum 45. Lebensjahr drei Zigaretten täglich (entspricht drei Packungsjahren/pack years).

Der im Rahmen des Erstbefunds festgestellte PSI-Code von 4 in allen Sextanten (Parodontaler Screening-Index), also im gesamten Gebiss, ließ auf dringenden parodontalen Behandlungsbedarf schließen. Dafür wurde der Patient in die Poliklinik für Parodontologie überwiesen. Darüber hinaus ergab sich konservierender, prothetischer und chirurgischer Behandlungsbedarf:



**Abb. 1a bis e** Fotostatus zum Zeitpunkt der Erstvorstellung in der Poliklinik für Parodontologie.

**Abb. 2** Orthopantomogramm vom 03.05.2017.



- Restaurationen an den Zähnen 17, 11, 44 sowie
- Extraktion von Zahn 33 (kariös zerstört, wurzelkanalbehandelt, periapikale Osteolyse).

#### DIAGNOSE

Auf Grundlage des in der Poliklinik für Parodontologie erhobenen Parodontalstatus (Abb. 3) konnte die Diagnose einer generali-

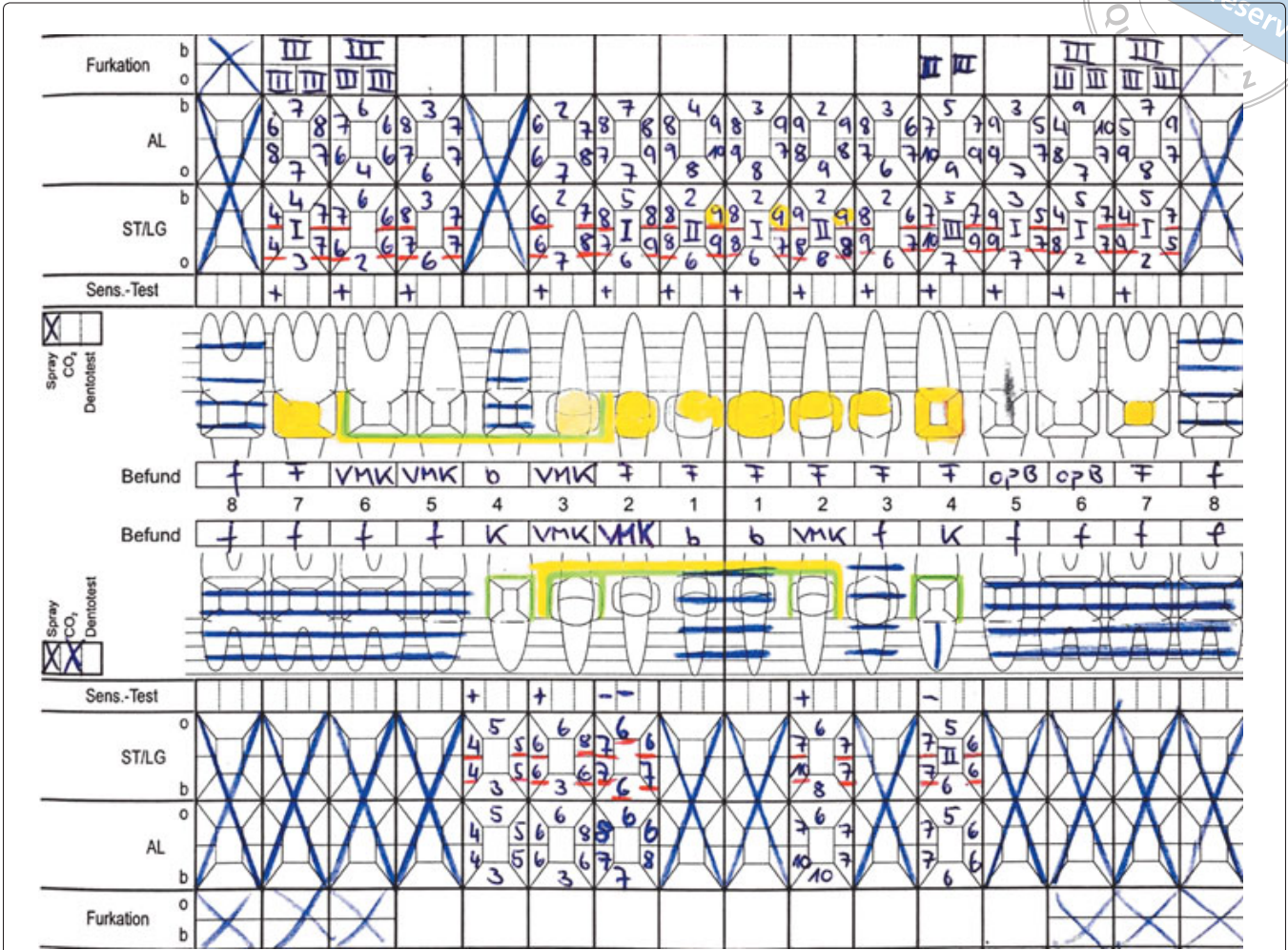


Abb. 3 Parodontalstatus vom 01.11.2017 (Furkation = Furkationsbefall, AL = Attachmentlevel, ST = Sondierungstiefe, LG = Lockerungsgrad, Sens-Test = Sensibilitätstest).

sierten, schweren chronischen Parodontitis gestellt werden (Attachmentlevel  $\geq 5$  mm an 96 von 108 Stellen, entspricht 89 % aller Stellen).

**PAR-THERAPIE**

Der Befunderhebung und Diagnosestellung schloss sich im ersten Schritt das Mundhygienetraining an. Anhand der Instruktion und Demonstration von Maßnahmen zur effektiven häuslichen Mundhygiene und professionellen Zahnreinigungen galt es zunächst, die bislang vernachlässigte Mundhygiene zu ver-

bessern (Ausgangsbefund: modifizierter Gingival-Bleeding-Index<sup>1</sup> von 7% und modifizierter Plaque-Control-Record<sup>2</sup> von 70%), denn diese bildet stets die Grundlage für die anschließende PAR-Therapie. Aufgrund mangelnder Compliance und eingeschränkter manueller Fähigkeiten waren hierzu drei Termine notwendig.

Nun wurde eine nichtchirurgische, geschlossene Parodontitistherapie, die sogenannte Full-Mouth-Disinfektion (FMD) begonnen<sup>3,4</sup>: An zwei aufeinanderfolgenden Tagen wurden hierzu alle Zähne supra- und subgingival instrumentiert und in die behandelten Taschen

antibakteriell wirksames 1%iges Chlorhexidinalgel eingebracht. Wichtig ist hierbei generell, dass auch bei der häuslichen Mundpflege für die folgenden zwei Wochen Chlorhexidinpräparate eingesetzt werden (Abb. 4)<sup>5</sup>. Danach schlossen sich zwei Kontrolltermine an: Sechs Tage nach der Instrumentierung wurde dabei erneut CHX-Gel in die Taschen eingebracht und nach 13 Tagen wurden die inzwischen entstandenen, typischen CHX-Beläge entfernt. Drei Monate nach der FMD fand die sogenannte Reevaluation statt, also eine erneute ausführliche parodontale Befundaufnahme. Es wurde erstmals wieder ein Parodontalstatus erhoben, um einerseits den Effekt der nichtchirurgischen, geschlossenen Parodontitistherapie zu bewerten und andererseits über die Notwendigkeit einer chirurgischen Therapieergänzung (Lapenoperation) entscheiden zu können (Abb. 5). Bei einigen Taschen konnte eine signifikante Verbesserung der Sondierungstiefen (ST) festgestellt werden, dennoch zeigten sich weiterhin eine Vielzahl pathologisch vertiefter Taschen (ST > 4 mm oder 4 mm mit Blutung auf Sondieren [BOP]).

Bis zu diesem Punkt erfolgte die Behandlung im Rahmen des Abschnitts Parodontologie des Kurses der Zahnerhaltung 2 im neunten Semester. Der Reevaluationbefund ergab zwar eine substanzielle Verbesserung der Sondierungstiefen, aber an den Zähnen 17, 24, 26, 27 und 32 ließen sich noch Sondierungstiefen > 5,5 mm messen. Damit lag die Indikation für ein offenes Vorgehen vor. Im Interesse der Erhaltung der geschlossenen Zahnreihe im Oberkiefer (OK) sollte auch der Erhalt der furkationsbeteiligten Zähne angestrebt werden (= mehrwurzelige Zähne mit interradiikulärem Knochenverlust).

#### WEITERE ÜBERLEGUNGEN

Der Fall, dessen antiinfektiöse Parodontitistherapie hier geschildert wird, ist sehr komplex. Es

#### FULL-MOUTH-DISINFECTION (FMD)

- Bürsten des Zungenrückens mit 1%igem CHX-Gel für 60 sek
- 2× Spülen mit 0,1–0,2%iger CHX-Spülung für je 60 sek
- Scaling und Root Planning (SRP) aller Quadranten unter Lokalanästhesie an zwei aufeinanderfolgenden Tagen
- 3× Einbringen von 1%igem CHX-Gel in alle behandelten Taschen innerhalb von 10 min

#### KONTROLLTERMINE

- Einbringen von CHX-Gel eine Woche postoperativ
- Entfernung der CHX-Beläge zwei Wochen postoperativ

#### HÄUSLICHE MUNDHYGIENE

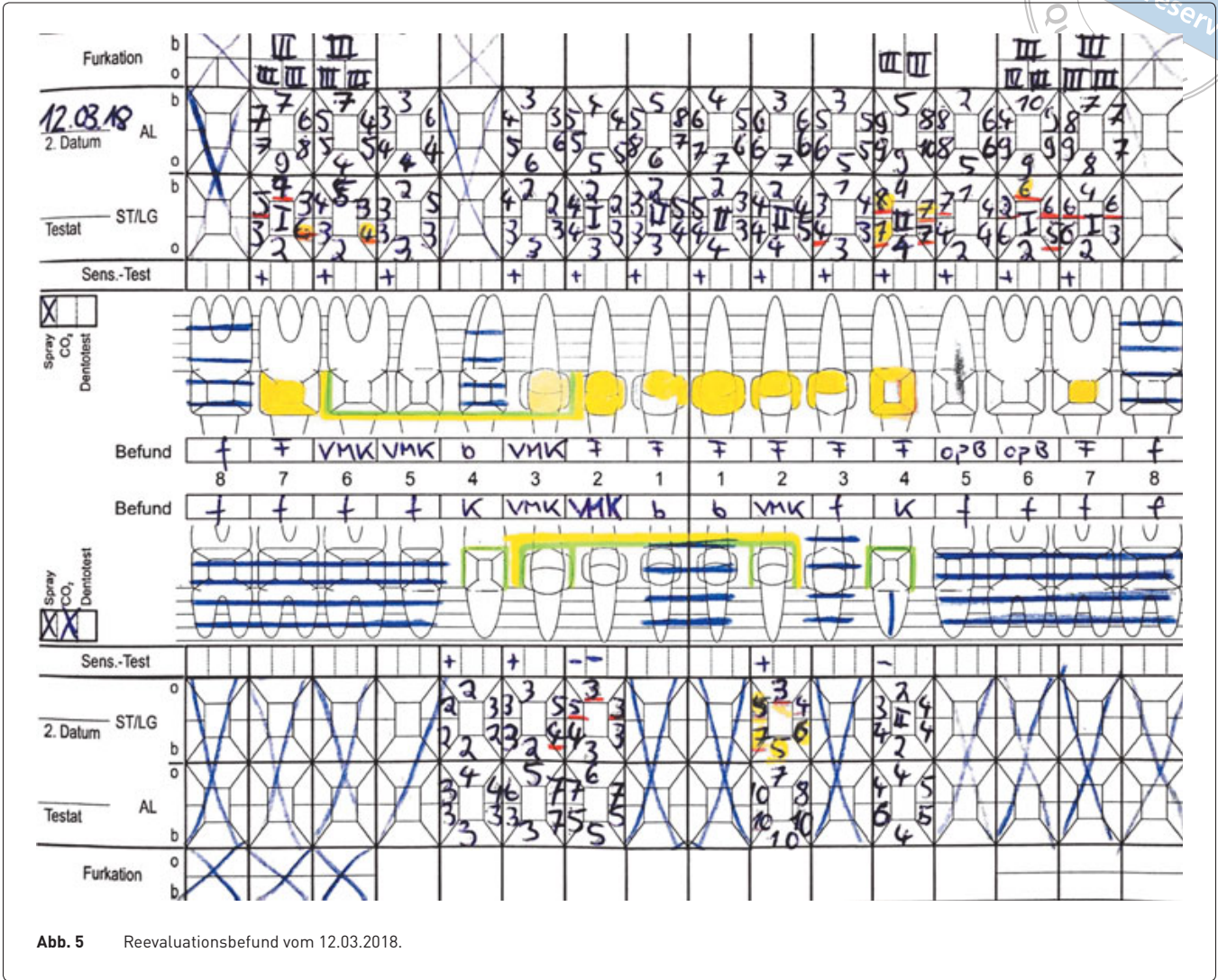
14 Tage postoperativ:

- 2× täglich Spülen mit 0,1–0,2%iger CHX-Spülung für 2 min
- Zähneputzen mit 1%igem CHX-Gel anstatt Zahnpasta

Abb. 4 Vollständiges FMD-Protokoll<sup>3</sup>.

lagen insbesondere im OK starke Attachmentverluste vor, die durch komplett sondierbare Furkationen an den Zähnen 17, 16, 24, 26, 27 verschärft wurden (= Furkationsbeteiligung Grad 3). Die Prognose von Zähnen mit durchgängigen Furkationen ist deutlich schlechter als von einwurzeligen Zähnen oder Zähnen mit Furkationsbeteiligung Grad 1 oder 2. Auf der anderen Seite lag im OK bisher noch eine geschlossene bzw. festsitzend versorgte Zahnreihe vor. Aktuell bestand im OK kein prothetischer Handlungsbedarf. Dieser würde durch eine Extraktion von 24 aber geschaffen werden. Deshalb soll versucht werden, 24 zu erhalten. Bei guter Nachsorge können nachweislich auch Zähne mit durchgängigen Furkationen bis zu zehn Jahre lang in Funktion gehalten werden (palliative Furkationstherapie)<sup>6</sup>. In diesem Fall war aber zu überlegen, ob die antagonistischen und deshalb strategisch eher unbedeutenden Zähne 17 und 27 nicht lieber entfernt werden sollten. In diese Entscheidung wird





der Patient mit einbezogen (partizipative Entscheidungsfindung). Ein weiterer Faktor, der den Therapieerfolg generell maßgeblich beeinflusst, ist die Mitarbeit des Patienten. Hier war es sehr mühsam die individuelle Plaquekontrolle im Vorfeld der antiinfektiösen Therapie zu verbessern. Zum jetzigen Zeitpunkt ist noch unklar, ob der Patient regelmäßig an den UPT-Sitzungen teilnehmen und eine effektive Plaquekontrolle betreiben wird. Um diesen Aspekt der Prognose beurteilen zu können, ist viel Geduld nötig. Zum Zeitpunkt der Reevaluation stand der Patient chirurgischen

Maßnahmen ablehnend gegenüber. Das offene Vorgehen (Zugangslappenoperationen) würde, falls der Patient zustimmt, von einem Zahnarzt der Poliklinik für Parodontologie übernommen. Die anschließende Nachsorge (UPT) findet dann wieder im Behandlungskurs statt.

**FAZIT**

Der dargestellte komplexe und schwierige Fall zeigt, dass Parodontitis primär durch nichtchirurgische antiinfektiöse Therapie substanziiell verbessert werden kann. In vielen einfacheren

Fällen reicht die nichtchirurgische Therapie aus, um stabile parodontale Verhältnisse zu etablieren<sup>7</sup>, in dem geschilderten Fall allerdings nicht. Grundsätzlich gilt der Satz „Die Freundschaft zum Parodontologen ist lebens-

lang.“. Die unterstützende Parodontitistherapie umfasst nicht einen begrenzten Zeitrahmen, sondern die langjährige Zusammenarbeit zwischen Zahnarzt und Patient auf unbestimmte Zeit<sup>8</sup>.



**MARIO SCHRÖDER**

10. Fachsemester

E-Mail: mario.schroeder@stud.uni-frankfurt.de



**MARVIN LANGE**

8. Fachsemester

E-Mail: s8812937@stud.uni-frankfurt.de

Alle:  
 Johann Wolfgang  
 Goethe-Universität  
 Frankfurt a. M.  
 Zentrum der Zahn-, Mund-  
 und Kieferheilkunde  
 (Carolinum)



**SASCHA NIKLAS JUNG**

8. Fachsemester

E-Mail: sascha.niklas.jung@gmx.de

## LITERATUR

1. Ainamo J, Bay I. Problems and proposals for recording gingivitis and plaque. *Int Dent J* 1975;25:229–235.
2. O’Leary TJ, Drake RB, Naylor JE. The plaque control record. *J Periodontol* 1972;43:38.
3. Quirynen M, Bollen CM, Vandekerckhove BN, Dekeyser C, Papaioannou W, Eysen H. Full- vs. partial-mouth disinfection in the treatment of periodontal infections. Short-term clinical and microbiological observations. In: *J Dent Res* 1995;74:1459–1467.
4. Eickholz P. *Parodontologie A bis Z: Grundlagen für die Praxis*. Berlin: Quintessenz, 2012.
5. Eickholz P, Siegelin Y, Scharf S et al. Nonsurgical periodontal therapy decreases serum elastase levels in aggressive but not in chronic periodontitis. *J Clin Periodontol* 2013;40:327–333.
6. Strauß B, Püllen F, Eickholz P. Systematische Parodontitistherapie vom 72. bis zum 82. Lebensjahr. *Parodontologie* 2018;29:37–49.
7. Eickholz P. Parodontale Infektionen und deren Kontrolle – Was kann jeder Zahnarzt leisten? *Parodontologie* 2011;22:113–121.
8. Eickholz P. Glossar der Grundbegriffe für die Praxis: Unterstützende Parodontitistherapie (UPT). Teil 2: Individuelles Parodontitisrisiko und Bestimmung der UPT-Intervalle. *Parodontologie* 2007;18:239–245.