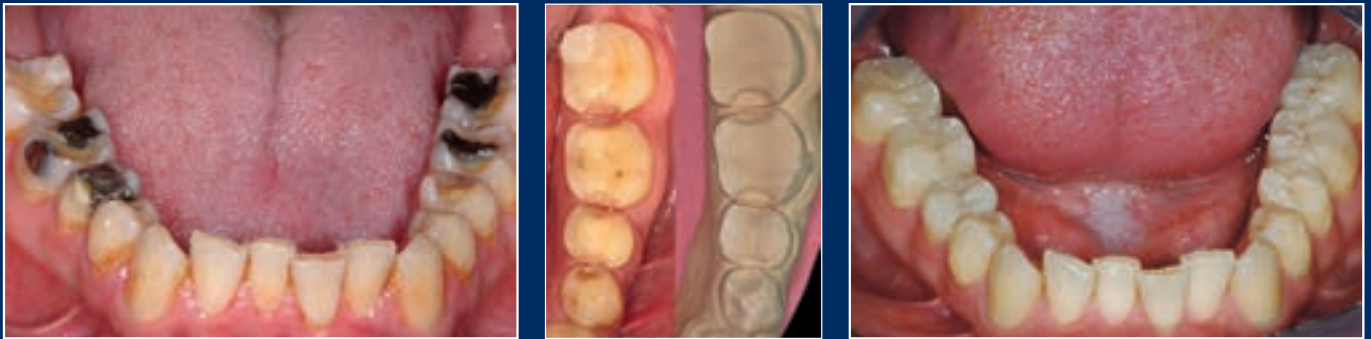

# DZZ

Deutsche Zahnärztliche Zeitschrift  
German Dental Journal

Mitgliederzeitschrift der Deutschen Gesellschaft für Zahn-, Mund- und Kieferheilkunde e. V.  
Journal of the German Society of Dentistry and Oral Medicine



Rekonstruktion generalisierter Erosionsschäden  
Leistung und Grenzen regenerativer Materialien  
Neue Begriffe in der restaurativen Zahnerhaltung



5. NATIONALES SYMPOSIUM

# OSTEOLOGY BADEN-BADEN

18.–19. SEPTEMBER 2015



## Wissenschaftlich basierte Behandlungskonzepte für die Praxis

### Chairman

Prof. Dr. Dr. Friedrich W. Neukam

### Speakers / Moderators

Prof. Dr. Dr. Bilal Al-Nawas | Dr. Claude Andreoni | Dr. Thomas Barth  
Prof. Dr. Jürgen Becker | Dr. Dr. Martin Bonsmann | Dr. Torsten S. Conrad  
Dr. Oliver Brendel | Prof. Dr. Tomasz Gedrange | Dr. Christian Hammächer  
Dr. Dr. Peer W. Kämmerer | Dr. Gerd Körner | Dr. Thomas Meier  
PD Dr. Christian Mertens | Dr. Matthias Müller, RA | Prof. Dr. Katja Nelson  
Prof. Dr. Dr. Friederich W. Neukam | Prof. Dr. Dr. Torsten E. Reichert  
Dr. Mario Rocuzzo | Prof. Dr. Ralf Rößler | Prof. Dr. Dr. Dr. Robert Sader  
PD Dr. Birgit Schäfer | Dr. Markus Schlee | Dr. Massimo Simion  
PD Dr. MSc. Jamal M. Stein | Dr. Michael Stimmelmayer  
Dr. Dr. Andres Stricker | PD Dr. Daniel S. Thoma | Dr. Peter Randelzhofer  
PD Dr. Dietmar Weng | Dr. Dr. Nils Weyer | Dr. Jörg-Ulf Wiegner

Ja, bitte senden Sie mir das ausführliche  
Veranstaltungsprogramm zum Kongress zu:

per Fax  
07223 9624-10



Prof. Dr. Karl-Heinz Utz

## Evidenz in der zahnärztlichen Planung?

Liebe Kolleginnen und Kollegen, Sanierungsplanungen resultieren – beim gleichen Patienten von verschiedenen Zahnärzten ausgeführt – in z.T. stark voneinander abweichenden Ergebnissen. Diese Situation ist in Zeiten einer angestrebten Evidenz-basierten Zahnheilkunde ein wunder Punkt.

Die Ausgangslage unserer Patienten ist völlig unterschiedlich: Schmerzen im Kausystem, Unterkiefer-Fehlfunktion, Attachmentverlust, chronische Parodontitis unterschiedlichen Schweregrades, Periimplantitis, Rezessionen, fehlende attached Gingiva, Zahnlücken, kariöse-, endodontisch infizierte-, gekippte-, stark elongierte-, gelockerte-, frakturierte-, ungünstig platzierte-, retinierte- und/oder verfärbte Zähne, Wurzelreste, Defekte des zahnlosen Kieferkamms, Abweichungen der Okklusionsebene oder/und der Inzisalkantenlinie, sekundäre Unterkiefer-Verlagerungen und/oder ausgeprägte Abrasionen/Erosionen/Abfraktionen, um nur einige Beispiele zu nennen. Der Behandler steht daher fast immer vor sehr komplexen Aufgaben und höchst individuellen Anforderungen. Im Verlauf der Planung ist ja nicht nur für jeden Zahn separat zu entscheiden, ob er gesund ist bzw. auf einfache Weise erhalten werden kann (gleichbedeutend mit voraussichtlich langem Überleben) oder sicher entfernt werden sollte (= hoffnungslos, „rational nicht zu erhalten“), sondern es sind auch diejenigen Zähne zu klassifizieren, deren Zustand man für fraglich hält. Darüber hinaus müssen noch weitere Aspekte berücksichtigt werden, z.B. die vermutliche Mitarbeit des Patienten, seine allgemeine Gesundheit, das Alter, seine Belastungsfähigkeit und die finanziellen Gegebenheiten. Nicht zuletzt spielen auch die Fähigkeiten und die Bereitschaft des Behandlers (*Heners* et al., pers. Mitt., Fortbildungskurs Karlsruhe 2002) eine nicht zu unterschätzende Rolle.

Bereits der oftmals erste Schritt – die Zuteilung jedes einzelnen Zahnes in die drei „Erhaltungsklassen“ – stellt eine individuelle prognostische Bewertung dar, die insbesondere bei fraglichen Zähnen im Detail nur schwer einzuschätzen ist [3–6].

Ist Zahnersatz für die Therapie notwendig, spielen nicht nur die Überlebensraten der einzelnen Behandlungsoptionen eine Rolle. Patienten [2], Krankenkassen und Gerichte fordern – und das ist sicher unstrittig – die Aufklärung über alternative Behandlungsmöglichkeiten. Auch wenn die Beratung des Behandlers unzweifelhaft eine Schlüsselfunktion darstellt: Vor allem ästhetische und finanzielle Gegebenheiten – also der Pa-

tient selbst – entscheiden letztendlich über die Art des einzugliedernden Zahnersatzes.


Die beschriebenen Überlegungen zeigen deutlich, dass es im Detail schwierig sein wird, den Prozess der Planung insgesamt Evidenz-basiert zu gestalten, denn neben individuellen Bewertungen handelt es sich großenteils um die Einschätzung zukünftiger Entwicklungen, die nun einmal nicht sicher vorauszusehen sind.

Daher kann es bei der zahnärztlichen Sanierungsplanung nur darum gehen, mit strukturiertem und systematischem Vorgehen Behandlungsvorschläge zu erarbeiten und zu dokumentieren, die für Dritte nachvollziehbar sind (*Heners*). Darüber hinaus sollte man sicher besonderen Wert darauf legen, die Ergebnisse wissenschaftlicher Studien in den Planungsablauf einzubeziehen, wohl wissend, dass diese im individuellen Fall auch nur eine begrenzte Aussagekraft haben können.

Die Basis für eine gelungene Planung bilden eine fundierte Anamnese, eine professionelle extra-(Funktionsscreening) und intraorale Befunderhebung mit ausführlichem dentalen und parodontalen Befund (PSI, Attachmentverlust) sowie eine Röntgenuntersuchung (wenn indiziert). Bei der Notwendigkeit, Zahnersatz einzugliedern, sind zusätzlich montierte Modelle sinnvoll. Es ist von Bedeutung, sich zunächst ohne den Patienten, mit Ruhe und Zeit der individuellen und alternativen Planung zu widmen, bevor man dem Patienten in einer zweiten Sitzung „partizipatorisch“ [1] die Ergebnisse darlegt (Aufklärungssitzung). Bei dieser Gelegenheit können Befunde erweitert oder nachgeholt (z.B. unklare Sondierungstiefen, Sensibilität, Lachlinie u.a.) und hin und wieder weitere Überlegungen in den Behandlungsplan einbezogen werden.

Schwierigere Fälle erfordern nach Abschluss der Vorbehandlung eine Reevaluation mit einer Nachbefundung mit der Fragestellung, ob die ursprüngliche Planung optimiert werden muss [7].

Leider steht die derzeitige Honorierung oft in keinem angemessenen Verhältnis zu der bei der Planung erforderlichen Sorgfalt, die die Grundlage zu jeder erfolgreichen Behandlung ist.

Ihr  


Prof. Dr. Karl-Heinz Utz

### Literatur

1. Antes G, Türp JC: Partizipatorische Entscheidungsfindung? Dtsch Zahnärztl Z 2012;67:657–676
2. Bückmann B: Gesunde Zähne. Vorsorge, Behandlung, Kosten. Stiftung Warentest, Berlin 2010
3. McGuire MK: Prognosis versus actual outcome: A long-term survey of 100 treated periodontal patients under maintenance care. J Periodontol 1991;62:51–58
4. McGuire MK: Prognosis vs outcome: Predicting tooth survival. Compendium 2000;21:217–230
5. McGuire MK, Nunn ME: Prognosis versus actual outcome. II. The effectiveness of clinical parameters in developing an accurate prognosis. J Periodontol 1996;67:658–665
6. McGuire MK, Nunn ME: Prognosis versus actual outcome. III. The effectiveness of clinical parameters in accurately predicting tooth survival. J Periodontol 1996;67:666–674
7. Schlagenhauf U: Parodontal hoffnungslose Zähne – stimmen die alten Konzepte noch? Dtsch Zahnärztl Z 2013;68:405–410



*Besinnliche*  
WEIHNACHTEN

Wir wünschen Ihnen eine schöne Weihnachtszeit  
und freuen uns auf ein ideenreiches Jahr 2015.



Prof. Dr. Bärbel Kahl-Nieke

## AO-Z, NKLZ, DZÄT, owidi, DZZ und immer wieder Qualität

Liebe Kolleginnen und Kollegen, vor einem Jahr habe ich mich an dieser Stelle insbesondere an unseren Nachwuchs gewandt und einmal versucht alle Bemühungen um unsere Zukunft zu bündeln und auch ein wenig zu relativieren. Nach einem Studententag während des Deutschen Zahnärztetages 2014 in Frankfurt mit über 700 Teilnehmern und persönlichen Gesprächen mit den „jungen Leuten“ habe ich den Eindruck die Kluft wird so langsam überwunden, wir nähern uns an und eigentlich sprechen wir auch die gleiche Sprache. Der neue Vorstand des BdZM möchte nun endlich an der Umsetzung der zukünftigen Approbationsordnung mitarbeiten und auch wir stehen in den Startlöchern. Wenn da nicht relevantere Themen im BMG wären, die wiederum zu einer Verschiebung der Beschäftigung mit der AO-Z geführt hätten.

Lassen wir also diese „never ending story“ nicht weiter unsere freien Speicher besetzen. Beschäftigen wir uns mit dem NKLZ, dem Nationalen Kompetenzbasierten Lernzielkatalog, der in diesen Tagen von allen Fachgesellschaften und Dekanaten im Rahmen des sogenannten Delphi-Prozesses noch einmal geprüft und dann finalisiert werden wird. Wir können also davon ausgehen, dass dieser einmalige Katalog dessen, was die zahnmedizinische Ausbildung zu bieten haben sollte im nächsten Jahr auf dem Medizinischen Fakultätentag verabschiedet werden wird. Und dann könnten wir ihn auch auf formaler Basis unserer geltenden inzwischen 60 Jahre alten AO-Z „benutzen“, also all die durch die Vertreter der Fachgesellschaften zusammengestellten Inhalte für eine zeitgemäße zahnmedizinische Ausbildung implementieren. Also lassen Sie uns nicht weiter lamentieren über politische Gegebenheiten, auf die wir offensichtlich nicht unbedingt Einfluss haben. Lassen Sie uns unsere Energie in den NKLZ stecken, damit unsere Absolventen 2020 als berufsfähige und -fertige Kolleginnen und Kollegen den Zahnärztee pool zur Erhaltung bzw. Wiederherstellung von Mundgesundheit und Lebensqualität auffüllen können.

Damit sind wir für die Qualitätsdebatte im neuen Jahr schon einmal grundsätzlich gewappnet. Denn der Grundstein für Qualität in der Medizin wird im Studium gelegt. Deshalb verstehe ich persönlich auch nicht wirklich, weshalb wir politisch erneut von der Prioritätenliste entfernt wurden.

Und dann setzt sich die Qualitätsthematik fort, in der Fort- und Weiterbildung. Das Fortbildungsangebot ist gigantisch und unübersichtlich und nicht immer ohne conflict of interest. Da sind wir wieder beim Studium, schon in der Ausbildung sollten wir unseren Studierenden die Rolle der Industrie in der Medizin nahe bringen und versuchen die Partnerschaft als *conditio sine qua non*, aber nicht als Verkaufsberater zu vermitteln. Und an dieser Stelle tut sich eine ausgesprochen schwierige Situation auf: Kooperation ja, aber keine Abhängigkeit, sondern Wissenschaft zum Wohle der Patientinnen und Patienten unter Einbezug aller vorhandenen Evidenz bzw. *good clinical practice*.

Dafür erarbeiten wir, die DGZMK, gemeinsam mit BZÄK und KZBV Leitlinien, wissenschaftliche Mitteilungen und Patienteninformationen, um allen verantwortungsbewussten Zahnärztinnen und Zahnärzten eine Hilfestellung zu geben, in ihren Bemühungen die richtige Wahl in Diagnostik und Therapie zu treffen. Und damit sind wir beim Deutschen Zahnärztee tag. Wir haben versucht im November in Frankfurt die Frage „Kann Therapie durch Prävention ersetzt werden?“ zu beantworten und dabei das Individuum, also den Patienten, in den Mittelpunkt gestellt. Mein persönlicher Eindruck und viele Kommentare von Teilnehmern und Referenten lassen mich einmal vorsichtig artikulieren, dass uns dies ganz gut gelungen zu sein scheint.

Nach dem Kongress ist vor dem Kongress. Bereits, wenn Sie diese DZZ in der Hand halten, tagt das Kongresskomitee, um den DZÄT 2015 thematisch zu finalisieren. Save the date: **6. bis 7. November 2015** für den 3. Gemeinschaftskongress mit dem Motto „**Update 2015 – Klinisch relevant, kritisch betrachtet, konstruktiv diskutiert**“. Alle Fachgesellschaften und Arbeitskreise der DGZMK haben hierzu Vortragsblöcke angemeldet, die wiederum den roten Faden des Deutschen Zahnärztee tages, das **Interdisziplinäre**, aufgreifen und für Sie, liebe Kolleginnen und Kollegen, kritisch betrachten und konstruktiv diskutieren werden.

Sie werden also im nächsten Jahr in Sachen Qualität auf das o.g. Angebot an für Sie zusammengestellte Informationen zu vielen Themen der Zahnmedizin (Leitlinien, wissenschaftliche Mitteilungen, Patienteninformationen) sowie die aus den Präsentationen auf dem DZÄT 2014 mitgenommenen Bestätigungen oder Ergänzungen oder gar Richtigstellungen, immer auf



Basis neuer wissenschaftlicher Erkenntnisse zurückgreifen können. Und damit Sie zukünftig nicht „herumsuchen“ und surfen müssen, haben wir für Sie seit vier Jahren viel Energie in eine Wissensplattform mit Namen „owidi“ gesteckt. Inzwischen gibt es schon einige Kolleginnen und Kollegen, die an dieser Stelle nicht weiterlesen oder die Augen verdrehen werden, weil owidi immer noch nicht zu ihrer Verfügung steht. Ich persönlich hatte auch so eine Phase, in der ich ein Gefühl von „never ending story“ verspürte. Aber „Augen auf und durch“ hat sich auch hier bewährt. Unser Team, das hauptamtlich an und mit owidi arbeitet, ist momentan auch Dank des Inputs zahlreicher sogenannter Betatester aus Ihren Reihen dabei den Start vorzubereiten. Wenn ich die Lage nun mit einiger diesbezüglicher Erfahrung richtig einschätze, wird owidi aber kein Weihnachtsgeschenk, sondern eher „owidi 2015“. Um Sie nun noch ein wenig neugieriger zu machen und den Spannungsbogen nicht brechen zu lassen, Sie erwartet auf owidi – einer innovativen Anlaufstelle in der dentalen online-Welt – ein umfassendes Angebot an Literatur aus verschiedenen Verlagen, alle Leitlinien, Patienteninformationen, wissenschaftlichen Mitteilungen und vieles mehr (Filme, Fachbeiträge, Fortbildungsangebote, Suiten der Fachgesellschaften und Arbeitskreise sowie der APW).

Apropos coming soon: mein Editorial mit dem Titel „Unser neues Internet-Portal owidi wird freigeschaltet“ liegt in der Schublade, darin nehme ich Sie dann gerne mit auf die Plattform und heiße Sie dort angemessen willkommen.

In der Zwischenzeit gibt es für Sie Neues zu unserer traditionellen Mitgliederzeitschrift, die Sie jetzt gerade in der Hand haben. Wie Sie wissen, haben alle Verlage und auch Fachgesellschaften im Zeitalter von Apps und Clouds einen gewissen Spagat zu bewältigen, die Fans der digitalen Welt gleichermaßen wie auch die Anhänger analoger Literatur zu befrieden. Daher hat der Vorstand der DGZMK in enger Absprache mit dem Deutschen Ärzte-Verlag während der Hauptversammlung der

DGZMK den Mitgliedern vorgeschlagen, ab Januar 2015 die Ausgaben der DZZ zu halbieren. Zeitgleich soll eine weitere Qualitätsfokussierung stattfinden, über die ich Sie hier schon ein wenig informieren möchte. Details finden Sie dann im Editorial der ersten 2015-Ausgabe im Februar. Es wird ab nächstem Jahr sechs DZZ-Print- sowie auch Online-Ausgaben geben. Neben einer Empfehlung der Schriftleitung oder von Vorstandsmitgliedern „editors pick“ wird jeder Beitrag bezüglich seiner wissenschaftlichen und klinischen Relevanz „anmoderiert“ und „Tipps und Tricks“ sowie „Praxismanagement“ ergänzen die neuen Elemente. Ihre positive Resonanz auf die Schwerpunktheftespiegelt sich in der Entscheidung pro Jahr weiterhin drei – im nächsten Jahr unter anderem zur Traumatologie und zur Hygiene – anzubieten.

Lassen Sie mich schließen mit einem Dankeschön an alle, die im letzten Jahr im Rahmen ihrer Mitgliedschaft oder als Aktive – Autoren, Referenten, Moderatoren, Beteiligte an Leitlinien, Patienteninformationen, wissenschaftlichen Mitteilungen, Programmgestaltung sowie Fortbildungsveranstaltungen (APW) – Energie in die DGZMK gesteckt haben, denn eine Präsidentin/ein Präsident kann nicht funktionieren ohne Sie.

Das erste Jahr meiner Präsidentschaft ist gut verlaufen und ich freue mich auf die nächsten beiden Jahre im Sinne der konstruktiven Zusammenarbeit mit Ihnen.

Mit den besten Wünschen für ein frohes und besinnliches Weihnachtsfest sowie einen angenehmen Jahreswechsel

Ihre



Prof. Dr. Bärbel Kahl-Nieke  
Präsidentin DGZMK

# Einmal weit aufmachen, bitte.

Wer im Bereich Zahnmedizin noch aktueller informiert sein will, der findet bei zm-online alles Wissenswerte direkt aus erster Hand: egal, ob Hintergrundberichte, Interviews, Produktinnovationen oder Neuigkeiten aus der Wissenschaft. Nichts mehr verpassen: [www.zm-online.de](http://www.zm-online.de)

## zm<sub>online</sub>

Jetzt  
online  
gehen!

[www.zm-online.de](http://www.zm-online.de)



<b>GASTEDITORIAL / GUESTEDITORIAL</b> .....	<b>689</b>
---	------------

<b>GRUßWORT / GREETINGS</b> .....	<b>691</b>
-----------------------------------	------------

## ■ PRAXIS / PRACTICE

<b>BUCHNEUERSCHEINUNG / NEW PUBLICATION</b> .....	<b>696</b>
---	------------

<b>MARKT / MARKET</b> .....	<b>696</b>
-----------------------------	------------

### FALLBERICHT / CASE REPORT

T. Zahn, B. Zahn, S. Gerhardt-Szép, H.-Ch. Lauer

Rekonstruktion generalisierter Erosionsschäden durch vollkeramische Restaurationen – ein Fallbericht mit Langzeitergebnissen nach 6 Jahren

*Reconstruction of extensive damages caused by dental erosion with all-ceramic restorations –*

*a 6 year follow-up case report* .....

**698**

<b>BUCHBESPRECHUNG / BOOK REVIEW</b> .....	<b>707</b>
--	------------

## ■ WISSENSCHAFT / RESEARCH

### ÜBERSICHTEN / REVIEWS

R. Smeets, O. Jung, H. Hanken, P. Hartjen, A. Al Dam, A. Gröbe, M. Heiland, M. Gosau, D. Rothamel,

M. Schlee, G. Iglhaut, A. Kolk

Was können regenerative Materialien in der Zahnmedizin leisten – und wo sind die Grenzen?

*What is achievable with regenerative materials in dentistry – and where are the limits?* .....

**708**

R. Frankenberger, D. Heidemann, H. J. Staehle, E. Hellwig, U. Blunck, R. Hickel

Neue Begriffe in der restaurativen Zahnerhaltung

*New concepts in restorative dentistry*.....

**722**

## ■ GESELLSCHAFT / SOCIETY

### ONLINE-FORTBILDUNG / ONLINE CONTINUING EDUCATION

Fragebogen: DZZ 12/2014.....

**736**

### FORTBILDUNGSKURSE DER APW / CONTINUING DENTAL EDUCATION

**COURSES OF THE APW** .....

**737**

### NACHRUF / OBITUARY

In memoriam Dr. Dr. Klaus Röttscher.....

**739**



**MITTEILUNGEN DER GESELLSCHAFT / NEWS OF THE SOCIETIES**

Weg der Zukunft: Individualisierte Zahnmedizin mit interdisziplinären Präventionsansätzen ..... **740**  
 DGZMK: Zahl der Mitglieder auf über 21.000 gestiegen..... **741**  
 Wissenschaftliche Preise und Ehrungen der DGZMK 2014..... **743**  
 Neue Argumente für interdisziplinäre Prävention im Rahmen der Qualitäts- und Imagedebatte..... **744**  
 Grenzen der Prävention werden durch Rahmenbedingungen definiert ..... **747**  
 DENTSPLY-Förderpreis: Nachwuchsforscher stellten sich einer hochkarätigen Jury ..... **749**

**TAGUNGSKALENDER / MEETINGS ..... 751**

**TAGUNGSBERICHTE / CONFERENCE REPORTS**

C. Grundmann  
 38. Jahrestagung des Arbeitskreises für Forensische Odontostomatologie (AKFOS) ..... **752**

M. Kern  
 CAD/CAM – Status quo und die Zukunft  
 Digital unterstützte dynamische Artikulation verbessert Rekonstruktionsberechnung..... **754**

**BEIRAT / ADVISORY BOARD ..... 760**

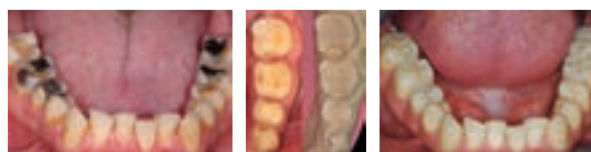**IMPRESSUM / IMPRINT ..... 760**

**Wir möchten Sie informieren:  
 Die DZZ erscheint ab 2015 in 6 Ausgaben.**

Ab dem Jahr 2015 werden Sie die DZZ in insgesamt 6 Ausgaben – diese erscheinen jeweils im Februar, April, Juni, August, Oktober und Dezember – erhalten. Mit dieser Halbierung der Ausgaben wird es zeitgleich eine Qualitätsfokussierung geben. Lesen Sie dazu auch das Grußwort von Prof. Kahl-Nieke in dieser Ausgabe auf Seite 691–692.

**Titelbildhinweis:**

Das Thema: „Rekonstruktion generalisierter Erosionsschäden durch vollkeramische Restaurationen – ein Fallbericht mit Langzeitergebnissen nach 6 Jahren“ stellt Dr. Tuğba Zahn in ihrem Fallbericht ab Seite 698ff dar.  
 Links: Ausgangssituation, okklusale Ansicht Unterkiefer.  
 Mitte: Präparation der Zähne 35–37 und Meistermodell, okklusale Ansicht der Zähne 35–37.  
 Rechts: Klinische Situation nach Eingliederung der vollkeramischen Restaurationen, okklusale Ansicht Unterkiefer.  
 (Fotos: T. Zahn)



Bitte beachten Sie: Die ausführlichen Autorenrichtlinien finden Sie unter [www.online-dzz.de](http://www.online-dzz.de) zum Herunterladen.

## Buchneuerscheinungen

F.-X. Reichl, K. Mohr, L. Hein, R. Hickel

### Atlas der Pharmakologie und Toxikologie für Zahnmediziner

Thieme (Verlag), Stuttgart 2014, 2. aktualisierte Aufl., 432 Seiten, 978-3-13-142572-0 (ISBN), 79,99 Euro  
 Studenten der Zahnmedizin müssen die Pharmakologieprüfung im Staatsexamen bestehen. Zahnärzte sollten über die Toxizität neuer Werkstoffe oder pharmakologische Wirkungsmechanismen Bescheid wissen. Das Buch bietet aktuelles praxisrelevantes Wissen: Pharmakologie und Toxikologie in kompakter Form für

Zahnärzte – und solche, die es werden wollen.

- übersichtliches Doppelseitenprinzip: linke Seite Text, rechte Seite Abbildungen
- einprägsame Farbtafeln vermitteln komplexe Zusammenhänge auf einen Blick
- wichtig in der Praxis: spezielle Informationen zur Toxizität zahnärztlicher Füllungswerkstoffe

Überaus praktisch:

- Glossar mit den wichtigsten fachspezifischen Begriffen und Abkürzungen

- Arzneimittelverzeichnis Wirkstoff – Handelsname

Neu in der 2. Auflage:

- jetzt im großen Atlasformat
- neue Kapitel zu den Themen:
  - Toxikologie von Nanopartikeln
  - Biokompatibilität und Auswahl des verträglichsten Materials
  - Toxikologie von Fissurenversiegeln
- Notfallzahnmedizin
- Allergien durch Zahnmaterialien

## PRAXIS / PRACTICE

**breident**

### Neue Niederlassung in Taipei



Die breident group Taiwan Company eröffnete ihr neues Büro und Schulungszentrum in Taipei. Unter der Leitung von Geschäftsführer Dirk Sommerfeld soll künftig der taiwanesischen Dentalmarkt erschlossen werden. Im Fokus der Markterschließung stehen interessante Sofortversorgungstherapien und attraktive Schulungsangebote, die den Kunden einen enormen Vorteil sichern sollen.

Durch die Zusammenarbeit mit kompetenten Subdealern werden in Taiwan die Unternehmensbereiche Praxis und Labor abgedeckt. Die Konzentration liegt aber verstärkt im Vertrieb des SKY Implantat Systems von breident medical und den dazugehörigen Sofortversorgungstherapien. Sommerfeld hat sich für die Zukunft hohe Ziele gesetzt: „Wir möchten interessierten potenziellen Kunden in Taiwan die richtigen Produkte und patientenorientierte Sofortbehandlungen anbieten sowie mit einem hohen Service eine leistungsfähige, partnerschaftliche und richtungsweisende Zusammenarbeit realisieren.“

**breident medical GmbH & Co.KG**

Weißenhornstraße 2, 89250 Senden

Tel.: 07309 8726-00, Fax: -35

info-medical@breident.com, www.breident-medical.com

## Markt / Market

**mectron**

### Piezosurgery Intensiv-Fortbildung

Vom 14. bis 16. Mai 2015 bietet mectron die 5. Piezosurgery Intensiv-Fortbildung in Sestri Levante, Italien, an. Die Referenten Prof. Dr. Nils-Claudius



Gellrich, Hannover, Prof. Dr. Tomaso Vercellotti, Genua, und Dr. Peter Randelzhofer, München, geben ein Update zur Chirurgie inklusive Hartgewebe, Weichgewebe und Wundheilung. Hands-on-Kurse ergänzen das Vortragsprogramm und geben den Teilnehmern die Möglichkeit, unter fachkundiger Aufsicht praktisch zu üben. Die Veranstaltung kostet 1149 Euro (ohne Mehrwertsteuer) inklusive Begrüßungsabend am Mittwoch, Kaffeepause und Mittagessen sowie gemeinsamem Abendessen am Freitag. Für die Intensiv-Fortbildung erhalten Teilnehmer 24 Fortbildungspunkte. Der Kurs ist auf 50 Teilnehmer begrenzt.

**mectron Deutschland Vertriebs GmbH**

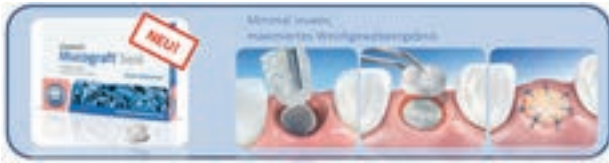Waltherstr. 80/2001, 51069 Köln

Tel.: 0221 492015-0, Fax: -29

info@mectron.de, www.mectron.de

Geistlich

## Alveolen-Kit fördert Gewebeerhalt



Mit dem Alveolen-Kit stellt Geistlich eine Kombination für den Erhalt von Hart- und Weichgewebenvolumen beim Alveolenmanagement zur Verfügung. Das Kit enthält Geistlich Mucograft Seal und Geistlich Bio-Oss Collagen. Geistlich Mucograft Seal ist eine 3D-Matrix, und mit einem Durchmesser von acht Millimetern speziell für die Weichgeweberegeneration nach Zahnextraktion entwickelt worden. Damit es stabil im Weichgewebeniveau bleibt, benötigt die 3D-Matrix Unterstützung durch ein Knochenersatzmaterial. Da sich hier Geistlich Bio-Oss Collagen bewährt hat, ist die Kombination dieser beiden Materialien somit eine hervorragende Methode, um gerade im ästhetischen Bereich das Weich- und Hartgewebe als gute Ausgangsbasis für weitere Therapieschritte zu erhalten.

Geistlich Biomaterials Vertriebsges. mbH

Schneidweg 5, 76534 Baden-Baden

Tel.: 07223 9524-0

www.geistlich.de

Komet

## Neue Helfer im Endo-Sortiment

Komet baut sein Endodontie-Vollsortiment um zwei weitere Qualitätsprodukte aus – den Opener und den PathGlider. Bei der koronalen Erweiterung des Wurzelkanals arbeitet sich der Opener großzügig voran und befreit den Kanal bereits zu Anfang der Behandlung zuverlässig vom Großteil der Bakterien. Durch seinen Doppel-S-Querschnitt zeigt das kurze Instrument eine angenehme Flexibilität, schützt vor Überpräparation und sorgt für einen schnellen und gründlichen Abtrag von koronal infiziertem Gewebe. Nach der primären Sondierung per Handfeile lässt sich anschließend der Gleitpfad mit dem PathGlider maschinell herstellen (erhältlich in Länge 25 in den Größen 015 oder 020). Aufgrund seines Übergangstapers von .03 ebnet der PathGlider den nachfolgenden maschinellen Feilen einen leichten und sicheren Weg durch den Kanal. Durch die Flexibilität der Feile und ihren maschinellen Antrieb reduziert sich zusätzlich das Risiko von Kanalverlagerungen und Stufenbildungen maßgeblich.

Nach der primären Sondierung per Handfeile lässt sich anschließend der Gleitpfad mit dem PathGlider maschinell herstellen (erhältlich in Länge 25 in den Größen 015 oder 020). Aufgrund seines Übergangstapers von .03 ebnet der PathGlider den nachfolgenden maschinellen Feilen einen leichten und sicheren Weg durch den Kanal. Durch die Flexibilität der Feile und ihren maschinellen Antrieb reduziert sich zusätzlich das Risiko von Kanalverlagerungen und Stufenbildungen maßgeblich.

Komet Dental

Gebr. Brasseler GmbH &amp; Co. KG

Trophagener Weg 25, 32657 Lemgo

Tel.: 05261 701-700, Fax: -289

info@kometdental.de, www.kometdental.de

Henry Schein

## Spende im Kampf gegen Ebola

Henry Schein Inc. (NASDAQ: HSIC) gibt bekannt, dass das Unternehmen und seine Industriepartner Schutzausrüstung im Wert von über eine Million US-Dollar spenden,



um sich aktiv gegen die Ausbreitung der Ebola-Epidemie einzusetzen. Das Unternehmen arbeitet hierbei eng mit der CDC Foundation (Zentren für Krankheitskontrolle und Prävention) und anderen Hilfsorganisationen zusammen, darunter AmeriCares, Direct Relief, International Medical Corps und MedShare, um den Bedarf an medizinischen Hilfsgütern kontinuierlich zu überprüfen und den Ausbruch von Ebola in Westafrika zu bekämpfen. Zusätzlich hat die Henry Schein Cares Foundation einen Ebola-Hilfsfonds in den USA eingerichtet. Spenden per Kreditkarte werden über die Henry Schein Cares Foundation Website angenommen, Spendenchecks können an folgende Adresse ausgestellt werden:

Henry Schein Cares Foundation

Verwendungszweck „Ebola Relief Fund“

Ashley Lenz bei Henry Schein

135 Duryea Road

Melville, N.Y., 11747

www.hscaresfoundation.org

medentis

## Neue ICX-Cerix Abutments

Mit der ICX-Cerix Aufbautenserie hat die medentis medical ihr Implantatsystem ICX-templant um ein speziell für die Verwendung mit intraoralen Scansystemen und Systemen zur Chairside-Herstellung von Zahnersatz optimiertes prophetisches Angebot erweitert. Im Gegen-



satz zur konventionellen Behandlung kann die Abformung dabei digital erfolgen, was eine unmittelbar im Anschluss an die digitale Abformung stattfindende computergestützte Modellierung und anschließende Chairside-Herstellung des finalen Zahnersatzes ermöglicht. Die ICX-Cerix Aufbauten haben eine für intraorale Scansysteme optimierte Präpgrünze, sodass eine Nachpräparation in der Regel nicht notwendig ist; so können die digitale Abformung, die Modellierung, die Chairside-Herstellung und die finale Eingliederung in nur einer Sitzung durchgeführt werden. Für den Patienten bedeutet dies bei transgingivaler Implantatversorgung eine vollständige Restauration mit ästhetisch hochwertigen Ergebnissen in nur zwei Sitzungen. Die ICX-Cerix Aufbauten sind erhältlich mit 0° und 15° Angulationen in drei Zahnfarben und fünf unterschiedlichen Gingiva-Höhen.

medentis medical GmbH

Gartenstraße 12, 53507 Dernau

Tel.: 02643 902000-0, Fax: -20

info@medentis.de, www.medentis.de

T. Zahn<sup>1</sup>, B. Zahn<sup>2</sup>, S. Gerhardt-Szép<sup>3</sup>, H.-Ch. Lauer<sup>1</sup>

# Rekonstruktion generalisierter Erosionsschäden durch vollkeramische Restaurationen – ein Fallbericht mit Langzeitergebnissen nach 6 Jahren



T. Zahn

*Reconstruction of extensive damages caused by dental erosion with all-ceramic restorations – a 6 year follow-up case report*

**Einführung:** Die Prävention und die Versorgung säurebedingter Schädigungen der Zahnschubstanz gewinnen im zahnärztlichen Therapiespektrum eine immer größer werdende Bedeutung. Neben der Beseitigung der Ursachen, durch die ein Fortschreiten der Schädigungen verhindert werden kann, ist die Erstellung eines dem jeweiligen Fall angemessenen Therapiekonzepts von Bedeutung. Hierbei spielt neben ästhetischen und funktionellen Aspekten auch der maximale Schutz und Erhalt der noch vorhandenen Hartsubstanz sowie eine geeignete Langzeitprognose der gewählten Versorgung eine bedeutende Rolle. Durch die Möglichkeiten der Adhäsivtechnik lassen sich in vielen Fällen Rekonstruktionen mit äußerst geringer Invasivität erfolgreich durchführen.

**Material und Methode:** In diesem Fallbericht wird die prothetische Rehabilitation eines Patienten mit einem durch massive Erosionen geschädigten Gebisses gezeigt. Dabei kommen geringinvasive, defektorientierte Versorgungen aus Keramik und Komposit zur Anwendung, durch welche die verloren gegangene Zahnhartsubstanz wiederhergestellt wird.

**Ergebnisse und Schlussfolgerung:** Durch die defektbezogene Präparation kann ein weiterer Verlust an Zahnschubstanz vermieden werden. Der indikationsbezogene Einsatz geeigneter direkter und indirekter Rekonstruktionen ermöglicht ein stabiles, ästhetisch und funktionell hochwertiges Resultat bei einer bisherigen Nachbeobachtungszeit von 6 Jahren. Wesentliche Voraussetzungen für dieses Ergebnis sind eine geeignete interdisziplinäre Planung sowie die Identifizierung und Beseitigung der Ursachen der Säureexposition. Mittels der modernen Möglichkeiten der Adhäsivtechnik lassen sich

**Introduction:** Within the range of dental treatments, prevention and therapy of acid-related damages to tooth structure are becoming increasingly important. Apart from eliminating the causes, and thus preventing damage progression, the development of suitable therapies appropriate to the particular case is of great importance. In this respect, maximum protection and preservation of the remaining hard tissue as well as appropriate long-term prognosis play a prominent role, in addition to aesthetic and functional aspects. Due to the advantages of adhesive treatments, even minimally invasive procedures can be carried out successfully in many cases.

**Methods:** This case report describes the prosthetic rehabilitation of a patient with damaged teeth due to massive erosion. Low invasive, defect-oriented restorations of ceramics and composites are applied to restore the lost tooth structure.

**Results and discussion:** The defect-oriented preparation may avoid further loss of tooth substance. The indication-based use of appropriate direct and indirect restorations allows a stable, high-quality aesthetic and functional result during a follow-up period of 6 years. Essential requirements for this result are an adequate interdisciplinary planning and the identification and elimination of the causes of acid exposure. By means of modern adhesive techniques, even extensive erosive defects to front and side teeth can be reconstructed while protecting the remaining tooth structure with a good aesthetic result. To improve the long term prognosis, it is imperative to identify and eliminate the endogenous and exogenous causes of erosive damages. Furthermore, in case

<sup>1</sup> Poliklinik für Zahnärztliche Prothetik, Zentrum der Zahn-, Mund- und Kieferheilkunde (Carolinum) der Johann Wolfgang Goethe-Universität Frankfurt am Main

<sup>2</sup> Praxis Dres. Zahn, Wiesenbornstr. 10, 61350 Bad Homburg

<sup>3</sup> Poliklinik für Zahnerhaltung, Zentrum der Zahn-, Mund- und Kieferheilkunde (Carolinum) der Johann Wolfgang Goethe-Universität Frankfurt am Main

Peer-reviewed article: eingereicht: 24.05.2014, revidierte Fassung akzeptiert: 21.10.2014

DOI 10.3238/dzz.2014.0698-0706



auch ausgeprägte Erosionsschäden an Front- und Seitenzähnen unter Schonung der verbliebenen Zahnschubstanz mit gutem ästhetischen Erfolg rekonstruieren. Zur Verbesserung der Langzeitprognose ist es unumgänglich, die endo- oder exogenen Ursachen der Säureschädigung zu ermitteln und zu beseitigen. Weiterhin spielen häufig parafunktionelle Aspekte eine Rolle beim Verlust der Zahnschubstanz, weshalb diese ebenfalls berücksichtigt werden sollten. (Dtsch Zahnärztl Z 2014, 69, 698–706)

*Schlüsselwörter: Erosion; defektbezogene Präparation; minimal-invasive vollkeramische Restauration; Presskeramik; Langzeit-ergebnis*

of tooth substance loss, parafunctional aspects often play a role. Hence, they ought to be considered as well.

*Keywords: erosion; defect-oriented preparation; minimally invasive all-ceramic restoration; pressed ceramic; long term result*

## Einleitung

Umfangreiche, durch dentale Erosionen verursachte Zahnschäden stellen ein Problem dar, dessen Häufigkeit aufgrund veränderter Lebens- und Ernährungsgewohnheiten in den letzten Jahren gerade bei jüngeren Patienten deutlich zugenommen hat [14, 21]. Dabei können sowohl Zähne des Milchgebisses als auch der bleibenden Dentition betroffen sein. Als häufigste Folgen der Säureeinwirkung sind hierbei Zahnüberempfindlichkeiten, ein Verlust der Vertikaldimension sowie eine ästhetische Beeinträchtigung anzuführen [28], sodass je nach Schweregrad und Ausprägung der Zahnschädigungen eine zum Teil umfangreiche prothetische Sanierung mit den Zielen der Schmerzreduktion, der Wiederherstellung der Ästhetik oder der Beseitigung funktioneller Beeinträchtigungen anzusetzen ist.

Während man bei stark kariös geschädigten Zähnen häufig im approximalen Bereich Läsionen oder bereits angefertigte Restaurationen vorfindet, spielen sich die erosiven Substanzverluste typischerweise an den vestibulären und/oder lingualeen sowie an den okklusalen Zahnflächen ab [18].

Voraussetzung für eine erfolgreiche und dauerhafte Beseitigung der säurebedingten Zahnschäden durch konservierende oder prothetische Maßnahmen ist eine Identifizierung und Beseitigung von lokalen und systemischen Risikofaktoren, um eine weitere Belastung der Zahnschubstanz durch Säuren zu vermindern [19]. Therapeutisch hat die Weiterentwicklung zahnärztlicher Methoden und Materialien zu einem

Paradigmenwechsel bei der Rekonstruktion solcher Läsionen geführt. Während bis in die 90er Jahre des letzten Jahrhunderts ausgeprägte, nicht-kariöse Zahnhartsubstanzschäden zu meist mit aufwendigen, einen weiteren Substanzverlust fordernde Kronen- oder Brückenversorgungen therapiert wurden [11], ist es heute aufgrund der Verbesserungen adhäsiver Befestigungstechniken möglich, diese Defekte weitestgehend defektorientiert und damit weniger invasiv zu rekonstruieren [5, 6, 22, 23]. Dabei muss jedoch die Langzeitstabilität der gewählten Versorgungsform gewährleistet bleiben.

Der nachfolgende Fallbericht zeigt daher exemplarisch eine Möglichkeit auf, wie bei einem Patienten ein durch umfangreiche Erosionen geschädigtes Gebiss nach funktioneller Vorbehandlung und Reduktion des Säureinputs mittels keramischer Restaurationen defektorientiert und substanzschonend wiederhergestellt werden konnte. Aufgrund der Nachbeobachtungsdauer von inzwischen über 6 Jahren konnte zudem die Langzeitbewahrung der durchgeführten Therapie für diesen Patientenfall nachgewiesen werden.

## Ausgangssituation

Der zu diesem Zeitpunkt 28-jährige Patient stellte sich erstmalig am 14.3.2006 in der Erstaufnahme des ZZMK Carolinum vor. Er suchte die Zahnklinik auf, um sich bezüglich seiner intraoralen Situation beraten zu lassen, da er mit dieser, insbesondere auch aus ästhetischer Sicht, nicht zufrieden war.

## Anamnese

Allgemeinmedizinisch wies der Patient keinerlei Besonderheiten auf. Er litt unter keinerlei Vorerkrankungen und zeigte einen sehr guten körperlichen und geistigen Allgemeinzustand.

Hinsichtlich seiner dentalen Situation berichtete er, dass er stark knirsche und Formveränderungen an seinen Zähnen bemerkt habe. Zwar empfinde er keine Schmerzen, jedoch habe er Überempfindlichkeiten im Bereich der Zahnhälse bemerkt; zudem sei er mit dem ästhetischen Erscheinungsbild, insbesondere mit dem der Oberkieferfrontzähne, nicht zufrieden.

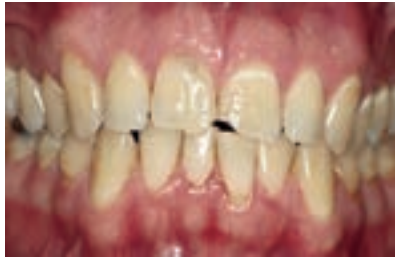Auf die Frage nach seinen Ernährungs- und Trinkgewohnheiten gab er an, dass er etwa seit seinem 17. Lebensjahr ca. 1–2 Liter Cola am Tag getrunken, aber seit etwa einem halben Jahr seinen Cola-Konsum auf ca. 0,5 l pro Tag gesenkt habe.

## Befunde

Der extraorale Befund war unauffällig, es lagen keine Schwellungen, Rötungen, Rhagadenbildungen oder Asymmetrien vor. Hinweise auf einen bereits eingetretenen Verlust der Vertikaldimension oder Probleme hinsichtlich der Kaumuskulatur oder des Kiefergelenks fanden sich nicht.

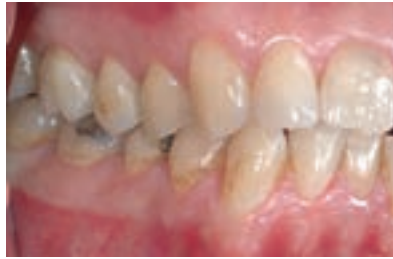Beim Lächeln des Patienten waren die oberen Frontzähne zu sehen, dabei fielen die Zahnhartsubstanzverluste, insbesondere der mittleren Inzisiven, auf. Intraoral fanden sich bei einer durchschnittlichen Mundhygiene und fehlenden Weisheitszähnen normal be-





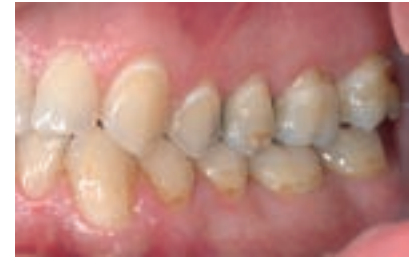**Abbildung 1** Ausgangssituation, faciale Ansicht.

**Figure 1** Initial situation, facial view.



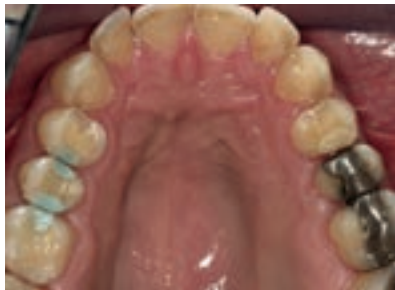**Abbildung 2** Ausgangssituation, laterale Ansicht rechts.

**Figure 2** Initial situation, lateral right view.



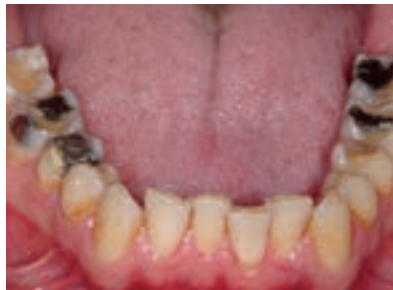**Abbildung 3** Ausgangssituation, laterale Ansicht links.

**Figure 3** Initial situation, lateral left view.



**Abbildung 4** Ausgangssituation, okklusale Ansicht Oberkiefer.

**Figure 4** Initial situation, occlusal view upper jaw.



**Abbildung 5** Ausgangssituation, okklusale Ansicht Unterkiefer.

**Figure 5** Initial situation, occlusal view lower jaw.

feuchtete Schleimhäute ohne pathologische Veränderungen.

Eine Untersuchung des bestehenden Zahnstatus ließ erkennen, dass der Patient ein mit teilweise inzwischen insuffizienten Füllungen konservierend versorgtes Gebiss mit weit fortgeschrittenen Erosionsschäden und zusätzlichen Attritions-/Abrasionsspuren aufwies (Abb. 1–3). Bei okklusaler Ansicht waren besonders die großflächigen und tiefen Defekte im Bereich der Seitenzähne markant, wo sich abgerundete, eingedellte Höcker mit Defekten bis ins Dentin fanden (Abb. 4 und 5).

Ein Verlust der Vertikaldimension war jedoch noch nicht festzustellen, da die ursprüngliche okklusale Abstützung zum einen durch bestehende, nicht durch Säuren geschädigte Restaurationen im Seitenzahngebiet (insbesondere Amalgamfüllungen) erhalten geblieben war und weiterhin intakte, von der Säureexposition wenig bis nicht betroffene Areale im Bereich der Molaren vorhanden waren, die ebenfalls zu einer Stabilisierung beitragen. Die Füllungsänderungen ragten hierbei über die benachbarten Zahnflächen hinaus. Auch fielen die pa-

latinalen flächenhaften erosiven Schädigungen im Oberkieferfrontzahnbereich auf.

Bei vestibulärer Betrachtung war in der Oberkieferfront eine matte und ausgedünnte Schmelzoberfläche erkennbar, welche inzisal auch in der Länge Substanzverlust zeigte. Weiterhin imponierten generalisiert weißlich-opaque Bereiche entkalkter Zahnhartsubstanz und im Seitenzahnbereich eingedellte und gestufte Oberflächen.

Ebenso fielen an einigen Zähnen keilförmige Defekte und Rezessionen auf. Somit waren die vestibulären und oralen Zahnflächen nach dem Index nach Lussi [18] den Erosionsgraden 1–2 zuzuordnen. Sämtliche vorhandene Zähne wiesen physiologische Lockerungsgrade auf und reagierten positiv auf die Sensibilitätsprüfung. Es gab lediglich im Bereich weniger Parodontien leicht erhöhte Sondierungstiefen (3,5–4 mm).

Die statische Okklusion wies eine neutrale Bisslage (Angle-Klasse I) auf der rechten sowie auf der linken Seite auf, die Unterkiefer-Inzisiven standen leicht verschachtelt, Overjet und Overbite betrug etwa 0,5 mm. Die dynamische

Okklusion zeigte eine noch erhaltene Eckzahnführung bei den Lateralbewegungen sowie eine Gruppenführung bei der Protrusion.

Der erhobene klinische Funktionsstatus ergab eine Hypermobilität des Unterkiefers sowie eine ungleichmäßige und unzureichende okklusale Abstützung in der statischen Okklusion.

Röntgenologisch zeigten sich auf den erstellten Einzelzahnaufnahmen die zahlreichen, z.T. insuffizienten Füllungen sowie ein geringer horizontaler Knochenabbau im Molarenbereich. Apikale Läsionen waren jedoch nicht erkennbar.

Nach der erfolgten ausführlichen Befunderhebung wurde die aktuell vorliegende Situation fotografisch dokumentiert und der Patient über die möglichen Behandlungsalternativen aufgeklärt.

## Diagnose

Es lag ein durch erosive, attritive und abrasive Prozesse stark geschädigtes Gebiss (Erosionsgrad 1–2) mit teilweise insuffizienten Füllungen vor, wobei ein Verlust der vertikalen Dimension noch nicht eingetreten war.

## Ätiologie

Erosionen können sowohl durch endogene als auch durch exogene Faktoren verursacht werden [4, 12, 19].

Aus der Ernährungsanamnese ergab sich, dass die exogene Hauptursache in diesem Fall der häufige Konsum säurehaltiger Getränke darstellte. Innerhalb eines Zeitraumes von ca. 10 Jahren trank der Patient etwa 1–2 Liter Cola täglich. Diese langfristige und hohe Säureexposition führte zu massiven Zahnhartsubstanzdefekten.

Dieser Substanzverlust wurde beschleunigt durch zusätzliche attritive Prozesse, welche auf die Zahnoberfläche wirkten. Der Patient gab an, seit einigen Jahren bemerkt zu haben, dass er, vermutlich durch beruflichen Stress bedingt, knirsche, woraufhin alio loco eine Aufbisschiene angefertigt worden war, welche er regelmäßig trug.

Endogene Risikofaktoren auf der Patientenseite wie Anorexia und Bulimia nervosa mit häufigem Erbrechen sowie chronische Magen-Darm-Störungen konnten durch Befragung ausgeschlossen werden [16, 27]. Weitere mögliche Auslöser wie Medikamentenkonsum und berufsbedingte Säureeinwirkung entfielen [29]. Allerdings war dem Patienten auch die Tatsache unbekannt gewesen, dass er die Zähne nicht unmittelbar vor oder direkt nach der Säureexposition reinigen sollte. Diese falsche Zahnputzgewohnheit führte möglicherweise auch zu einem beschleunigten Fortschreiten der Defekte [15, 19, 31].

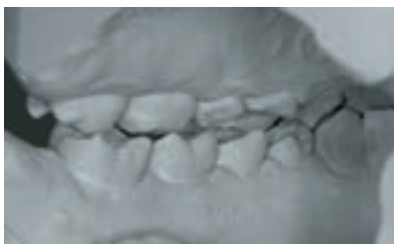## Behandlungsplan

In einem ausführlichen Beratungsgespräch wurde dem Patienten erklärt, dass vor einem Therapiebeginn die Ursachen der Zahnschädigungen identifiziert sowie effektive Präventionsmaßnahmen dauerhaft getroffen werden müssen, um ein stabiles Langzeitergebnis zu erreichen.

Aus den anamnestisch erhobenen Informationen ergab sich die Notwendigkeit einer dauerhaften Änderung insbesondere der Trinkgewohnheiten sowie des Mundhygieneverhaltens. Weiterhin wurden ihm Fluoridierungsmaßnahmen empfohlen [20].

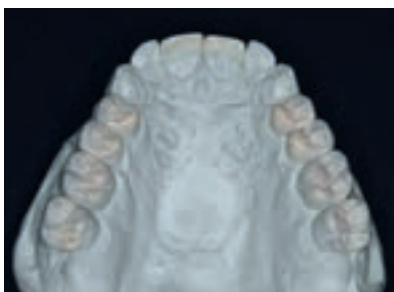
Für die Wahl des Therapieansatzes wurde zunächst der Schweregrad sowie die Progredienz der Erosionen evaluiert. Zur Risikoabklärung wurden der Erosionsindex erhoben und Studienmodelle erstellt [18], welche für die Auswahl des geeignetsten Therapiekonzepts mittels eines Transferbogens schädelbezüglich einartikuliert wurden.

Im Mittelpunkt stand die minimal-invasive defektbezogene Sanierung des Gebisses. Dem Patienten wurden die verschiedenen Möglichkeiten von minimalinvasiven direkten Kompositfüllungen bis zur Sanierung mit Vollkeramikronen aufgeführt. Dabei stand im Blickfeld, dass die „Rekonstruktion dem



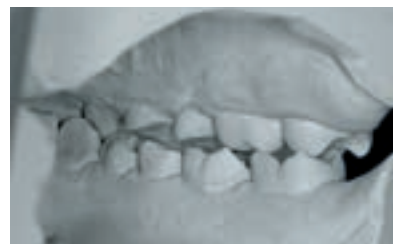**Abbildung 6** Planungsmodell, dorsale Ansicht links.

**Figure 6** Planning cast, dorsal left view.



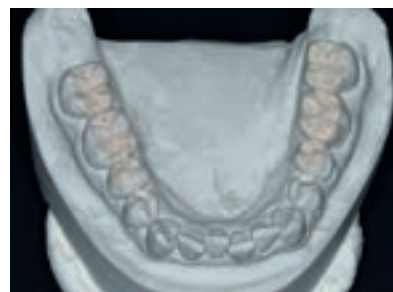
**Abbildung 8** Wax-up, okklusale Ansicht Oberkiefer.

**Figure 8** Wax-up, occlusal view upper jaw.



**Abbildung 7** Planungsmodell, dorsale Ansicht rechts.

**Figure 7** Planning cast, dorsal right view.



**Abbildung 9** Wax-up, okklusale Ansicht Unterkiefer.

**Figure 9** Wax-up, occlusal view lower jaw.

Zahn angepasst werden sollte und nicht umgekehrt“ [19].

Umfangreiche Kronenrekonstruktionen, die mit einem zusätzlichen großen Zahnhartsubstanzverlust einhergehen würden, wurden daher abgelehnt. Wichtiges Entscheidungskriterium bei der Auswahl der Therapie war hierbei die Ausdehnung der Defekte.

Da die erosiven Verluste an Zahnhartsubstanz interokkusal mehr als 2 mm betrug (Abb. 6 und 7), entschieden wir uns der Empfehlung *Lussis* folgend gegen einen direkten Aufbau mit Komposit, obwohl die Vertikaldimension noch erhalten war [19]. Somit fiel die Entscheidung, die Seitenzähne okkusal mit adhäsiv zu befestigenden Keramik-Onlays zu versorgen. Die vestibulären Zahnhalsdefekte sollten dabei aus Gründen der Zahnhartsubstanzschonung nicht mit einbezogen, sondern mittels direkter Komposittechnik abgedeckt werden.

Für die Versorgung im Frontzahnbereich kam die Herstellung von streng defektorientiert ausgedehnten keramischen Teilkronen auf den beiden mittleren Inzisiven in Betracht, da sich der Patient durch diese beiden Zähne in

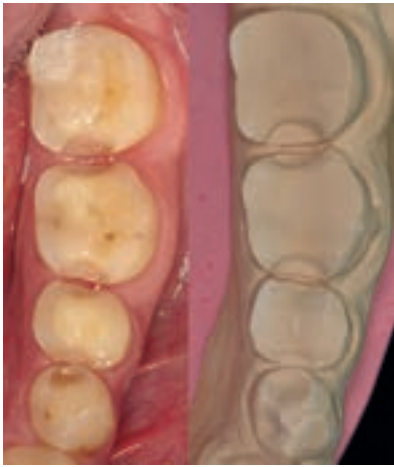seiner ästhetischen Erscheinung am meisten kompromittiert fühlte.

Die übrigen Frontzähne sollten vorerst so belassen werden. In funktioneller Hinsicht war zu beachten, dass an den Palatinalflächen der Oberkiefer Eckzähne ebenfalls bereits ein Zahnhartsubstanzverlust eingetreten, die Eckzahnführung jedoch noch erhalten war. Daher konnte vorerst auf eine Rekonstruktion in diesem Bereich, etwa durch palatinale Veneers, verzichtet werden.

Im Anschluss an die prothetische Versorgung sollte eine neue Aufbisschiene im Oberkiefer hergestellt werden zum Schutz der Zähne vor weiteren parafunktionell bedingten Abrasionen.

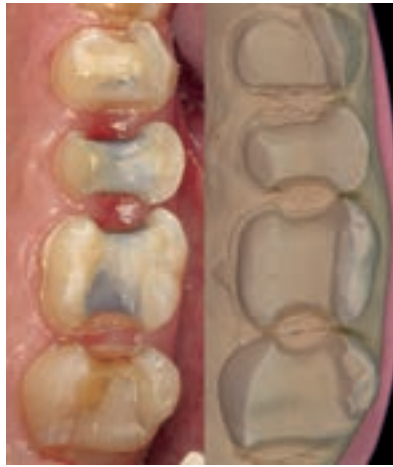## Behandlungsablauf

Zu Beginn wurde zunächst die notwendige konservierende Vorbehandlung durchgeführt und die insuffizienten direkten Restaurationen ersetzt. Anschließend wurden neue Situationsmodelle angefertigt. Zusätzlich wurde eine professionelle Zahnreinigung durchgeführt und der Patient zu besseren Mundhygienemaßnahmen angeleitet.



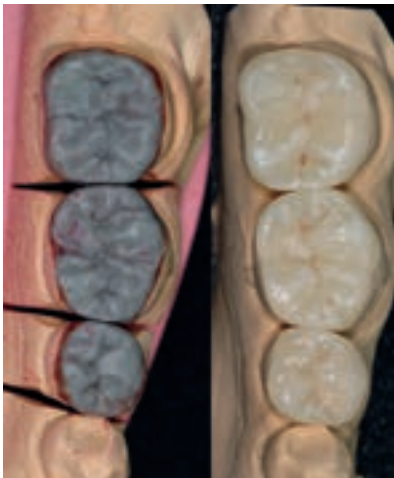
**Abbildung 10** Präparation der Zähne 35–37 und Meistermodell, okklusale Ansicht der Zähne 35–37.

**Figure 10** Preparation of the teeth 35–37 and master cast, occlusal view of the teeth 35–37.



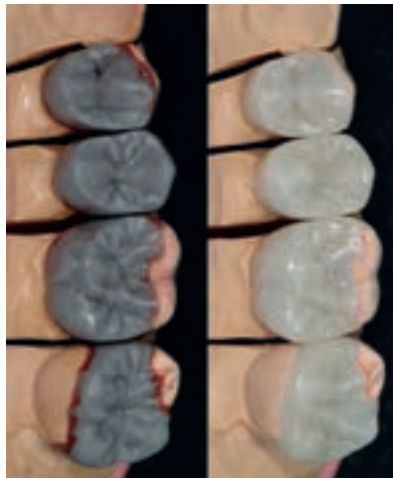
**Abbildung 11** Präparation der Zähne 24–27 und Meistermodell, okklusale Ansicht der Zähne 24–27.

**Figure 11** Preparation of the teeth 24–27 and master cast, occlusal view of the teeth 24–27.



**Abbildung 12** Aufgewachsene Situation der Zähne 35–37 und fertiggestellte Restaurationen 35–37.

**Figure 12** Waxed situation of the teeth 35–37 and completed restorations 35–37.



**Abbildung 13** Aufgewachsene Situation der Zähne 24–27 und fertiggestellte Restaurationen 24–27.

**Figure 13** Waxed situation of the teeth 24–27 and completed restorations 24–27.

Anhand der eingebauten Studienmodelle konnte im zahntechnischen Labor ein diagnostisches Wax-up erstellt werden und die definitive Planung der Rekonstruktionen erfolgen, welche mit dem Patienten nochmals besprochen und ihm veranschaulicht wurde (Abb. 8 und 9). Im Anschluss wurden diese Modelle doubliert und Tiefziehschienen erstellt, um später die Herstellung von geeigneten Provisorien zu ermöglichen. Zusammen mit den vorhandenen De-

fektmodellen waren diese Modelle insbesondere aus planerischer Sicht hilfreich, um den Verlauf der Präparationsgrenzen und das Ausmaß des notwendigen Substanzabtrags vorab festzulegen, wobei in den erosiv geschädigten Bereichen bereits zumeist ausreichend Platz für die geplanten Restaurationen vorhanden war.

Im Anschluss konnte an den Zähnen 35, 36 und 37 mit der defektorientierten Präparation zur Aufnahme von Kera-

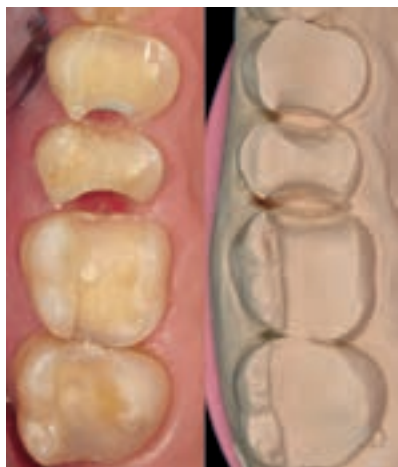mik-Onlays begonnen werden. Dabei wurde ein klar definierter Präparationsverlauf mit innen gerundeten Kanten angestrebt (Abb. 10). An einigen Zähnen war es notwendig, okklusal eine kleine Vertiefung zu präparieren als spätere Positionierungshilfe. Gemäß den Herstellerrichtlinien für leuzitverstärkte Glaskeramiken wurde darauf geachtet, die Präparation in allen Bereichen so zu gestalten, dass für die später zu erstellenden Restaurationen eine Mindestmaterialstärke von okklusal wenigstens 1,5 mm erreichbar war. Infolge der zum Teil bis ins Dentin vorliegenden erosiven Schädigungen war allerdings insbesondere in diesen Bereichen nahezu kein Substanzabtrag nötig, sodass diese Anteile lediglich geglättet wurden. An den Zähnen, an denen die z.T. insuffizienten Füllungen vorhanden gewesen waren, gab die Ausdehnung dieser bereits bestehender Restaurationen den Substanzabtrag und die Ausdehnung der Präparation vor. Danach wurden mithilfe der Tiefziehfolie miteinander verblockte Provisorien im direkten Verfahren aus Autopolymerisat (Pro Temp, Fa. 3M Espe) hergestellt und mit einem provisorischen eugenolfreien Zement (Rely X Temp NE, Fa. 3M Espe) eingesetzt. Die Verblockung war aufgrund der Präparationsform notwendig, da die einzelnen Provisorien nur eine geringe Retention aufwiesen.

An zwei darauf folgenden Terminen wurden die Zähne 24, 25, 26 und 27 ebenfalls zur Aufnahme von Keramik-Onlays präpariert, das Vorgehen gleich hier dem, welches für den 3. Quadranten beschrieben wurde (Abb. 11). Mit der Tiefziehfolie wurden auch hier Provisorien hergestellt und provisorisch befestigt.

Hiernach erfolgten die Abformungen der präparierten Zähne im 2. und 3. Quadranten mit einem Abformmaterial auf Polyether-Basis (Impregum, Fa. ESPE) unter Zuhilfenahme eines mit Silikon individualisierten Metallöffels. Danach wurde ein Registrat aus Pro Temp genommen und ein Transferbogen angelegt für den schädelbezüglichen Einbau der Sägemodelle.

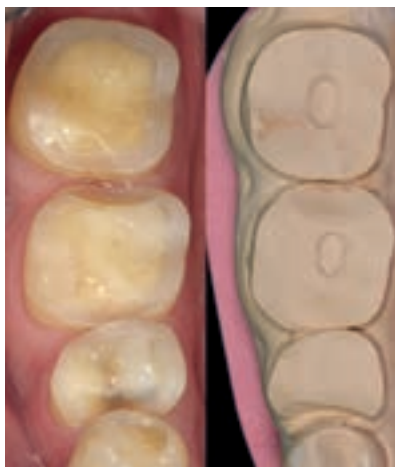Die Auswahl der Zahnfarbe erfolgte gemeinsam mit dem Zahntechniker. Dieser konnte nun die Keramik-Onlays der linken Seite herstellen (Abb. 12 und 13). Er wählte dazu das leuzitverstärkte Glaskeramiksystem IPS Empress Esthetic (Fa. Ivoclar Vivadent).





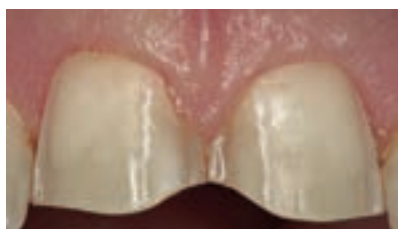**Abbildung 14** Präparation der Zähne 14–17 und Meistermodell, okklusale Ansicht der Zähne 14–17.

**Figure 14** Preparation of the teeth 14–17 and master cast, occlusal view of the teeth 14–17.



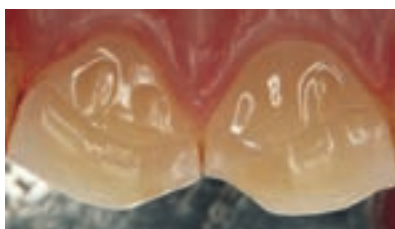**Abbildung 15** Präparation der Zähne 45–47 und Meistermodell, okklusale Ansicht der Zähne 45–47.

**Figure 15** Preparation of the teeth 45–47 and master cast, occlusal view of the teeth 45–47.



**Abbildung 16** Präparation der Zähne 11, 21, faziale Ansicht.

**Figure 16** Preparation of the teeth 11, 21, facial view.



**Abbildung 17** Präparation der Zähne 11, 21, palatinale Ansicht.

**Figure 17** Preparation of the teeth 11, 21, palatal view.

Wenige Tage später wurde mit der Präparation der Zähne auf der rechten Seite begonnen, hierzu zählten die Zähne 14, 15, 16, 17, 45, 46 und 47 (Abb. 14 und 15). Wiederum wurden die erosiv geschädigten Zahnanteile nur minimal präpariert und die bereits durch alte Restaurationen vorhandenen Defekte einbezogen. Die Tiefziehfolie diente erneut der Herstellung der Provisorien aus Autopolymerisat.

Beim folgenden Termin wurde vor dem Einsetzen die geeignete Farbe des Befestigungskompositos anhand der verschiedenen auf Glycerinbasis bestehenden Try In-Pasten (Try In Assortment for Variolink II) ausgewählt. Danach konnten die Restaurationen an 24, 26, 27, 35–37 adhäsiv mittels eines Komposit-Dualzements (Variolink II, Fa. IVOCLAR Vivadent) unter Kofferdam-Applikation

befestigt werden. Dafür wurden die Zahnflächen mit 37%iger Phosphorsäure für 30 s angeätzt und mit Bonding vorbereitet, und die Keramik basal mit 5%iger Flusssäure für 60 s angeätzt und mithilfe von Monobond S (Fa. Ivoclar Vivadent) silanisert.

An einem weiteren Termin wurden die Zähne der rechten Seite ebenfalls mit Impregum abgeformt. Das Vorgehen entsprach denselben Arbeitsschritten, die bei der Abformung der Zahnstümpfe der linken Seite durchgeführt wurden.

Wenig später wurde die definitive Eingliederung der Restaurationen an 14–17, 46 und 47 durchgeführt. An den folgenden Terminen wurden Okklusionskontrollen mit leichten Einschleifkorrekturen durchgeführt und die Ränder der Klebefugen aller eingegliederten Versorgungen poliert.

Anschließend folgte das Beschleifen der Zähne 11 und 21 zur Aufnahme von keramischen Teilkronen in Form einer Hohlkehlpräparation, nachdem vorher die vestibuläre Kunststoffüllung an 11 ausgetauscht und ein Distanzschlüssel aus Silikon zur besseren Kontrolle des Zahnhartsubstanzabtrages angefertigt wurde. Vestibulär wurde die Präparationsgrenze äquisingival angelegt, palatinal endete sie etwa auf der Hälfte der Zahnkrone, die erodierten Bereiche wurden somit gerade eben gefasst (Abb. 16 und 17).

Abformung und Zahnfarbenbestimmung wurden auf die gleiche Weise wie zuvor durchgeführt, außerdem wurde erneut ein Transferbogen angelegt. Zur temporären Versorgung wurden wiederum Provisorien aus Pro Temp gefertigt und diese mit einem Tropfen Heliobond (Fa. Ivoclar Vivadent) befestigt. Auch hier wurden diese verblockt zu Gunsten einer erhöhten Stabilität. Der Patient fühlte sich ästhetisch dadurch nicht kompromittiert.

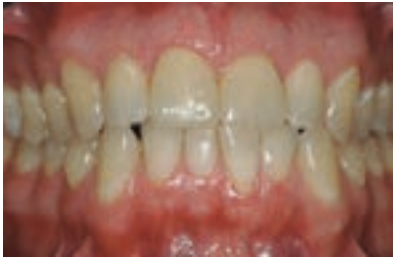Beim nächsten Termin konnten die keramischen Teilkronen schließlich adhäsiv eingegliedert und damit die Versorgung abgeschlossen werden (Abb. 18–22). Der Patient erschien danach zu mehreren Kontrollterminen, an welchen die Klebefugen poliert, die Okklusion kontrolliert sowie eine professionelle Zahnreinigung mit Schmelzpolitur und Fluoridierung durchgeführt wurden.

Später wurden an 14, 15, 24–26, 34–36, 44 und 45 die keilförmigen Defekte und/oder die empfindlichen Zahnhälse mit einem fließfähigen Komposit (Revolution Formula 2, Fa. Kerr) abgedeckt und poliert.

Zum Abschluss wurde eine neue Aufbisschiene im Oberkiefer angefertigt und eingegliedert. Der Patient wurde angewiesen, die Schiene zum Schutz der Restaurationen jede Nacht zu tragen.

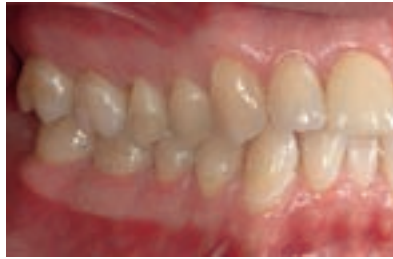### Nachsorge und Weiterbehandlung

Nach Abschluss der rekonstruktiven Behandlungsphase erschien der Patient halbjährlich zu zahnärztlichen Kontrollterminen sowie professionellen Zahnreinigungen. Dabei erwiesen sich die angefertigten Restaurationen



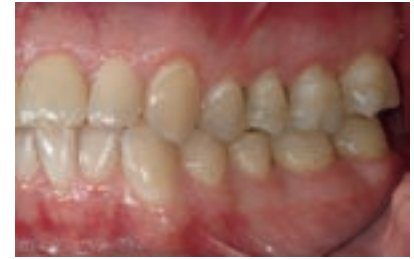**Abbildung 18** Klinische Situation nach Eingliederung der vollkeramischen Restaurationen, faciale Ansicht.

**Figure 18** Clinical state after placement of the all-ceramic restorations, facial view.



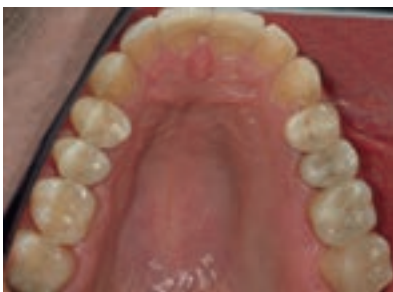**Abbildung 19** Klinische Situation nach Eingliederung der vollkeramischen Restaurationen, laterale Ansicht rechts.

**Figure 19** Clinical state after placement of the all-ceramic restorations, lateral right view.



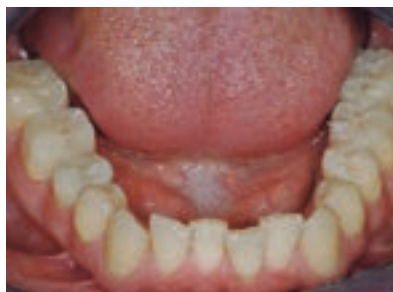**Abbildung 20** Klinische Situation nach Eingliederung der vollkeramischen Restaurationen, laterale Ansicht links.

**Figure 20** Clinical state after placement of the all-ceramic restorations, lateral left view.



**Abbildung 21** Klinische Situation nach Eingliederung der vollkeramischen Restaurationen, okklusale Ansicht Oberkiefer.

**Figure 21** Clinical state after placement of the all-ceramic restorations, occlusal view upper jaw.



**Abbildung 22** Klinische Situation nach Eingliederung der vollkeramischen Restaurationen, okklusale Ansicht Unterkiefer.

**Figure 22** Clinical state after placement of the all-ceramic restorations, occlusal view lower jaw.

sowohl in ästhetischer als auch in funktioneller Hinsicht über einen Zeitraum von inzwischen sechs Jahren als stabil.

Im Herbst 2013 musste an Zahn 25 eine Wurzelkanalbehandlung durchgeführt werden, sodass in der Folge die Keramik-Teilkrone an diesem Zahn erneuert wurde. Zusätzlich wurden 3 Zahnhalsfüllungen ausgetauscht. Nach Beendigung dieser Maßnahmen im Dezember 2013 konnte der aktuelle klinische Status erneut fotografisch dokumentiert werden. Dabei zeigte sich ein stabiles Ergebnis der angefertigten Restaurationen auch nach 6-jähriger Tragezeit (Abb. 23–25). Allerdings war es zu einem geringfügigen Voranschreiten der erosiven Läsionen gekommen, da der Patient zu einer vollständigen Einschränkung seines Cola-Konsums nicht bereit war. Jedoch waren sämtliche Versorgungen intakt und nicht erneuerungsbedürftig.

## Diskussion

Durch die Weiterentwicklung der Adhäsivtechnik ist es heute möglich, auch umfangreiche erosive Zahnschäden langfristig mittels gering- oder minimal-invasiver Methoden auf einem ansprechenden ästhetischen Niveau zu versorgen [19]. Vor Beginn einer jeden restaurativen Therapie sollte jedoch in jedem Fall eine ausführliche Ursachenforschung und -beseitigung liegen, um den Langzeiterfolg der Behandlung zu gewährleisten, da bei einem weiteren Fortschreiten der erosiven Prozesse dieser gefährdet werden kann. Dabei sind neben exogenen Faktoren wie beispielsweise der häufige Konsum säurehaltiger Lebensmittel oder berufsbedingte Säureexposition auch endogene Auslöser z.B. Anorexia nervosa oder chronische Magen-Darm-Erkrankungen zu berücksichtigen. Gerade bei Erosionsschäden, welche durch zugrunde liegende Essstörungen verursacht werden, ist die Ur-

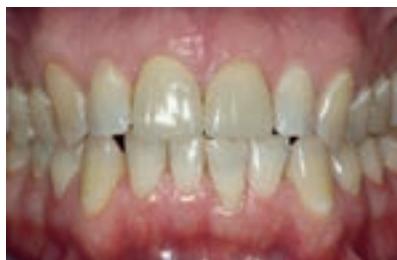che mitunter nicht ohne weiteres zu identifizieren, da Patienten Angaben hierzu nicht selten aus Gründen der Scham oder einer gestörten Selbstwahrnehmung verschweigen bzw. die Störung negieren oder verdrängen. Daher ist es wichtig, weitere typische orofaziale Manifestationen wie Parotisschwellungen, Oligosalie, Erytheme im Bereich der Rachen- und Gaumenschleimhaut oder schmerzhaftes Rötung und Schwellung der Lippen mit Schuppung und Rhagadenbildung zu erkennen und zu beachten [1, 26]. Bei Vorliegen eines Verdachtes auf eine Essstörung sollte die Möglichkeit einer konsiliarischen Vorstellung bei einem Psychologen oder Psychosomatiker ohne Zweifel erwogen und ggf. veranlasst werden. Weiterhin von Bedeutung sind die Mundhygiene-gewohnheiten des Patienten sowie Fließrate, Zusammensetzung und Pufferkapazität des Speichels [7, 10]. Zusätzlich können mechanische Belastungen z.B. durch Parafunktionen den Substanzverlust an den Zähnen verstärken.

Die geeignete Therapieentscheidung muss stets in Abhängigkeit vom Schweregrad der erosiven Schäden getroffen werden. Wenn irgend möglich, sollte die Opferung gesunder Zahnschubstanz für rekonstruktive Zwecke vermieden werden [19].

Umfangreiche okklusale Reduktionen sollten auch aus dem Grund des Pulpaschutzes möglichst unterbleiben, da durch die Erosionsschäden die Hartsubstanz bereits vermindert ist.

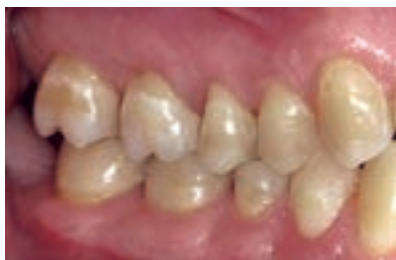Gering ausgeprägte Fälle (Vertikalverlust < 2 mm) lassen sich meist erfolgreich mittels direkter Kompositrestaurationen therapieren [13]. Besteht jedoch ein deutlicherer, mehrflächig ausgedehnter Substanzverlust von mehr als 2 mm,





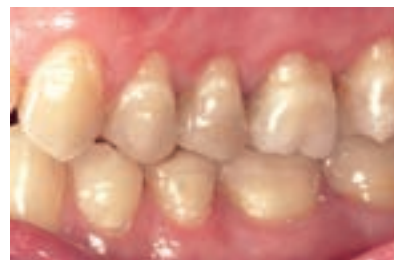**Abbildung 23** Klinische Situation 6 Jahre nach Eingliederung der vollkeramischen Restaurationen, faciale Ansicht.

**Figure 23** Clinical state 6 years after placement of the all-ceramic restorations, facial view.



**Abbildung 24** Klinische Situation 6 Jahre nach Eingliederung der vollkeramischen Restaurationen, laterale Ansicht rechts.

**Figure 24** Clinical state 6 years after placement of the all-ceramic restorations, lateral right view.



**Abbildung 25** Klinische Situation 6 Jahre nach Eingliederung der vollkeramischen Restaurationen, laterale Ansicht links.

**Figure 25** Clinical state 6 years after placement of the all-ceramic restorations, lateral left view. (Abb. 1–25: T. Zahn)

mit entsprechenden Auswirkungen auf die Vertikaldimension, ist eine aufwendigere Therapie unter Verwendung indirekter Restaurationen häufig unumgänglich [13, 19]. Im Gegensatz dazu liegen für kürzere Untersuchungszeiträume von bis zu maximal 5,5 Jahren mittlerweile Veröffentlichungen vor, in welchen Behandlungskonzepte beschrieben werden, bei denen auch bei massiven Erosionsschäden mit deutlichem Vertikalverlust eine direkte, zum Teil noninvasive Defektrekonstruktion mittels Komposit beschrieben wird [2, 3, 9, 30]. Die hierzu veröffentlichten Ergebnisse und Überlebensraten erscheinen zufriedenstellend, jedoch sind klinische Langzeitdaten für diese Verfahren noch nicht verfügbar, sodass aktuell noch nicht abschließend beurteilt werden kann, ob solche Techniken auch längerfristig stabile Resultate hinsichtlich Frakturanfälligkeit, Abrasionsbeständigkeit, Randqualität und Ästhetik ermöglichen. Daher sind zum jetzigen Zeitpunkt Rekonstruktionen mittels indirekter Restaurationen beim Vorliegen ausgeprägter Verluste der Zahnhartsubstanz weiterhin das am geeignetsten erscheinende Therapiemittel, zumal die adhäsive Befestigung keramischer Werkstoffe auch in solchen Fällen eine exzellente Möglichkeit bietet, streng defektorientiert mit geringer Invasivität ein ansprechendes Ergebnis zu erzielen. Während für glaskeramische Restaurationen eine Mindeststärke von wenigstens 1,5 mm im okklusalen Bereich gefordert wird, lassen sich Versorgungen aus Lithiumdisilikatkeramik inzwischen auch mit einer Schichtstärke von nur 0,8–1 mm im Bereich der Okklusalfäche erfolgreich einsetzen [17]. Durch diese

werkstoffkundlichen Weiterentwicklungen können erosiv geschädigte Zähne heute minimalinvasiv und zum Teil ohne jede reduzierend-abtragende Präparation der Zahnhartsubstanz dauerhaft und ansprechend versorgt werden.

In Fällen, in denen es durch die Erosionen/Abrasionen zu einer Reduktion der Vertikaldimension gekommen ist, stellt die Rekonstruktion der kompletten okklusalen Kaufläche mit keramischen Teilkronen, sog. Table tops, in einem oder in beiden Kiefern eine interessante Behandlungsoption dar. Ggf. kann aufgrund der Möglichkeiten der adhäsiven Befestigung eine solche umfangreiche Therapie ebenfalls gänzlich ohne Abtrag der okklusalen Flächen erfolgen. Allerdings ist vor Herstellung und Eingliederung der Restaurationen eine ausreichend lange Trainings- und Gewöhnungsphase angesichts der zum Teil deutlichen Veränderung/Wiederherstellung der Vertikaldimension notwendig. Eine langzeitprovisorische Versorgung ist hierbei beispielsweise durch im CAD/CAM-Verfahren hergestellte Polymere möglich [8].

Eine weitere Therapieoption stellt die kieferorthopädische Korrektur von Veränderungen der Vertikaldimension dar, insbesondere, wenn lediglich einzelne Zähne oder Zahngruppen betroffen sind [25]. Meist ist in solchen Fällen jedoch anschließend zusätzlich noch eine prothetisch-rekonstruktive Therapie nötig.

Nicht vergessen werden sollte der Einfluss möglicher parafunktioneller mechanischer Belastungen, die einerseits ebenfalls zur Reduktion der Zahnhartsubstanz führen, andererseits eine hohe Belastung der eingebrachten Restaura-

tionen verursachen können. Daher sollten bei der Behandlung von Patienten mit erosiven Zahndefekten stets auch funktionelle Aspekte in Betracht gezogen und adäquat berücksichtigt werden. Denkbar wären dabei vor allem die Herstellung einer Relaxierungsschiene und physiotherapeutische Maßnahmen [24].

Nach der Wiederherstellung der verloren gegangenen Substanz empfiehlt sich eine intensive Nachsorge und Überwachung des erzielten Ergebnisses, um bei einer erneuten erosiven Schädigung der Zahnhartsubstanz frühzeitig korrigierend eingreifen zu können. Der hier gewählte substanzschonende Therapieansatz einer Rekonstruktion mit leuzitverstärkten Glaskeramiken konnte sich über eine Tragedauer von bisher über sechs Jahren bewähren.


## Schlussfolgerung

Infolge geänderter Lebens- und Ernährungsgewohnheiten in der Bevölkerung stellt die Versorgung von Patienten mit umfangreichen erosiven, attritiven und/oder abrasiven Zahnschäden zunehmend eine besondere Herausforderung im klinischen Alltag dar. Neben einer gering/minimalinvasiven, defektorientierten Therapie sind eine gründliche Ursachenforschung und -beseitigung sowie eine intensive Nachsorge bei der Behandlung solcher Patienten wesentlich.

Durch die Technik der adhäsiven Befestigung und die Weiterentwicklung keramischer Materialien ist heute auch langfristig eine substanzschonende Wie-

derherstellung bzw. ein Erhalt von Vertikaldimension, Funktion und Ästhetik möglich. Insbesondere die Rekonstruktion von stark geschädigten Gebissituationen mit ausgeprägtem Verlust an Zahnschubstanz birgt jedoch auch weiterhin zahlreiche in vielerlei Hinsicht komplexe Aufgabenstellungen für Zahnarzt und Zahntechniker.

Anhand dieses Fallbeispiels konnte gezeigt werden, dass bei Beachtung einiger grundlegender Behandlungsrichtlinien und einer adäquaten Planung auch mit einem defektorientierten Ansatz unter Schonung der Zahnhartsubstanz ein langfristig stabiles, funktionell

und ästhetisch ansprechendes Ergebnis erzielt werden kann. 

### Danksagung

Herrn Zahntechnikermeister *Eugen Krenz*, Frankfurt, Deutschland gilt unser Dank für die Herstellung der zahntechnischen Arbeiten.

**Interessenkonflikt:** Die Autorin/ die Autoren erklären, dass kein Interessenkonflikt im Sinne der Richtlinien des International Committee of Medical Journal Editors besteht.

### Korrespondenzadresse

Dr. med. dent. Tuğba Zahn  
Spezialistin für Prothetik (DGPro)  
Poliklinik für Zahnärztliche Prothetik  
Zentrum der Zahn-, Mund- und Kieferheilkunde (Carolinum)  
der Johann Wolfgang Goethe-Universität Frankfurt am Main  
Theodor-Stern-Kai 7  
60596 Frankfurt am Main  
tugba.irim@med.uni-frankfurt.de

### Literatur

- Abrams RA, Ruff JC: Oral signs and symptoms in the diagnosis of bulimia. *J Am Dent Assoc* 1986;113:761–764
- Attin T, Filli T, Imfeld C, Schmidlin PR: Composite vertical bite reconstructions in eroded dentitions after 5.5 years: A case series. *J Oral Rehabil* 2012;39:73–79
- Bartlett D, Sundaram G: An up to 3-year randomized clinical study comparing indirect and direct resin composites used to restore worn posterior teeth. *Int J Prosthodont* 2006;19:613–617
- Bartlett D: Etiology and prevention of acid erosion. *Compend Contin Educ Dent* 2009;30:616–620
- Cardoso AC, Canabarro S, Myers SL: Dental erosion: Diagnostic-based non-invasive treatment. *Pract Periodontics Aesthet Dent* 2000;12:223–228; quiz 230
- Dietschi D, Argente A: A comprehensive and conservative approach for the restoration of abrasion and erosion. Part I: Concepts and clinical rationale for early intervention using adhesive techniques. *Eur J Esthet Dent* 2011;6:20–33
- Gedalia I, Dakuar A, Shapira L, Lewinstein I, Goultchin J, Rahamim E: Enamel softening with Coca-Cola and rehardening with milk or saliva. *Am J Dent* 1991;4:120–122
- Güth JF, Almeida E Silva JS, Ramberger M, Beuer F, Edelhoff D: Treatment concept with CAD/CAM-fabricated high-density polymer temporary restorations. *J Esthet Restor Dent* 2012;24:310–318. doi: 10.1111/j.1708–8240.2011.00497.x. Epub 2011 Dec 22
- Hamburger JT, Opdam NJ, Bronkhorst EM, Kreulen CM, Roeters JJ, Huysmans MC: Clinical performance of direct composite restorations for treatment of severe tooth wear. *J Adhes Dent* 2011;13:585–593
- Hannig M, Balz M: Influence of in vivo formed salivary pellicle on enamel erosion. *Caries Res* 1999;33:372–379
- Hugo B: Orale Rehabilitation einer Erosionssituation. *Schweiz Monatsschr Zahnmed* 1991;101:1155–1162
- Imfeld T: Dental erosion. Definition, classification and links. *Eur J Oral Sci* 1996;104:151–155
- Jaeggi T, Gruninger A, Lussi A: Restorative therapy of erosion. *Monogr Oral Sci* 2006;20:200–214
- Jaeggi T, Lussi A: Prevalence, incidence and distribution of erosion. *Monogr Oral Sci* 2006;20:44–65
- Jaeggi T, Lussi A: Toothbrush abrasion of erosively altered enamel after intra-oral exposure to saliva: An in situ study. *Caries Res* 1999;33:455–461
- Järvinen V, Meurman JH, Hyvärinen H, Rytömaa I, Murtomaa H: Dental erosion and upper gastrointestinal disorders. *Oral Surg Oral Med Oral Pathol* 1988;65:298–303
- Kern M, Kohal RJ, Mehl A et al.: *Vollkeramik auf einen Blick*. 5. Auflage, AG Keramik, Eigenverlag, Ettlingen 2012
- Lussi A, Schaffner M, Hotz P, Suter P: Dental erosion in a population of Swiss adults. *Community Dent Oral Epidemiol* 1991;19:286–290
- Lussi A, Schaffner M, Jaeggi T, Grüniger A: Erosionen. Befund-Diagnose-Risikofaktoren-Prävention-Therapie. *Schweiz Monatsschr Zahnmed* 2005;115:917–935
- Magalhães AC, Wiegand A, Rios D, Buzalaf MA, Lussi A: Fluoride in dental erosion. *Monogr Oral Sci* 2011;22:158–170. Epub 2011 Jun 23
- Mahoney EK, Kilpatrick NM: Dental erosion: Part 1. Aetiology and prevalence of dental erosion. *N Z Dent J* 2003;99:33–41
- Meyers IA: Diagnosis and management of the worn dentition: Conservative restorative options. *Ann R Australas Coll Dent Surg* 2008;19:31–34
- Mizrahi B: Combining traditional and adhesive dentistry to reconstruct the excessively worn dentition. *Eur J Esthet Dent* 2008;3:270–89
- Pettengill CA: Interaction of dental erosion and bruxism: The amplification of tooth wear. *J Calif Dent Assoc* 2011;39:251–256
- Poyser NJ, Porter RW, Briggs PF, Chana HS, Kelleher MG: The Dahl Concept: Past, present and future. *Br Dent J* 2005;198:669–676; quiz 720
- Romanos GE, Javed F, Romanos EB, Williams RC: Oro-facial manifestations in patients with eating disorders. *Appetite* 2012;59:499–504. doi: 10.1016/j.appet.2012.06.016. Epub 2012 Jun 29
- Scheutzel P: Etiology of dental erosion – intrinsic factors. *Eur J Oral Sci* 1996;104:178–190
- Taji S, Seow WK: A literature review of dental erosion in children. *Aust Dent J* 2010;55:358–367
- ten Bruggen Cate HJ: Dental erosion in industry. *Br J Ind Med* 1968;25:249–266
- Vailati F, Belser UC: Full-mouth adhesive rehabilitation of a severely eroded dentition: the three-step technique. Part 3. *Eur J Esthet Dent* 2008;3:236–257
- Wiegand A, Egert S, Attin T: Toothbrushing before or after an acidic challenge to minimize tooth wear? An in situ/ex vivo study. *Am J Dent* 2008;21:13–16

## Implantatprothetik – Ein patientenorientiertes Konzept:

### Planung | Behandlungsabläufe | Bewährung Ästhetik | Funktion | Zahntechnik

Stefan Wolfart, Quintessenz, Berlin 2014, Hardcover, 1. Aufl., ISBN 978-3-86867-232-9, 728 Seiten, 2.163 Abb., 259,00 Euro

Stefan Wolfarts im Quintessenz-Verlag erschienene Buch „Implantatprothetik – ein patientenorientiertes Konzept“ beschäftigt sich mit allen Bereichen der Implantatprothetik, beginnend mit den Grundlagen über das klinische Vorgehen bis hin zu allen zahntechnischen Abläufen. Auf über 600 Seiten erhält der Leser einen umfassenden Einblick in das Gebiet der Implantatprothetik und die Vielzahl klinischer Anwendungsmöglichkeiten.

Inhaltlich behandelt Wolfart in seinem breit angelegten Buch alle zur Implantatprothetik gehörenden Themenbereiche und erläutert diese ausführlich. Hierbei legt der Autor in einem ersten Schritt viel Wert auf die Beschreibung der Patientensituation, anschließend erläutert er das chirurgische Vorgehen, wobei er die einzelnen Arbeitsabläufe mit Bilderstrecken von hoher Qualität veranschaulicht. Dem Leser werden so die diagnostischen und planerischen Schritte, beginnend mit der Erstellung eines ausführlichen Patientenprofils bis hin zur korrekten Röntgenanalyse vermittelt.

Wolfart gliedert sein Buch in 5 Kapitel mit jeweils mehreren Unterabschnitten. In Kapitel A beschreibt der Autor die Voraussetzungen für eine bevorstehende Implantation. Hervorzuheben sind hier die sogenannten „Entscheidungsbäume“, die dem behandelnden Zahnarzt dabei helfen sollen, die spezifische Patientensituation unter bestimmten Aspekten einzuordnen. Lückenprofil, Zahnersatzprofil und Patientenprofil sind dabei maßgeblich.

Das zweite Kapitel beschäftigt sich mit dem Behandlungskonzept und der dazugehörigen Planung. Dieser im Verhältnis etwas kürzer gehaltene Teil erläutert nicht nur die Wichtigkeit einer korrekt geführten Anamnese, sondern auch die für die prothetische Planung wichtigen Einzelzahnprog-



nosen, die es dem Zahnarzt erleichtern sollen, eine adäquate Lösung zu finden.

Das sicher umfangreichste Kapitel C behandelt das genaue Vorgehen und den Ablauf bei einer Behandlung mit dem Ziel, den Patienten implantatprothetisch zu versorgen. Bei diesem Teil handelt es sich um das Herzstück des gesamten Buches. Der Autor erklärt hier sehr detailliert Schritt für Schritt das Vorgehen bei verschiedenen Behandlungsmodalitäten. Von der Röntgenanalyse über das chirurgische Vorgehen und die provisorische Versorgung bis hin zur Nachsorge – und möglichen prothetischen Komplikationen – werden alle Vorgehensweisen beschrieben. Man könnte die Inhalte als eine Gebrauchsanweisung interpretieren, an die der Anwender sich nur halten muss, um erfolgreich tätig zu sein. Damit gewinnt der Leser Sicherheit durch die Darstellung evidenzbasierter Konzepte.

Im Kapitel D veranschaulicht Wolfart dem Leser mithilfe verschiedener Patientenbeispiele eine Vielzahl an implantatprothetischen Möglichkeiten. Besonders beeindruckend sind dabei die „Vorher-Nachher“ Bilder der Patienten. Teilweise nehmen die klini-

schen Abbildungen eine ganze Seite ein. Dieses Kapitel verdeutlicht, dass Wolfarts Buch von den vielen und großflächigen, qualitativ ansprechenden Abbildungen lebt. Sie erleichtern das Verständnis der Techniken für den Leser.

Im letzten Kapitel E zeigt der Autor die wichtige Verbindung zwischen Zahnarzt und Zahntechniker auf. Hier werden die genauen Arbeitsabläufe für festsitzende Restaurationen auf Implantaten und für herausnehmbaren Zahnersatz auf diesen erläutert. Sämtliche Arbeitsschritte werden genau wie in den vorangehenden Kapiteln sehr differenziert und ausführlich anhand vieler fotografischer Darstellungen gezeigt. Hier wird deutlich: Der Autor möchte sein Buch keinesfalls nur auf die zahnärztliche Tätigkeit beschränkt wissen.

Schon in der Einleitung wird die besondere Herangehensweise des Autors an das Thema deutlich, die sich im Aufbau des Buches widerspiegelt: Er vergleicht die Tätigkeit des Implantologen mit der eines Architekten. Von der Planung bis zur Umsetzung arbeiten beide in vergleichbaren Arbeitsschritten. Entsprechend arbeitet Stefan Wolfart die einzelnen Behandlungsschritte anhand dieser Struktur ab. Für ein implantologisches Lehrbuch wählt Wolfart damit ein anderes Konzept als bisher üblich. Von daher kann das vorliegende Werk sicherlich nicht als typisches Lehrbuch bezeichnet werden.

Das Buch ist nicht nur für den erfahrenen Implantologen interessant und lehrreich. Auch der auf dem Gebiet der Implantologie noch unerfahrene Zahnarzt erhält einen ausgezeichneten Einblick in die Thematik. Abschließend lässt sich feststellen: Ein gut verständliches, stringentes und dabei auch detailliertes Werk, das Potenzial hat ein „Klassiker“ zu werden.

V. Nellissen, Universitätsklinikum Hamburg-Eppendorf

R. Smeets<sup>1</sup>, O. Jung<sup>1</sup>, H. Hanken<sup>1</sup>, P. Hartjen<sup>1</sup>, A. Al Dam<sup>1</sup>, A. Gröbe<sup>1</sup>,  
M. Heiland<sup>1</sup>, M. Gosau<sup>2</sup>, D. Rothamel<sup>3</sup>, M. Schlee<sup>4</sup>, G. Iglhaut<sup>5</sup>, A. Kolk<sup>6</sup>

# Was können regenerative Materialien in der Zahnmedizin leisten – und wo sind die Grenzen?

*What is achievable with regenerative materials in dentistry – and where are the limits?*



R. Smeets

**Einleitung:** Der menschliche Knochen kann personenbezogen physiologisch sowie aufgrund verschiedener exogener Einflussfaktoren beispielsweise Krankheiten oder auch degenerativ bedingt nur eingeschränkt in der Lage sein, größere Knochendefekte zu heilen. Dabei kann das regenerative Potenzial des menschlichen Knochens durch verschiedene Gruppen von Knochenersatzmaterialien als Suppositorium in unterschiedlichem Maße unterstützt werden.

**Material und Methoden:** Die heute verfügbaren Materialien können vom Grundsatz her in zwei Gruppen unterteilt werden: natürliche und synthetische Knochenersatzmaterialien (KEM). Die Gruppe der natürlichen KEMs umfasst neben autologen Substanzen auch die der allogenen, xenogenen und phytogenen Materialien. Zu den synthetischen KEMs zählen Metalle, Zemente, Keramiken, Polymere und Komposite. Dabei sind die verschiedenen Produktklassen bereits mehr oder weniger in der alltäglichen Praxis integriert und akzeptiert. Die Vorteile und Risiken der verfügbaren Materialien müssen bekannt sein, um diese bei den entsprechenden Indikationen richtig einsetzen zu können.

**Ergebnisse und Schlussfolgerung:** In diesem Artikel werden neben aktuell verfügbaren zahnmedizinischen regenerativen Materialien auch solche vorgestellt, welche zukünftig vermehrt Zugang in den praktischen Alltag erhalten könnten. Neben der Ausführung von interdisziplinären Anwendungscharakteristiken werden experimentelle wie auch klinische Studien zu den jeweiligen Materialien thematisiert. (Dtsch Zahnärztl Z 2014; 69: 708–721)

*Schlüsselwörter: regenerative Materialien; Knochenersatzmaterialien; Knochentransplantate; natürliche Materialien; synthetische Materialien*

**Introduction:** The regenerative potential of human bone growth is constrained by different factors like individual-related physiology and various other determinants such as disease and age. Thereby, the regenerative potential of human bone can be enhanced by various bone substitute materials as a suppository.

**Material and Methods:** Currently available materials can be divided into two groups: natural and synthetic bone substitute materials (BSM). Beside autogenic substances, the group of natural BSM includes allogeneic, xenogeneic and phytogenic materials. The synthetic group can be divided into metals, cements, ceramics, polymers and composites. The different product categories are more or less accepted and integrated in everyday practice. It is crucial to know the benefits and risks of available materials in order to use them properly for the appropriate indications.

**Results and Conclusion:** In addition to currently available dental regenerative materials, this article introduces further constituents which could increasingly gain access to practice in the nearer future. Besides conducting interdisciplinary application characteristics, the article discusses experimental and clinical studies on the respective materials.

*Keywords: regenerative materials; bone substitute materials; bone transplants; natural materials; synthetic materials*

<sup>1</sup> Klinik und Poliklinik für Mund-, Kiefer- und Gesichtschirurgie, Universitätsklinikum Hamburg-Eppendorf

<sup>2</sup> Universitätsklinik für Mund-, Kiefer- und Plastische Gesichtschirurgie, Paracelsus Medizinische Privatuniversität, Nürnberg

<sup>3</sup> Klinik und Poliklinik für Mund-, Kiefer- und Gesichtschirurgie, Universitätsklinikum Köln

<sup>4</sup> Praxis Dr. Markus Schlee, Forchheim

<sup>5</sup> Zahnarztpraxis Dr. Gerhard Iglhaut, Memmingen

<sup>6</sup> Klinik und Poliklinik für Mund-, Kiefer- und Gesichtschirurgie, Technische Universität München-Klinikum rechts der Isar

**Peer-reviewed article:** eingereicht: 04.07.2013, revidierte Fassung akzeptiert: 15.07.2014

**DOI** 10.3238/dzz.2014.0708–0721



## 1. Einleitung

Regenerative Materialien stellen einen Bereich mit erheblichem wirtschaftlichen Potenzial und steigenden Wachstumsraten dar. Nach Umsatzrückgängen in den Jahren 2000 bis 2002 konnte der weltweite Absatz von 487 Millionen Dollar im Jahr 2002 auf 2,4 Milliarden Dollar im Jahr 2007 fast verfünffacht werden [51]. Insgesamt waren 2007 weltweit über 55 kommerziell aktive Firmen sowie über 110 Firmen oder Start-ups mit über 6.000 Vollzeitstellen am Markt vertreten, von denen 55 % ihren Hauptsitz in den USA hatten [51]. Das für 2007 errechnete Gesamtkapital des Sektors in Höhe von 4,7 Milliarden Dollar untermauert dessen wirtschaftliche Relevanz [22, 51].

Viele Defektsituationen nach Knochen- oder Weichgewebeerlust in der Zahnmedizin verlangen aufgrund der limitierten Verfügbarkeit und der gegebenen Entnahmemorbiditäten nach Ersatzgeweben oder wachstumsunterstützenden Materialien verschiedener Herkunft.

Folgende regenerative Materialien können unterschieden werden:

- Knochenersatzmaterialien
- Membranen
- Weichgeweberegenerate

In diesem Artikel werden im Folgenden die großen Wissens- und Themengebiete regenerativer Materialien systematisch beschrieben, erläutert sowie mit relevanten aktuellen Studien aus dem zahnmedizinischen Bereich unterlegt. Aufgeführte Produkte stellen lediglich Beispiele für bestimmte Gruppen regenerativer Materialien dar.

## 2. Grundlagen: Osteogenese, Ossifikation, Defektheilung

Osteogenese (Entstehung eines Knochens) und Ossifikation (Bildung von Knochengewebe) werden bei der Beschreibung der desmalen (direkten) und chondralen (indirekten) Knochenbildung oft synonym verwendet, wobei durch das Zusammenspiel von Osteozyten, Osteoblasten und Osteoklasten als „basic multicellular unit“ (BMU) neuer Knochen gebildet bzw. im Zuge der Kalzifikation erneuert wird [38, 39, 43, 80].

Osteoblasten stammen dabei von sich zu Osteoprogenitorzellen differenzierenden, multipotenten mesenchymalen Stammzellen (MSCs) ab, welche sich durch verschiedene Stimuli, beispielsweise durch Bone morphogenetic protein 2 (BMP-2), eine Metalloprotease aus der Peptidase M12 A Familie und ein wichtiger Ansatzpunkt regenerativer Versuchsreihen, weiter zu Osteoblasten differenzieren [43, 79]. Osteoklasten entstammen hingegen den Granulozyten/Makrophagen-Progenitorzellen und somit den multipotenten hämatopoetischen Stammzellen, welche sich durch Granulozyten-Makrophagen-Kolonie-stimulierende Faktoren (GM-CSF), Makrophagen-Kolonie-stimulierende Faktoren (M-CSF), Tumor-Nekrose-Faktoren (TNF) und verschiedene Interleukine differenzieren [43]. Dabei nehmen Osteoblasten bei der Osteoklastogenese eine parakrine Regulierungsfunktion ein, indem sie durch ihren RANKL-Liganden mit dem Transmembranrezeptor RANK mit anschließender NF- $\kappa$ B vermittelten Signaltransduktion die Osteoklastogenese anregen und über den WNT/ $\beta$ -Catenin-Weg mit OPG-Bildung diese Rezeptoren inhibieren [38, 39, 43].

### 2.1 Knochenersatzmaterialien (Engl: Bone Substitute Materials [BSMs])

Knochenersatzmaterialien (KEM) werden in natürliche, synthetische und Verbundmaterialien eingeteilt (Tab. 1) [22, 42, 42, 75, 75, 77].

Die aufgeführten Materialien müssen hierbei verschiedenen Ansprüchen gerecht werden und sollten diverse Funktionen erfüllen.

Zurückgehend auf die initialen Versuche durch *Barth* und *Ollier* in den Jahren 1867 und 1893 werden folgende Ansprüche an ein ideales KEM gestellt [30, 42, 66, 77]:

- Sterilität und Biokompatibilität
- Fehlende Toxizität, Teratogenität, Kanzerogenität und Immunogenität
- (Möglichst vollständige) Biodegradierbarkeit
- Osteoinduktion, Osteokonduktion und Osteopromotion
- Stabilisierung des Blutkoagels
- Stabilität bei gleichzeitiger interkonnektierender Porosität
- Frühzeitige Belastbarkeit

- Langfristige, stabile Implantatintegration
- Kostengünstige, dreidimensionale Struktur

Diese Anforderungen werden je nach Produktklasse und Zusammensetzung vornehmlich von Kompositen erfüllt, während Kalziumphosphatzemente, Polymere, Keramiken sowie natürliche Kollagene osteokonduktiv und demineralisiertes Knochenmineral, WF (Wachstumsfaktoren), Zytokine als auch genetische Therapieansätze osteoinduktiv wirken [42, 66, 77].

Die als echte Knochenneogenese bezeichnete Osteokonduktion entlang einer möglichst stabilen Leitschiene unterscheidet sich dabei von der durch WF (z.B. bone morphogenetic proteins, BMPs) vermittelten Osteoinduktion als Induktions- und Differenzierungsvorgang osteogener Zellen aus niedrig differenzierten Vorläuferzellen. Dabei entstehende Osteoprogenitorzellen lassen Knochen in Geweben entstehen, die normalerweise nicht am Knochenstoffwechsel bzw. der Knochenheilung teilnehmen (z.B. Muskel) [22, 42, 77]. Der Begriff der Osteopromotion beschreibt dabei die stimulierenden Wirkungen auf ortsständige osteogene Zellen, was ebenfalls in manchem Ausmaß durch KEMs anteilmäßig gewährleistet werden kann [77]. Interkonnektierende Poren unterschiedlicher Dimension vergrößern die innere Oberfläche des KEMs, wobei zunehmende Porendurchmesser von  $> 100 \mu\text{m}$  eine Vaskularisation bei wiederum abnehmender Stabilität ermöglichen. Kleinere Poren fördern die Gewebeformation durch An- und Einwachsungsvorgänge, was wiederum einer Neovaskularisation entgegensteht [77].

Neben Formstabilität und guten biomechanischen Eigenschaften sollten Knochenersatzmaterialien eine anwenderfreundliche Verarbeitung und Handhabung sowie je nach Zielsetzung optimale Resorptionseigenschaften (gleiche Geschwindigkeit von Degradation und nativer Ersatzknochenbildung) aufweisen [42, 77].

In Abhängigkeit von Einsatzgebiet und Zielsetzungen können KEM folgende Funktionen erfüllen:

- Osteokonduktion und -induktion bei Verwendung als Platzhalter und Leitschiene zur Formgebung
- Stimulierung des Knochenstoffwechsels



- Trägermaterial für verschiedene aktive Substanzen, z.B. Antibiotika, WF
- Trägermaterial für gentherapeutische Zielsetzungen

Die Anforderungen und Funktionen werden bezüglich der osteogenen Neuf ormation von autogenen Transplantaten maximal erfüllt, wohingegen andere Entitäten diese nur teilweise unter Berücksichtigung einer möglichen Trägerfunktion für wachstumsfördernde Ansätze bzw. Substanzen erreichen.

Trotz vieler erfolgsversprechender Ergebnisse und Forschungsansätze im Bereich der KEM muss der autologe Knochentransfer weiterhin als Goldstandard gelten. Autologer Knochen kann bei gleichzeitig guter Biokompatibilität durch die hypoallergene Struktur als osteokonduktives Scaffold mit osteogener Kapazität genutzt werden und sowohl vaskulär als auch avaskulär mit erheblich höheren Erfolgsraten transplantiert werden als momentan verfügbare nicht-autologe Knochenersatzmaterialien [33, 42, 77].

## 2.2 Natürliche KEM

Die natürlichen Materialien lassen sich gemäß ihrer Herkunft in autogene (Spender und Empfänger stellen das gleiche Individuum dar), allogene (Spender und Empfänger gehören der gleichen Spezies an) und xenogene (Spender und Empfänger gehören nicht der gleichen Spezies an) Ausgangssubstanzen unterteilen [42]. Phylogene Materialien können hierbei der Gruppe der Xenogene untergeordnet werden.

In der Gruppe der synthetischen Materialien werden Keramiken, Metalle, Polymere sowie Zemente unterschieden.

Verbundmaterialien werden auch als Komposite bezeichnet.

### 2.2.1 Autogene Transplantate

Autogene Materialien werden aus dem eigenen Körper entnommen und an anderer Stelle als Knochentransplantate eingesetzt, wodurch Aufbau und Eigenschaften des Transplantates den Anforderungen an das ideale KEM entsprechen. Trotz begrenzter biologischer Verfügbarkeit und einhergehender Entnahmemorbiditäten gilt das autogene Transplantat weiterhin als Goldstandard zur Augmentation voluminöser Defekte und gehört zu den am häufigs-

ten transplantierten Geweben überhaupt [30, 42, 79]. Dabei vermitteln natürlich verfügbare Stammzellen und WF sowohl osteoinduktive- als auch konduktive Eigenschaften [30, 42, 79, 79].

Es wird zwischen vaskularisierten-, avaskulären- und spongiösen Transplantaten unterschieden, die je nach Indikation unter Verwendung etwaiger Hilfsmittel (Scaffolds, Schrauben u.a.) zum Einsatz kommen.

Oseo Plus Transfer (BEGO, Bremen, Deutschland) ist ein Entnahmesystem für autogene Transplantate zum Einsatz bei horizontalen und vertikalen Knochendefekten, insbesondere des Alveolarkammes. Nach Aufbereitung des Empfängerlagers und Entnahme des Transplantates wird dieses mittels Osteosyntheseschrauben am Zielort befestigt (Abb. 1).

Für großvolumige Knochendefekte wie beispielsweise Teil- oder Komplettresektionen des Unterkiefers können mittels CAD/CAM-Technologie autologe Knochentransplantate (z.B. Fibula, Beckenkamm) mittels Schablone ausgeschnitten und entsprechend der Konfiguration des Empfängerlagers für die Transplantation vorbereitet werden. Derartige Systeme werden unter anderem von den Firmen Depuy-Synthes (Tutlingen, Deutschland), KLS Martin (Tutlingen, Deutschland), Planmeca (Helsinki, Finnland) und BIOMET (Berlin, Deutschland) angeboten.

Als weniger invasiv und damit weniger patientenbelastend gilt das Entnahmesystem von Knochenmarkspiraten für großvolumige Knochendefekte (Reamer-Irrigator-Aspirator [RIA]-Technik), wobei Knochenmark aus dem Femur aspiriert wird [30, 60]. Bei quantitativ gesteigertem Entnahmematerial zeigen bisherige Ergebnisse keine Nachteile im Vergleich zur herkömmlichen Beckenkammernahme [8, 28, 60].

### 2.2.2 Allogene Transplantate

Allogene KEM werden aus Organspenderknochen gewonnen und sind nach verschiedenen Aufbereitungsprozessen in vielen Formen verfügbar. Dabei können spongiöse sowie kortikale Substanzen als mineralisierte oder demineralisierte (DBM = *demineralized bone matrix*; DFDBA = *demineralized freeze-dried bone allograft*) Knochenmatrix verwendet werden. Bei beiden Aufbereitungsformen steht eine initiale Entfernung im-

munogener- und infektiöser Rückstände im Vordergrund, die je nach Hersteller und Produkt durch verschiedene Verfahren erreicht wird (z.B. Lyophilisierung, Gammabestrahlung, Peressigsäure-Ethanol-Sterilisierung). Demineralisierte Materialien bieten durch die gute Verfügbarkeit der nach Aufbereitung noch erhaltenen WF ein höheres induktives Potenzial [22, 34, 42, 72, 77]. Trotzdem kann das Risiko der Übertragung kontaminierter Materialien hierbei mit an Sicherheit grenzender Wahrscheinlichkeit ausgeschlossen werden.

Maxgraft (botiss dental GmbH, Berlin, Deutschland) ist ein Produktbeispiel für eine mineralisierte Knochenmatrix und wird nach hohen Qualitätsstandards steril aus Organspenderknochen durch die Gewebekbank der Universitätsmedizin Charité, Berlin, aufbereitet (Spenderauswahl, Spendertestung auf Infektionen mit HIV, HBV und HCV, chemische Reinigung, Aufbereitung, Sterilisation) (Abb. 2a, b). Human-Spongiosa ist als Granulat oder in Blockform erhältlich. Als weitere Produktbeispiele für eine mineralisierte Knochenmatrix sind die verschiedenen spongiösen und kortiko-spongiösen Produkte Puros (Zimmer Dental, Freiburg, Deutschland) sowie die Präparate des Deutschen Instituts für Zell- und Gewebersatz zu nennen, welche sich durch ihre Spendergewebe, Herstellungsverfahren, Produktzusammensetzung und Darreichungsform unterscheiden.

Bei DBM werden die anorganischen Bestandteile vollständig entfernt, sodass ein kollagen-trabekuläres Gerüst zurückbleibt. Hierdurch stehen die enthaltenen WF (z.B. knochenmorphogenetische Proteine und Zytokine) in höherem Maße zur Verfügung [22, 34, 77]. Als kommerziell verfügbare Produkte sind hier u.a. Grafton (BioHorizons, Freiburg, Deutschland) und Puros in demineralisierter Form (Zimmer Dental, Freiburg, Deutschland) zu nennen, welche als Putty (Paste), Block oder flexibel schneidbare Streifen erhältlich sind.

Die aus der Maxgraft-Produktfamilie erhältlichen *bonerings* (botiss dental GmbH, Berlin, Deutschland) stellen ebenfalls eine neuartige patientenfreundliche Produktentwicklung dar und werden aus vorfabrizierten Spongiosablöcken hergestellt. Diese können bei Sinusbodenaugmentationen sowie

Materialherkunft	Materialbeschreibung	Wirkung	Nachteile/Vorteile	Beispielpräparate
<b>Natürliche Materialien</b>				
Autolog/autogen (Autoplastik)	Spender und Empfänger gleich	osteokonduktiv (osteoinduktiv)		Tibiapräparat
Syngen/isogen	Spender und Empfänger sind Zwillinge	osteokonduktiv	Übertragung von Infektionskrankheiten möglich	Knochenmark
Allogen (mineralisiert)	Spender und Empfänger gehören der gleichen Spezies an	osteokonduktiv	Übertragung von Infektionskrankheiten möglich	<i>Maxgraft, bonerings (Botiss), Puros mineralized (Zimmer Dental)</i>
Allogen (entmineralisiert)	Spender und Empfänger gehören der gleichen Spezies an	osteokonduktiv	Übertragung von Infektionskrankheiten möglich	<i>Grafton (BioHorizons), Puros demineralized (Zimmer Dental)</i>
Xenogen	Spender gehört einer anderen Art an, z.B. bovines Material	osteokonduktiv	Übertragung von Infektionskrankheiten möglich	<i>Bio-Oss (Geistlich), Cerabone (Botiss), Bego-Oss (BEGO)</i>
Phytogen	Pflanzliches Material	osteokonduktiv	Übertragung von Infektionskrankheiten möglich	<i>Algipore (Dentsply), Biocoral (Biocoral)</i>
<b>Synthetische Materialien</b>			Keine Übertragung von Infektionskrankheiten möglich	
Keramiken	Kalziumphosphat-Keramiken aus reinem Hydroxylapatit	osteokonduktiv		<i>Ostim (Heraeus Kulzer)</i>
Zemente	Kalziumphosphatzemente, bestehend aus ein bis zwei Puderkomponenten in wässriger Lösung	osteokonduktiv		<i>Norijan CRS® (Synthes)</i>
Biologische Gläser	Basierend auf Säureoxid, Kieselerde und Laugen	osteokonduktiv		<i>Biogran® (BIOMET)</i>
Polymere (degradierbar)	Synthetisches degradierbares Polymer	osteokonduktiv		<i>PLGA (Poly(lactic-co-glycolic acid)), z.B. Bioseed Oral Bone (BioTissue Technologies)</i>
Polymere (nicht-degradierbar)	Synthetisches nicht-degradierbares Polymer	osteokonduktiv		Polyethylen (PE)
Komposite	Vermischung verschiedener natürlicher und synthetischer Materialien zur Osteokonduktion- und Induktion	osteokonduktiv, osteoinduktiv		<i>Fortoss Vital (Biocomposites)</i>

**Tabelle 1** Verfügbare Knochenersatzmaterialien.**Table 1** Available bone substitute materials.

horizontalen- und vertikalen Knochen-defekten eingesetzt werden und ermöglichen eine simultane Implantatversorgung (Abb. 3).

Als individuelle allogene Transplantatlösung steht das Produkt maxgraft bonebuilder (botiss dental GmbH, Berlin, Deutschland) zur Verfügung, welches durch CT/DVT-Scans mittels CAD/CAM-Technik individuell, auf den Patienten zugeschnittene

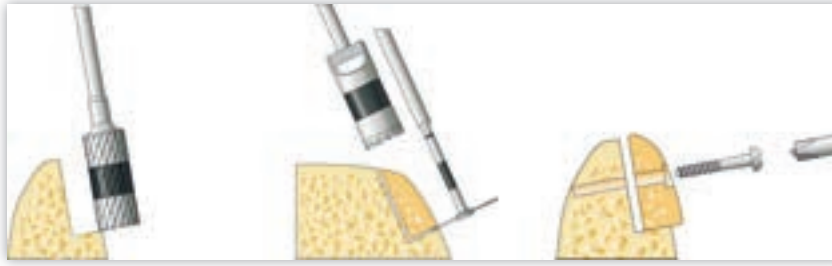Implantate durch die „Cells and Tissuebank Austria (CTBA)“ anbietet (Abb. 4).

Nach aktueller Studienlage können demineralisierte allogene KEM bei Sinusbodenaugmentationen gleichwertige Ergebnisse wie autologe Transplantatmaterialien erzielen. Dies konnte auch für Kieferkammaugmentationen, intrasäure Defekte sowie für Implantatversorgungen nachgewiesen werden [2, 16,

17, 27, 29, 40, 56, 61–63, 82, 95]. Einem praktischen Einsatz kann aber das theoretische Risiko einer Übertragung viraler Erkrankungen gegenüber stehen.

### 2.2.3 Xenogene Transplantate

Das poröse Hydroxylapatit (HA) wird als Hauptbestandteil der meisten xenogenen Materialien verwendet und entspricht dem Hauptbestandteil der anorganischen Knochenmatrix. Die meisten



**Abbildung 1** Beispielgrafik für horizontalen Knochenaufbau [9].

**Figure 1** Example for horizontal bone grafting [9].

xenogenen Materialien werden auf pflanzlicher (Algen, Korallen) oder tierischer Basis (bovin, equin, porcine) in mineralisierter Form mittels Kalzinierung oder Pyrolyse gefertigt.

Das auf Algen basierende Algipore (Dentsply, Konstanz, Deutschland) als phytoogenes HA ist ein knochenanalogen hochporöses Kalziumphosphat, welches zur Auffüllung von Knochendefekten verwendet wird und in Porengrößen von 0,3 bis 2 mm zum Einsatz kommt. Hier kann auch Biocoral (Biocoral, La Garenne Colombes, Frankreich) als kristallines Kalziumkarbonat in Aragonit-Struktur verwendet werden, welches ebenfalls hochporös (250–750 µm Porengröße) angeboten wird.

Das aus bovinem spongiösem HA hergestellte Bio-Oss (Geistlich, Wolhusen, Schweiz) ist das am besten untersuchte KEM und kann neben synthetischen  $\beta$ -Trikalziumphosphat-Produkten und allogenen Transplantaten als evidenzbasiertes KEM für verschiedene Knochendefekte angesehen werden [42, 88]. Durch chemische Reinigung (Entfernung von Fetten, Proteinen und Mikroorganismen) und Sterilisation durch Gamma-Bestrahlung kann das lange Zeit als möglicher „slow virus“-Überträger angesehene Material als überaus sicher eingestuft werden. Der natürliche Aufbau und die Langzeitstabilität von Bio-Oss führen zu einer verlässlichen Knochenneubildung, welche in zahlreichen Studien und Reviews *in vitro* und *in vivo* bestätigt wurde [6, 42, 54, 64, 70, 88]. Als osteokonduktives Material kann es neben der Auffüllung von Knochendefekten und bei Sinusaugmentationen auch für periimplantäre Defekte verwendet werden, wobei es zusätzlich zur initialen Stabilisierung des Blutkoagulums führt [77]. Neben Bio-Oss Collagen, welches zusätzlich 10 % Kollagen zur Beschleunigung

der Resorptionsprozesse beinhaltet, wird Bio-Oss in Granulat- und Blockform angeboten. Cerabone (botiss dental GmbH, Berlin, Deutschland), Bego Oss (BEGO, Bremen, Deutschland, Abb. 5a, b), CompactBone (Dentegris, Duisburg, Deutschland), NuOss (Henry Schein, Langen, Deutschland) sowie Nu-Oss Collagen (Henry Schein, Langen, Deutschland) stellen einige mit Bio-Oss bzw. Bio-Oss Collagen vergleichbare Produkte mit ähnlichem Indikationsprofil und vergleichbarer Studienlage dar.

Die bovine Hydroxylapatit-Keramik Cerabone ist besonders durch ein spezielles Herstellungsverfahren, in dessen Mittelpunkt die Sicherheit des Materials steht, charakterisiert. In einer zweistufigen Hochtemperaturprozessierung werden alle organischen Bestandteile sowie antigene und infektiöse Komponenten vollständig entfernt. Durch die Erhitzung auf 1250 °C werden ebenfalls Prionen, die für die Übertragung der bovinen Enzephalitis (BSE) verantwortlich sind, sicher eliminiert, jegliches Übertragungsrisiko kann somit ausgeschlossen werden. Der Sinterungsprozess führt außerdem zu einer hohen Kristallinität und Phasenreinheit der resultierenden Hydroxylapatit-Keramik. Beides bedingt eine hohe mechanische Stabilität sowie eine Stabilität des Kristallverbundes, welche ein Herauslösen von Einzelkristallen verhindert, die eine ungewünschte Fremdkörperreaktion auslösen können. Da im Verlauf der Prozessierung die natürliche raue Oberfläche und offenporige Struktur des bovinen Knochens erhalten bleibt, zeigt Cerabone gute osteokonduktive Eigenschaften und dient damit als Leitschiene für einwachsende Knochenzellen und Blutgefäße.

Als weitere xenogene Materialien sind u.a. die auf equiner Basis hergestell-

ten Ox (imperiOs, Frankfurt, Deutschland) und Bio-Gen (Mectron, Köln, Deutschland) sowie die auf porciner Grundlage gefertigten Substanzen Osteobiol, Apatos, Gen-Os, MP3, Putty (American Dental Systems, Vaterstetten, Deutschland) und OsteoGraf (Dentsply, Konstanz, Deutschland) verfügbar. Sie unterscheiden sich neben ihrer Ursprungssubstanz (porcin, equin/cortical, spongiös, kortikal-spongiös) auch hinsichtlich Herstellungsverfahren, Anwendungsspektrum und Applikationsform (Putty, granulär, Gel) und können dem etablierten Bio-Oss als gleichwertig angesehen werden [6].


Als demineralisiertes xenogenes Substitutionsprodukt auf Basis eines Kollagenlyophilisats konnten Coloss (Ossacur, Oberstenfeld, Deutschland) sowie das mit Teicoplanin versehene strukturgleiche Targobone (Ossacur, Oberstenfeld, Deutschland) qualitativ gleiche Ergebnisse wie HA/ $\beta$ -TCP-(PDLLA)-Keramiken erzielen, wobei die Ergebnisse gegenüber alloplastischen Transplantaten mechanisch minderwertiger waren [7, 20]. Insgesamt muss im Besonderen bezüglich des Produktes Targobone auf die von der Evidenzlage her unzureichende Studienlage verwiesen werden [71].

PepGen P15 (Dentsply, Konstanz, Deutschland) ist ein innovatives xenogen-synthetisches Produkt aus bovinem HA und synthetischem Polypeptid P-15. Das Polypeptid aus 15 Aminosäuren imitiert den Kollagenbindungsrezeptor für Osteoblasten auf der Knochenoberfläche und führt so zu deren Differenzierung, was eine beschleunigte Knochenneubildungsrate bewirkt. Das in PepGen P15 verwendete HA wird in einem Hochtemperaturverfahren bei 1.100 °C hergestellt und das Polypeptid P-15 anschließend irreversibel gebunden.

### 2.3. Synthetische und artifizielle Materialien


Synthetische Knochenersatzmaterialien können wie folgt unterteilt werden

- Metalle: Titan
- Zemente: Kalziumphosphatzemente
- Keramiken: Hydroxylapatit,  $\alpha$ -/ $\beta$ -Trikalziumphosphat ( $\alpha$ -/ $\beta$ -TCP), Biogläser
- Glasionomere
- Polymere: Polyglycolide, Polylaktide, Copolymere



**Abbildung 2a** Ein Beispiel für eine mineralisierte allogene Knochenmatrix in rasterelektronenmikroskopischer Aufnahme (rechts) und makroskopisch in Blockform (links) [14].

**Figure 2a** Example for a mineralized allogenic bone matrix: scanning electron microscopy (right) and macroscopic in block shape (left) [14].



**Abbildung 2b** Ein weiteres Beispiel für eine mineralisierte allogene Knochenmatrix in rasterelektronenmikroskopischer Aufnahme (rechts) und makroskopisch in Blockform (links) [14].

**Figure 2b** Another example for a mineralized allogenic bone matrix: scanning electron microscopy (right) and macroscopic in block shape (left) [14].

- **Komposite:** Mischverhältnisse organischer und anorganischer Komponenten. Das hydroxylierte und von Osteoblasten gebildete Kalziumphosphatsalz HA mit hohem Härtegrad ist der Hauptbestandteil der anorganischen Knochenphase und bildet nach einem Raumgitterprinzip hexagonal-nadelförmige Kristalle. Natürliches HA dient als Vorlage für synthetische HA- und Phosphatkeramiken [43, 77].

Der menschliche Knochen setzt sich aus 25 % organischer Substanz (hauptsächlich Kollagen Typ I), 65 % anorganischer Matrix (HA) sowie 10 % Wasser zusammen, wobei die HA-Kristalle durch Verbindung mit den Kollagenfibrillen Härte- und Knochenfestigkeitsgrad bestimmen [47, 77].

Das weitestgehend mit dem natürlichen HA identische synthetische Keramikprodukt  $\beta$ -TCP mit einem verträglichen CaO-P<sub>2</sub>O<sub>5</sub>-Verhältnis von 1,67 geht als osteotrop-bioaktiver Werkstoff mit Freisetzung von Kalzium- und Phosphationen eine so genannte Verbundos-

teogenese mit dem menschlichem Knochen ein, was neben Stabilität und Osteokonduktion auch dessen Verträglichkeitsprofil unterstreicht [42, 58, 77].

### 2.3.1 Metalle

Reintitan und Titanlegierungen gelten im orofazialen Bereich für knöchernen Defekte und Implantatstrukturen als etablierte temporäre Werkstoffe und sind als Platten, Nägel, Schrauben, Drähte, Klammern und dentale Implantate erhältlich [30, 42, 77]. Im Gegensatz zu Legierungen aus rostfreiem Stahl, Edelstahl und verschiedenen Kobalt-Chrom-Bindungen, ist Titan aufgrund seiner mäßig erhöhten Elastizität und Festigkeit weniger anfällig für osteopenische Prozesse („stress shielding“) gemäß dem Wolff-Gesetz [30, 77].

In der Herstellung der heute kommerziell verfügbaren Titanimplantate gibt es verschiedene Strahlmittel und Verfahren zur Oberflächenmodifikation. Dabei zeigen neueste Studien eine erhöhte Knochenformation und Osseo-

integration von „grit blasted“ und „thermal treated“ („2step“) sowie „micro arc oxidized“ (MAO) behandelten Titanoberflächen [3, 26, 55]. *Canullo* et al. konnten ebenfalls geringere Knochenverluste in einem Zeitraum von 6 bis 18 Monaten bei in Argon-Plasma behandelten dentalen Titaniumimplantaten feststellen [15].

Zur Optimierung der adhäsiven und integrativen Prozesse konnten Studien Vorteile bei einer Ummantelung von Titan mit HA („coating“) aufzeigen, wobei die HA-Beschichtung selber keinen antibakteriellen Effekt hat [5, 91, 92]. Weiterhin fraglich und durch konträre Studienergebnisse in Frage gestellt ist, ob die Rauheit und Mikroporosität das entscheidende Kriterium für eine gesteigerte Osseointegration darstellt [19, 30].

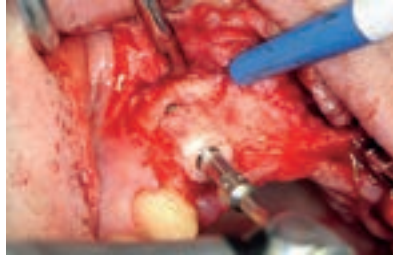Bezüglich der Prävention von Implantatverlusten zeigen mit HA beschichtete Implantate mit zunehmender Schichtdicke und Länge von über 10 mm eine gleichmäßigere Verteilung der Kaukraft [18, 25]. Wo Rauchen und Belastungen von nur 150 N den Implantaterfolg gefährden können, konnten *Mahnama* et al. im Tierversuch die Mechanostat-Theorie nach *Frost* für eine notwendige Belastung des Kiefers nach Implantatversorgung bestätigen [23, 52, 86]. Als weiteres Forschungsspektrum dentaler Titaniumimplantate darf die Entwicklung einer proliferationsfördernden und gleichzeitig antibakteriellen Oberfläche durch inkorporierte Antibiotika gesehen werden, wobei Polycaprolacton/Alginate (PCL/AL)-Oberflächen und Ringe an der Implantatbasis gute Ergebnisse aufzeigen konnten [35, 45].

Im aktuellen Fokus der Forschung stehen degradierbare Magnesiumimplantate, welche im theoretischen Modell durch optimale Prozesseigenschaften (Einstellen der Rauigkeit, dreidimensionale Kanalstruktur), Stabilität und biologische Eigenschaften (u.a. fehlende Antigenität) überzeugen [81, 94]. Dabei sind aber die Probleme der Degradationskinetik trotz erheblicher Forschungsbemühungen (u.a. H<sub>2</sub>-Entwicklung, Alkalisierung bei gleichzeitig schneller Degradation) im Wesentlichen bis heute ungelöst [37, 81].

### 2.3.2 Kalziumphosphatzemente

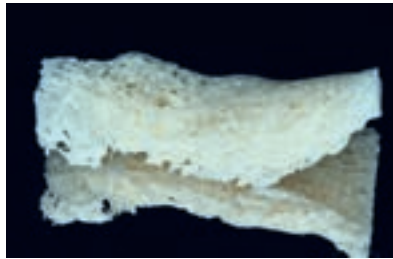Kalziumphosphatzemente werden in Zwei- und Dreikomponentensystemen unterschieden. Zweikomponentensystem-





**Abbildung 3** Einsatz eines präfabrizierten allogenen KEM [14].

**Figure 3** Use of a prefabricated allogeneic bone replacement material [14].



**Abbildung 4** Ein Beispiel für ein durch die CAD/CAM-Technik fabriziertes allogenes KEM [14].

**Figure 4** An example for a CAD/CAM fabricated allogeneic KEM [14].

teme bestehen aus ein bis zwei Kalzium-Pulverkomponenten und Natriummonophosphat als wässriger Lösung, welche als formbare Paste appliziert werden können und durch Sedimentation in situ aushärten („setting“) [11]. Bei Dreikomponentensystemen reagiert ein basisches mit einem sauren Kalziumphosphat unter Bildung eines neutralen Endprodukts.

Wie bei anderen regenerativen Produkten ist auch bei resorbierbaren Kalziumphosphatzementen die Materialporosität für die Osteokonduktion und das Degradationsverhalten entscheidend, wobei die ohnehin nur gering belastbaren Zemente mit zunehmender Porosität weiter an Stabilität einbüßen [11, 73, 77, 78, 84]. Liu et al. konnten in diesem Zusammenhang Abhängigkeiten zwischen den Partikelgrößen und Hydrationsvorgängen aufzeigen, was in schnellerer Reaktionsfolge zu Stabilitäten bis 50 MPa führte [49].

Die sich in ihren Einzelkomponenten unterscheidenden Kalziumphosphatzemente Norian CRS (Synthes, Umkirch, Freiburg), BoneSource (Stryker, Duisburg, Deutschland) und CaSO<sub>4</sub> (ACE, Brockton, USA) sind einige der am Markt erhältlichen Produkte.

Das aus alpha-Trikalziumphosphat, Monokalziumphosphat-Monohydrat,

Kalziumkarbonat und Natriumphosphat bestehende Norian CRS härtet in warmer und feuchter Umgebung innerhalb von 6–8 min zu karbomatisiertem Apatit (Dhallite) aus, was dem humanen Knochenmineral sehr ähnlich ist. Seine Endfestigkeit erreicht Norian CRS nach etwa 12–24 h.

BoneSource härtet als isotherm selbst abbindender Zement bestehend aus Tetrakalziumphosphat, Dikalziumphosphat-Dihydrat und Natriummonophosphat innerhalb von 6–7 min aus und erreicht als HA nach 4–6 h seine Endfestigkeit. Da es aber in wässriger Umgebung zerfällt, gibt es für den mund-, kiefer- und gesichtschirurgischen Bereich klare Zulassungsbeschränkungen.

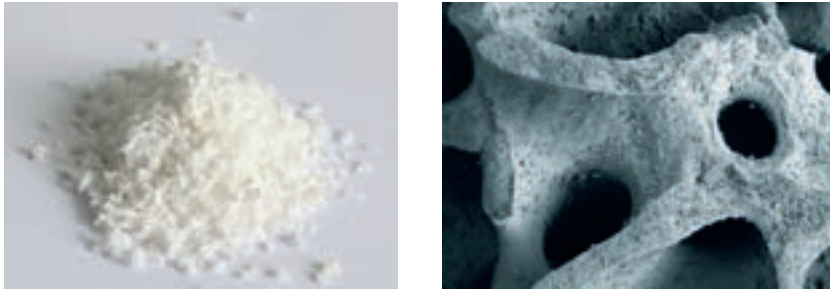
CaSO<sub>4</sub> ist als weiteres Zement aus dieser Produktklasse zu nennen, welches als Kalziumsulfat-Hemihydrat (Gips) bei ähnlichen Aushärtungseigenschaften nach etwa 12 h seine Endfestigkeit erreicht.

### 2.3.3 Keramiken

Die biokompatiblen und osteokonduktiv wirksamen synthetischen Keramiken setzen sich aus den Basissubstanzen HA, alpha-Trikalziumphosphat ( $\alpha$ -TCP) und beta-Trikalziumphosphat ( $\beta$ -TCP) zusammen [10, 21, 73, 77, 83, 85].

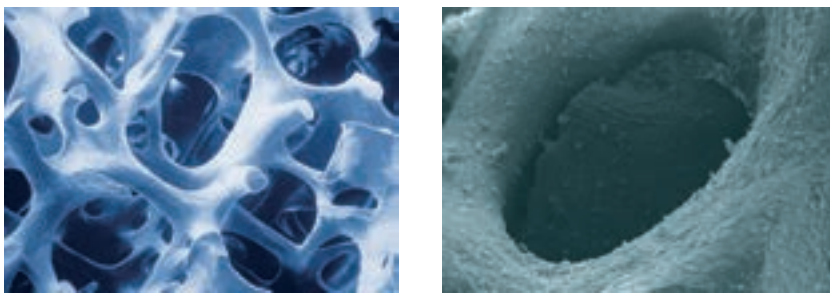
Die Keramiken werden mittels Sinterung aus den pulverförmigen Basissubstanzen Kalzium und Phosphor im Verhältnis 1,5 (TCP) bis 1,67 (HA) im Hochtemperaturverfahren bei 1.000–1.500 °C hergestellt, wobei mit höheren Temperaturen die Materialdichte zulasten der Porenanzahl zunimmt [30, 69, 73, 77, 85]. Beide Parameter stellen entscheidende Kriterien für den Substitutionserfolg dar, da eine Porengröße von 150 bis 600  $\mu$ m eine optimale Grenzflächenaktivität mit Knochenformation gewährleistet und durch die Dichtezusammensetzung der Keramik deren Resorptionsverhalten und Stabilität bestimmt werden, wobei eine höhere Dichte und Stabilität eine schnelle Resorption verhindert [73, 77]. Weiterhin ist festzuhalten, dass HA allein lediglich zellulären Degradationskinetiken ausgesetzt ist, wohingegen von den TCP-Keramiken  $\alpha$ -TCP am schnellsten degradiert [30]. Als biphasische Produkte gelten solche, welche in einem bestimmten Mischverhältnis von HA zu TCP zueinander stehen [4, 42, 77].

Ostim (Heraeus Kulzer, Hanau, Deutschland), OsteoGraf LD-300 (Dentsply, Konstanz, Deutschland) und ingeniOs HA (Zimmer Dental, Freiburg, Deutschland) sind Produktbeispiele für reine HA-Keramiken, wobei das nanokristalline Ostim wegen der kleinen Partikelgröße optimal resorbierbar ist und im Gegensatz zu anderen Materialien eine größere spezifische Oberfläche durch Nicht-Sinterung bietet (Abb. 6a–c) [36]. IngeNiOs gewährt mit bis zu 80 % interkonnektierender Porosität gute Voraussetzungen für eine optimale und schnelle Knochenneubildung. Die Produkte sind als Granulat und als spritzfertiges Material verfügbar. Ein weiteres Material, das in injizierbarer Form erhältlich ist, ist die synthetische Knochenpaste maxresorb inject (botiss, dental GmbH, Berlin, Deutschland). Es handelt sich ähnlich Ostim um ein Gel aus nanokristallinem Hydroxylapatit, allerdings resultiert die zusätzliche Einlagerung von biphasischen HA/ $\beta$ -TCP Granula in einer erhöhten Volumenstabilität des Materials. Während die nano-HA Partikel sehr schnell resorbieren und die Knochenneubildung stimulieren, dienen die Granula dem Volumenerhalt und bedingen die pastöse Form; maxresorb inject lässt sich formen und an die Defektkonturen anpassen.



**Abbildung 5a** Auflichtmikroskopie (links) und Rasterelektronenmikroskopie (rechts) eines bovinen xenogenen Transplantats [24].

**Figure 5a** Light microscopy (left) and scanning electron microscopy (right) of a bovine xenograft [24].



**Abbildung 5b** Weitere rasterelektronenmikroskopische Bilder eines bovinen xenogenen Transplantats [9, 24].

**Figure 5b** Further scanning electron microscope images of a bovine xenograft [9, 24].

Als nicht resorbierendes HA für besondere Indikationsstellungen ist u.a. OsteoGraf D (Dentsply, Konstanz, Deutschland) auf dem Markt erhältlich.

Als Mischung aus HA, Kollagen und Chondroitin als Stützgerüst konnte Biosite (Pierre Rolland, Mérignac Cedex, Frankreich) im Vergleich mit reinem HA bessere Ergebnisse bezüglich Zellwachstum, Zelladhäsion und Zelldifferenzierung ostoblastärer Zelllinien aufzeigen [90]. Diese Effekte konnten in Gegenwart humaner mesenchymaler Stammzellen nicht nachgewiesen werden [53].

Maxresorb (botiss dental GmbH, Berlin, Deutschland), CompactBone S (Dentegris, Duisburg, Deutschland) und Straumann BoneCeramic (Straumann, Freiburg, Deutschland) sind weitere zu 100 % synthetische Produkte, setzen sich aber zu 60 % aus langsam resorbierendem HA sowie zu 40 % aus  $\beta$ -TCP zusammen, was in Form von zwei unterschiedlichen Aktivitätsphasen ein optimales Verhältnis von Stabilität und Knochenneubildung gewährleistet. Alle Produkte bieten eine interkonnektierende Porenstruktur und sind ebenfalls in Granulatform, als Spritz-

applikation oder teilweise in Block- und Zylinderform verfügbar, wobei maxresorb mit bis zu 80 % Porosität und Porendurchmessern von 200–800  $\mu\text{m}$  optimale Eigenschaften aufweist.

Als reine TCP sind u.a. das  $\alpha$ -TCP Biobase (ImperiOs, Frankfurt, Deutschland) und das beta-Trikalziumphosphat Cerasorb (Riemser, Kleinostheim, Deutschland) verfügbar, welche durch mononukleäre Phagozyten, multinukleäre osteoklastenähnliche Zellen sowie durch chemische Lösungsprozesse degradiert werden [42].

Biobase hat dabei mit 6–24 Monaten ein variabel längeres Degradationsverhalten als  $\beta$ -TCP mit 6–12 Monaten und wandelt sich zum Teil am Implantationsort in Hydroxylapatit um, welches wiederum die lange Nachweisbarkeit in Röntgenbildgebungsverfahren erklärt [93].

$\beta$ -TCPs wie Cerasorb degradieren teilweise bei Entzündungsvorgängen mit einhergehendem schnellem Volumenverlust bzw. Zerfall [30, 42, 77]. Dagegen bietet das interkonnektierende Mikroporensystem mit Porengrößen

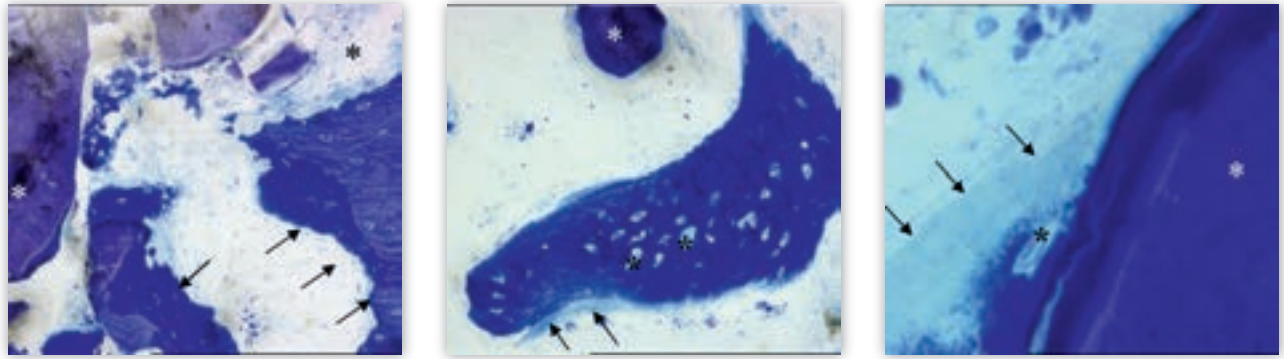
von 0,5 – 0,6 mm eine optimierte Versorgungsumgebung für die sich formierenden und einwachsenden Osteone und Knochenstrukturen (Nerven, Blutgefäße, Fasern), sodass hier von einem  $\beta$ -TCP-Leitschieneffekt gesprochen werden kann [77, 93]. Cerasorb selbst ist in vier verschiedenen Produktlinien erhältlich: Cerasorb Classic, M, Perio und Plus. Cerasorb M bietet dabei ein mehr mikro-, meso- und makroporöses System zur besseren Knochenformation, wohingegen Cerasorb Plus mit autologen Knochen gemischt implantiert wird. Cerasorb Perio ist speziell für parodontale Defekte entwickelt worden.

Durch seine Gewebeneutralität bildet  $\beta$ -TCP eine hervorragende Grundlage als Scaffold in Kombination mit WF oder auch für die Technik des selective laser meltings [48]. Bei Letzterem wird auf der Basis eines CT Datensatzes ein dem humanen Knochen sehr ähnliches interkonnektierendes Konstrukt hergestellt, welches aus verschiedenen Materialien wie  $\beta$ -TCP und PDLLA die Vorteile der jeweiligen Knochenersatzmaterialien vereint.

In einem systematischen Review zu 5-Jahres-Überlebens- und Komplikationsraten von fixierten dentalen Implantaten, welche entweder durch Keramiken oder mit Metall verstärkten Keramiken fixiert wurden, konnte Layton durchgängig schlechtere Ergebnisse für die nur mit Keramiken fixierten Implantate feststellen [46].

### 2.3.4 Biogläser

Konventionelle Biogläser und Glaskeramiken setzen sich aus sauren (Phosphor-pentoxid, Siliziumoxid, Aluminiumoxid) und basischen Oxiden (z.B. Kalziumoxid, Magnesiumoxid, Zinkoxid) zusammen. Bei 1.500 °C werden die sauren Ausgangsstoffe gemischt und geschmolzen, wobei sich die basischen Ionen an das entstandene dreidimensionale bioaktive sowie interkonnektiv-poröse Phosphoroxid-Siliziumoxid-Netzwerk anlagern [73, 77]. In situ wird die karbonatreiche Apatitschicht abgeschieden, was im Vergleich zu HA zu einer erhöhten Bioaktivität mit Gewebeformation führt [30, 32, 67, 77]. Das relative neue Sol-Gel-Verfahren verspricht durch Bildung silikatbasierter Hydro- und Xerogele zukünftig neue Applikationsformen mit verstärkten katalytischen Effekten auf die Knochenbildung [30].



**Abbildung 6a–c** Histologische Aufnahmen (links: 35x-Vergrößerung, mittig: 350x-Vergrößerung, rechts: 700x-Vergrößerung) des Knochenformationsprozesses einer reinen Hydroxylapatitkeramik drei Jahre nach Sinuslift. Geflechtknochen (Pfeile) + Osteoidsaum, Ostim-Depot (weißer Stern), Osteozytenlakunen (schwarzer Stern).

**Figure 6a–c** Histological images (left: 35x-magnification, centered: 350x-magnification, right: 700x-magnification) of the bone formation process of a pure hydroxylapatite ceramic bone replacement material three years after sinus augmentation. Woven bone (arrows) + osteoid, Ostim (white star), osteocyte lacunae (black star).

(Abb. 6a–c: R. Smeets)

Als biodegradierbare Bioglas-Produkte sind u.a. Biogran (Biomet, Berlin, Deutschland), PerioGlas (NovaBone, Jacksonville, USA) und NovaBone (ACE, Brockton, USA), welche sich in ihren Mischsubstanzen unterscheiden, in Partikel- oder Blockform verfügbar. Das aus den Basissubstanzen Siliziumoxid und Phosphorpentoxid bestehende Biogran erreicht eine Osteokonduktion dadurch, dass nach phagozytotischem Abbau des Siliziumkerns Osteoprogenitorzellen in die zurückbleibende Phosphoroxidkammer einwachsen können und eine Knochenformation so von Kammer zu Kammer stattfinden kann.

Die relativ schlechte Stabilität der verfügbaren Biogläser verhindert allerdings ihre breite Anwendung in der Zahnheilkunde [30, 77].

### 2.3.5 Polymere

Polymere und Copolymere sind aus einheitlichen oder verschiedenen Monomereinheiten zusammengesetzte Moleküle, die in der Chirurgie vornehmlich als resorbierbare aber auch als nicht resorbierbare Materialien zum Einsatz kommen und aufgrund ihrer relativ geringen Steifigkeit zu einer stärkeren mechanischen Beanspruchung des Knochens führen [22, 31, 42, 76, 77]. Somit kommen sie nur im begrenzten Umfang bei lasttragenden Indikationen zum Einsatz.

Dabei können verschiedene Polymerstrukturen durch ihre Resorptionseigenschaften als „drug-delivery-system“ eingesetzt werden, wobei all-

gemein erhöhte Entzündungsinzidenzen durch freiwerdende Monomereinheiten keine Seltenheit sind [30, 41, 77].

Aus Polymeren bestehende Materialien werden in der Zahn- und Kieferchirurgie als Nahtmaterial, Schrauben und Stifte verwendet, wobei sich ihr Einsatz als Knochenersatzmaterialien noch in der Entwicklungsphase befindet.

So ist das bei Nahtmaterial oft verwendete Polyethylen ein nicht-resorbierbares Polymer.

PLLA (Polylactide), PDO (Polydioxanon) und PLLA-co-DLLA als degradable Polymere werden bei verschiedenen Schrauben und Stiften wie Smart Pins, SmartScrew, SmartTrack (PLLA von Bionx, Blue Bell, USA), Orthosorb Pin (PDO von Johnson & Johnson, Neuss, Deutschland) sowie Polypin (PLLA-co-PDLA von Zimmer Dental, Freiburg, Deutschland) verwendet.

Bei den Knochenersatzmaterialien werden Homo- und Copolymere wie PGA (Polyglycolid), PLLA (Poly-L-Lactid), PDLA (Poly-D,L-Lactid) und PLGA (Poly(lactid-co-glykolid)) verwendet, wobei beim Heteropolymer PLGA aus Milchsäure (LA) und Glycolsäure (GA) ein höherer Anteil an Milchsäure zu einer längeren Degradationszeit führt [41, 42, 44, 77]. Die zur Gruppe der Polyester, Polycarbonate und Polyanhydride gehörenden Materialien werden unterschiedlich resorbiert. So resorbieren Polyester nach Wasserdiffusion als ganzes Material (BULK-Degradation), während mit Dimeren ungesättigter Fettsäuren (FAD) ergänzte Polyanhydride aus Seba-


cinsäure erst an der Oberfläche degradieren (surface erosion) [13, 44, 77]. Allerdings kommt es beim Einsatz von Polymeren als Knochenersatzmaterialien insgesamt häufig zu entzündlichen Reaktionen unklarer Genese [12, 13].

Als kommerziell verfügbares Produkt ist hier u.a. Bioseed Oral Bone (Fa. BioTissue Technologies, Freiburg, Deutschland) zu nennen, welches als bioresorbierbares Scaffold mit autogenen Knochenzellen des Periost auf Vicrylbasis für etwa zwei Wochen im Labor kultiviert sowie anschließend mit zentrifugiertem Blutserum des Patienten („Platelet Rich Plasma“-Methode) implantiert wird. In einer Studie von Trautvetter et al. führte Bioseed Oral Bone bei Sinusaugmentationen mit gleichzeitiger Implantatversorgung zu zufriedenstellenden Ergebnissen mit trabekulärer Knochenbildung nach 6 Monaten [89].

### 2.3.6 Komposite


Komposite sind Materialien, welche sich per definitionem aus heterogenen Einzelsubstanzen unterschiedlicher Herkunft zusammensetzen [30, 77, 78]. Es können organische und anorganische Komponenten als rein organische, rein anorganische oder gemischte Kompositionen hergestellt werden. Dabei sind in der Zahn- und Kieferchirurgie insbesondere rein anorganische Komposite auf Basis von Silikaten und HA bedeutsam und können als Trägermaterial, gekoppelt mit Zellen und Proteinen, osteokonduktive sowie osteoinduktive Eigenschaften entwickeln.





**Abbildung 7** Ein Beispiel für eine porcine Kollagenmembran (links: makroskopische Aufnahme, rechts: rasterelektronenmikroskopische Aufnahme) [24].

**Figure 7** An example of a porcine collagen membrane (left: macroscopic image, right: scanning electron image) [24].



**Abbildung 8** Beispiel für eine kollagene Membran auf Perikardbasis in makroskopischer (links) und rasterelektronenmikroskopischer (rechts) Darstellung [14].

**Figure 8** Example of a porcine pericardium collagen membrane in macroscopic (left) and scanning electron microscopic (right) recording [14].

Das aus 76 % HA und 24 % Siliziumoxid ( $\text{SiO}_2$ ) bestehende NanoBone (Artoss, Rostock, Deutschland) wird im Gegensatz zu den meisten Keramiken nicht durch Sinterungsprozesse, sondern im Sol-Gel-Verfahren hergestellt, und gewährleistet durch das enthaltene  $\text{SiO}_2$  ein optimiertes Knochenremodelling [42]. Der hohe Porositätsgrad unterstützt dabei eine relativ hohe mechanische Bruchfestigkeit von 40 MPa [42, 77]. So konnten *Abshagen* et al. nach 5 Wochen trabekuläre Knochenneubildungen und nach 8 Monaten eine vollständige Resorption von NanoBone aufzeigen [1, 77].

Fortoss Vital (Biocomposites, Staffordshire, England) ist ein ebenfalls vollsynthetisches, osteokonduktives, degradierbares Komposit, welches biphasisch aus Kalziumphosphat und -sulfat besteht. Es wird während der Resorption makroporös und zieht Zellen und interstitielle Flüssigkeit an und stellt so sich ablösende Partikel den Osteoblasten zum Umbau im Rahmen der Knochenneubildung zur Verfügung [74].

Das für kleine Knochendefekte verwendbare easy-graft (Degradable Solutions, Schlieren, Schweiz) ist ein aus

$\beta$ -TCP und BioLinker bestehendes Zweikomponentensystem, welches nach dem Anmischen als Paste und Applizierung innerhalb von wenigen Minuten aushärtet. Das Produkt wird nach etwa 9–15 Monaten vollständig resorbiert und durch neuen Knochen ersetzt [77]. Für größere Defekte steht easy-graft Crystal (Fa. Degradable solutions, Schlieren, Schweiz) aus 60 % Hydroxylapatit und 40 %  $\beta$ -TCP zur Verfügung, wobei es nach Herstellerangaben nicht vollständig resorbierbar ist.

Als weitere Materialien sind u.a. Perossal (botiss dental GmbH, Berlin, Deutschland) aus nanokristallinem HA und Kalziumsulfat sowie ingeniOs  $\beta$ -TCP (Zimmer Dental, Freiburg, Deutschland) mit Siliziumbeimischung erhältlich.

#### 2.4. Guided Tissue Regeneration (GTR), Guided Bone Regeneration (GBR), Membranen

Das Prinzip der gesteuerten Knochen- und Geweberegeneration beruht auf der Platzierung einer Barrieremembran, um langsam-proliferierende Zelltypen wie Osteoblasten und parodontale Zellen von schnell-proliferierenden Epithel-

und Bindegewebszellen zu trennen und so eine vorhersagbare Regeneration des verloren gegangenen Gewebes zu ermöglichen [80].

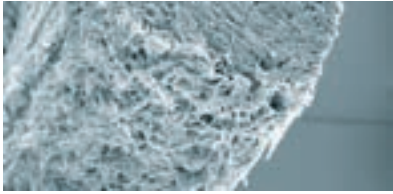
Es wird zwischen resorbierbaren und nicht-resorbierbaren Membranen unterschiedlichen Ursprungs (natürlich, synthetisch) unterschieden. Dabei sind als nicht-resorbierbare Produkte synthetischen Ursprungs u.a. Barrier Membrane PTFE (ACE/Fa. Henry Schein Dental GmbH, Langen, Deutschland), Frios BoneShield (Dentsply, Konstanz, Deutschland), Cytoplast TI-250 Membran (Sybron, Bremen, Deutschland) erhältlich.

Heutzutage werden am häufigsten auf Kollagen basierende Barrieremembranen verwendet. In Abhängigkeit von ihrem Ursprung und der Prozessierung zeigen diese Kollagenprodukte unterschiedliche Anwendungs- und Degradationseigenschaften.

Einfache Kollagenkegel oder -schwämme, die aus einer Kollagensuspension hergestellt werden, weisen zwar aufgrund ihrer schnellen Resorption nur eine sehr geringe Barrierfunktion auf, dienen jedoch als natürliches Hämostyptikum sowie der Stabilisierung des Blutkoagulums und der Unterstützung der Wundheilung z.B. in Extraktionsalveolen oder Entnahmestellen. Auf dem Markt erhältliche Produkte sind u.a. Collacone (botiss Dental GmbH, Berlin, Deutschland), CollaPlug (Zimmer Dental, Freiburg, Deutschland), BoneProtect Cone (Dentegris, Duisburg, Deutschland), Jason Fleece (botiss dental GmbH, Berlin, Deutschland), Collagen Fleece (Bego, Bremen, Deutschland), BoneProtect Fleece (Dentegris, Duisburg, Deutschland). Für die Anwendung in GBR und GTR sollten Kollagenmembranen eine Barrierezeit von mindestens 2–3 Monaten aufweisen.

Das auf porciner Kollagenbasis hergestellte Bio-Gide (Geistlich, Wolhusen, Schweiz) zählt zu den bekanntesten und etabliertesten Membranen und wird in chemischen Reinigungsprozessen von Fetten, Proteinen und Mikroorganismen befreit sowie durch Gamma-Strahlung sterilisiert (Abb. 7). Interessanterweise wurde kürzlich gezeigt, dass durch Zugabe von alkalischer Phosphatase oder Nikotin in geringen Konzentrationen (0,3 bis 3  $\mu\text{g}/\text{ml}$ ) die konduktiven Eigenschaften von Bio-Gide, insbesondere in der parodontalen Therapie, gesteigert werden konnten [64, 65].






**Abbildung 9a** Eine Membran für den Ersatz von Weichgewebe (links: makroskopische Aufnahme, rechts: rasterelektronenmikroskopische Aufnahme) [14].

**Figure 9a** A membrane for the replacement of soft tissue (left: macroscopic image, right: scanning electron image) [14].

Das ebenfalls auf porciner Basis durch das patentierte Tutoplast-Herstellungsverfahren aufbereitete Tutodent (Zimmer Dental, Freiburg, Deutschland) kann hier als alternatives Produkt verwendet werden. Eine weitere Membran mit einer vergleichbaren Barrierezeit von ca. 2–3 Monaten ist die aus porciner Dermis gewonnene collprotect membrane (botiss dental GmbH, Berlin, Deutschland).

Im Gegensatz dazu zeigen Perikardmembranen aufgrund ihrer natürlichen, speziellen Kollagenstruktur eine verlangsamte Degradation und damit eine längere Barrierefunktion (Abb. 8). Die Jason membrane (botiss dental GmbH, Berlin, Deutschland) wird aus porcinem Perikard hergestellt und weist aufgrund eines sehr hohen Anteils an Kollagen Typ-III eine besondere Reiß- und Zugfestigkeit auf. Nach Herstellerangaben konnte für die Membran im Rahmen von tierexperimentellen Versuchen eine wesentlich verlängerte Barrierefunktion nachgewiesen werden. Weitere vergleichbare Membranen mit einer verlängerten Barrierefunktion sind die BEGO Collagen Membrane (BEGO, Bremen, Deutschland), BoneProtect Membrane (Dentegris, Duisburg, Deutschland), CopiOs Pericardium und Puros



**Abbildung 9b** Eine weitere Membran für den Ersatz von Weichgewebe (links: makroskopische Aufnahme, rechts: rasterelektronenmikroskopische Aufnahme) [24].

**Figure 9b** Another membrane for the replacement of soft tissue (left: macroscopic image, right: scanning electron image) [24].

Pericardium (Zimmer Dental, Freiburg, Deutschland).

Als eines der wenigen allogenen Membranprodukte ist PerioDerm (Dentsply, Konstanz, Deutschland) verfügbar, das sich nach Entfernung dermalen- und epidermalen Zelllinien ausschließlich aus extrazellulärer Matrix zusammensetzt.

Neben diversen bovinen- und equinen Produkten stellt das Produkt Zimmer curV (Zimmer Dental, Freiburg, Deutschland) aus bovinem Typ-I-Kollagen eine formbare, aber dennoch resorbierbare Biomembran dar. Hierdurch können Augmentationsmaterialien verschiedener Entitäten und Applikationspektren optimal vor frühzeitiger Resorption geschützt werden. Als weiteres Produkt aus bovinem Kollagen ist BioMend Extend (Zimmer Dental, Freiburg, Deutschland) zu nennen, welches im Gegensatz zu anderen Membranprodukten Resorptionszeiten von bis zu 18 Wochen angibt.

Verfügbare synthetische Membranen aus der OsteoShield-Produktreihe (Dentsply, Konstanz, Deutschland) sind wegen ihrer nicht-absorbierenden Eigenschaften besonderen Indikationsstellungen vorbehalten, wobei Versuche von resorbierbaren synthetischen Kompositmaterialien aus Chitosan mit Glas-Nanopartikeln gekoppelt vielversprechende In-vitro-Ergebnisse bei guter zellmetabolischer Aktivität und Knochenmineralisation aufzeigen konnten [50, 57].

### 2.5 Weichgewebeersatz

Im Hinblick auf die Entnahmemorbidity ist in der parodontalen Therapie eine

Alternative zum herkömmlichen autologen gingivalen Gewebeersatz wünschenswert. Hierbei stehen allogene sowie xenogene Materialien auf boviner und porciner Kollagenbasis zur Verfügung, welche eine schnelle Einheilung und Revaskularisierung gewährleisten.

Die porcinen Produkte wie Mucograft (Geistlich, Wolhusen, Schweiz), Mucoderm (botiss dental GmbH, Berlin, Deutschland) und MucMatrixX (Dentegris, Duisburg, Deutschland) werden dabei in einem mehrstufigen Reinigungsprozess sicher aufbereitet und sterilisiert (Abb. 9a, b).

Für das auf porciner Basis hergestellte Mucograft (Geistlich, Wolhusen, Schweiz) konnte im Vergleich zu autologen gingivalen Transplantaten sowie zur spontanen Wundheilung sowohl eine signifikante Zunahme keratinisierter Gingiva als auch allgemein gesteigerte Wundheilungseigenschaften bei ästhetisch ansprechenderen Ergebnissen durch weniger Wundranddehiszenzen gezeigt werden [59, 87].

Insgesamt sind Mucograft bzw. porcine Weichgewebetransplantate und allogene Produkte wie die azelluläre Matrix AlloDerm (LifeCell, Wiesbaden, Deutschland) als gleichwertig anzusehen [68].

### 3. Schlussfolgerung und Fazit für die Praxis

Vor allem im zahnmedizinischen und kieferchirurgischen Bereich nehmen Knochen- und Gewebeersatzverfahren eine immer bedeutendere Position ein.

Neben autologen Materialien konnten in mehreren Studien allogene

und xenogene KEM insgesamt gleichwertige Ergebnisse erzielen. Somit muss das KEM unter Beachtung der spezifischen Vor- und Nachteile fallbezogen abgewogen werden, da alle genannten Materialien unterschiedlich ausgeprägt sowohl induktive wie auch konduktive Formationsprozesse antreiben können. Ist beispielsweise ein autologes Transplantat ohne größere Entnahmemorbidität verfügbar, sollte dieses körperfremden Materialien vorgezogen werden. Die mögliche Übertragung von „slow virus“-Erkrankungen durch den Einsatz von allogenen und xenogenen Materialien kann heutzutage als nur noch theoretisch betrachtet werden.

Insbesondere im Bereich synthetischer KEMs konnten große Fortschritte erzielt und ein enormes Entwicklungspotenzial aufgezeigt werden. So sind synthetische Materialien in ihrem Herstellungsprozess unabhängig vom Spendergewebe und können beliebig vervielfältigt und zweckbezogen entwickelt werden. Außer Metallen sind

synthetische KEM allerdings nur wenig belastungsstabil und weisen teilweise variable Degradationsmuster mit Entzündungsformationen auf. Trotz bereits vielversprechender In-vivo-Testergebnisse müssen synthetische Materialien in ihrer Funktion des Knochenersatzes den natürlichen KEM nachgestellt werden, wobei sie für spezielle Indikationen bzw. Fälle sogar zum Teil präferiert werden können (z.B. Sinusbodenlift).

Im Rahmen des GTR und GBR können xenogene Membranen, allen voran porcinen Ursprungs, vorgezogen werden. Dabei zeigten sich in verschiedenen Studien jeweils gute konduktive Eigenschaften der Membranen, deren In-situ-Ergebnisse auch aufgrund der geringen Stabilität stark vom Anwender abhängig sein können.

Es ist von einer künftig weiter zunehmenden wirtschaftlichen und praktischen Bedeutung sämtlicher regenerativer Materialien allgemein und im speziellen im großen Feld der Zahnmedizin auszugehen.

**Interessenkonflikt:** R. Smeets gibt an, drittmittelgeförderte Forschungsprojekte mit den Firmen BEGO Implant Systems GmbH & Co. KG, CAMLOG Vertriebs GmbH, botiss dental GmbH und Heraeus Kulzer GmbH durchgeführt zu haben oder noch aktuell zu bearbeiten.

#### Erklärung zur Unabhängigkeit der Autoren:

Die Autoren bedanken sich bei den Firmen BEGO Implant Systems GmbH & Co. KG (Abb. 1 u. 5b), botiss dental GmbH (Abb. 2a, 2b, 3, 4, 8, 9a) und Geistlich Biomaterials (Abb. 5a, 5b, 7, 9b) für das zur Verfügung gestellte Bildmaterial.

#### Korrespondenzadresse

Prof. Dr. Dr. Ralf Smeets  
Klinik und Poliklinik für Mund-,  
Kiefer- und Gesichtschirurgie  
Universitätsklinikum  
Hamburg-Eppendorf  
Martinistraße 52  
20246 Hamburg  
r.smeets@uke.de

## Literatur

1. Abshagen K, Schrodi I, Gerber T, Vollmar B: In vivo analysis of biocompatibility and vascularization of the synthetic bone grafting substitute Nano-Bone. *J Biomed Mater Res A* 2009;91: 557–566
2. Acocella A, Bertolai R, Ellis E, Nissan J, Sacco R: Maxillary alveolar ridge reconstruction with monocortical fresh-frozen bone blocks: a clinical, histological and histomorphometric study. *J Craniomaxillofac Surg* 2012;40:525–533
3. Aparicio C, Padrós A, Gil F: In vivo evaluation of micro-rough and bioactive titanium dental implants using histometry and pull-out tests. *J Mech Behav Biomed Mater* 2011;4:1672–1682
4. Arinze TL, Tran T, Mcalary J, Daculsi G: A comparative study of biphasic calcium phosphate ceramics for human mesenchymal stem-cell-induced bone formation. *Biomaterials* 2005;26: 3631–3638
5. Asoda S, Arita T, Takakuda K: Mechanical attachment of soft tissue to dental and maxillofacial implants with mesh structures: An experiment in percutaneous model. *J Biomed Mater Res* 2013; 101:553–559
6. Ayobian-Markazi N, Fouroutan T, Khazafar MJ: Comparison of cell viability and morphology of a human osteoblast-like cell line (SaOS-2) seeded on various bone substitute materials: An in vitro study. *Dent Res J (Isfahan)* 2012;9:86–92
7. Baas J, Jakobsen T, Elmengaard B, Bechtold JE, Soballe K: The effect of adding an equine bone matrix protein lyophilisate on fixation and osseointegration of HA-coated Ti implants. *J Biomed Mater Res* 2012;100:188–194
8. Beck A, Nehrbass D, Stoddart MJ et al.: The use of Reamer Irrigator Aspirator (RIA) autograft harvest in the treatment of critical-sized iliac wing defects in sheep: Investigation of dexamethasone and beta-tricalcium phosphate augmentation. *Bone* 2013;53:554–565
9. BEGO: BEGO Dental. URL: <http://www.bego.com/de/home/>. [letzter Zugriff: 09.06.2014]
10. Bohner M: Calcium orthophosphates in medicine: from ceramics to calcium phosphate cements. *Injury* 2000;31: 37–47
11. Bohner M, Tadier S, van Garderen N, Gasparo A de, Döbelin N, Baroud G: Synthesis of spherical calcium phosphate particles for dental and orthopedic applications. *Biomater* 2012;3: e25103
12. Böstman OM, Pihlajamäki HK: Adverse tissue reactions to bioabsorbable fixation devices. *Clin Orthop Relat Res* 2000: 216–227
13. Böstman OM, Pihlajamäki HK, Partio EK, Rokkanen PU: Clinical biocompatibility and degradation of polylevolute screws in the ankle. *Clin Orthop Relat Res* 1995:101–109
14. botiss biomaterials: products. URL: <https://www.botiss.com/>. [letzter Zugriff: 09.06.2014]
15. Canullo L, Götz W: Peri-implant hard tissue response to glow-discharged abutments: Prospective study. Preliminary radiological results. *Ann Anat* 2012;194:529–532
16. Chaushu G, Mardinger O, Calderon S, Moses O, Nissan J: The use of cancellous block allograft for sinus floor augmentation with simultaneous implant placement in the posterior atrophic maxilla. *J Periodontol* 2009;80:422–428
17. Chaushu G, Vered M, Mardinger O, Nissan J: Histomorphometric analysis after maxillary sinus floor augmentation using cancellous bone-block allograft. *J Periodontol* 2010;81:1147–1152
18. Cheng H, Chu K, Shen F, Pan Y, Chou H, Ou K: Stress effect on bone remodeling and osseointegration on dental implant with novel nano/microporous surface functionalization. *J Biomed Mater Res* 2013;101:1158–1164
19. Colombo JS, Satoshi S, Okazaki J, Crean SJ, Sloan AJ, Waddington RJ: In vivo monitoring of the bone healing process around different titanium alloy implant surfaces placed into fresh extraction sockets. *J Dent* 2012;40:338–346

20. Ding M, Røjskjaer J, Cheng L, Theilgaard N, Overgaard S: The effects of a novel-reinforced bone substitute and CollossE on bone defect healing in sheep. *J Biomed Mater Res* 2012;100:1826–1835
21. Eggli PS, Müller W, Schenk RK: Porous hydroxyapatite and tricalcium phosphate cylinders with two different pore size ranges implanted in the cancellous bone of rabbits. A comparative histomorphometric and histologic study of bony ingrowth and implant substitution. *Clin Orthop Relat Res* 1988;127–138
22. Fischer J, Kolk A, Wolfart S et al.: Future of local bone regeneration – Protein versus gene therapy. *J Craniomaxillofac Surg* 2011;39:54–64
23. Flanagan D, Iliès H, Lasko B, Stack J: Force and movement of non-osseointegrated implants: an in vitro study. *J Oral Implantol* 2009;35:270–276
24. Geistlich Biomaterials: Products. URL: <http://www.geistlich.ch/index.cfm?dom=2&rub=42&id=110579>. [letzter Zugriff: 09.06.2014]
25. Georgiopoulos B, Kalioras K, Provatidis C, Manda M, Koidis P: The effects of implant length and diameter prior to and after osseointegration: a 2-D finite element analysis. *J Oral Implantol* 2007;33:243–256
26. Gil FJ, Manzanares N, Badet A, Aparicio C, Ginebra M: Biomimetic treatment on dental implants for short-term bone regeneration. *Clin Oral Invest* (2013). DOI: 10.1007/s00784-013-0953-z
27. Guerrero JS, Al-Jandan BA: Allograft for maxillary sinus floor augmentation: a retrospective study of 90 cases. *Implant Dent* 2012;21:136–140
28. Hacking SA: Toward a new standard in autogenous bone graft? Commentary on an article by H. Claude Sagi MD et al.: “Qualitative and quantitative differences between bone graft obtained from the medullary canal (with a Reamer/Irrigator/Aspirator) and the iliac crest of the same patient”. *J Bone Joint Surg Am* 2012;94:e1801–2
29. Hawthorne AC, Xavier SP, Okamoto R, Salvador SL, Antunes AA, Salata LA: Immunohistochemical, tomographic, and histological study on onlay bone graft remodeling. Part III: allografts. *Clin Oral Implants Res* 2013;24:1164–1172
30. Heinemann S, Gelinsky K, Worch H, Hanke T: Resorbierbare Knochenersatzmaterialien. *Orthopädie* 2011;40:761–773
31. Hing KA, Annaz B, Saeed S, Revell PA, Buckland T: Microporosity enhances bioactivity of synthetic bone graft substitutes. *J Mater Sci Mater Med* 2005;16:467–475
32. Hofmann GO: Biodegradable implants in orthopaedic surgery – a review on the state-of-the-art. *Clin Mater* 1992;10:75–80
33. Hollinger JO, Brekke J, Gruskin E, Lee D: Role of bone substitutes. *Clin Orthop Relat Res* 1996:55–65
34. Ho SKC, Peel SAE, Hu ZM, Sándor GKB, Clokie CML: Augmentation of the maxillary sinus: comparison of bioimplants containing bone morphogenetic protein and autogenous bone in a rabbit model. *J Can Dent Assoc* 2010;76:a108
35. Hou J, Li C, Cheng L, Guo S, Zhang Y, Tang T: Study on hydrophilic 5-fluorouracil release from hydrophobic poly( $\alpha$ -caprolactone) cylindrical implants. *Drug Dev Ind Pharm (Drug Development and Industrial Pharmacy)* 2011;37:1068–1075
36. Huber F, McArthur N, Heimann L et al.: Evaluation of a novel nanocrystalline hydroxyapatite paste Ostim in comparison to Alpha-BSM – more bone ingrowth inside the implanted material with Ostim compared to Alpha BSM. *BMC Musculoskelet Disord* 2009;10:164
37. Kirkland NT, Biribilis N, Staiger MP: Assessing the corrosion of biodegradable magnesium implants: a critical review of current methodologies and their limitations. *Acta Biomater* 2012;8:925–936
38. Koch FP, Wunsch A, Merkel C et al.: The influence of bisphosphonates on human osteoblast migration and integrin  $\alpha$ V $\beta$ 3/tenascin C gene expression in vitro. *Head Face Med* 2011;7:4
39. Koch FP, Yekta SS, Merkel C, Ziebart T, Smeets R: The impact of bisphosphonates on the osteoblast proliferation and Collagen gene expression in vitro. *Head Face Med* 2010;6:12
40. Kolerman R, Samorodnitsky-Naveh GR, Barnea E, Tal H: Histomorphometric analysis of newly formed bone after bilateral maxillary sinus augmentation using two different osteoconductive materials and internal collagen membrane. *Int J Periodontics Restorative Dent* 2012;32:e21–8
41. Kolk A, Haczek C, Koch C et al.: A strategy to establish a gene-activated matrix on titanium using gene vectors protected in a polylactide coating. *Biomaterials* 2011;32:6850–6859
42. Kolk A, Handschel J, Drescher W et al.: Current trends and future perspectives of bone substitute materials – from space holders to innovative biomaterials. *J Craniomaxillofac Surg* 2012;40:706–718
43. Kumar V, Abbas AK, Fausto N, Aster J: Robbins and Cotran pathologic basis of disease, Professional Edition: Expert Consult – Online and Print, 8e (Robbins Pathology). 8th ed., Saunders, Philadelphia 2009
44. Lane JM, Tomin E, Bostrom MP: Biosynthetic bone grafting. *Clin Orthop Relat Res* 1999:S107–117
45. Lan S, Kehinde T, Zhang X, Khajotia S, Schmidtke DW, Starly B: Controlled release of metronidazole from composite poly- $\alpha$ -caprolactone/alginate (PCL/alginate) rings for dental implants. *Dent Mater* 2013;29:656–665
46. Layton D: A critical appraisal of the survival and complication rates of tooth-supported all-ceramic and metal-ceramic fixed dental prostheses: the application of evidence-based dentistry. *Int J Prosthodont* 2011;24:417–427
47. LeGeros RZ: Calcium phosphates in oral biology and medicine. *Monogr Oral Sci* 1991;15:1–201
48. Lindner M, Hoeges S, Meiners W et al.: Manufacturing of individual biodegradable bone substitute implants using selective laser melting technique. *J Biomed Mater Res A* 2011;97:466–471
49. Liu C, Shao H, Chen F, Zheng H: Effects of the granularity of raw materials on the hydration and hardening process of calcium phosphate cement. *Biomaterials* 2003;24:4103–4113
50. Luz GM, Mano JF: Chitosan/bioactive glass nanoparticles composites for biomedical applications. *Biomater* 2012;7:54104
51. Lysaght MJ, Jaklencic A, Deweerdt E: Great expectations: private sector activity in tissue engineering, regenerative medicine, and stem cell therapeutics. *Tissue Eng Part A* 2008;14:305–315
52. Mahnama A, Tafazzoli-Shadpour M, Geramipanah F, Mehdi Dehghan M: Verification of the mechanostat theory in mandible remodeling after tooth extraction: animal study and numerical modeling. *J Mech Behav Biomed Mater* 2013;20:354–362
53. Marinucci L, Balloni S, Becchetti E et al.: Effects of hydroxyapatite and bio-stite on osteogenic induction of hMSC. *Ann Biomed Eng* 2010;38:640–648
54. Mastrangelo F, Quaresima R, Grilli A et al.: A comparison of bovine bone and hydroxyapatite scaffolds during initial bone regeneration: an in vitro evaluation. *Implant Dent* 2013;22:613–622
55. Ma W, Wei J, Li Y et al.: Histological evaluation and surface compositional analysis of modified micro-arc oxidation-treated titanium implants. *J Biomed Mater Res Part B Appl Biomater* 2008;86:162–169
56. Moore ST, Katz JM, Zhukauskas RM et al.: Osteoconductivity and osteo-inductivity of Puros(R) DBM putty. *J Biomater Appl* 2011;26:151–171
57. Mota J, Yu N, Caridade SG et al.: Chitosan/bioactive glass nanoparticle composite membranes for periodontal regeneration. *Acta Biomater* 2012;8:4173–4180
58. Nasr HF, Aichelmann-Reidy ME, Yukna RA: Bone and bone substitutes. *Periodontol* 2000 1999;19:74–86
59. Nevins M, Nevins ML, Kim S, Schupbach P, Kim DM: The use of mucograft collagen matrix to augment the zone of keratinized tissue around teeth: a pilot study. *Int J Periodontics Restorative Dent* 2011;31:367–373
60. Newman JT, Stahel PF, Smith WR, Resende GV, Hak DJ, Morgan SJ: A new minimally invasive technique for large



- volume bone graft harvest for treatment of fracture nonunions. *Orthopedics* 2008;31:257–261
61. Nissan J, Marilena V, Gross O, Mardinger O, Chaushu G: Histomorphometric analysis following augmentation of the posterior mandible using cancellous bone-block allograft. *J Biomed Mater Res A* 2011;97:509–513
  62. Nissan J, Marilena V, Gross O, Mardinger O, Chaushu G: Histomorphometric analysis following augmentation of the anterior atrophic maxilla with cancellous bone block allograft. *Int J Oral Maxillofac Implants* 2012;27:84–89
  63. Nkenke E, Stelzle F: Clinical outcomes of sinus floor augmentation for implant placement using autogenous bone or bone substitutes: a systematic review. *Clin Oral Implants Res* 2009;20(Suppl4):124–133
  64. Oortgiesen DAW, Plachokova AS, Geenen C et al.: Alkaline phosphatase immobilization onto Bio-Gide and Bio-Oss for periodontal and bone regeneration. *J Clin Periodontol* 2012;39:546–555
  65. Papaioannou KA, Markopoulou CE, Gioni V et al.: Attachment and proliferation of human osteoblast-like cells on guided bone regeneration (GBR) membranes in the absence or presence of nicotine: an in vitro study. *Int J Oral Maxillofac Implants* 2011;26:509–519
  66. Payne KFB, Balasundaram I, Deb S, Di Silvio L, Fan KFM: Tissue engineering technology and its possible applications in oral and maxillofacial surgery. *Br J Oral Maxillofac Surg* 2014;52:7–15
  67. Petrovic L, Schlegel AK, Schultze-Mosgau S, Wiltfang J: Different substitute biomaterials as potential scaffolds in tissue engineering. *Int J Oral Maxillofac Implants* 2006;21:225–231
  68. Rathe F, Ghanaati S, Schlee M: Humane Histologien nach Rezeptionsdeckung mit AlloDerm, Mucograftm, und autologem Bindegewebe; 2011 [cited 2013 Mar 8]. Posterpräsentation, DGParo 9/2011
  69. Rokkanen PU: Absorbable materials in orthopaedic surgery. *Ann Med* 1991;23:109–115
  70. Rothamel D, Schwarz F, Fienitz T et al.: Biocompatibility and biodegradation of a native porcine pericardium membrane: results of in vitro and in vivo examinations. *Int J Oral Maxillofac Implants* 2012;27:146–154
  71. Rupprecht S, Petrovic L, Burchhardt B, Wiltfang J, Neukam FW, Schlegel KA: Antibiotic-containing collagen for the treatment of bone defects. *J Biomed Mater Res Part B Appl Biomater* 2007;83:314–319
  72. Schaefer D, Kneser U, Munder B, Stark B: Künstliche Gewebe – Tissue Engineering auch in der Zahnmedizin. *Zahnärztl Mitt* 2001;91:48–55
  73. Schliephake H, Zghoul N, Jäger V et al.: Effect of seeding technique and scaffold material on bone formation in tissue-engineered constructs. *J Biomed Mater Res A* 2009;90:429–437
  74. Schneider M, Loukota R, Reitemeier B et al.: Bone block fixation by ultrasound activated resorbable pin osteosynthesis: a biomechanical in vitro analysis of stability. *Oral Surg Oral Med Oral Pathol Oral Radiol Endod* 2010;109:79–85
  75. Smeets R, El-Moawen A, Jung O et al.: From bench to application: Current practices in tissue engineering and its realisation at maxillofacial units in Germany, Austria and Switzerland. *J Craniomaxillofac Surg* (2014)
  76. Smeets R, Gerhards F, Stein JM et al.: A novel hemostatic delivery device for thrombin: biodegradable poly(D,L-lactide-co-glycolide) 50:50 microspheres. *J Biomed Mater Res A* 2011;96:177–185
  77. Smeets R, Kolk A: Osteokonduktive und -induktive Knochenersatzmaterialien. *Zahnheilkunde* 2010;26:2–11
  78. Smeets R, Kolk A, Gerressen M et al.: A new biphasic osteoinductive calcium composite material with a negative Zeta potential for bone augmentation. *Head Face Med* 2009;5:13
  79. Smeets R, Maciejewski O, Gerressen M et al.: Impact of rhBMP-2 on regeneration of buccal alveolar defects during the osseointegration of transgingival inserted implants. *Oral Surg Oral Med Oral Pathol Oral Radiol Endod* 2009;108:e3–e12
  80. Smeets R, Ulrich D, Unglaub F, Wöltje M, Pallua N: Effect of oxidised regenerated cellulose/collagen matrix on proteases in wound exudate of patients with chronic venous ulceration. *Int Wound J* 2008;5:195–203
  81. Song G, Atrens A: Understanding magnesium corrosion – a framework for improved alloy performance. *Adv Eng Mater* 2003;5:837–858
  82. Spin-Neto R, Stavropoulos A, Dias Pereira LAV, Marcantonio E, Wenzel A: Fate of autologous and fresh-frozen allogeneic block bone grafts used for ridge augmentation. A CBCT-based analysis. *Clin Oral Implants Res* 2013;24:167–173
  83. Springer ING, Terheyden H, Geiss S, Härle F, Hedderich J, Açil Y: Particulated bone grafts – effectiveness of bone cell supply. *Clin Oral Implants Res* 2014;15:205–212
  84. Stein JM, Fickl S, Yekta SS, Hoischen U, Ocklenburg C, Smeets R: Clinical evaluation of a biphasic calcium composite grafting material in the treatment of human periodontal intrabony defects: a 12-month randomized controlled clinical trial. *J Periodontol* 2009;80:1774–1782
  85. Takagi S, Chow LC, Markovic M, Friedman CD, Costantino PD: Morphological and phase characterizations of retrieved calcium phosphate cement implants. *J Biomed Mater Res* 2011;58:36–41
  86. Takamiya AS, Goiato MC, Filho HG: Effect of smoking on the survival of dental implants. *Biomed Pap Med Fac Univ Palacky Olomouc Czech Repub* (2013). doi: 10.5507/bp.2013.037. [Epub ahead of print]
  87. Thoma DS, Sancho-Puchades M, Ettlin DA, Hämmerle CHF, Jung RE: Impact of a collagen matrix on early healing, aesthetics and patient morbidity in oral mucosal wounds – a randomized study in humans. *J Clin Periodontol* 2012;39:157–165
  88. Tolstunov L, Chi J: Alveolar ridge augmentation: Comparison of two socket graft materials in implant cases. *Compend Contin Educ Dent* 2011;32:E146–E155
  89. Trautvetter W, Kaps C, Schmelzeisen R, Sauerbier S, Sittlinger M: Tissue-engineered polymer-based periosteal bone grafts for maxillary sinus augmentation: five-year clinical results. *J Oral Maxillofac Surg* 2011;69:2753–2762
  90. Trombelli L, Penolazzi L, Torreggiani E et al.: Effect of hydroxyapatite-based biomaterials on human osteoblast phenotype. *Minerva Stomatol* 2010;59:103–115
  91. Uezono M, Takakuda K, Kikuchi M, Suzuki S, Moriyama K: Hydroxyapatite/collagen nanocomposite-coated titanium rod for achieving rapid osseointegration onto bone surface. *J Biomed Mater Res B Appl Biomater* 2013;101:1031–1038. doi: 10.1002/jbm.b.32913. Epub 2013 Apr 2.
  92. Westas E, Gillstedt M, Lönn-Stensrud J, Bruzell E, Andersson M: Biofilm formation on nanostructured hydroxyapatite coated titanium. *J Biomed Mater Res A* 2014; 102:1063–1070. doi: 10.1002/jbm.a.34757. Epub 2013 Jun 12.
  93. Wiltfang J, Merten HA, Schlegel KA et al.: Degradation characteristics of alpha and beta tri-calcium-phosphate (TCP) in minipigs. *J Biomed Mater Res* 2002;63:115–121
  94. Witte F: The history of biodegradable magnesium implants: a review. *Acta Biomater* 2010;6:1680–1692
  95. Wood RA, Mealey BL: Histologic comparison of healing after tooth extraction with ridge preservation using mineralized versus demineralized freeze-dried bone allograft. *J Periodontol* 2012;83:329–336



R. Frankenberger<sup>1</sup>, D. Heidemann<sup>2</sup>, H. J. Staehle<sup>3</sup>, E. Hellwig<sup>4</sup>, U. Blunck<sup>5</sup>, R. Hickel<sup>6</sup>

# Neue Begriffe in der restaurativen Zahnerhaltung

## *New concepts in restorative dentistry*



R. Frankenberger

Die Adhäsivtechnik ist heute Standard in der modernen Zahnerhaltung, Prothetik und Kieferorthopädie. Gerade im Zusammenhang mit der GOZ von 2012 wurden wiederholt Begriffe verwendet, die eine mehrdeutige Interpretation zulassen. Ziel dieser Übersicht ist es, heutige Begrifflichkeiten der Adhäsivtechnik incl. aktueller Modifikationen vorzustellen und gegeneinander abzugrenzen. Neben konventionellen Begriffen z.B. Konditionieren betrifft dies heute auch Reparaturen von Metall, Keramik und Komposit sowie die Infiltration von Schmelz- und Dentinkaries. (Dtsch Zahnärztl Z 2014, 69: 722–734)

**Schlüsselwörter:** Adhäsive; adhäsives Befestigen; Schmelz; Dentin; Komposit; Infiltration; Reparatur

Adhesive dentistry is a today's standard in modern operative techniques in the field of conservative dentistry, prosthodontics, and orthodontics. Recent reimbursement regimens (GOZ 2012) repeatedly cover terms allowing for heterogenic interpretation among dentists. The aim of this review is to define and distinguish modern terms in adhesive dentistry plus their actual modifications. This involves conventional issues such as conditioning but moreover also repair of metal, ceramics, resin composites, and infiltration scenarios of caries in enamel and dentin.

**Keywords:** adhesives; adhesive luting; enamel; dentin; resin composite; infiltration; repair

### 1 Was gehört zur Adhäsivtechnik?

#### 1.1 Definitionen/Begriffe

Adhäsivtechnik ist ein wesentlicher Bestandteil der Restaurativen Zahnmedizin (Zahnerhaltung, Prothetik), die durch die nicht mehr nötige Makroretention komplett neue Möglichkeiten bietet. Adhäsion (lat. adhaerere) bedeutet „Haften unterschiedlicher Substanzen“ durch Annäherung an den Berührungsfächen und dadurch wirksam werdende molekulare Anziehungskräfte [147]. Dabei benötigt man eine feste (aufnehmende) Fläche, das Substrat

(oder Adhärens), und eine flüssige Phase, das Adhäsiv [147]. Neben rein mechanischen, mikroretentiven Verbindungen an rauen/porösen Materialoberflächen sind auch rein chemische Verbindungen zwischen Adhäsiv und Substrat (Ionenbindungen, kovalente Bindungen, Wasserstoffbrückenbindungen, Dipolbeziehungen, Van-der-Waals-Kräfte) möglich [119, 140]. Ein enger Kontakt ist unabdingbar für eine dauerhafte Verbindung, daher setzt man dünnfließende Adhäsive ein, um eine gute Benetzung der beteiligten Oberflächen zu gewährleisten [94, 143, 147]. Das ideale Adhäsionssubstrat verfügt über eine hohe Oberflächenenergie, das

perfekte Adhäsiv ist so niedrigviskös, dass die Oberflächenspannung des Adhäsivs geringer ist als die Oberflächenenergie des Substrates. Daneben beeinflusst auch die Rauigkeit des Substrats die Adhäsion, da eine Oberflächenvergrößerung nach Ausfüllen der Unregelmäßigkeiten mikromechanische Retentionen erzeugt [94, 143, 147]. Adhäsivtechnik als Möglichkeit, z.B. Kompositmaterialien an Schmelz und Dentin zu kleben, wird in der Regel als primär mikromechanisch beschrieben, da reine/zusätzliche chemische Verbindungen bislang nur in geringem Maße nachgewiesen werden konnten [94, 146, 148]. Chemische Haftung ist dann mög-

<sup>1</sup> Abteilung für Zahnerhaltungskunde, Medizinisches Zentrum für ZMK, Philipps-Universität Marburg und Universitätsklinikum Gießen und Marburg

<sup>2</sup> Zentrum der ZMK (Carolinum) des Klinikums der Johann Wolfgang Goethe-Universität Frankfurt

<sup>3</sup> Poliklinik für Zahnerhaltungskunde der Mund-, Zahn- und Kieferklinik des Universitätsklinikums Heidelberg

<sup>4</sup> Universitätsklinik für Zahn-, Mund- und Kieferheilkunde, Abteilung für Zahnerhaltungskunde und Parodontologie, Universitätsklinikum Freiburg

<sup>5</sup> CMD Zentrum für Kiefergelenkdiagnostik und Therapie – DROS-Therapeut, Theaterstraße 3, 30159 Hannover

<sup>6</sup> Poliklinik für Zahnerhaltung und Parodontologie, Klinikum der Universität München

**Peer-reviewed article:** eingereicht: 13.10.2014, revidierte Fassung akzeptiert: 21.10.2014

**DOI** 10.3238/dzz.2014.0722-0734

lich, wenn zwei Atome gemeinsame Elektronen nutzen. Wasserstoffbrückenbindungen und Anziehung polarer Gruppen sind physikalische Adhäsionsprozesse. Zur Ausbildung chemischer Adhäsionskräfte müssen Moleküle auf mindestens 0,7 nm angenähert werden, bei sekundären chemischen Kräften auf mindestens 3 nm [141]. Aus klinischer Sicht ist die Rolle der mikromechanischen Verankerung im Rahmen der Adhäsivtechnik eindeutig dominant [115, 138, 140–143]. Da harzbasierte Materialien (wie z.B. Mikro- oder Nanohybridkomposite, Kompomere, Ormocere, Silorane) keine Adhäsion zu Schmelz und Dentin aufweisen wie z.B. Glasionomerzemente oder selbstadhäsive Materialien [38, 54, 88, 147], benötigen sie ein Adhäsiv. Ohne letzteres entstünden direkt nach erfolgter Polymerisation Randspalten, welche durch die unterschiedlichen Wärmeausdehnungskoeffizienten von Zahnhartsubstanzen und Restaurationsmaterial sowie die mechanische Belastung der Restauration verstärkt werden [8, 12, 14, 20, 29, 52, 55, 61, 69, 72, 87, 142, 147]. Ohne effektive Vorbehandlung der Zahnhartsubstanzen ist eine dauerhafte Verbindung mit den Zahnhartsubstanzen unmöglich [37, 39, 41, 85, 106, 116, 119, 140, 146]. Historisch betrachtet ist es erst durch die Evolution der Adhäsivtechnik möglich geworden, einen effektiven Antagonismus zur Polymerisationsschrumpfung der Komposite zu etablieren [14, 23, 25, 38, 55, 56]. Obwohl es Unterschiede in der Leistungsfähigkeit der marktüblichen Adhäsivsysteme gibt und Haftkräfte und Abdichtungsvermögen adhäsiv befestigter Restaurationen im Lauf der mechanisch/biologischen Gebrauchsphase im Mund des Patienten nachlassen, sind heute Langzeiterfolge von weit mehr als 10 Jahren in der Literatur belegt [25, 52–54, 56, 88, 99, 116, 145]. Entscheidend für den klinischen Langzeiterfolg sind dabei weniger absolute Haftkräfte oder Dichtigkeitsnachweise *in vitro* als funktionell und ästhetisch akzeptable Restaurationen ohne endodontische oder parodontale Irritationen *in vivo* [40–42, 57, 58].

## 1.2 Adhäsivtechnik und Schmelzhaftung

Die Bedeutung der Adhäsivtechnik für die Schmelzhaftung ist eindeutig. Ätzen

mit 30– bis 40%iger Phosphorsäure schafft eine ideale Oberflächenmorphologie für die mikromechanische Verankerung von Kunststoffen [37, 41, 62, 69, 71, 143]. Durch die unterschiedliche Säurelöslichkeit der Schmelzprismen im Zentrum und in der Peripherie entsteht eine raue Struktur, die ungefüllten und gefüllten Adhäsiven das Einfließen ermöglicht und durch die Polymerisation zu einer innigen Verzahnung mit dem Zahnschmelz führt [37, 41, 47, 62, 69, 71, 143]. Durch den Ätzzvorgang werden ca. 10 µm der Schmelzoberfläche irreversibel abgetragen und darunter eine Rautiefe von bis zu 50 µm erzeugt, das so genannte Ätzmuster [48]. Dieses retentive Ätzmuster zeichnet sich durch eine hohe Oberflächenenergie aus, die Benetzbarkeit des Schmelzes wird erhöht. Gängige Phosphorsäure-Konzentrationen liegen bei 35–40 %, bei Konzentrationen unter 27 % entstehen weniger lösliche Präzipitate, daher entspricht es nicht den Tatsachen, dass niedrigere Konzentrationen „schonender“ und genauso effektiv sind. Als ideal wird für präparierten Schmelz eine Konzentration von ca. 37 % bei 30 sec Ätzdauer empfohlen [39, 48, 143, 147]. Kürzere Ätzzeiten sind an präpariertem Schmelz möglich, während an nicht präpariertem Schmelz (Fissurenversiegelung, proximale Versiegelung, Zahnverbreiterung) 60 sec geätzt werden sollte [47, 111, 112]. Die Schmelzprismen sollten quer zu ihrer Verlaufsrichtung angeätzt werden, bei längs verlaufenden Prismen kann das Adhäsiv lediglich seitlich in die gelockerten Prismenbereiche einfließen [13]. Daher wurde die Notwendigkeit der Schmelzabschrägung im Seitenzahnbereich immer wieder diskutiert. Obwohl *In-vitro*-Resultate die Überlegenheit der Ansträgung belegen [13], gibt es klinisch keinen Beweis für dieses Paradigma [71, 73, 74, 76, 77], da weitere Parameter hinzukommen und eine Ansträgung nicht nötig ist, wenn die Prismen bei der Präparation schon quer/schräg angeschnitten werden. Der eigentliche Schmelzverbund wird über funktionelle Adhäsive bewerkstelligt wie z.B. mit Monomeren auf Basis von bis-GMA, evtl. verdünnt mit TEGDMA. Die Haftung wird über so genannte Tags und interkristalline Retention aufgebaut [55, 143, 147]. Nach Phosphorsäure-Ätzung separat aufgetragene Primer sollen nicht länger als 15 sec aktiv in die geätz-

te Schmelzoberfläche einmassiert werden, da sich sonst durch eventuelle Zerstörung des Ätzmusters die Haftwerte verschlechtern [30]. „Konditionierung“ ist ein separater Arbeitsschritt, der in der Regel mit einem Spülvorgang vergesellschaftet ist. Dies trifft bei allen Etch and Rinse-Adhäsivsystemen zu, auch für früher verwendete Systeme, die sich nicht der Phosphorsäure sondern anderer Säuren (z.B. 10 % Maleinsäure, 10 % Oxalsäure) bedienen [3].

Selbstätzende Adhäsivsysteme wurden ursprünglich primär zur schonenden Vorbehandlung von Dentin entwickelt – heute werden diese Adhäsivsysteme jedoch auch für die „Ätzung“ von Schmelz eingesetzt [8, 23, 37, 52]. Selbstätzende Adhäsivsysteme enthalten saure Primer oder saure Monomermischungen (pH < 1 bis pH 2), die in der Lage sind, im Schmelz ein (gewisses) Ätzmuster zu erzeugen [133, 141, 144]. Die Ätzmuster, die diese selbstätzenden Systeme erzeugen, sind deutlich schwächer ausgeprägt als nach Phosphorsäureätzung [30, 37, 105]. Die Effektivität und vor allem die Dauerhaftigkeit des durch selbstätzende Adhäsive generierten Schmelzverbunds sind in der Literatur umstritten. Untersuchungen zeigen für selbstätzende Adhäsive bisher immer schlechtere Ergebnisse als die für Etch and Rinse-Adhäsive [8, 36, 37, 114]. Das Randverhalten im Schmelz von Kompositfüllungen an Molaren war nach thermischer und mechanischer Belastung signifikant schlechter als für die Etch and Rinse-Systeme [8, 37]. Mehrere Autorengruppen konnten zeigen, dass eine selektive Konditionierung des Schmelzes mit Phosphorsäure die Wirksamkeit von selbstätzenden Systemen verbessert [39, 132, 139]. Dabei ist allerdings darauf zu achten, dass es sich dann um eine reine selektive Ätzung des Schmelzes handelt [39].

## 1.3 Adhäsivtechnik und Dentinhaftung

Eine erfolgreiche Implementierung des Dentins als Adhäsionssubstrat dauerte Jahrzehnte länger als beim Schmelz [20, 21, 23, 24, 88, 108]. Hauptsächlich waren dabei zwei Probleme zu bewältigen, auf der einen Seite die Hydrophilie des Dentins incl. der mit Dentinliquor gefüllten Tubuli [139–141], auf der anderen Seite die Präsenz einer Schmier-

schicht, welche nach mechanischer Bearbeitung entsteht [97, 152, 156]. Erste Entwicklungsstufen der Dentinadhäsive konnten nie den Anforderungen für den klinischen Einsatz gerecht werden, da lediglich eine Bindung an die Schmierschicht erreicht wurde [152]. Es wurde zwar eine recht gute Infiltration der Schmierschicht erreicht, die Haftung des Komposits wurde aber durch die geringe Adhäsion der Schmierschicht am Dentin limitiert [10, 11, 49]. Darüber hinaus ist die Schmierschicht hydrolytischen Degradationsprozessen ausgesetzt [103]. Klinisch relevante Dentinhaftungen konnten erst mit der nächsten Entwicklungsstufe erzielt werden (z.B. Gluma/Bayer Dental, Syntac/Ivoclar Vivadent, A.R.T. Bond/Coltène). Dabei wurde der präparierte Schmelz konventionell mit Phosphorsäure konditioniert, also eine selektive Schmelzätzung durchgeführt [39, 40, 71, 72]. Erst im zweiten Schritt wurde dann ein Self-etch-Primer appliziert, eine saure Monomerlösung, die in der Lage war, die Schmierschicht aufzulösen. Charakteristikum der nächsten Entwicklungsstufe war das simultane Ätzen beider Zahnhartsubstanzen mit Phosphorsäure. Dies wurde früher „total etching“ genannt, heute korrekter „Etch and Rinse-Technik“ [143, 145]. Der nach Phosphorsäure-Ätzung applizierte Primer hat nun die Aufgabe, die hydrophile Oberfläche mithilfe enthaltener amphiphiler Moleküle vorzubereiten. Danach wird das hydrophobe Adhäsiv zur chemischen Bindung an das nachfolgend aufzutragende Komposit appliziert. Somit sind zwei getrennte Komponenten (Primer, Adhäsiv) charakteristisch für diese Entwicklungsstufe der Adhäsivsysteme. Danach erfolgte die Einführung der sogenannten „One bottle bonds“. Erste Erscheinungsform dieser Gruppe war das Kompomer-Adhäsiv Dyract PSA (Dentsply). Aus werkstoffkundlicher Sicht ist es plausibel, dass die Kombination der Eigenschaften (Penetrationsfähigkeit vs. mechanische Stabilität) einen Kompromiss darstellt, da nicht beide Punkte voll entwickelt sein können. Unabhängig davon ist allen Etch and Rinse-Systemen ein Problem gemeinsam: Das Kollagennetzwerk, das nach der Phosphorsäureapplikation freigelegt wird, muss von einem hydrophilen Monomer durchdrungen werden. Dazu darf das Kollagennetzwerk nicht kollabieren.

Bei der Etch and Rinse-Technik werden wie für die Schmelzkonditionierung meist eingefärbte 35– bis 40%ige Phosphorsäure-Gele eingesetzt. Die Säure dringt bevorzugt entlang der Dentintubuli, die durch die Konditionierung eröffnet werden, in die Tiefe. Das intertubuläre Dentin wird bis in eine Tiefe von 3 bis 10 µm, manchen Autoren zufolge sogar bis zu 20 µm, demineralisiert [106, 108, 109]. Der Säureangriff ist peritubulär effektiver als intertubulär. Der durchschnittliche irreversible Verlust an Dentin beträgt dabei etwa 10 µm, während die Tiefe der Kollagenfreilegung mit etwa 20 µm, in Abhängigkeit von der Säurekonzentration und Ätzdauer beschrieben wird [107]. Die Säure dringt maximal etwa 30 µm in das Dentin ein und hat daher auf Dentin per se keine schädigende Wirkung [104]. Je nach Dauer der Ätzung mit Phosphorsäure resultieren unterschiedliche Demineralisationstiefen, die zusätzlich davon abhängig sind, ob das Ätzgel während der Applikation in Bewegung gehalten wurde oder nicht [151]. So wurde nach 10 sec ohne Bewegung so gut wie keine Demineralisation des kompakten Dentins festgestellt, während in Bewegung gehaltenes Ätzgel in 10 sec eine ca. 3 µm tiefe Kollagenfaserschicht freilegte. Nach 60 sec konnte mit Bewegung eine Demineralisationstiefe von 13 µm gemessen werden. Im Allgemeinen wird eine Applikationszeit der Phosphorsäure auf Dentin von 15 (–20) sec empfohlen, bei verlängerten Ätzzeiten besteht die Gefahr, dass das Kollagen dabei auch in tieferen Schichten freigelegt wird, wo es dann möglicherweise nicht vollständig von den Komponenten des Bondingsystems durchdrungen werden kann [118]. Die nicht mit Monomeren infiltrierten Kollagenbereiche des demineralisierten Dentins werden als besonders kritisch bezüglich einer möglichen Degradation angesehen. Bei einer zu langen Einwirkung der Säure kann daher der Verbund geschwächt werden [31, 110]. Das durch Phosphorsäure-Ätzung freigelegte Kollagennetzwerk muss anschließend sicher von Monomeren durchdrungen werden. Dieses besitzt allerdings eine geringe Oberflächenenergie, sodass die Applikation von oberflächenaktiven Komponenten in Form von Primern für die Haftung an konditioniertem Dentin besonders wichtig ist. Um den Erfolg der sinnvollerweise gleichzeitig erfolgten

Schmelzätzung sichtbar zu machen, müssen zumindest die Schmelzränder getrocknet werden. Dadurch wird aber dem instabilen Kollagenfasergeflecht wichtige Feuchtigkeit entzogen, woraus ein Zusammenfallen und Verkleben des Kollagens resultiert. „Wet bonding“, also das Belassen sichtbarer Feuchtigkeit auf der Dentinoberfläche kann diesen Kollagenkollaps verhindern sowie die Penetration in die interfibrillären Räume fördern [31, 37, 106, 109–110]. Der Begriff des „wet bonding“ stammt jedoch aus Untersuchungen, die mit acetobasierten Systemen (z.B. Prime and Bond NT) durchgeführt wurden [64]. Bei Verwendung von Aceton als Lösungsmittel funktioniert nur feuchtes Dentin als Bindungspartner für solche Systeme. Ein Wiederanfeuchten des Dentins („Re-wetting“) ist ebenfalls möglich und meist leichter durchzuführen [63]. Auf getrocknetem Dentin sind ethanol- oder acetonalte Primer daher signifikant weniger wirksam [39, 106, 109]. Tert-Butanol ist ein weniger techniksensitives Lösungsmittel wie in XP Bond (Dentsply DeTrey, Konstanz), trotzdem ist auch hier ein Re-wetting grundsätzlich empfehlenswert [7]. Eine unvollständige Penetration der hydrophilen Primer in das Kollagenetzwerk bedeutet, dass nicht ausgefüllte Bereiche der nanoskopischen interfibrillären Räume zurückbleiben, die zu „Nanoleakage“ führen [26, 33, 37, 118, 123, 134, 135]. Klinisch treten dann vermehrt postoperative Hypersensitivitäten auf. Wasser- (z.B. Adper Scotchbond Multi-Purpose, 3M Espe) und wasser-/alkoholbasierte Systeme (z.B. OptiBond FL, Kerr), erreichen durch das im Primer enthaltene Wasser auch ohne Re-wetting eine akzeptable Rehydrierung [31, 33, 41, 58, 69, 80].

Um die Gefahr eines Zusammenfallens des Kollagennetzwerkes zu umgehen, sind Adhäsivsysteme auf Self-Etch-Basis entwickelt worden. Sie enthalten Primer mit einem sauren pH-Wert, die in der Lage sind, Schmelz und Dentin zu demineralisieren und gleichzeitig in diese konditionierten Oberflächen einzudringen. Die bei dieser Variante der Dentinvorbehandlung aufgetragenen Säuren werden bewusst nicht abgespült. Es existieren 2-Schritt- und 1-Schritt-Systeme. Beim 2-Schritt-System wird ein Self-Etch-Primer auf Schmelz und Dentin appliziert und getrocknet, bevor im zweiten Schritt das Adhäsiv aufgetragen

Systeme mit dentinkonditionierenden Primern (alleinige Schmelzätzung mit Phosphorsäure und anschl. Absprühen)	Systeme für die Etch and Rinse-Technik (Schmelz- und Dentinätzung mit Phosphorsäure und anschl. Absprühen)	Systeme mit schmelz- und Dentin-konditionierenden Primern (ohne Absprühen der sauren Primer)
<p><b>Primer zum Anmischen:</b> A.R.T. Bond (Coltène) Ecusit Primer/Mono (DMG) Primer gebrauchsfertig: Syntac* (Ivoclar Vivadent) OptiBond FL* (Kerr Hawe) James-2 (Saremco) Microbond (Saremco)</p> <p>* Eigentlich ein Etch and Rinse-System; saurer Primer kann als Dentin-konditionierender Primer eingesetzt werden</p>	<p>Drei-Schritt-Systeme (Ätzung/Primer/Adhäsiv): Adper Scotchbond MP (3M Espe) cmf adhesive system (Saremco) Ecusit Primer/Mono (DMG) Gluma Solid bond (Heraeus Kulzer) Microbond (Saremco) OptiBond FL (Kerr Hawe) Paama 2 (SDI) Quadrant Uni Bond (Cavex) Solobond Plus (Voco) Syntac (Ivoclar Vivadent)</p> <p><b>Sonderform (Ätzung/2x Primer-Adhäsiv):</b> Ambarino Bond (Creamed) Ena Bond (Loser&amp;Co) bre.bond (Bredent) Cumdente Adhesive (Cudente) Solist (DMG)</p> <p><b>Zwei-Schritt-Systeme (Ätzung/Primer-Adhäsiv):</b> Admira Bond (Voco) Adper Scotchbond 1 XT (3M Espe) Bond 1 (Pentron) Clearfil New Bond (Kuraray) Clearfil Photo Bond (Kuraray) Cosmedent Complete (Cosmedent) Dentamed P&amp;B (Dr. Ihde) Excite (Ivoclar Vivadent) Fantestic Flowsive (R-Dental) Gluma Comfortbond + Desensitizer (Heraeus Kulzer) James-2 (Saremco) Microbond (Saremco) Mirage Dentin Adhäsiv (Tanaka) One Coat Bond (Coltène) OptiBond Solo Plus (Kerr Hawe) PQ1 (Ultradent) Prime &amp; Bond NT (Dentsply) Quadrant Uni (1) Bond (Cavex) Solobond Mono (Voco) Stae (SDI) TECO (DMG) XP Bond (Dentsply)</p>	<p><b>getrennte Applikation von Primer und Adhäsiv</b> <b>Primer zum Anmischen:</b> Clearfil Liner Bond 2V (Kuraray) FL-Bond (Shofu) Resulcin AquaPrime &amp; MonoBond (Merz Dental)</p> <p><b>Primer gebrauchsfertig:</b> AdheSE (Ivoclar Vivadent) Adper Scotchbond SE (3M Espe) Clearfil SE Bond (Kuraray) Clearfil Protect Bond (Kuraray) Contax (DMG) OptiBond Solo plus (Kerr Hawe) One Coat Self Etch Bond (Coltène) Unifil (GC)</p> <p><b>All-in-one-Adhäsive mit Anmischen:</b> Adper Prompt L-Pop (3M Espe) Futurabond NR (Voco) One Up-Bond F (Tokuyama) Xeno III (Dentsply DeTrey) Flowsive SE (R-Dental)</p> <p><b>ohne Anmischen:</b> Adect* (BonaDent) AdheSE One (Ivoclar Vivadent) Adper Easy Bond (3M Espe) AQ-Bond (Morita) artCem One (Merz) Bond Force (Tokuyama) Clearfil Tri S Bond (Kuraray) Futurabond M (Voco) G-Bond (GC) Hybrid Bond (Morita) iBond Self Etch (Heraeus Kulzer) One Coat 7.0 (Coltène) OptiBond All-in-one (Kerr) Xeno V (Dentsply) Scotchbond Universal** (3M)</p> <p>* Doppelte Applikation erforderlich ** mit oder ohne separate Dentinätzung mit Phosphorsäure</p>

**Tabelle 1** Auflistung marktüblicher Produkte der verschiedenen Adhäsivsystem-Klassen nach Primerfunktionalität.

**Table 1** List of commercially available products of the various classes according to primer adhesive system functionality.

und lichtgehärtet wird. Zur weiteren Vereinfachung wurden dann die beiden Komponenten zusammengefasst zu selbstätzenden Primer-Adhäsiven, die auch All-in-one-Adhäsive genannt werden. Sie enthalten eine ausgewogene Mischung von hydrophilen und hydrophoben Monomeren und sind so sauer, sodass sie neben der Funktion des Adhäsivs gleichzeitig auch die des Ätzmittels und des Primers erfüllen. Nach dem Grad der Auflösung von Hydroxylapatit unterscheidet man selbstkonditionierende Präparate mit starker (pH ca. 1), moderater (pH ca. 1,5) oder milder (pH ca. 2) Ätzwirkung (Produkte siehe Tab. 1) [133]. Weder für die Haftung am Den-

tin noch für die Schmelzhaftung kann aus dem pH der selbstkonditionierenden Lösungen auf die erzielte Haftfestigkeit bzw. auf deren Langzeitbeständigkeit geschlossen werden [65]. Das Lösungsmittel dieser selbstätzenden Adhäsivsysteme muss zumindest zu einem relativ großen Teil aus Wasser bestehen, denn nur in wässriger Lösung können Säuren dissoziieren und damit ihre Ätzwirkung entfalten. Self-Etch-Primer müssen nach einer gewissen Einwirkperiode von in der Regel 30 sec lediglich verblasen werden, um die enthaltenen Lösungsmittel (Aceton, Alkohol und vor allem Wasser) zu verflüchtigen. Dabei werden die aufgelöste Schmierschicht

und die anorganischen Komponenten des dekalzifizierten Dentins mit in den Verbund integriert [133, 143, 148].

#### 1.4 Adhäsion mit selbstadhäsiven Materialien

##### 1.4.1 Selbstadhäsive Komposite für direkte restaurative Therapien

Bedingt durch den großen Erfolg der selbstadhäsiven Befestigungskompositmaterialien wurde versucht, auch bei den direkten Füllungsmaterialien eben diese Haftmechanismen zu etablieren – also ein selbstadhäsives Restaurationsmaterial ohne eigentliches Adhäsiv. Das erste kommerziell angebotene selbsthaft-



tende Produkt war Vertise Flow (Fa. Kerr Corporation, Orange, USA). In diesem Produkt ist ein spezielles Monomer enthalten (GPDM= Glycerol-Phosphat-Dimethacrylat), welches aus einer funktionellen Phosphatgruppe besteht. Diese ist in dissoziierter Form in der Lage, chemische Bindungen zum Kalzium der Zahnhartsubstanzen einzugehen. Somit wirkt das Molekül wie ein Haftvermittler, der auf der einen Seite durch die saure Phosphatgruppe die Oberfläche ätzt, damit eine mikroretentive Oberfläche schafft und die chemische Bindung eingeht, an dem anderen Ende des Moleküls aber über Methacrylatgruppen verfügt, die mit anderen Monomeren vernetzen können. Ein weiteres Produkt, Fusio Liquid Dentin (Fa. Pentron Clinical, Orange, USA), setzt 4-META als adhäsives Monomer ein, das ähnlich dem Glasionomermaterial über Carboxylatgruppen eine Haftung zur Zahnhartsubstanz aufbaut. Abweichend von traditionellen fließfähigen Kompositen benötigen selbstadhäsive Flowables keine Vorbehandlung mit einem Adhäsiv. Damit ein selbsthaftendes (flowable) Komposit in engen Kontakt mit den Haftflächen kommt, muss es aktiv aufgetragen werden. Bei Vertise Flow erfolgt die Applikation mit einem Pinsel oder Microbrush, der durch die reibende Bewegung das fließfähige Komposit in einer ca. 0,5 mm dicken Schicht auf der Haftfläche verteilen soll. Mit dieser aktiven Applikationsweise wird die Interaktion der sauren Monomere mit der Kontaktfläche verstärkt. Diese möglichst gleichmäßige Schicht muss durch Lichtinitiation aushärten. Bei Vertise Flow wird vom Hersteller eine Polymerisationszeit von 20 sec empfohlen, da adhäsive Monomere eine verzögerte Reaktion bei der Lichthärtung aufweisen. Während die hydrophile Phosphatgruppe also für die mikromechanische und chemische Bindung an der Zahnhartsubstanz verantwortlich ist, wird die mechanische Festigkeit durch die Vernetzung der Methacrylatgruppen erreicht. Die hydrophile Phosphatgruppe ist allerdings auch für die Wasseraufnahme verantwortlich, welche bei Vertise Flow signifikant höher als bei nicht adhäsiven Flowables ausfällt [155]. Die Hydrophilie eines adhäsiven Monomers hängt von der chemischen Struktur ab, und zwar von dem räumlichen Abstand zwischen den Methacrylatgruppen und der Phosphat-

gruppe. Diese Hydrophilie ist nötig, um eine Benetzbarkeit sicherzustellen, sodass das Monomer überhaupt in einen innigen Kontakt mit der Substratoberfläche kommen kann. Andererseits zeigt dieses hydrophile Ende neben der Wasseraufnahme auch eine Anfälligkeit bezüglich Hydrolyse. Da der Phosphorsäureester, den das GPDM-Molekül bildet, jedoch stabiler als andere Ester ist, müsste eigentlich nicht mit einer so starken Hydrolyse dieser Verbindung gerechnet werden, welche die Langzeitstabilität der Haftung beeinträchtigen könnte [15, 155]. In Laborstudien wird eine solche Abnahme der Haftung nach thermischer Belastung aber tatsächlich beobachtet. Direkt nach der Applikation werden Haftwerte gemessen, die durchaus mit denen von Adhäsivsystemen der Etch and Rinse-Technik vergleichbar sind. Nach Temperaturwechselbelastungen zeigen sich dann statistisch signifikant reduzierte Werte [44]. Daher wird der klinische Einsatz noch sehr kritisch gesehen. Auch die erhöhte Wasseraufnahme von Vertise Flow konnte in Studien bestätigt werden. Im Vergleich zu herkömmlichen Flowables und pastösen Kompositen zeigte Vertise Flow die höchsten Werte, was auf den größeren Anteil von Monomeren an sich und vor allem auf den der hydrophilen Monomere zurückzuführen ist [154, 155]. Laboruntersuchungen haben eine eher geringere Haftung am Schmelz gemessen [150]. Die Haftwerte am Schmelz können durch vorherige selektive Schmelzätzung mit Phosphorsäure verbessert werden. Im Dentin hat diese Vorbehandlung jedoch einen negativen Einfluss auf die Haftwerte. Das kann mit der eingeschränkten Benetzbarkeit des selbstadhäsiven Flowables erklärt werden, denn die Fließfähigkeit reicht nicht aus, um in das durch die Phosphorsäureätzung freigelegte Kollagenetzwerk einzudringen. Dadurch sind diese Kollagenfasern der späteren Degradation ausgesetzt [115]. Außerdem wird durch die Phosphorsäureätzung des Dentins der Kalziumgehalt der Haftfläche derartig reduziert, dass die chemische Haftung des adhäsiven Monomers massiv eingeschränkt ist, ähnlich wie es bei selbstadhäsiven Zementen der Fall ist [60]. Bei Beachtung der Arbeitsanleitung, also ohne Phosphorsäureätzung, sind die Ergebnisse im Dentin vergleichbar mit dem Randverhalten von Etch and Rinse-

Systemen. Da Vertise Flow wegen der hydrophilen Monomere eine hygroskopische Expansion aufweist, könnte das gute Randverhalten auf den Ausgleich der Polymerisationsschrumpfung zurückzuführen sein [155]. Es gibt aber andererseits Studien, die weniger vorteilhafte Ergebnisse fanden und daraufhin empfahlen, für Zahnhalsdefekte die selbsthaftenden Flowables in Kombination mit einem Adhäsiv anzuwenden [100]. Dann jedoch wird der Vorteil im Vergleich zur Anwendung von herkömmlichen Flowables durchaus in Frage gestellt. Untersuchungen in Klasse-I-Kavitäten zeigten, dass Vertise Flow bei der Anwendung als Liner vor dem Auffüllen der Kavität mit einem Kompositfüllungsmaterial auch der thermischen und mechanischen Belastung standhielt (unveröffentlicht). Wurden die standardisierten Klasse-I-Kavitäten vollständig in Schichttechnik mit dem selbsthaftenden Flowable aufgefüllt, ergaben sich allerdings mit ca. 60 % signifikant geringere Anteile randdichter Füllungsbereiche (unveröffentlicht). Dieses Resultat wurde auch an minimalinvasiven okklusalen Kavitäten bestätigt. Inzwischen liegen die Resultate einer klinischen Studie vor, die nach 6 Monaten keine postoperativen Sensibilitäten bei der Versorgung von minimalinvasiven okklusalen Defekten feststellen konnte [149]. Die nicht besonders hohen Haftwerte am Schmelz könnten bei der Klebung von Brackets sogar von Vorteil sein. Ähnlich wie Untersuchungen mit selbstätzenden Adhäsivsystemen sowohl in vitro [127] als auch in vivo [27] gezeigt haben, konnten mit Vertise Flow kieferorthopädische Brackets geklebt werden. Das Entfernen erfolgt hier schmelzschonender als bei der Anwendung von Etch and Rinse-Systemen [44]. Im klinischen Einsatz könnte dies einen besonderen Vorteil darstellen, sodass das Kleben von Brackets mit einer Ein-Schritt-Technik möglich wird, denn an einer glatten labialen bzw. bukkalen Fläche ist die aktive Applikation des selbstadhäsiven Flowables sicherlich eher durchführbar als in einer Kavität. Selbst die vorherige Phosphorsäureätzung hat die Haftung am Schmelz zu Beginn nicht erhöht, sondern nur den Abfall der Haftwerte nach einer thermischen Belastung vermindert. In dieser Studie wurde von einem Abfall der Haftwerte nach Wasserragerung berichtet, was die Autoren mit

den hydrophilen Monomeren begründen [44]. Eine ähnliche Problematik ergibt sich bei der Haftung an Edel- und Nichtedelmetallen, die laut Herstellerangaben für Vertise Flow gegeben ist [Vertise Flow – Technical Bulletin]. Diese Aussage konnte in einer In-vitro-Studie nicht bestätigt werden, bei welcher der Verbund zu den Brackets nach Wasserlagerung verloren ging [44].

#### 1.4.2 Selbstadhäsive Komposite für die Befestigung von Werkstücken

Vor 10 Jahren wurde das erste selbstadhäsive Universalbefestigungsmaterial eingeführt (RelyX Unicem, 3M Deutschland, Seefeld). Eine Vorbehandlung von Dentin und Schmelz ist nicht nötig, lediglich eine Reinigung der Zahnhartsubstanz mit Bimsmehl ist empfohlen. RelyX Unicem ist für die Befestigung aller indirekten Restaurationsmaterialien (Edelmetalllegierungen, edelmetallfreie Legierungen, Oxidkeramiken, Silikatkeramiken) freigegeben. Der Adhäsionsmechanismus auf der Zahnoberfläche beruht auf der Existenz von phosphorsäuren Methacrylatgruppen. Diese können die Zahnhartsubstanz demineralisieren [22] und aufgrund ihrer negativen Ladung mit den positiv geladenen Oberflächen (Ca<sup>+</sup>) reagieren [43]. Selbstadhäsive Befestigungskomposite haben zwei unterschiedliche Abbindereaktionen: Eine radikalische Polymerisationsreaktion, die sowohl ohne als auch mit Lichtinitiation abläuft und für die ein speziell für den sauren pH-Bereich entwickeltes Initiatorsystem verantwortlich ist, sowie eine Säure-Base-Reaktion unter Beteiligung der phosphorsäuren Methacrylate, basischer Füllerkomponenten und des in der Zahnhartsubstanz befindlichen Apatits. Bei dieser Reaktion wird Wasser freigesetzt, welches initial für eine Hydrophilie des Materials und damit für eine gute Benetzung des ebenfalls hydrophilen Dentins sorgt. Das Wasser wird durch Reaktion mit überschüssigen Säuren und basischen Füllkörpern in einer Zementreaktion wieder abgefangen, sodass das Material hydrophober und damit unempfindlicher gegenüber dem wässrigen Mundmilieu wird. In-vitro-Versuche zeigten, dass die Schmelzhaftung ca. 50 % niedriger ist als diejenige von Kompositen auf konditionierten Schmelzoberflächen [1,

22, 26, 60]. Eine zusätzliche Schmelzätzung mit Phosphorsäure birgt die Gefahr, dass auch Dentinbereiche konditioniert werden, was zur Zerstörung der Dentinhaftung führt [22]. In-vitro-Untersuchungen zur Dentinhaftung sind widersprüchlich: Während einige Autoren mit und ohne thermische Belastung eine gleichbleibende, der konventionellen adhäsiven Befestigung ähnliche Haftung nachwiesen [1, 22], kamen andere zu niedrigeren Werten [83]. Es gibt heute eine Reihe von weiteren selbstadhäsiven Befestigungskompositen. Hierzu gehören etwa Clearfil SA (Fa. Kuraray Europe, Hattersheim), Bifix SE (Fa. Voco, Cuxhaven), SpeedCEM (Fa. Ivoclar Vivadent, Ellwangen), iCem (Fa. Heraeus Kulzer, Hanau), SmartCem 2 (Fa. Dentsply DeTrey, Konstanz) und Maxcem Elite (Fa. Kerr, Rastatt). Vor Anwendung der letztgenannten Produkte sollte stets abgeklärt werden, ob sie auch wirklich für die Befestigung der entsprechenden Restaurationsmaterialien freigegeben sind. Im Vergleich zu RelyX Unicem sind jedoch selbst In-vitro-Studien über diese Produkte in der internationalen Literatur kaum vorhanden [83].

Während bei der beschriebenen Materialgruppe keine Vorbehandlung oder Konditionierung der Zahnoberfläche durchgeführt werden muss, müssen jedoch alle Restaurationsmaterialien, die mit selbstadhäsiven Befestigungszementen eingegliedert werden sollen, wie bei der konventionellen adhäsiven Befestigung konditioniert werden. Bei der selbstadhäsiven Befestigung von Edelmetallen empfiehlt sich eine Silikatisierung und eine Silanisierung (z.B. Rocatec Soft 30 µm + Silanisierung für 60 sec). Bei Nichtedelmetallen reicht Abstrahlen mit Aluminiumoxidpartikeln. Zirkonoxidkeramiken sollten mit einem Abstrahldruck von maximal 2 bar ebenfalls mit Aluminiumoxid der Größe 50 µm konditioniert werden. Zirkonoxidkeramiken und edelmetallfreie Legierungen können aber auch silikatisiert und silanisiert werden. Herkömmliche Silikatkeramiken sind 60 sec mit Flusssäure zu ätzen und dann weitere 60 sec mit einem Haftsilan zu behandeln. Lithiumdisilikatkeramiken (e.max CAD und e.max Press, Fa. Ivoclar Vivadent) als Sonderformen der Silikatkeramiken müssen 20 sec mit Flusssäure geätzt und 60 sec silanisiert

werden. Wichtig beim Einsetzen mit den selbstadhäsiven Befestigungszementen ist ein gewisser Anpressdruck des Materials an den Zahn, damit die eingangs beschriebenen Wechselwirkungen zwischen Zahn und Komposit wirken können [22]. Kofferdam ist laut Gebrauchsanweisung bei der Anwendung selbstadhäsiver Befestigungszemente nicht zwingend notwendig.

Zum Befestigungszement RelyX Unicem existieren zwei 2-Jahres-Studien. Die eine Studie untersuchte das Langzeitverhalten von RelyX Unicem im Vergleich zur klassischen Befestigungstechnik mit dem Mehrflaschenadhäsiv Syntac und dem Einsetzkomposit Variolink bei silikatkeramischen Inlays und Teilkronen [131]. Nach 2 Jahren erwiesen sich die Resultate hinsichtlich der Klebefuge in der RelyX-Unicem-Gruppe als etwas schlechter. Da das Phänomen bekannt ist, führten andere Autoren bei der Hälfte der Zähne, die mit RelyX Unicem und silikatkeramischen Teilkronen versorgt wurden, eine selektive Schmelzätzung durch [126]. Im Gesamtergebnis ergab sich jedoch kein signifikanter Vorteil für die marginale Integrität der Inlays mit selektiver Schmelzätzung [126]. Zum jetzigen Zeitpunkt sind klinische Studien über einen längeren Zeitraum nicht verfügbar. Für die Befestigung von Lithiumdisilikatkronen und anderer Kronenrestaurationen liegen ebenfalls nur wenige klinische Untersuchungen vor [5, 128]. Für Veneers sind diese Materialien gar nicht freigegeben. Zusammenfassend ist der selbstadhäsive Befestigungszement RelyX Unicem v.a. bei den klinisch schwierigeren Fällen (mit Dentinflächen/-begrenzung, subgingivale Kronenränder) empfohlen [1].

Per definitionem gehört zur „Adhäsivtechnik“ ein Adhäsionssubstrat (z.B. Schmelz/Dentin), ein Werkstoff (z.B. Komposit) und als Verankerungsmedium ein Adhäsiv. Es existieren jedoch Graduierungen in Aufbau als auch Effektivität dieser Verbindungen bis hin zur selbstadhäsiven Werkstoffklasse ohne separates Adhäsivsystem.

Aufgrund der Daten in der Literatur incl. klinischer Studien wird folgende Definition mit Abstufung für die Adhäsivtechnik vorgeschlagen:

**A. Multiadhäsiv:**

an mehreren unterschiedlichen Substraten (Zahnhartsubstanzen und Werkstoffe) (z.B. Scotchbond Universal)

**B. Volladhäsiv/Etch and Rinse:**

Anwendung eines Adhäsivsystems incl. Konditionierung mit Phosphorsäure (selektiv oder total)

**C. Volladhäsiv/Self-etch:**

Anwendung eines Adhäsivsystems ohne Konditionierung mit Phosphorsäure

**D. Selbstadhäsiv:**

Anwendung eines selbstadhäsiven Materials (Komposit) ohne separate Konditionierung und ohne separates Adhäsiv

**E. Semiadhäsiv:**

Anwendung eines selbstadhäsiven, überwiegend chemisch und weniger mikroretentiv haftenden Materials (Glasionomermaterial) ohne/mit Konditionierung und ohne Adhäsiv

**2 Was versteht man unter:****a) Anätzen****b) Primer****c) Bonding**

Ein Blick auf die Funktionalität marktüblicher Adhäsivsysteme verdeutlicht die gestellte Frage (Tab. 1):

In Analogie zeigt Tabelle 2 einen Einblick in die Schritte der Adhäsivtechnik:

**Leistungsinhalte der Bestandteile****a) Anätzen:**

Anätzen bedeutet bezüglich der Adhäsion an die Zahnhartsubstanzen heute in der Regel eine Konditionierung mit Phosphorsäure.

**b) Primer:**

Priming ist die chemische Vorbehandlung der hydrophilen Dentinoberfläche als Übergang zur Aufnahme eines hydrophoben Substrats. Dies erfolgt in einem separaten Primer-Schritt oder zusammen mit dem Adhäsiv.

**c) Bonding:**

Unter Bonding versteht man die Applikation eines Adhäsivsystems. Bei Multi-Step-Adhäsiven handelt es sich hier um ein hydrophobes Bonding

Agent, bei simplifizierten Adhäsiven um multifunktionale Gemische aus Primer und Bonding.

**3 Was ist Konditionieren?**

Einige wichtige in der Adhäsivtechnik in den letzten Jahren eingeführte Termini werden in Tabelle 3 aufgeführt.

**4 Abgrenzungen****4.1 Klassische adhäsive Befestigung von Werkstücken vs. Füllungstherapie**

Klassische adhäsive Befestigung bedeutet die Umsetzung der o.g. Techniken im Zuge der indirekten Restauration. Bei den bewährten Mehrflaschenadhäsiven wie Syntac (Ivoclar Vivadent, Ellwangen) erhöht eine zusätzliche 15-sekündige Anätzung des Dentins mit Phosphorsäure während der Schmelzätzung signifikant die Dentinhaftung [39]. Bei den All-in-One-Adhäsiven (nicht zu verwechseln mit den selbstadhäsiven Befestigungszementen, s.u.) werden in einem Schritt Schmelz- und Dentinoberfläche vorbehandelt. Aufgrund der verwendeten Komponenten gibt es die Bezeichnungen Mehrflaschen- und Einfläschensysteme, wobei erstere immer noch als sehr zuverlässig und weniger techniksensitiv gelten [8, 31, 110]. Alle Systeme, die eine Vorbehandlung des Schmelzes und des Dentins beinhalten, setzen eine sichere Trockenlegung voraus. Die Dauerhaftigkeit der klassischen adhäsiven Befestigung von Restaurationen ist ausführlich in klinischen Studien belegt worden [40, 57, 72, 86, 88]. Gerade die adhäsive Befestigung von silikatkeramischen Inlays und Teilkronen stellt ein probates Mittel dar, um die verbliebene Zahnhartsubstanz bei der Kavitätenpräparation zu schonen und mithilfe der adhäsiven Befestigung zu stabilisieren [89]. Auch Lithiumdisilikatkeramiken müssen als Inlays und Teilkronen adhäsiv befestigt werden. Bei Lithiumdisilikatkronen kann eine adhäsive Befestigung erfolgen (v.a. wenn keine ausreichende Retention vorhanden ist). Auch Klebebrücken aus Metall oder Vollkeramik können gleichfalls adhäsiv befestigt werden [66]. Bei konventionellen Kronen- und Brücken-

versorgungen (Edelmetall oder Zirkonoxid) ist der Vorteil der adhäsiven Befestigung (mit dem einhergehenden Mehraufwand) gegenüber konventioneller Zementierung bei ausreichender Retention umstritten. Ein Vorteil der adhäsiven Befestigung sämtlicher Restaurationen besteht in der sicheren Versiegelung des Dentins [70].

**4.2 Adhäsion an teilbelassene Restaurationen (Reparatur)****4.2.1 Reparatur von Komposit**

Die komplette Entfernung einer Kompositrestauration ist sehr zeitaufwändig und geht meist mit einem zusätzlichen Verlust von Zahnhartsubstanz einher [78]. Gerade bei rein kompositbegrenzten Defekten ist es sinnvoll, effektiv zu reparieren. Früher standen in der Literatur lediglich Scherversuche zur Verfügung, um das Potenzial von Reparaturen abzuschätzen [8, 125, 129]. Man ging bei der Reparaturfestigkeit aufgrund dieser Studien von ca. 65 % der kohäsiven Stärke intakter Kompositproben aus [125, 129]. Anrauen mit Siliziumkarbid-Steinchen oder Präparationsdiamanten einerseits oder Sandstrahlen andererseits wurden hier als vielversprechende Methoden eingestuft [34, 81, 82, 84, 121, 130]. Studien an Zähnen mit der Reparatur gealterter Kompositfüllungen zeigten, dass eine absichtliche Extension der Reparaturkavität bis in den angrenzenden Schmelz nicht zu empfehlen ist [34, 35]. Zwar kann auch diese öfter vorkommende Situation gelöst werden, a priori anzustreben ist sie jedoch nicht, da bei der Exposition mehrere Adhärenzen (Komposit/Schmelz/Dentin) mehr Probleme entstehen als gelöst werden [34, 35]. Eine andere Studie untersuchte den Einfluss der Präparationsgeometrie auf die Integrität des Reparaturverbundes bei gealterten Kompositfüllungen. Hauptresultat hier war, dass eine Schwalbenschwanzpräparation keinen Sinn macht, da sich dadurch der C-Faktor signifikant erhöht und systemimmanente Spannungen zunehmen [35]. Minimalinvasive Präparationen zeigten die besten Resultate, wobei die Lining-Technik mit Flowable-Kompositen die marginale Qualität nochmals steigerte [35]. Für die Vorbehandlung des gealterten, zu reparierenden Komposits werden mehrere Ansätze diskutiert. Unter vielen Alterna-

		Schmelz-konditionierung	Dentin-konditionierung	Dentin-priming	Adhäsiv	
Etch & Rinse-Technik	Mehr-Flaschen-Systeme	[Schmelz- / Dentin-konditionierung]		[Dentin-priming]	[Adhäsiv]	Syntac Classic Adper Scotchbond MP Optibond FL Solobond Plus Gluma Solidbond
	Ein-Flaschen-Systeme	[Schmelz- / Dentin-konditionierung]		[Dentin-priming]	[Adhäsiv]	cumtente Adhesive Ena Bond Admira Bond Adper Scotchbond 1XT Excite Gluma Comfortbond + Des. One Coat Bond Optibond Solo Plus PQ 1 Prime & Bond NT Solobond Monc TECO XP Bond
Selbst-konditionierende Adhäsive	Zwei-Schritt-Applikation	[Schmelz- / Dentin-konditionierung]		[Dentin-priming]	[Adhäsiv]	AquaPrime & Mb Clearfill Linerb. 2V Adper Scotchbond SE AdheSE Clearfill SE Bond Contax One Coat SE Bond
	mit Mischen	[Schmelz- / Dentin-konditionierung]		[Dentin-priming]	[Adhäsiv]	Adper Prompt L-Pop Xeno III One up Bond F Futurabond NR
	ohne Mischen	[Schmelz- / Dentin-konditionierung]		[Dentin-priming]	[Adhäsiv]	AdheSE One Adper Easy Bond artCem One Bond Force Clearfil Tri S Bond G-Bond Futurabond M iBond Self Etch One Coat 7.0d OptiBond All-in-one Xeno V

**Tabelle 2** Auflistung marktüblicher Produkte der verschiedenen Adhäsivsystem-Klassen nach Adhäsionssubstraten und Schritten.

**Table 2** List of commercially available products of the various adhesive system classes after adhesion substrates and steps.

tiven hat sich das intraorale Sandstrahlen mit Korund (27 µm oder 50 µm) als beste Methode herausgestellt, da das intraorale Silikatisieren zwar gut funktioniert, aber hier nur Komposit als alleiniges Adhäsionssubstrat vorhanden sein sollte [50, 51, 59, 82]. Auch rotierende Werkzeuge (Siliziumkarbidsteinchen, grobe Diamantschleifer) erzeugen eine durchaus messbare Oberflächenvergrößerung auf zu reparierendem Komposit, es ist aber schwer, in die kaum zugänglichen Randbereiche vorzustoßen, ohne Nachbarzähne zu verletzen. Daher ist neben der Effektivität auch der Zugang zu schlecht erreichbaren Kavitätenträndern ein Vorteil von Sandstrahlern [59, 82]. Es gibt bis dato nur wenig klinische Daten zu Neuanfertigung vs. Reparatur: Bei randverfärbten Kompositrestaurationen zeigte sich nach mehreren Jahren Beobachtungsdauer kein Unterschied zwischen Reparatur,

Versiegelung oder Neuanfertigung [45, 88b].

#### 4.2.2 Reparatur von Keramik

Da bei Keramik mit Abstand die meisten Versagensfälle durch Frakturen verursacht sind, ist die Frage nach der Reparabilität ebenso interessant und wichtig wie bei Komposit. Auch hier liegen Daten aus der Literatur vor [6, 32]. Bei großen (katastrophalen) Frakturen (bulk fracture) ist eine Neuanfertigung oft nötig, bei den viel häufiger auftretenden Chippings jedoch wäre eine Reparatur gegenüber einer vermutlich Zahnhartsubstanz-raubenden und teuren Neuanfertigung vorzuziehen. Selbst bei ästhetisch heiklen Keramikveneers zeigten Peumans et al., dass ein Versuch der Reparatur bei Teilfrakturen vor Neuanfertigung steht [113]. Zur Keramikinlayreparatur existieren ebenfalls wenig Daten in der Literatur. In einer Labor-

Studie mit der Simulation einer zweijährigen klinischen Trageperiode waren nur die Flusssäure- und die CoJet-Vorbehandlung dazu in der Lage, Reparaturfüllungen dauerhaft zu retinieren (unveröffentlicht).

Ungepufferte Flusssäure ist hochtoxisch und kann zu tiefgreifenden Gewebeschädigungen führen. Ihre intraorale Anwendung ist deshalb heute nicht mehr indiziert, da gepufferte Flusssäureprodukte zur intraoralen Anwendung freigegeben sind. Gleichwohl sind auch hier Vorsichtsmaßnahmen geboten [68]. Eine Alternative besteht im universell einsetzbaren Verfahren der intraoralen Silikatisierung (Cojet, 3MESPE) [32, 59, 81, 82].

#### 4.2.3 Reparatur von Metall

Reparaturen an Goldrestaurationen werden neben Sekundärkaries in der Regel meist durch zwei Umstände nötig – eine



Terminus	Definition	Abrechnungstechnische Anmerkungen
Oberflächenkonditionierung	Vorbereitung von Oberflächen für Adhäsionsmaßnahmen	Konditionierung wird erreicht durch Ätzung oder Sandstrahlen unterschiedlicher Adhärenden
Oberflächenanätzung	Auftragen von Säuren auf Oberflächen (z.B. Phosphor- oder Salzsäure auf Zahnhartsubstanzen oder Flußsäure auf Glaskeramik)	Jede Ätzung ist eine Konditionierung – aber nicht jede Konditionierung ist eine Ätzung
Uni-/bi- und multifunktionale Adhäsion	Adhäsionsphänomene an einer oder mehreren Oberflächen; diese sind Zahnhartsubstanzen (Schmelz, Dentin), Metalle (Amalgame, Gussmetalle) und/oder zahnfarbene Werkstoffen (Komposite, Keramiken)	Diese Form der Adhäsion ist abrechnungstechnisch bislang nicht hinreichend erfasst
Infiltration	„Imprägnierung“ veränderter oder geschädigter Zahnhartsubstanzen (zum Beispiel infolge physikalischer, chemischer und/oder mikrobieller Vorgänge wie Karies) zur Vermeidung einer weiteren Ausbreitung	Diese Form der Adhäsion ist abrechnungstechnisch bislang nicht hinreichend erfasst

**Tabelle 3** Neue Termini der Adhäsivtechnik.

**Table 3** New terms of the adhesive technique.

(Tab. 1–3: R. Frankenberger)

falsche Präparation und hohe Belastung, die zu Höckerfrakturen der Zahnhartsubstanz oder zum Randspalt führt bzw. eine Trepanation. Bei größeren Defekten ist eine intraorale Silikatisierung ebenso sinnvoll wie bei der Keramikreparatur, wenn der Defekt klinisch zugänglich und machbar ist [32, 59]. Bei Versiegelung von Randspalten (ggf. nach Sekundärkariesentfernung) können trotz Verzicht auf Silikatisierung gute klinische Ergebnisse erzielt werden [59].

#### 4.2.4 Sonderformen der Adhäsion

##### 4.2.4.1 Infiltration von Schmelzläsionen

Neben der Fissurenversiegelung ist die Infiltration in labiale und proximale Schmelzläsionen die am wenigsten invasive Versorgungsmöglichkeit für initiale Kariesläsionen [91, 92, 101, 102, 117]. Auch hier wird die Zahnhartsubstanz konditioniert (10 % Salzsäure) und ein Adhäsiv (Infiltrant) eingebracht, daher kann man prinzipiell auch hier von Adhäsivtechnik sprechen. Die Applikationszeiten dauern jedoch mit 120 sec (Salzsäure) bzw. 180 sec (Infiltrant) wesentlich länger als bei adhäsiven Restaurationen. Durch die Applikation einer speziell entwickelten Doppel- folie kann auch gezielt approximal wie labial direkt geätzt und infiltriert werden. Zur Entwicklung des Infiltrations- procedere (Icon, DMG, Hamburg) existieren mehrere Publikationen [91, 92, 101, 102]. Die klinische Potenz zur Arre-

tierung von Schmelzläsionen ist anhand klinischer Studien belegt [92, 101]. Eine größere Durchdringung des Marktes hat nach drei Jahren jedoch noch nicht stattgefunden. Die weiter verbreiterte internationale Perzeption beginnt gerade erst [46, 79, 137].

##### 4.2.4.2 Infiltration von kariös verändertem Dentin

Auch in kariös verändertem Dentin kann eine Infiltration stattfinden, die mittlerweile therapeutisch auch gezielt angestrebt wird. Es ist seit längerer Zeit bekannt, dass sowohl kariös erweichtes und somit infiziertes als auch durch Karies verändertes Dentin (affected dentin), das teils sklerosiert und ohne hohe Bakterienlast mit konventioneller Adhäsivtechnik penetrierbar ist. Interaktionsstrukturen können hier sogar stärker ausgeprägt sein als beim Bonding an frisch geschnittenem, gesundem Dentin [2, 19, 95, 122, 124]. Die „Resin Tags“ werden durch Mineraldeposits in den Dentintubuli zwar kürzer, die Dicke der Hybridschichten ist jedoch teilweise erheblich größer als beim Bonding an nicht verändertes, frisch geschnittenes Dentin [93, 98, 106, 153]. Dies ist aus zwei Gründen wichtig für die Einschätzung der Adhäsivtechnik in diesen Bereichen: 99 % der publizierten Studien zur Evaluation von Dentinhaftungsphänomenen sind an gesunden bleibenden Zähnen durchgeführt worden, die also

gar keine Restauration „benötigt“ hätten [80, 89]. Dies ist zwar für die Etablierung der Haftung und deren standardisierte Untersuchung ein wichtiges Substrat, gerade aber nach Kariesexkavation bleibt in der Regel kariös verändertes bzw. sklerotisches Dentin zurück [16, 17, 19]. Dieses spielt aber gerade bei der Versiegelung relevanter Bereiche in Abgrenzung zum Pulpodentinkomplex eine wichtige Rolle. Nach der Kariesexkavation bleiben in der Regel Areale mit kariös verändertem Dentin zurück [4, 28, 67]. Unter modernen Gesichtspunkten der Kariologie ist heute eine schonendere Kariesexkavation (z.B. mit Polymerbohrern) erstrebenswert, da hier in der Regel noch remineralisierbares Dentin erhalten werden kann [4, 18, 28, 67, 90, 120, 136, 157]. Das verbleibende kariös veränderte Dentin kann mit Adhäsiven auch gezielt versiegelt werden. Dieser Erhalt trägt zur Schonung der Zahnhartsubstanz sowie der vitalen Pulpa bei [67].


##### 4.2.4.3 Adhäsion bei Zahnbildungsstörungen/Strukturstörungen

Auch im Rahmen der Therapie von Zähnen mit Strukturanomalien (z.B. Amelogenesis imperfecta, Dentinogenesis imperfecta, Molaren-Inzisiven-Hypomineralisation, Fluorose etc.) haben sich adhäsive Maßnahmen weitgehend durchgesetzt, und sei es nur, um in der Kinderzahnheilkunde wichtige Zeit zu überbrücken. Diese Maßnah-

men sind nicht mit der Effektivität in der bleibenden Dentition vergleichbar, aber zweckmäßig und therapeutisch sinnvoll.

#### 4.2.4.4 Adhäsion an iatrogen veränderten Oberflächen

Im Rahmen endodontischer Eingriffe (Spülmittel), Farbkorrekturen (Bleichmittel) oder des Blutungsmanagements bei extrem tiefen Kavitäten (adstringierende Substanzen usw.) kann es zu Oberflächenveränderungen der Zahnhartsubstanzen kommen, die die

Adhäsion beeinflussen. So ist beispielsweise bekannt, dass diverse Agentien, die zur Förderung der Blutstillung eingesetzt werden, unter bestimmten Bedingungen die Adhäsion zu Kompositen dramatisch reduzieren können [96]. Daher müssen nach iatrogenen Veränderung von Zahnhartsubstanzenoberflächen eventuell weitere Zwischenschritte vorgenommen werden, bevor eine Adhäsivtechnik erfolgreich zum Einsatz kommen kann. Auch dies ist bislang abrechnungstechnisch noch nicht erfasst. 

**Interessenkonflikt:** Die Autoren erklären, dass kein Interessenkonflikt im Sinne der Richtlinien des International Committee of Medical Journal Editors besteht.

#### Korrespondenzadresse

Univ.-Prof. Dr. Roland Frankenberger  
 Abteilung für Zahnerhaltungskunde  
 Medizinisches Zentrum für ZMK  
 Philipps-Universität Marburg und  
 Universitätsklinikum Gießen und  
 Marburg, Standort Marburg  
 Georg-Voigt-Str. 3, 35039 Marburg  
 frankbg@med.uni-marburg.de

## Literatur

1. Abo-Hamar SE, Hiller KA, Jung H, Federlin M, Friedl KH, Schmalz G: Bond strength of a new universal self-adhesive resin luting cement to dentin and enamel. *Clin Oral Investig* 2005;9: 161–167
2. Alves LS, Fontanella V, Damo AC, Ferreira de OE, Maltz M: Qualitative and quantitative radiographic assessment of sealed carious dentin: a 10-year prospective study. *Oral Surg Oral Med Oral Pathol Oral Radiol Endod* 2010; 109:135–141
3. Barkmeier WW, Erickson RL: Shear bond strength of composite to enamel and dentin using Scotchbond Multi-Purpose. *Am J Dent* 1994;7:175–179
4. Bjorndal L, Kidd EA: The treatment of deep dentine caries lesions. *Dent Update* 2005;32:402–10, 413
5. Blatz MB, Mante FK, Saleh N, Atlas AM, Mannan S, Ozer F: Postoperative tooth sensitivity with a new self-adhesive resin cement—a randomized clinical trial. *Clin Oral Investig* 2013;17: 793–798
6. Blum IR, Nikolinakos N, Lynch CD, Wilson NH, Millar BJ, Jagger DC: An in vitro comparison of four intra-oral ceramic repair systems. *J Dent* 2012;40: 906–912
7. Blunck U, Knitter K, Jahn KR: Six-month clinical evaluation of XP BOND in noncarious cervical lesions. *J Adhes Dent* 2007;9(Suppl2): 265–268
8. Blunck U, Zaslansky P: Enamel margin integrity of Class I one-bottle all-in-one adhesives-based restorations. *J Adhes Dent* 2011;13:23–29
9. Bouschlicher MR, Reinhardt JW, Vargas MA: Surface treatment techniques for resin composite repair. *Am J Dent* 1997;10:279–283
10. Bowen RL: Adhesive bonding of various materials to hard tooth tissues – solubility of dentinal smear layer in dilute acid buffers. *Int Dent J* 1978;28: 97–107
11. Bowen RL, Eick JD, Henderson DA, Anderson DW: Smear layer: removal and bonding considerations. *Oper Dent* 1984;3(Suppl):30–34
12. Cardoso MV, de Almeida NA, Mine A et al.: Current aspects on bonding effectiveness and stability in adhesive dentistry. *Aust Dent J* 2011;56 (Suppl1):31–44
13. Carvalho RM, Santiago SL, Fernandes CA, Suh BI, Pashley DH: Effects of prism orientation on tensile strength of enamel. *J Adhes Dent* 2000;2: 251–257
14. Chen HY, Manhart J, Hickel R, Kunzelmann KH: Polymerization contraction stress in light-cured packable composite resins. *Dent Mater* 2001;17: 253–259
15. Chu CH, Ou KL, Dong dR, Huang HM, Tsai HH, Wang WN: Orthodontic bonding with self-etching primer and self-adhesive systems. *Eur J Orthod* 2011; 33:276–281
16. Clementino-Luedemann TN, Dabanoglu A, Ilie N, Hickel R, Kunzelmann KH: Micro-computed tomographic evaluation of a new enzyme solution for caries removal in deciduous teeth. *Dent Mater J* 2006;25:675–683
17. Corralo DJ, Maltz M: Clinical and ultrastructural effects of different liners/restorative materials on deep carious dentin: A randomized clinical trial. *Caries Res* 2013;47:243–250
18. Dammaschke T, Rodenberg TN, Schaffer E, Ott KH: Efficiency of the polymer bur SmartPrep compared with conventional tungsten carbide bur in dentin caries excavation. *Oper Dent* 2006;31:256–260
19. de Almeida NA, Coutinho E, Cardoso MV, Lambrechts P, Van Meerbeek MB: Current concepts and techniques for caries excavation and adhesion to residual dentin. *J Adhes Dent* 2011;13: 7–22
20. De Munck J, Van Meerbeek MB, Yoshida Y et al.: Four-year water degradation of total-etch adhesives bonded to dentin. *J Dent Res* 2003;82:136–140
21. De Munck J, Van Meerbeek MB, Yoshida Y, Inoue S, Suzuki K, Lambrechts P: Four-year water degradation of a resin-modified glass-ionomer adhesive bonded to dentin. *Eur J Oral Sci* 2004;112: 73–83
22. De Munck J, Vargas M, Van Meerbeek LK, Hikita K, Lambrechts P, Van Meerbeek MB: Bonding of an auto-adhesive luting material to enamel and dentin. *Dent Mater* 2004;20:963–971
23. De Munck J, Van Meerbeek LK, Peumans M et al.: A critical review of the durability of adhesion to tooth tissue: methods and results. *J Dent Res* 2005; 84:118–132
24. De Munck J, Braem M, Wevers M et al.: Micro-rotary fatigue of tooth-biomaterial interfaces. *Biomaterials* 2005;26: 1145–1153
25. De Munck J, Mine A, Poitevin A et al.: Meta-analytical review of parameters involved in dentin bonding. *J Dent Res* 2012;91:351–357
26. Dörfer CE, Staehle HJ, Wurst MW, Duschner H, Pioch T: The nanoleakage phenomenon: influence of different dentin bonding agents, thermocycling and etching time. *Eur J Oral Sci* 2000;108:346–351
27. Elekdag-Turk S, Cakmak F, Isci D, Turk T: 12-month self-ligating bracket failure rate with a self-etching primer. *Angle Orthod* 2008;78:1095–1100
28. Ericson D, Kidd E, McComb D, Mjor I, Noack MJ: Minimally invasive dentistry – concepts and techniques in cariology. *Oral Health Prev Dent* 2003;1: 59–72
29. Frankenberger R, Krämer N, Pelka M, Petschelt A: Internal adaptation and overhang formation of direct Class II resin composite restorations. *Clin Oral Investig* 1999;3:208–215
30. Frankenberger R, Krämer N, Petschelt A: Long-term effect of dentin primers on enamel bond strength and margin-

- nal adaptation. *Oper Dent* 2000;25: 11–19
31. Frankenberger R, Krämer N, Petschelt A: Technique sensitivity of dentin bonding: effect of application mistakes on bond strength and marginal adaptation. *Oper Dent* 2000;25: 324–330
  32. Frankenberger R, Krämer N, Sindel J: Repair strength of etched vs silica-coated metal-ceramic and all-ceramic restorations. *Oper Dent* 2000;25: 209–215
  33. Frankenberger R, Perdigao J, Rosa BT, Lopes M: „No-bottle“ vs „multi-bottle“ dentin adhesives – a microtensile bond strength and morphological study. *Dent Mater* 2001;17:373–380
  34. Frankenberger R, Krämer N, Ebert J, Lohbauer U, Kappel S, ten WS et al.: Fatigue behavior of the resin-resin bond of partially replaced resin-based composite restorations. *Am J Dent* 2003;16:17–22
  35. Frankenberger R, Roth S, Krämer N, Pelka M, Petschelt A: Effect of preparation mode on Class II resin composite repair. *J Oral Rehabil* 2003;30: 559–564
  36. Frankenberger R, Garcia-Godoy F, Lohbauer U, Petschelt A, Krämer N: Evaluation of resin composite materials. Part I: in vitro investigations. *Am J Dent* 2005;18:23–27
  37. Frankenberger R, Tay FR: Self-etch vs etch-and-rinse adhesives: effect of thermo-mechanical fatigue loading on marginal quality of bonded resin composite restorations. *Dent Mater* 2005;21:397–412
  38. Frankenberger R, Krämer N, Lohbauer U, Nikolaenko SA, Reich SM: Marginal integrity: is the clinical performance of bonded restorations predictable in vitro? *J Adhes Dent* 2007;9(Suppl1): 107–116
  39. Frankenberger R, Lohbauer U, Roggen-dorf MJ, Naumann M, Taschner M: Selective enamel etching reconsidered: better than etch-and-rinse and self-etch? *J Adhes Dent* 2008;10:339–344
  40. Frankenberger R, Reinelt C, Petschelt A, Krämer N: Operator vs. material influence on clinical outcome of bonded ceramic inlays. *Dent Mater* 2009;25: 960–968
  41. Garcia-Godoy F, Krämer N, Feilzer AJ, Frankenberger R: Long-term degradation of enamel and dentin bonds: 6-year results in vitro vs. in vivo. *Dent Mater* 2010;26:1113–1118
  42. Garcia-Godoy F, Frankenberger R, Lohbauer U, Feilzer AJ, Krämer N: Fatigue behavior of dental resin composites: flexural fatigue in vitro versus 6 years in vivo. *J Biomed Mater Res B Appl Biomater* 2012;100:903–910
  43. Gerth HU, Dammascchke T, Zuchner H, Schafer E: Chemical analysis and bonding reaction of RelyX Unicem and Bisfix composites--a comparative study. *Dent Mater* 2006;22:934–941
  44. Goracci C, Margvelashvili M, GioVan Meerbeeknetti A, Vichi A, Ferrari M: Shear bond strength of orthodontic brackets bonded with a new self-adhering flowable resin composite. *Clin Oral Investig* 2012
  45. Gordan VV, Riley JL, III, Blaser PK, Mondragon E, GarVan Meerbeek CW, Major IA: Alternative treatments to replacement of defective amalgam restorations: results of a seven-year clinical study. *J Am Dent Assoc* 2011;142: 842–849
  46. Gugnani N, Pandit IK, Gupta M, Josan R: Caries infiltration of noncavitated white spot lesions: A novel approach for immediate esthetic improvement. *Contemp Clin Dent* 2012;3(Suppl2): S199–S202
  47. Gwinnett AJ, Ripa LW: Penetration of pit and fissure sealants into conditioned human enamel in vivo. *Arch Oral Biol* 1973;18:435–439
  48. Gwinnett AJ: Acid etching for composite resins. *Dent Clin North Am* 1981; 25:271–289
  49. Gwinnett AJ: Smear layer: morphological considerations. *Oper Dent Suppl* 1984;3:2–12
  50. Hamano N, Chiang YC, Nyamaa I et al.: Effect of different surface treatments on the repair strength of a nano-filled resin-based composite. *Dent Mater J* 2011;30:537–545
  51. Hamano N, Chiang YC, Nyamaa I et al.: Repair of silorane-based dental composites: influence of surface treatments. *Dent Mater* 2012;28: 894–902
  52. Heintze SD, Blunck U, Gohring TN, Rousson V: Marginal adaptation in vitro and clinical outcome of Class V restorations. *Dent Mater* 2009;25: 605–620
  53. Hickel R, Manhart J, Garcia-Godoy F: Clinical results and new developments of direct posterior restorations. *Am J Dent* 2000;13(Spec No): 41D–54D
  54. Hickel R, Manhart J: Longevity of restorations in posterior teeth and reasons for failure. *J Adhes Dent* 2001;3: 45–64
  55. Hickel R, Heidemann D, Staehle HJ, Minnig P, Wilson NH: Direct composite restorations: extended use in anterior and posterior situations. *Clin Oral Investig* 2004;8:43–44
  56. Hickel R, Kaaden C, Paschos E, Buerkle V, Garcia-Godoy F, Manhart J: Longevity of occlusally-stressed restorations in posterior primary teeth. *Am J Dent* 2005;18:198–211
  57. Hickel R, Roulet JF, Bayne S et al.: Recommendations for conducting controlled clinical studies of dental restorative materials. *Int Dent J* 2007;57: 300–302
  58. Hickel R, Peschke A, Tyas M et al.: FDI World Dental Federation – clinical criteria for the evaluation of direct and indirect restorations. Update and clinical examples. *J Adhes Dent* 2010;12: 259–272
  59. Hickel R, Brushaver K, Ilie N: Repair of restorations – criteria for decision making and clinical recommendations. *Dent Mater* 2013;29:28–50
  60. Hikita K, Van Meerbeek MB, De MJ et al.: Bonding effectiveness of adhesive luting agents to enamel and dentin. *Dent Mater* 2007;23:71–80
  61. Ilie N, Hickel R: Resin composite restorative materials. *Aust Dent J* 2011;56 (Suppl1):59–66
  62. Inoue S, Abe Y, Yoshida Y et al.: Effect of conditioner on bond strength of glass-ionomer adhesive to dentin/enamel with and without smear layer interposition. *Oper Dent* 2004;29: 685–692
  63. Kanca J, III: The all-etch bonding technique/wetbonding. *Dent Today* 1991; 10:58, 60–58, 61
  64. Kanca J, III: Resin bonding to wet substrate. 1. Bonding to dentin. *Quintessence Int* 1992;23:39–41
  65. Kanemura N, Sano H, Tagami J: Tensile bond strength to and SEM evaluation of ground and intact enamel surfaces. *J Dent* 1999;27:523–530
  66. Kern M: Clinical long-term survival of two-retainer and single-retainer all-ceramic resin-bonded fixed partial dentures. *Quintessence Int* 2005;36: 141–147
  67. Kidd EA: How 'clean' must a cavity be before restoration? *Caries Res* 2004;38: 305–313
  68. Kirkpatrick JJ, Enion DS, Burd DA: Hydrofluoric acid burns: a review. *Burns* 1995;21:483–493
  69. Koshiro K, Inoue S, Sano H, De Munck J, Van Meerbeek MB: In vivo degradation of resin-dentin bonds produced by a self-etch and an etch-and-rinse adhesive. *Eur J Oral Sci* 2005;113: 341–348
  70. Krämer N, Lohbauer U, Frankenberger R: Adhesive luting of indirect restorations. *Am J Dent* 2000;13(Spec No): 60D–76D
  71. Krämer N, Garcia-Godoy F, Frankenberger R: Evaluation of resin composite materials. Part II: in vivo investigations. *Am J Dent* 2005;18:75–81
  72. Krämer N, Frankenberger R: Clinical performance of bonded leucite-reinforced glass ceramic inlays and onlays after eight years. *Dent Mater* 2005;21: 262–271
  73. Krämer N, Kunzelmann KH, Garcia-Godoy F, Haberlein I, Meier B, Frankenberger R: Determination of caries risk at resin composite margins. *Am J Dent* 2007;20:59–64
  74. Krämer N, Reinelt C, Garcia-Godoy F, Taschner M, Petschelt A, Frankenberger R

- ger R: Nanohybrid composite vs. fine hybrid composite in extended class II cavities: clinical and microscopic results after 2 years. *Am J Dent* 2009;22:228–234
75. Krämer N, Reinelt C, Richter G, Frankenberger R: Four-year clinical performance and marginal analysis of pressed glass ceramic inlays luted with ormocer restorative vs. conventional luting composite. *J Dent* 2009;37:813–819
76. Krämer N, Reinelt C, Richter G, Petschelt A, Frankenberger R: Nanohybrid vs. fine hybrid composite in Class II cavities: clinical results and margin analysis after four years. *Dent Mater* 2009;25:750–759
77. Krämer N, Garcia-Godoy F, Reinelt C, Feilzer AJ, Frankenberger R: Nanohybrid vs. fine hybrid composite in extended Class II cavities after six years. *Dent Mater* 2011;27:455–464
78. Krejci I, Lieber CM, Lutz F: Time required to remove totally bonded tooth-colored posterior restorations and related tooth substance loss. *Dent Mater* 1995;11:34–40
79. Kugel G, Arsenault P, Papas A: Treatment modalities for caries management, including a new resin infiltration system. *Compend Contin Educ Dent* 2009;30(Spec No 3):1–10
80. Lohbauer U, Nikolaenko SA, Petschelt A, Frankenberger R: Resin tags do not contribute to dentin adhesion in self-etching adhesives. *J Adhes Dent* 2008;10:97–103
81. Loomans BA, Cardoso MV, Opdam NJ et al.: Surface roughness of etched composite resin in light of composite repair. *J Dent* 2011;39:499–505
82. Loomans BA, Cardoso MV, Roeters FJ et al.: Is there one optimal repair technique for all composites? *Dent Mater* 2011;27:701–709
83. Lührs AK, Guhr S, Günay H, Geurtsen W: Shear bond strength of self-adhesive resins compared to resin cements with etch and rinse adhesives to enamel and dentin in vitro. *Clin Oral Investig* 2010;14:193–199
84. Lührs AK, Gormann B, Jacker-Guhr S, Geurtsen W: Repairability of dental siloranes in vitro. *Dent Mater* 2011;27:144–149
85. Manhart J, Chen HY, Mehl A, Weber K, Hickel R: Marginal quality and microleakage of adhesive class V restorations. *J Dent* 2001;29:123–130
86. Manhart J, Chen HY, Neuerer P, Scheibenbogen-Fuchsbrunner A, Hickel R: Three-year clinical evaluation of composite and ceramic inlays. *Am J Dent* 2001;14:95–99
87. Manhart J, Schmidt M, Chen HY, Kunzelmann KH, Hickel R: Marginal quality of tooth-colored restorations in class II cavities after artificial aging. *Oper Dent* 2001;26:357–366
88. Manhart J, Chen H, Hamm G, Hickel R: Buonocore memorial lecture. Review of the clinical survival of direct and indirect restorations in posterior teeth of the permanent dentition. *Oper Dent* 2004;29:481–508
- 88b. Martin et al: New terms and definitions in restorative dentistry. *Oper Dent* 2013;38:125–133
89. Mehl A, Kunzelmann KH, Folwaczny M, Hickel R: Stabilization effects of CAD/CAM ceramic restorations in extended MOD cavities. *J Adhes Dent* 2004;6:239–245
90. Meller C, Welk A, Zeligowski T, Splieth C: Comparison of dentin caries excavation with polymer and conventional tungsten carbide burs. *Quintessence Int* 2007;38:565–569
91. Meyer-Lückel H, Paris S: Improved resin infiltration of natural caries lesions. *J Dent Res* 2008;87:1112–1116
92. Meyer-Lückel H, Bitter K, Paris S: Randomized controlled clinical trial on proximal caries infiltration: three-year follow-up. *Caries Res* 2012;46:544–548
93. Milia E, Pinna R, Castelli G et al.: TEM morphological characterization of a one-step self-etching system applied clinically to human caries-affected dentin and deep sound dentin. *Am J Dent* 2012;25:321–326
94. Mine A, De Munck J, Van Meerbeek M et al.: Enamel-smear compromises bonding by mild self-etch adhesives. *J Dent Res* 2010;89:1505–1509
95. Nayif MM, Shimada Y, Ichinose S, Tagami J: Nanoleakage of current self-etch adhesives bonded to artificial carious dentin. *Am J Dent* 2010;23:279–284
96. O'Keefe KL, Pinzon LM, Rivera B, Powers JM: Bond strength of composite to adstringent-contaminated dentin using self-etching adhesives. *Am J Dent* 2005;18:168–172
97. Oliveira SS, Pugach MK, Hilton JF, Watanabe LG, Marshall SJ, Marshall GW, Jr.: The influence of the dentin smear layer on adhesion: a self-etching primer vs. a total-etch system. *Dent Mater* 2003;19:758–767
98. Omar H, El-Badrawy W, El-Mowafy O, Atta O, Saleem B: Microtensile bond strength of resin composite bonded to caries-affected dentin with three adhesives. *Oper Dent* 2007;32:24–30
99. Opdam NJ, Bronkhorst EM, Loomans BA, Huysmans MC: 12-year survival of composite vs. amalgam restorations. *J Dent Res* 2010;89:1063–1067
100. Ozel BO, Eren D, Akin EG, Akin H: Evaluation of a self-adhering flowable composite in terms of micro-shear bond strength and microleakage. *Acta Odontol Scand* 2012
101. Paris S, Hopfenmüller W, Meyer-Lückel H: Resin infiltration of caries lesions: an efficacy randomized trial. *J Dent Res* 2010;89:823–826
102. Paris S, Meyer-Lückel H: Inhibition of caries progression by resin infiltration in situ. *Caries Res* 2010;44:47–54
103. Pashley DH, Michelich V, Kehl T: Dentin permeability: effects of smear layer removal. *J Prosthet Dent* 1981;46:531–537
104. Pashley DH: Mechanistic analysis of fluid distribution across the pulp-dentin complex. *J Endod* 1992;18:72–75
105. Pashley DH, Tay FR: Aggressiveness of contemporary self-etching adhesives. Part II: etching effects on unground enamel. *Dent Mater* 2001;17:430–444
106. Perdigao J, Lambrechts P, Van Meerbeek MB et al.: The interaction of adhesive systems with human dentin. *Am J Dent* 1996;9:167–173
107. Perdigao J, Lambrechts P, Van Meerbeek MB, Tome AR, Van Meerbeekherle G, Lopes AB: Morphological field emission-SEM study of the effect of six phosphoric acid etching agents on human dentin. *Dent Mater* 1996;12:262–271
108. Perdigao J, Frankenberger R, Rosa BT, Breschi L: New trends in dentin/enamel adhesion. *Am J Dent* 2000;13(Spec No):25D–30D
109. Perdigao J, Frankenberger R: Effect of solvent and rewetting time on dentin adhesion. *Quintessence Int* 2001;32:385–390
110. Peschke A, Blunck U, Roulet JF: Influence of incorrect application of a water-based adhesive system on the marginal adaptation of Class V restorations. *Am J Dent* 2000;13:239–244
111. Peumans M, Van Meerbeek B, Lambrechts P, Vanherle G: The 5-year clinical performance of direct composite additions to correct tooth form and position. I. Esthetic qualities. *Clin Oral Investig* 1997;1:12–18
112. Peumans M, Van Meerbeek B, Lambrechts P, Vanherle G: The 5-year clinical performance of direct composite additions to correct tooth form and position. II. Marginal qualities. *Clin Oral Investig* 1997;1:19–26
113. Peumans M, Van Meerbeek B, Lambrechts P, Vuylsteke-Wauters M, Vanherle G: Five-year clinical performance of porcelain veneers. *Quintessence Int* 1998;29:211–221
114. Peumans M, Kanumilli P, De Munck J, Van Landuyt LK, Lambrechts P, Van Meerbeek B: Clinical effectiveness of contemporary adhesives: a systematic review of current clinical trials. *Dent Mater* 2005;21:864–881
115. Peumans M, De MJ, Van Landuyt LK, Lambrechts P, Van Meerbeek B: Five-year clinical effectiveness of a two-step self-etching adhesive. *J Adhes Dent* 2007;9:7–10
116. Peumans M, De Munck J, Van Landuyt KL, Poitevin A, Lambrechts P, Van Meerbeek B: A 13-year clinical evaluation of two three-step etch-and-rinse adhesives



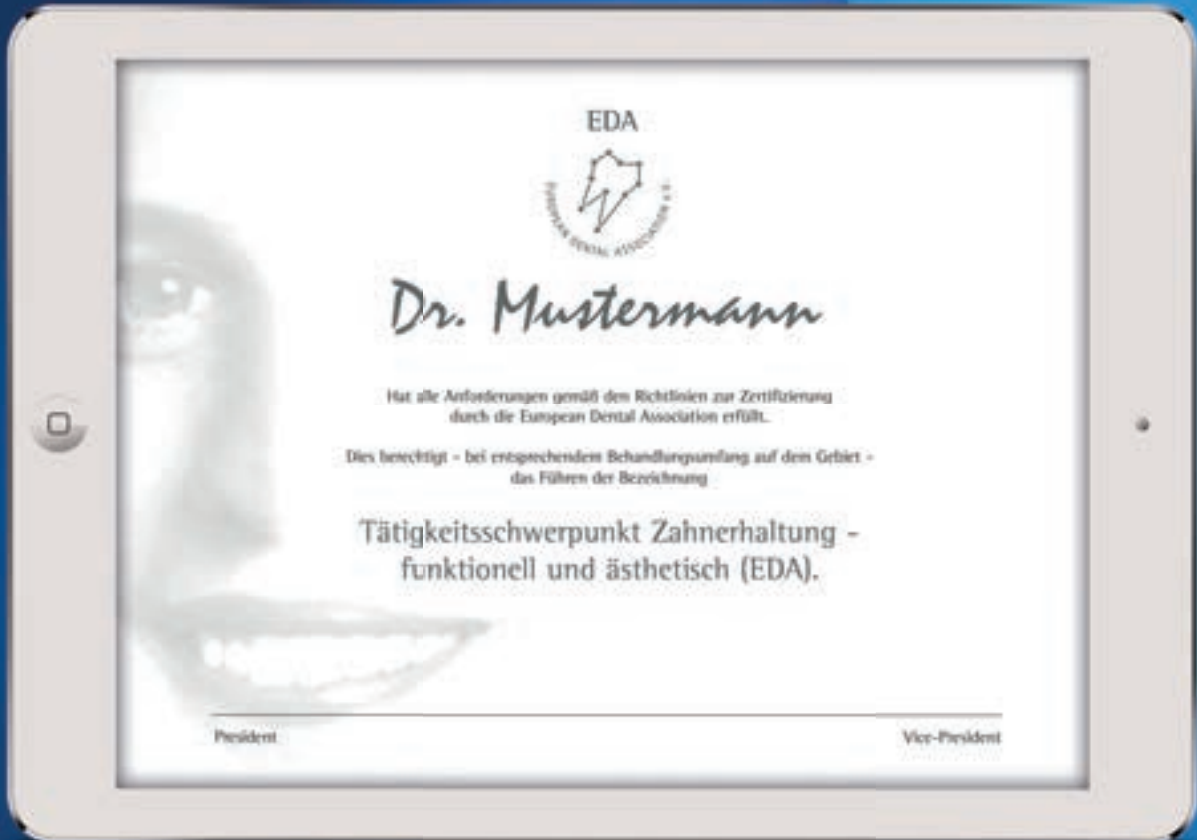- in non-carious class-V lesions. *Clin Oral Investig* 2012;16:129–137
117. Phark JH, Duarte S Jr, Meyer-Lueckel H, Paris S: Caries infiltration with resins: a novel treatment option for interproximal caries. *Compend Contin Educ Dent* 2009;30(Spec No3):13–17
  118. Pioch T, Stotz S, Buff E, Duschner H, Staehle HJ: Influence of different etching times on hybrid layer formation and tensile bond strength. *Am J Dent* 1998;11:202–206
  119. Poitevin A, De Munck J, Van Meerbeek EA et al.: Bonding effectiveness of self-adhesive composites to dentin and enamel. *Dent Mater* 2013;29:221–230
  120. Prabhakar A, Kiran NK: Clinical evaluation of polyamide polymer burs for selective carious dentin removal. *J Contemp Dent Pract* 2009;10:26–34
  121. Rathke A, Tymina Y, Haller B: Effect of different surface treatments on the composite-composite repair bond strength. *Clin Oral Investig* 2009;13:317–323
  122. Sakoolnamarka R, Burrow MF, Tyas MJ: Interfacial micromorphology of three adhesive systems created in caries-affected dentin. *Am J Dent* 2003;16:202–206
  123. Sano H, Yoshiyama M, Ebisu S et al.: Comparative SEM and TEM observations of nanoleakage within the hybrid layer. *Oper Dent* 1995;20:160–167
  124. Sattabanasuk V, Shimada Y, Tagami J: Bonding of resin to artificially carious dentin. *J Adhes Dent* 2005;7:183–192
  125. Saunders WP: Effect of fatigue upon the interfacial bond strength of repaired composite resins. *J Dent* 1990;18:158–162
  126. Schenke F, Federlin M, Hiller KA, Morder D, Schmalz G: Controlled, prospective, randomized, clinical evaluation of partial ceramic crowns inserted with RelyX Unicem with or without selective enamel etching. Results after 2 years. *Clin Oral Investig* 2012;16:451–461
  127. Scougall-Vilchis RJ, Zarate-Diaz C, Kusakabe S, Yamamoto K: Bond strengths of different orthodontic adhesives after enamel conditioning with the same self-etching primer. *Aust Orthod J* 2010;26:84–89
  128. Shetty RM, Bhat S, Mehta D, Srivatsa G, Shetty YB: Comparative analysis of postcementation hypersensitivity with glass ionomer cement and a resin cement: an in vivo study. *J Contemp Dent Pract* 2012;13:327–331
  129. Swift EJ, Jr., LeValley BD, Boyer DB: Evaluation of new methods for composite repair. *Dent Mater* 1992;8:362–365
  130. Swift EJ, Jr., Cloe BC, Boyer DB: Effect of a silane coupling agent on composite repair strengths. *Am J Dent* 1994;7:200–202
  131. Taschner M, Krämer N, Lohbauer U et al.: Leucite-reinforced glass ceramic inlays luted with self-adhesive resin cement: a 2-year in vivo study. *Dent Mater* 2012;28:535–540
  132. Taschner M, Nato F, Mazzoni A et al.: Influence of preliminary etching on the stability of bonds created by one-step self-etch bonding systems. *Eur J Oral Sci* 2012;120:239–248
  133. Tay FR, Pashley DH: Aggressiveness of contemporary self-etching systems. I: Depth of penetration beyond dentin smear layers. *Dent Mater* 2001;17:296–308
  134. Tay FR, Pashley DH, Yoshiyama M: Two modes of nanoleakage expression in single-step adhesives. *J Dent Res* 2002;81:472–476
  135. Tay FR, Frankenberger R, Krejci I et al.: Single-bottle adhesives behave as permeable membranes after polymerization. I. In vivo evidence. *J Dent* 2004;32:611–621
  136. Toledano M, Cabello I, Yamauti M, Osorio R: Differential resin-dentin bonds created after caries removal with polymer burs. *Microsc Microanal* 2012;18:497–508
  137. Torres CR, Rosa PC, Ferreira NS, Borges AB: Effect of caries infiltration technique and fluoride therapy on microhardness of enamel carious lesions. *Oper Dent* 2012;37:363–369
  138. Van Landuyt KL, Kanumilli P, De Munck J, Peumans M, Lambrechts P, Van Meerbeek B: Bond strength of a mild self-etch adhesive with and without prior acid-etching. *J Dent* 2006;34:77–85
  139. Van Landuyt KL, Snauwaert J, De Munck J et al.: Origin of interfacial droplets with one-step adhesives. *J Dent Res* 2007;86:739–744
  140. Van Landuyt KL, Snauwaert J, De MJ et al.: Systematic review of the chemical composition of contemporary dental adhesives. *Biomaterials* 2007;28:3757–3785
  141. Van Meerbeek MB, Lambrechts P, Inokoshi S, Braem M, Vanherle G: Factors affecting adhesion to mineralized tissues. *Oper Dent* 1992;5(Suppl):111–124
  142. Van Meerbeek B, Peumans M, Verschueren M et al.: Clinical status of ten dentin adhesive systems. *J Dent Res* 1994;73:1690–1702
  143. Van Meerbeek B, De Munck J, Yoshida Y et al.: Buonocore memorial lecture. Adhesion to enamel and dentin: current status and future challenges. *Oper Dent* 2003;28:215–235
  144. Van Meerbeek B, De Munck J, Mattar D, Van Landuyt LK, Lambrechts P: Microtensile bond strengths of an etch&rins and self-etch adhesive to enamel and dentin as a function of surface treatment. *Oper Dent* 2003;28:647–660
  145. Van Meerbeek B, Kanumilli PV, De Munck J, Van Meerbeek LK, Lambrechts P, Peumans M: A randomized, controlled trial evaluating the three-year clinical effectiveness of two etch & rinse adhesives in cervical lesions. *Oper Dent* 2004;29:376–385
  146. Van Meerbeek B, Peumans M, Poitevin A et al.: Relationship between bond-strength tests and clinical outcomes. *Dent Mater* 2010;26:e100–e121
  147. Van Meerbeek B: Dentin/enamel bonding. *J Esthet Restor Dent* 2010;22:157
  148. Van Meerbeek B, Yoshihara K, Yoshida Y, Mine A, De Munck J, Van Landuyt KL: State of the art of self-etch adhesives. *Dent Mater* 2011;27:17–28
  149. Vichi A, Margvelashvili M, Goracci C, Paccchini F, Ferrari M: Bonding and sealing ability of a new self-adhering flowable composite resin in class I restorations. *Clin Oral Investig* 2013;17:1497–1506
  150. Wajdowicz MN, Vandewalle KS, Means MT: Shear bond strength of new self-adhesive flowable composite resins. *Gen Dent* 2012;60:e104–e108
  151. Wang Y, Spencer P: Effect of acid etching time and technique on interfacial characteristics of the adhesive-dentin bond using differential staining. *Eur J Oral Sci* 2004;112:293–299
  152. Watson TF: A confocal optical microscope study of the morphology of the tooth/restoration interface using Scotchbond 2 dentin adhesive. *J Dent Res* 1989;68:1124–1131
  153. Wei S, Sadr A, Shimada Y, Tagami J: Effect of caries-affected dentin hardness on the shear bond strength of current adhesives. *J Adhes Dent* 2008;10:431–440
  154. Wei YJ, Silikas N, Zhang ZT, Watts DC: Diffusion and concurrent solubility of self-adhering and new resin-matrix composites during water sorption/desorption cycles. *Dent Mater* 2011;27:197–205
  155. Wei YJ, Silikas N, Zhang ZT, Watts DC: Hygroscopic dimensional changes of self-adhering and new resin-matrix composites during water sorption/desorption cycles. *Dent Mater* 2011;27:259–266
  156. White GJ, Beech DR, Tyas MJ: Dentin smear layer: an asset or a liability for bonding? *Dent Mater* 1989;5:379–383
  157. Zakirulla M, Uloopi KS, Subba Reddy VV: In vivo comparison of reduction in bacterial count after caries excavation with 3 different techniques. *J Dent Child (Chic)* 2011;78:31–35



Online-Ausbildungsprogramm zum

# Tätigkeitsschwerpunkt Zahnerhaltung

funktionell und ästhetisch (EDA)



- ✓ 2-jährige onlinebasierte Fortbildung mit nur zwei Präsenzveranstaltungen
- ✓ Individuell gestaltbar durch zeitliche und räumliche Flexibilität
- ✓ Praxisnah durch hochwertige Lehrvideos mit namhaften Referenten
- ✓ Europarechtlich anerkannte Zertifizierung

Jetzt anmelden:

[www.dental-online-college.com/eda](http://www.dental-online-college.com/eda)



# Fragebogen: DZZ 12/2014

Unter [www.online-dzz.de](http://www.online-dzz.de) können Sie Fortbildungsfragen für Ihre persönliche Fortbildung nutzen und sich bei erfolgreicher Beantwortung – mithilfe eines ausgedruckten Zertifikates – die Punkte dafür bei Ihrer Zahnärztekammer anrechnen lassen.

## 1 Fragen zum Beitrag von T. Zahn et al.: „Rekonstruktion generalisierter Erosionsschäden durch vollkeramische Restaurationen – ein Fallbericht mit Langzeitergebnissen nach 6 Jahren“. Welche Aussage dentale Erosionen betreffend ist richtig?

- A Zu den exogenen Risikofaktoren zählen z.B. Anorexia, Bulimia nervosa sowie chronische Magen-Darm-Störungen.
- B Die Einnahme bestimmter Arzneimittel kann zu einer Reduzierung des Speichelflusses führen und damit Erosionen begünstigen.
- C Zusätzliche mechanische Belastungen, z.B. Parafunktionen, üben keinen Einfluss auf den Substanzverlust aus.
- D Erosive Substanzverluste sind vorwiegend Läsionen im approximalen Bereich der Zähne.
- E Es wird empfohlen, die Zähne unmittelbar nach Säureexposition mit effektiver Zahntechnik zu reinigen.

## 2 Welche Aussage hinsichtlich der Versorgung eines erosiv geschädigten Gebisses ist richtig?

- A Unter dem Leitsatz von Lussi, dass die „Rekonstruktion dem Zahn angepasst werden sollte und nicht umgekehrt!“, versteht man einen defektorientierten Therapieansatz im Rahmen einer Gebissanierung.
- B Für die Rehabilitation eines erosiv geschädigten Gebisses eignen sich ausschließlich vollkeramische Restaurationen.
- C Ab einem interokklusalen Zahnschubstanzverlust von mehr als 1 mm wird die Anfertigung von indirekten Restaurationen empfohlen.
- D Bei der Präparation für die Aufnahme von vollkeramischen Restaurationen wird eine Abschrägung des Präparationsrandes empfohlen.
- E Vorbereitend für die adhäsive Eingliederung wird die keramische Restauration basal mit Phosphorsäure angeätzt.

## 3 Bei der Rekonstruktion erosiv geschädigter Zähne mit vollkeramischen Restaurationen sollte(n) ...

- A eine Mindeststärke der Glaskeramik im okklusalen Bereich von mindestens 1,5 mm eingehalten werden.
- B im Falle einer umfangreichen Wiederherstellung der Vertikaldimension eine Trainings- und Gewöhnungsphase, z.B. mit CAD/CAM-gefertigten Polymeren als Provisorien, erwogen werden.
- C funktionelle Aspekte berücksichtigt und ggf. entsprechende therapeutische Maßnahmen vorgenommen werden.
- D umfangreiche okklusale Reduktionen möglichst unterbleiben.
- E Alle Antworten sind richtig.

## 4 Fragen zum Beitrag von R. Smeets et al.: „Was können regenerative Materialien in der Zahnmedizin leisten – und wo sind die Grenzen?“. Was ist keine Anforderung an ein ideales Knochenersatzmaterial?

- A Sterilität
- B Porosität
- C Osteoinduktion
- D Auflösung des initialen Blutkoagels
- E Osteokonduktion

## 5 Welche Aussage ist richtig? Bovine KEM gehören in die Gruppe der:

- A Natürlichen, xenogenen Knochenersatzmaterialien
- B Natürlichen, allogenen Knochenersatzmaterialien
- C Natürlichen, autogenen Knochenersatzmaterialien
- D Natürlichen, phytogenen Knochenersatzmaterialien
- E Synthetischen Hydroxylapatitkeramiken

## 6 Welche Aussage zu Polymeren stimmt?

- A Polymere bestehen aus 60 % HA und 40 % alpha-TCP.
- B Polymere sind immer Copolymere.
- C Polymere sind immer Heterodimere.
- D Polymere können sich aus verschiedenen Monomereinheiten zusammensetzen.
- E Polymere haben keine ausgeprägten Biegeigenschaften.

## 7 Die Aussage „bestehend aus 60 % HA und 40 % beta-TCP ...“ trifft am ehesten bei den .... zu?

- A Biogläsern
- B Keramiken
- C Polymeren
- D Autogenen KEM
- E WF

## 8 Welche Membran ist nicht spezifisch für die Indikation eines Weichgewebersatzes?

- A Mucograft (Geistlich)
- B Mucoderm (Botiss)
- C MucoMatrix (Dentegris)
- D BoneProtect Membrane (Dentegris)
- E Alle Antworten sind richtig.

## 9 Fragen zum Beitrag von R. Frankenberger et al.: „Neue Begriffe in der restaurativen Zahnerhaltung“. Ein perfektes Adhäsiv ist ...

- A gefüllt
- B niedrigviskös
- C lichthärtend
- D dualhärtend
- E alles zusammen

**10 An unpräpariertem Schmelz beträgt die ideale Ätzzeit mit Phosphorsäure ...**

- A 10 sec
- B 20 sec
- C 30 sec
- D 40 sec
- E 60 sec

**11 Die optimale Vorbehandlung von Komposit bei der intraoralen Reparatur ist:**

- A Anrauen mit einem Finierdiamanten.
- B Anrauen mit einem Rosenbohrer.
- C Ätzen mit Flusssäure.
- D Ätzen mit Phosphorsäure.
- E Sandstrahlen mit Aluminiumoxid (27 oder 50 µm).



FORTBILDUNGSKURSE DER APW

**2015**

**16.–17.01.2015**

**(Fr 14:00–18:00 Uhr, Sa 09:00–17:00 Uhr)**

**Thema:** „(Neue) Bildgebende Verfahren in der Zahnärztlichen Praxis“

**Kursort:** Frankfurt

**Referenten:** Dr. Christian Walter, Prof. Dr. Benjamin Briseno, Dr. Mathias Burwinkel, Dr. Colin Jacobs, PD Achim Kasaj, Dr. Stefan Wentaschek

**Gebühren:** 525,00 €/495,00€ APW-Mitgl.

**Kursnummer:** CA20140001WK02

**17.01.2015 (Sa 08:30–17:30 Uhr)**

**Thema:** „Augmentation & Implantation bei defizitärem Knochenlager und kompromittierten Patienten“

**Kursort:** Mainz

**Referent:** Prof. Dr. Knut Grötz

**Kursgebühren:** 440,00 €/ 410,00 € DGZMK-Mitgl./ 390,00 € APW-Mitgl.

**Kursnummer:** ZF2015CI01

**06.02.2015 (Sa 09:00–17:00 Uhr)**

**Thema:** „Halitosis Tag 2015 – Die Mundgeruch-Sprechstunde in der Zahnärztlichen Praxis“

**Kursort:** Basel

**Referent:** Prof. Dr. Andreas Filippi

**Kursgebühren:** 430,00 €/ 400,00 € DGZMK-Mitgl./ 380,00 € APW-Mitgl.

**Kursnummer:** ZF2015CA01

**13.–14.02.2015**

**(Fr 14:00–18:00 Uhr, Sa 09:00–17:00 Uhr)**

**Thema:** „Kieferorthopädie 2015 – Was Sie über die Kieferorthopädie im Zeitalter der präventionsorientierten, interdisziplinären Zahnmedizin wissen sollten“

**Kursort:** Hamburg

**Referentin:** Prof. Dr. Bärbel Kahl-Nieke

**Gebühren:** 525,00 €/495,00€ APW-Mitgl.

**Kursnummer:** CA20140001WK03

**20.–21.02.2015**

**(Fr 14:00–18:00 Uhr, Sa 09:00–17:00 Uhr)**

**Thema:** „Funktionsdiagnostik und -therapie: Kopf- und Gesichtsschmerz“

**Kursort:** Berlin

**Referentin:** PD Dr. Ingrid Peroz

**Gebühren:** 525,00 €/495,00€ APW-Mitgl.

**Kursnummer:** CA20140001WK04

**28.02.2015 (Sa 09:00–16:00 Uhr)**

**Thema:** „Fehlerteufel in der adhäsiven Zahnheilkunde – Typische Fehler und wie man sie vermeidet oder korrigiert“

**Kursort:** Düsseldorf

**Referent:** Dr. Markus Lenhard

**Kursgebühren:** 360,00 €/ 330,00 € DGZMK-Mitgl./ 310,00 € APW-Mitgl.

**Kursnummer:** ZF2015CR01

**06.–07.03.2015**

**(Fr 14:00–18:00 Uhr, Sa 09:00–16:00 Uhr)**

**Thema:** „Praxisrelevante Funktionsdiagnostik, Funktionsanalyse und Funktionstherapie“

**Kursort:** Stuttgart

**Referent:** Dr. Marco Goppert

**Kursgebühren:** 630,00 €/ 600,00 € DGZMK-Mitgl./ 580,00 € APW-Mitgl.

**Kursnummer:** ZF2015CF01

**14.03.2015 (Sa 09:00–17:00 Uhr)**

**Thema:** „APW Select – Diagnostik und Therapie des funktionsgestörten Patienten“

**Kursort:** Frankfurt

**Referenten:** Dr. Markus Bechtold, Prof.

Dr. Olaf Bernhardt, Prof. Dr. Antoon de

Laat, Prof. Dr. Dr. Andreas Neff, PD Dr.

Ingrid Peroz, Prof. Dr. Hans-Jürgen

Schindler, Prof. Dr. Marc Schmitter, Prof.

Dr. Jens Christoph Türp, PD Dr. Anne Wo-

lowski

**Kursgebühren:** 350,00 €/ 320,00 €

DGZMK-Mitgl./ 300,00 € APW-Mitgl.

**Kursnummer:** ZF2015SE01

**18.03.2015 (Mi 15:00–19:00 Uhr)**

**Thema:** „Die Positionierung als lokale Marke mit Qualität – mehr Erfolg durch professionelle Praxiskommunikation“

**Kursort:** Münster

**Referent:** Dr. Bernd Hartmann, Dr. Sebastian Schulz

**Kursgebühren:** 210,00 €/ 180,00 €

DGZMK-Mitgl./ 160,00 € APW-Mitgl.

**Kursnummer:** ZF2015CA02

**21.03.2015 (Fr 09:00–17:00 Uhr)**

**Thema:** „Postendodontische Rekonstruktionen: Stifte, wenn ja – wie und warum? Wenn nein – was dann?“

**Kursort:** Berlin

**Referenten:** PD Dr. Kerstin Bitter, Dr. Guido Sterzenbach

**Kursgebühren:** 440,00 €/ 410,00 €

DGZMK-Mitgl./ 390,00 € APW-Mitgl.

**Kursnummer:** ZF2015CE01

**21.03.2015 (Sa 09:00–17:00 Uhr)**

**Thema:** „Prothetische Konzepte: von der Erstkonsultation zur prothetischen Planung“

**Kursort:** Ulm

**Referent:** Prof. Dr. Ralph Luthardt, Dr.

Heike Rudolph

**Kursgebühren:** 480,00 €/ 450,00 €

DGZMK-Mitgl./ 430,00 € APW-Mitgl.

**Kursnummer:** ZF2015CW01

**27.–28.03.2015**

**(Fr 14:00–18:00 Uhr, Sa 09:00–17:00 Uhr)**

**Thema:** „Adhäsive Zahnmedizin – direkt vs. indirekt“

**Kursort:** Marburg

**Referent:** Prof. Dr. Roland Frankenberger

**Gebühren:** 525,00 €/495,00€ APW-Mitgl.

**Kursnummer:** CA20150001WK05

**28.03.2015 (Sa 09:00–17:00 Uhr)**

**Thema:** „Bruxismus – Diagnostik und Management in der täglichen Praxis“



**Kursort:** Berlin

**Referent:** Dr. Matthias Lange, Prof. Dr. Olaf Bernhardt

**Kursgebühren:** 610,00 €/ 580,00 €  
DGZMK-Mitgl./ 560,00 € APW-Mitgl.

**Kursnummer:** ZF2015CF02

**17.–18.04.2015**

**(Fr 14:00–18:00 Uhr, Sa 09:00–16:00 Uhr)**

**Thema:** „Probleme in der Endodontie: Prävention, Diagnostik, Management“

**Kursort:** Frankfurt

**Referenten:** Dr. Prof. Dr. Michael Hüls-  
mann, Prof. Dr. Edgar Schäfer

**Kursgebühren:** 590,00 €/ 560,00 €  
DGZMK-Mitgl./ 540,00 € APW-Mitgl.

**Kursnummer:** ZF2015CE02

**18.04.2015 (Sa 09:00–17:00 Uhr)**

**Thema:** „Die Überführung der therapeutischen Schienenposition in die definitive prothetische Rekonstruktion“

**Kursort:** Berlin

**Referent:** PD Dr. Torsten Mundt

**Kursgebühren:** 400,00 €/ 370,00 €  
DGZMK-Mitgl./ 350,00 € APW-Mitgl.

**Kursnummer:** ZF2015CF03

**18.04.2015 (Sa 09:00–17:00 Uhr)**

**Thema:** „Typische Fehler in der Implantologie – Misserfolge vermeiden durch richtige Planung“

**Kursort:** Frankfurt

**Referent:** Prof. Dr. Andreas Filippi

**Kursgebühren:** 410,00 €/ 380,00 €  
DGZMK-Mitgl./ 360,00 € APW-Mitgl.

**Kursnummer:** ZF2015CI02

**18.04.2015 (Sa 10:00–18:00 Uhr)**

**Thema:** „Biologisches Gewebemanagement mit dem Tissue Master Concept® – Replantation und Extrusion von Wurzelsegmenten“

**Kursort:** Nürnberg

**Referent:** Dr. Stefan Neumeyer

**Kursgebühren:** 540,00 €/ 510,00 €  
DGZMK-Mitgl./ 490,00 € APW-Mitgl.

**Kursnummer:** ZF2015CI03

**18.04.2015 (Sa 09:00–17:00 Uhr)**

**Thema:** „Diagnostik und Therapie von Unfallverletzungen im Milch- und bleibenden Gebiss“

**Kursort:** München

**Referenten:** PD Dr. Jan Kuehnisch, Prof.

Dr. Reinhard Hickel, Dr. Katharina Bü-  
cher

**Kursgebühren:** 520,00 €/ 490,00 €  
DGZMK-Mitgl./ 470,00 € APW-Mitgl.

**Kursnummer:** ZF2015CK01

**18.04.2015 (Sa 09:00–17:00 Uhr)**

**Thema:** „Zahn oder Implantat: Praxisnahe prothetische Versorgungskonzepte im parodontal geschädigten Gebiss“

**Kursort:** Berlin

**Referent:** Prof. Dr. Michael Naumann

**Kursgebühren:** 500,00 €/ 470,00 €  
DGZMK-Mitgl./ 450,00 € APW-Mitgl.

**Kursnummer:** ZF2015CW02

**22.04.2015 (Mi 15:00–19:00 Uhr)**

**Thema:** „Internet und Social Media: Welche Möglichkeiten ergeben sich für eine Zahnarztpraxis durch Facebook & Co.“

**Kursort:** Münster

**Referenten:** Dr. Sebastian Schulz, Dr. Bernd Hartmann

**Kursgebühren:** 210,00 €/ 180,00 €  
DGZMK-Mitgl./ 160,00 € APW-Mitgl.

**Kursnummer:** ZF2015CA03

**24.–25.04.2015**

**(Fr 14:00–18:00 Uhr, Sa 09:00–17:00 Uhr)**

**Thema:** „Allgemeinmedizinisches Wissen für Zahnärzte – von Pharmakologie bis Notfallmanagement“

**Kursort:** Göttingen

**Referenten:** Dr. Dr. Markus Tröltzsch, Dr. Matthias Tröltzsch

**Gebühren:** 525,00 €/495,00€ APW-Mitgl.  
**Kursnummer:** CA20140001WK06

**25.04.2015 (Sa 09:30–17:00 Uhr)**

**Thema:** „Notfallmanagement nach Frontzahntrauma und Behandlung von Spät-  
komplikationen nach Zahntrauma“

**Kursort:** Heidelberg

**Referenten:** PD Dr. Johannes Mente, Prof. Dr. Christopher Lux, OA Dr. Thorsten Pfeiferle

**Kursgebühren:** 390,00 €/ 360,00 €  
DGZMK-Mitgl./ 340,00 € APW-Mitgl.

**Kursnummer:** ZF2015CE03

**06.05.2015 (Sa 15:00–20:00 Uhr)**

**Thema:** „Basiskurs Chirurgie – Parodontalchirurgie“

**Kursort:** Würzburg

**Referenten:** PD Dr. Stefan Fickl, Dr. Markus Bechtold

**Kursgebühren:** 290,00 €/ 260,00 €  
DGZMK-Mitgl./ 240,00 € APW-Mitgl.

**Kursnummer:** ZF2015CP01

**29.–30.05.2015**

**(Fr 14:00–18:00 Uhr, Sa 09:00–17:00 Uhr)**

**Thema:** „Parodontologie – Therapie der parodontalen Erkrankungen in der Praxis“

**Kursort:** Aachen

**Referent:** PD Dr. Jamal M. Stein

**Gebühren:** 525,00 €/495,00€ APW-Mitgl.

**Kursnummer:** CA20140001WK07

**05.–06.06.2015**

**(Fr 14:00–19:00 Uhr, Sa 09:00–16:30 Uhr)**

**Thema:** „Vollkeramische Adhäsivbrücken – eine bewährte Alternative zu Einzelimplantaten“

**Kursort:** Kiel

**Referent:** Prof. Dr. Matthias Kern

**Kursgebühren:** 620,00 €/ 590,00 €  
DGZMK-Mitgl./ 570,00 € APW-Mitgl.

**Kursnummer:** ZF2015CW03

**12.–13.06.2015**

**(Fr 14:00–18:00 Uhr, Sa 09:00–17:00 Uhr)**

**Thema:** „Innovationen und Problemlösungen in der restaurativen Zahnheilkunde“

**Kursort:** Heidelberg

**Referenten:** PD Dr. Diana Wolff, Dr. Cornelia Freese

**Kursgebühren:** 490,00 €/ 460,00 €  
DGZMK-Mitgl./ 440,00 € APW-Mitgl.

**Kursnummer:** ZF2015CR02

**13.06.2015 (Sa 09:00–17:00 Uhr)**

**Thema:** „Minimal-invasive plastische und prä-prothetische Parodontalchirurgie step-by-step am Schweinekiefer (Praktischer Arbeitskurs) (Fachgebiet: Parodontologie)“

**Kursort:** Bonn

**Referent:** Dr. Moritz Kebschull

**Kursgebühren:** 410,00 €/ 380,00 €  
DGZMK-Mitgl./ 360,00 € APW-Mitgl.

**Kursnummer:** ZF2015CP02

## CURRICULA

– Curriculum Implantologie

**Serienstart:** 23./24.01.2015

**Kursort:** bundesweit

**Kursnummer:** CI20150189

**Kontakt:** Dirk Oberhoff: 0211 66967345

– Craniomandibuläre Dysfunktion und orofazialer Schmerz

**Serienstart:** 20./21.03.2015

**Kursorte:** bundesweit

**Kursnummer:** CF20150019

**Kontakt:** Anja Kaschub: 0211 66967340

**Anmeldung/ Auskunft:** APW

**Liesegangstr. 17a; 40211 Düsseldorf**

**Tel.: 0211 669673 – 0 ; Fax: – 31**

**E-Mail: apw.fortbildung@dgzmk.de**

# In memoriam Dr. Dr. Klaus Rötzscher

Am 21. Oktober 2014 verstarb plötzlich und unerwartet der langjährige AKFOS-Vorsitzende und Ehrenvorsitzende Dr. med. Dr. med. dent. *Klaus Rötzscher*. Er wurde am 25. Juli 1933 in Buchholz/Sachsen geboren und studierte an der Universität Leipzig Medizin und Zahnmedizin.

Nach seiner Promotion 1957 zum „Dr. med.“ war er zunächst drei Jahre als praktischer Arzt im Landambulatorium Grotzsch, Kreis Borna bei Leipzig, tätig. Seine wissenschaftliche Ausbildung begann er im Bezirkskrankenhaus St. Georg, Leipzig, am Institut für Pathologie, wo er 1964 den Facharzt für allgemeine Pathologie erwarb. Seitdem arbeitete er als wissenschaftlicher Assistent am Institut für Gerichtliche Medizin und Kriminalistik der Universität Leipzig. Dort erfolgte 1967 die Anerkennung als Facharzt für gerichtliche Medizin und 1968 – nach abgeschlossenem Zahnmedizinstudium – die Promotion zum „Dr. med. dent.“. In diesen Jahren spezialisierte er sich auf dem Gebiet der forensischen Stomatologie.

Nach der Übersiedlung in die Bundesrepublik war er von 1977 bis 1998 in Speyer in eigener Praxis tätig. In dieser Zeit widmete er sich weiterhin mit großem Engagement der forensischen Odonto-Stomatologie, wurde Mitglied des AKFOS. Er gilt in In- und Ausland als anerkannter Fachmann dieses Spezialgebiets.



Dr. med. Dr. med. dent. *Klaus Rötzscher* nach der Verleihung des „Verdienstkreuzes am Bande des Verdienstordens der Bundesrepublik Deutschland“ am 21.12.2007

(Foto: privat)

In den Jahren 1990 bis 1993 war er Präsident der „International Organization for Forensic Odonto-Stomatology (IOFOS)“ und erhielt im Jahre 1994 die Verdienstmedaille der Landes Zahnärztekammer Rheinland-Pfalz.

Von 1998 bis 2010 war Dr. *Rötzscher* 1. Vorsitzender des Arbeitskreises Foren-

sische Odonto-Stomatologie (AKFOS) der DGZMK und der „Deutschen Gesellschaft für Rechtsmedizin“. Er war Träger der Hermann-Euler-Medaille, Ehrenmitglied der „Association Française d'Identification Odontologique“, verfasste Lehrbuchbeiträge, über 70 Beiträge in internationalen Fachmedien und hielt Vorlesung in den Universitäten Tübingen und Aachen.

Dr. *Rötzscher* war Gründungs- und Vorstandsmitglied der „Arbeitsgemeinschaft für forensische Altersdiagnostik“ (AGFAD) der Deutschen Gesellschaft für Rechtsmedizin sowie Mitglied der Identifizierungskommission (IDKO) des Bundeskriminalamtes und war monatelang in Thailand bei der Identifizierung deutscher Tsunamiopfer tätig. Hierfür erhielt er die „Verdienstmedaille der Deutschen Zahnärzteschaft“ sowie den Medienpreis „Bambi 2005“, den „Gösta-Gustafson-Award“ sowie das „Verdienstkreuz am Bande des Verdienstordens der Bundesrepublik Deutschland“, auch war er Träger der Ehrennadel der DGZMK.

Der Vorstand des „Arbeitskreises Forensische Odonto-Stomatologie (AKFOS)“ verneigt sich vor seinem Ehrenvorsitzenden.

Prof. Dr. *Rüdiger Lessig*, Halle/Saale;  
Prof. Dr. Dr. *Ludger Figgner*, Münster;  
Dr. Dr. *Claus Grundmann*, Duisburg

# Weg der Zukunft: Individualisierte Zahnmedizin mit interdisziplinären Präventionsansätzen



Wissenschaftliche Pressekonferenz der DGZMK zum Deutschen Zahnärztetag liefert Beispiele aus der Zahnerhaltung und bei der Vermeidung von Kiefernekrosen

„Die individualisierte Zahnmedizin mit Präventionskonzepten, die interdisziplinär entworfen werden, das ist der Weg der Zukunft“, erklärt die Präsidentin der DGZMK (Deutsche Gesellschaft für Zahn-, Mund- und Kieferheilkunde), Prof. Dr. *Bärbel Kahl-Nieke* (Uni Hamburg), anlässlich der Pressekonferenz zum Wissenschaftlichen Kongress „Individualisierte Zahnmedizin Interdisziplinär – Präventionsorientierte Therapiekonzepte“ beim Deutschen Zahnärztetag in Frankfurt. Es geht bei diesem Ansatz um die spezifische Mundsituation und einen fächerübergreifenden Ansatz des Umgangs mit den jeweiligen Befunden, wobei die Vermeidung von Folgeschäden im Vordergrund steht. Prof. *Kahl-Nieke*: „Das ist gesundheitspolitisch von Bedeutung, denn es hilft durch die Vermeidung von Folgeschäden Kosten im Gesundheitswesen einzusparen.“ Auf der Pressekonferenz wurde die Bedeutung der Prävention in der Zahnerhaltung und bei der Vermeidung von Kiefernekrosen konkret dargestellt.

## Prävention in der Zahnerhaltung

Trotz der messbaren Erfolge bei der Bekämpfung von Volkskrankheiten wie Karies oder Parodontitis wird die Prävention in Deutschland nicht so stringent umgesetzt, wie es sinnvoll und möglich wäre, kritisiert der Präsident der Deutschen Gesellschaft für Zahnerhaltung (DGZ), Prof. Dr. *Roland Frankenberger* (Uni Marburg). Dabei verwies er auf Faktoren, die sich medizinisch nicht oder schlecht beeinflussen lassen, etwa soziale Benachteiligung, unzureichende Information oder fehlende Motivation.



**Abbildung 1** (v.l.n.r.) Prof. Dr. Dr. *Knut A. Grötz*, Prof. Dr. *Bärbel Kahl-Nieke*, Prof. Dr. *Roland Frankenberger*.

(Abb. 1: DGZMK/Michelle Spillner)

„Die daraus erwachsende Polarisierung der Karies ist noch immer ein ungelöstes Problem“, so Prof. *Frankenberger*.

Bei Erkrankungen wie Parodontitis oder auch Diabetes Typ-II reiche meist schon die Anpassung der Lebensgewohnheiten aus, sie zu vermeiden. Hier spiele der „Common Risk Factor“ Zucker eine entscheidende Rolle. Prof. *Frankenberger* plädierte dafür, dass zahnmedizinische Erfolgsmodell der Prävention auf die Medizin zu übertragen, es sei für viele Bereiche verwendbar. Die restaurative Therapie habe in den vergangenen 25 Jahren zwar eine Revolution durchlebt. Aber Füllung, Krone, Brücke oder Implantat seien nur die Krücke. Prof. *Frankenberger*: „Auch wenn sie technologisch sehr gut entwickelte sind – es bleibt Ersatz“.

## Prävention der Kiefernekrose


Traditionell war das Krankheitsbild der Kiefernekrose entweder eine seltene Ausnahme einer weit fortgeschrittenen Kieferostitis oder -osteomyelitis oder mit größerer Häufigkeit dem überschaubaren Patientenkollektiv der Kopf-Hals-Strahlentherapie (Osteoradionekrose) vorbehalten. Die Relevanz für die zahnärztliche Praxis war damit eher begrenzt.

Diese Sichtweise, so Prof. Dr. Dr. *Knut A. Grötz*, hat sich seit der internationalen Erstbeschreibung der „Bisphosphonat-assoziierten Kiefernekrose“ in 2003 grundlegend geändert. Viele Patienten erhalten aus unterschiedlichen Gründen (Knochenmetastasen solider Tumor, primär maligne Knochentumoren, Osteoporose und andere Knochen-

stoffwechselstörungen) eine „antiresorptive Therapie“ und tragen damit das Risiko der Kiefernekrose – auch im Rahmen zahnärztlicher Behandlung – mit sich. Unter der Begrifflichkeit „antiresorptive Therapie“ wird heute die medikamentöse Behandlung mit verschiedenen Bisphosphonaten oder dem monoklonalen Antikörper Denosumab zusammengefasst. Gemeinsam ist beiden

Medikamenten, dass sie einerseits eine positive Gewebebilanz im Knochen (insbesondere durch hemmende Effekte an den Osteoklasten) erzielen, andererseits aber mit schwierig zu therapierenden Kiefernekrosen (ONJ) assoziiert sein können.

Vor diesem Hintergrund ist man bemüht, durch verbesserte interdisziplinäre Kommunikation zwischen Onkolo-

gen/Osteologen und Zahnärzteschaft, eine peritherapeutische Betreuung dieser Patienten zu etablieren. Die rezente S3-Leitlinie aus 2012 setzt sich konkret die Minderung des ONJ-Risikos durch Prophylaxe, Prävention und Früherkennung zum Ziel. In diesem Spannungsfeld kommt auch der Implantatindikation eine besondere Bedeutung zu. 

M. Brakel, Düsseldorf

## DGZMK: Zahl der Mitglieder auf über 21.000 gestiegen

Mitgliederversammlung beim Deutschen Zahnärztetag/APW mit positiver Bilanz/DZZ künftig in sechs Print-Ausgaben



Die DGZMK-Mitgliederzeitschrift DZZ (Deutsche Zahnärztliche Zeitschrift) wird ab dem kommenden Jahr nur noch in sechs Printausgaben erscheinen, darunter werden drei Schwerpunktausgaben sein. Mit Start des neuen Internetportals owidi wird es auch eine elektronische Version der DZZ geben. Dies beschloss die DGZMK-Mitgliederversammlung Anfang November am Rande des Deutschen Zahnärztetags 2014 in Frankfurt mehrheitlich bei einer Enthaltung. Ebenfalls beschlossen (bei zwei Enthaltungen) wurde die Umstellung des Verfahrens für den Versand der DGZMK-Beitragsrechnungen ab 2016. Diese sollen künftig von einem digitalen Briefkasten aus abgerufen werden, wobei die Info dazu per E-Mail erfolgt.

Nach dem Bericht der Kassenprüfer, den Dr. Richard Hilger präsentierte und gemeinsam mit Prof. Dr. Jürgen Becker erstellt hatte, erteilten die Mitglieder dem Vorstand einstimmig Entlastung für das Geschäftsjahr 2013 und genehmigten ebenso einstimmig den vom Generalsekretär Dr. Ulrich Gaa (Abb. 1, rechts) präsentierte Haushaltsplan 2015. Beide Kassenprüfer wurden im Anschluss einstimmig (bei Enthaltung des Kandidaten Hilger) wiedergewählt.

In ihrem Bericht blickte die Präsidentin Prof. Dr. Bärbel Kahl-Nieke (Abb. 1, Mitte) zunächst auf den kommenden Deutschen Zahnärztetag. Der erstmals

von Bundesversammlung der BZÄK und Vertreterversammlung der KZBV getrennte Kongress werde am Freitag einen eigenen Festabend haben. Die gemeinsame Eröffnung des Zahnärztetags findet dagegen eine Woche zuvor in Hamburg statt. Zum Thema Leitlinien gab sie einen kurzen Überblick, demnach sind derzeit 16 gültige vorhanden, vier davon stehen vor einem Update. Insgesamt sind 23 neue Leitlinien angemeldet, darunter elf von der DGZMK und zwölf in Kooperation mit anderen Gesellschaften. Beim Nationalen Kompetenzbasierten Lernzielkatalog (NKLZ) soll die Delphi-Phase bis Mitte November abgeschlossen sein und der NKLZ

auf dem nächsten Fakultätentag verabschiedet werden.

Weniger rosig die Aussichten bei der AO-Z neu, deren noch gültige Vorgängerin im kommenden Jahr ihren 60. Geburtstag erlebt. „Sie ist wieder verschoben worden, die Politik sieht Pflege derzeit als wichtiger an“, stellte Prof. Kahl-Nieke fest. Wann mit einer Verabschiedung zu rechnen sei, das bleibe weiterhin offen. Die Agentur für Wissenschaftsförderung in der ZMK (AWZMK) hat ihren Internetauftritt und ihren Namen ergänzt, im Geschäftsbetrieb heißt sie jetzt „Innovations- und Förderberatung Zahnmedizin“. Allerdings hat sich im ersten Jahr des Bestehens gezeigt, dass der För-



Abbildung 1 (v.l.n.r.) PD Dr. Dietmar Weng, Prof. Dr. Bärbel Kahl-Nieke, Dr. Ulrich Gaa.



derbedarf aus den Universitäten zu wünschen übrig lässt. Im kommenden Jahr soll es einen Workshop mit dem AWZMK-Leiter Dr. *Fabian Langenbach* geben, der Interessierten verschiedene Fördermodelle und das Herangehen an die Fördertöpfe näher bringen soll.

Zum Thema owidi erläuterte die Präsidentin den Stand der Dinge und verband das mit ausdrücklichem Dank an die Beta-Tester. Ein Testen des Systems war während des Kongresses auch am Stand der DGZMK möglich. Allerdings sei der Startschuss für das Portal noch nicht gefallen, es sei eine Startphase in mehreren Etappen geplant, die es ermöglichen, rechtzeitig auf User-Hinweise zu reagieren. Derzeit bestehe noch Optimierungsbedarf hinsichtlich der Schnittstellen zu den beteiligten Verlagen.

Auf einen steigenden Nachfrage-Trend konnte PD Dr. *Dietmar Weng* (Abb. 1, links), DGZMK-Vizepräsident, in Sachen Röntgenbefund- und Mundschleimhaut-Beratung der DGZMK verweisen. Aktuell habe es schon 50 Prozent mehr Anfragen als im Vorjahr gegeben. Der Tod von Dr. *Wolfgang Bengel*, auf dessen Initiative und Dank dessen Engagement dieser Service entstanden ist, habe eine große Lücke gerissen. Inzwischen sei in PD Dr. Dr. *Christian Walter* (Uni Mainz) ein Nachfolger gefunden, der die



**Abbildung 2** Dr. *Norbert Grosse*.

(Abb. 1 u. 2: DGZMK/Michelle Spillner)

Arbeit bereits aufgenommen habe. Bei Einreichung entsprechender Fälle sei mit einer Beantwortung innerhalb von zwei bis drei Tagen zu rechnen, stellte PD Dr. *Weng* fest. Über das neue Portal owidi solle der Service weiter ausgebaut werden. Bislang seien in diesem Jahr 180 Fälle bearbeitet worden. PD Dr. *Weng* dankte den beteiligten Kollegen für ihre ehrenamtliche Hilfe.

Ein deutliches Plus konnte Generalsekretär Dr. *Ulrich Gaa* beim Mitgliederstand vermelden, mit 21.764 seien es ak-

tuell 841 mehr als im Vorjahr. Dr. *Gaa* stellte dabei auch die Altersverteilung der Mitglieder vor und freute sich über einen starken Zuwachs bei Studenten als Neumitglieder. Die Zahl 206 bedeutet eine Steigerung um 27 Prozent. Sein Fazit: „Die Zahl der Mitglieder steigt an, die Altersstruktur ist gesund und die Nachwuchsarbeit entwickelt sich positiv.“ Anschließend stellte er die Finanzplanung der DGZMK im Detail vor.

Im Jahr ihres 40-jährigen Bestehens sprach der Vorsitzende der DGZMK-Tochter APW (Akademie Praxis und Wissenschaft), Dr. *Norbert Grosse* (Abb. 2), zu recht von einer Erfolgsgeschichte. Die Zahl der Mitglieder näherte sich bald der 5.000er Grenze, seit ihrer Gründung hat die APW 500 Serien mit im Schnitt 20 Teilnehmern durchgeführt. Statt des in der Finanzplanung einkalkulierten Minus-Ergebnisses von 152.400 Euro hat die APW für das Geschäftsjahr 2013 ein Plus von 40.221 Euro vorzuweisen, was Dr. *Grosse* einen Sonderapplaus bescherte. Die Teilnehmerzahlen lagen 2013 bei 5.300 und sind in diesem Jahr bereits auf 5.800 gestiegen. Guter Nachfrage erfreuen sich die drei neu angebotenen Curricula Restaurative ZHK, Schlafmedizin und Traumatologie. 

*M. Brakel*, Düsseldorf

# Wissenschaftliche Preise und Ehrungen der DGZMK 2014



Als wissenschaftliche Dachorganisation der Oralmedizin in Deutschland fördert die Deutsche Gesellschaft für Zahn-, Mund- und Kieferheilkunde (DGZMK) den zahnmedizinischen Fortschritt mit der Vergabe wissenschaftlicher Preise und Ehrungen. Anlässlich des Deutschen Zahnärztetages 2014 in Frankfurt sollte der langjährige frühere Vizepräsident der DGZMK, Dr. *Wolfgang Bengel* (Heiligenberg), die **Goldene Ehrennadel** erhalten. Leider ist Dr. *Bengel* Anfang Oktober verstorben, die Ehrung für sein vorbildliches und beispielloses Wirken als Vizepräsident der DGZMK und für sein hervorragendes Engagement als Referent, Autor und Berater auf dem Gebiet der Mundschleimhautrekrankungen sowie der Dentalen Fotografie wird posthum erfolgen.

Den mit 3.000 Euro dotierten diesjährigen **DZZ-Jahresbestpreis** teilen sich zwei Preisträger: Die Forschergrup-



**Abbildung 1** Dr. Sara Parchami, die eine Gewinnerin des DZZ-Jahresbestpreises.

pe Dr. *Sara Parchami*, (Abb. 1), Prof. Dr. *Anahita Jablonski-Momeni*, Prof. Dr. *Roland Frankenberger*, Prof. Dr. *Richard Stoll* (Marburg) wurde für ihre Arbeit: „Einfluss bestimmter Parameter auf das



**Abbildung 2** Dr. Rugzan Jameel Hussein, die weitere Gewinnerin des DZZ-Jahresbestpreises.

Überleben endodontischer Maßnahmen (eine retrospektive Studie)“ ausgezeichnet. Die Forschergruppe Dr. *Rugzan Jameel Hussein*, (Abb. 2), Prof. Dr. *Ulla Walter*, Dr. *Thomas Schneller* (Hannover) erhielt den Preis für die Arbeit: „Ausübung und Ausbau der Prophylaxe in deutschen Zahnarztpraxen: ein Vergleich der Ergebnisse von 2000 und 2009“.

Auch den mit 1.000 Euro dotierten **IPJ-Preis** teilen sich ebenfalls zwei Preisträger(-gruppen): Dr. *Maren Kahl*, Kiel; ZÄ *Svenja Schützhold*, Greifswald; Dr. *Claudia Springer*, Kiel; Dr. *Karim Fawzy El-Sayed*, Kiel; Dr. *Andreas Rühling*, Kiel; Prof. Dr. *Thomas Kocher*, Greifswald; Prof. Dr. *Christof E. Dörfer*, Kiel; Dr. *Christian Graetz*, Kiel für das Poster: „Influence of the variable age for long-term tooth retention after 15 years of periodontal supportive therapy (SPT)“ – erschienen im International Poster Journal 2013, Volume 15, No. 2, Poster 643 am 15. Juni 2013 und PD Dr. *Robert Nölken*, Lindau, ZÄ *Fabienne Oberhansl*, Lindau, Prof. Dr. Dr. *Martin Kunzel*, Bochum, Prof. Dr. Dr. *Wilfried Wagner*, Mainz für das Poster: „Immediate implant placement and provisionalization in extraction sites with severe gin-




**Abbildung 3** Verleihung Dental Education Award der Kurt Kaltenbach-Stiftung (v.l.): Dr. *Beate Schacher*, *Sebastian H. Höfer*, Dr. *Tobias Locher*, *Lars Kandsperger*, *Jan Tent*, Dr. *Silvia Brandt*, Dr. *Alexander Uhse*, *Britta Schwalm*, PD Dr. *Susanne Gerhardt-Szép*, Dr. *Stefan Kaltenbach*, Prof. *Reiner Biffar*, Dr. *Frank Emde* und Prof. Dr. *Reinhard Hickel*. (Abb. 3: DGZMK/Michelle Spillner)

gival recessions: A case series with 1 to 5-year follow-up" – erschienen im International Poster Journal 2013, Volume 15, No. 4, Poster 737 am 15. Dezember 2013.

Der von der Kurt Kaltenbach Stiftung ausgelobte **Dental Education Award** verzeichnet in diesem Jahr nur einen Preisträger. Den mit 5.000 Euro dotierten ersten Preis holte die Arbeitsgruppe aus dem Carolinum Zahnärztliches Universitäts-Institut GmbH der Goethe-Universität Frankfurt am Main. Fünf Oberärzte aller Polikliniken, ein Vertreter der Fachgruppe und zwei

nichtzahnärztliche Mitarbeiter unter der Leitung von PD Dr. *Susanne Gerhardt-Szép* (Abb. 2, Master of Medical Education) gehören zu den glücklichen Gewinnern. Titel der Arbeit ist die „Interdisziplinäre Curriculumskartierung der Frankfurter Zahnmedizinischen Ausbildung anlehnend an den NKLZ“. Die Autoren sind: *Jan Tent* (1, Abb. 2), Dr. *Silvia Brandt* (2, Abb. 2), *Lars Kandsperger* (2, Abb. 2), Prof. Dr. *Constantin Landes* (3), vertreten durch *Sebastian H. Höfer* (3, Abb. 2), Dr. *Tobias Locher* (4, Abb. 2), Dr. *Beate Schacher* (5, Abb. 2), *Britta Schwalm* (6, Abb. 2), Dr. *Alexander Uhse* (7, Abb.

2), PD Dr. *Susanne Gerhardt-Szép* (8, Abb. 2) mit ihren jeweiligen Zugehörigkeiten: 1=Vertreter Fachgruppe Zahnmedizin; 2=Zahnärztliche Prothetik; 3=Mund-, Kiefer- und Plastische Gesichtschirurgie; 4=Zahnärztliche Chirurgie und Implantologie; 5=Parodontologie; 6=Experte für neue Lerntechnologien (ENLT), Langen; 7=Kieferorthopädie und 8=Zahnerhaltungskunde.

Der mit 10.000 Euro höchst dotierte Wissenschaftliche Preis der DGZMK, der Miller-Preis, wurde in diesem Jahr nicht vergeben. 

M. Brakel, Düsseldorf

## Neue Argumente für interdisziplinäre Prävention im Rahmen der Qualitäts- und Imagedebatte

Rund 3.400 Besucher beim Kongress „Individualisierte Zahnmedizin Interdisziplinär – Präventionsorientierte Therapiekonzepte“ und Deutschen Zahnärztetag 2014 in Frankfurt



Der Kongress „Individualisierte Zahnmedizin Interdisziplinär – Präventionsorientierte Therapiekonzepte“ zum Deutschen Zahnärztetag 2014 in Frankfurt darf im Rückblick als der bereicherte und breitgefächerte Beitrag der Wissenschaft zur „Mundgesundheit und Prävention im Rahmen der Qualitäts- und Imagedebatte“ gelten, wie ihn die Präsidentin der DGZMK (Deutsche Gesellschaft für Zahn-, Mund- und Kieferheilkunde), Prof. Dr. *Bärbel Kahl-Nieke* (Abb. 1), schon zur Eröffnung des Zahnärztetages in der Frankfurter Paulskirche angekündigt hatte. Trotz Bahnstreiks und daraus resultierenden weiteren Anreisebeschwerden haben 3.400 Gäste den Deutschen Zahnärztetag besucht, darunter 700 Studenten. „Wir haben uns in den vergangenen beiden Tagen einer anspruchsvollen Thematik 'Individualisierte präventionsorientierte Therapiekonzepte' gestellt und haben dabei kein Fach und kein Thema aus-



**Abbildung 1** Prof. Dr. *Bärbel Kahl-Nieke*, Präsidentin der DGZMK, bei der Eröffnung in der Paulskirche.

gelassen, von der Karies und Parodontitis über die Periimplantitis bis zum Plattenepithelkarzinom. Die bei mir ange-



**Abbildung 2** Dr. *Wolfgang Eßer*, Vorsitzender der Kassenzahnärztlichen Bundesvereinigung.

kommene Resonanz auf diesen Kongress war durchweg positiv. Alle sind mitgegangen bei dieser individualisierten





**Abbildung 3** Dr. Peter Engel, Präsident der Bundeszahnärztekammer.



**Abbildung 4** Prof. Dr. Eugen Buß hielt den Festvortrag. (Abb. 1–4: axentis/Lopata)



**Abbildung 5** Den Einstiegsvortrag zum Kongress präsentierte Prof. Dr. Dr. Manfred Dietel.

Herangehensweise und dafür möchte ich allen Beteiligten meinen Dank aussprechen“, resümierte die DGZMK-Präsidentin.

**„Noch nie so interdisziplinär“**

Wie weit der Bahnstreik wirkte, zeigte sich am Eröffnungsabend des Deutschen Zahnärtetages: Dank des stark erhöhten Berufsverkehrs drohte der Shuttle-Service im Stau stecken zu bleiben. In der dennoch gut gefüllten Paulskirche begrüßten nacheinander die Präsidentin der DGZMK, Prof. Kahl-Nieke (Abb. 1), der Vorsitzende der Kassenzahnärztlichen Bundesvereinigung, Dr. Wolfgang Eßer (Abb. 2), und der Präsident der Bundeszahnärztekammer, Dr. Peter Engel (Abb. 3), die Gäste. Die DGZMK-Präsidentin beklagte in ihrer Rede u.a. die Diskrepanz zwischen Präventions- und Therapieangeboten auf der wissenschaftlich-klinischen Seite und dem Image des Berufsstandes. Gleichzeitig hob sie hervor, „noch nie waren wir so in die Medizin integriert wie heute, wozu ich nur ein paar Stichworte nenne: Diabetes, KHK, Stroke und Parodontitis“. In Anlehnung an das Kongresssthema wies sie auch darauf hin: „Noch nie haben wir so interdisziplinär und individualisiert wie heute getickt, diagnostiziert und therapiert. Und nicht nur in den Praxen und in den Kliniken.“ Prof. Kahl-Nieke ging auch auf die Bedeutung der AOZ-neu sowie die anstehende Fertigstellung des Nationalen Kompetenzbasierten Lern-

zielkatalogs (NKLZ) im Hinblick auf eine interdisziplinäre präventionsorientierte Zahnheilkunde ein (die Rede der Präsidentin findet sich im Wortlaut auf [www.dgzmk.de](http://www.dgzmk.de)). Gegen Ende des Festaktes verlieh die DGZMK-Präsidentin posthum die Goldene Ehrennadel der DGZMK an den im Oktober verstorbenen ehemaligen Vizepräsidenten Dr. Wolfgang Bengel.

**Regelungswut und Individualismus**

So manche Erscheinungen des jüngeren Alltags, darunter besonders die Re-

gelungswut in allen Bereichen, erhielten im Festvortrag von Prof. Dr. phil. Eugen Buß (Abb. 4), Institut für Rechts- und Sozialwissenschaften der Universität Hohenheim, Lehrstuhl für Soziologie und empirische Sozialforschung, einen wissenschaftlichen Hintergrund. „Wertewandel in Deutschland – Chancen für eine neue Praxiskultur“ war das Thema des Vortrags, der sich aus unterschiedlichen Perspektiven bestimmten gesellschaftlichen Entwicklungen widmete, darunter (übertriebener) Individualismus, gepaart mit dem Verlust von Bindungen und Loyalität, eine steigende Unsicherheitsvermeidung, der eine zunehmenden-



**Abbildung 6** Das Programm vom Studententag war sehr gut besucht.

(Abb. 5 u. 6: DGZMK/Michelle Spillner)



de Regelungsdichte folge. Der Fokus hierzulande liege auf einer Kurzzeitperspektive, alles müsse schnell und sofort geschehen. Nur wer sich der daraus resultierenden neuen Kommunikationskultur anpasse, könne in diesem Umfeld erfolgreich sein. Diese Erkenntnis richtete Prof. *Buß* gezielt an die Zahnmediziner.

Auf der gemeinsamen politischen Pressekonferenz zum Deutschen Zahnärztetag propagierten die DGZMK und die beiden Landespolitischen Berufsvertretungen einhellig eine präventionsorientierte Versorgung ohne staatliche Überregulierung. Die Wissenschaftliche PK widmete sich dem Thema Prävention aus zwei Blickwinkeln, Prof. Dr. *Roland Frankenberger* und Prof. Dr. Dr. *Knut Achim Grötz* stellten Beispiele aus der Zahnerhaltung und bei der Vermeidung von Kiefernekrosen vor.

### „Individualisierte und interdisziplinäre Zahnmedizin“

Ein komplexes Kongressprogramm fand seinen spannenden Einstieg im Vortrag von Prof. Dr. Dr. *Manfred Dietel* (Abb. 5), der den auf die Tumormedizin gemünzten Begriff „Individualisierte Medizin“ auf die „Individualisierte Zahnmedizin“ (so das Vortragsthema)

überführte. Das von ihm dargestellte Zusammenwirken von Medizin und Zahnmedizin im Rahmen einer individualisierten und interdisziplinären Herangehensweise stand auch im weiteren Kongressprogramm immer im Mittelpunkt der Referent/inn/en. Den Schlusspunkt setzte dann die Podiumsdiskussion unter Leitung des ehemaligen ZDF-Wissenschaftsmoderators Dr. *Joachim Bublath*, die der Frage nachging: „Kann Therapie durch Prävention ersetzt werden?“ (s. eigenen Bericht auf S. 747ff)

### Gut besucht: Studententag-Veranstaltung

Außerordentlich gut besucht war das Programm zum Studententag 2014 (Abb. 6). Der für das Programm reservierte Raum war zur Eröffnung bis auf den letzten Platz besetzt. DGZMK-Präsidentin Prof. *Kahl-Nieke* hob im Beisein des alten und neuen Vorstands des Bundes deutscher Zahnmedizinstudenten (BdZM) die Bedeutung des beruflichen Nachwuchses für den Berufsstand und die Wissenschaft hervor: „Wir wollen Sie von Anfang ins Boot holen bzw. im Boot haben. Sie sind unsere Zukunft!“ Dabei stellte sie die Rolle der DGZMK bei der Wissenschaftsförderung heraus und verwies auf verschiedene Unterstüt-

zungsmöglichkeiten, die die DGZMK Studierenden biete, darunter die kostenlose Mitgliedschaft.

DGZMK-Generalsekretär und -Nachwuchsbeauftragter Dr. *Ulrich Gaa* bedankte sich bei den scheidenden BdZM-Vorsitzenden *Paul Schuh* und *Arthur Heinitz* für die gute Zusammenarbeit und stellte als eines der Angebote der DGZMK an die Studierenden den Fahrtkostenzuschuss für die Reise zum Studententag heraus. Als Zahnarzt in eigener Praxis gebe es für ihn drei Gründe, zu Fortbildungen wie einem solchen Kongress zu gehen: Neues Wissen zu erlangen, die Eigenmotivation zu erweitern und durch Kollegengespräche für einzelne Aspekte des Berufsalltags neue Anregungen zu erhalten. Die DGZMK-Portalmanagerin *Kirstin Petzold* brachte dem Auditorium die Vorzüge der neuen Internetplattform *owidi* näher und hielt dabei den Fokus auf „Benefits für Studierende“. Tipps zur eigenen Praxisführung, wissenschaftliche Themen und Reiseimpressionen von Auslandsstudienaufenthalten rundeten das Programm des Studententages ab.

Gut besucht waren auch die Infostände der DGZMK, auf denen sowohl über *owidi*, das neue Internetportal, sowie über die AWZMK, die Agentur zur Wissenschaftsförderung, informiert wurde.

*M. Brakel*, Düsseldorf

# Grenzen der Prävention werden durch Rahmenbedingungen definiert



Spannende Abschlussdiskussion zum Wissenschaftlichen Kongress zeigte interdisziplinäre Ansätze auf

■ Eine scheinbar kontroverse Frage, die den programmatischen Verlauf des stark auf interdisziplinäre und individualisierte Prävention ausgerichteten wissenschaftlichen Kongresses zum Deutschen Zahnärztetag in Frankfurt zum Ende thematisch noch einmal zuspitzte: „Kann Therapie durch Prävention ersetzt werden?“ – In der spannenden und facettenreichen Diskussion mit Dr. *Joachim Bublath* (Abb. 1), bekannt als langjähriger Wissenschaftschef des ZDF und u.a. als Wissenschaftsjournalist des Jahres 2007 ausgezeichnet, zeigte sich deutlich, dass diese Frage grundsätzlich mit „Ja“ zu beantworten ist. Allerdings, darin waren sich alle Experten einig, müssten für einen besseren Erfolg der Prävention die Rahmenbedingungen verbessert werden. Dies aus der Sicht von vier unterschiedlichen Fachbereichen, nämlich der Zahnerhaltung, vertreten durch Prof. Dr. *Roland Frankenberger* (Abb. 1), der Kieferorthopädie mit Prof. Dr. *Heike Korbmacher-Steiner* (Abb. 1), der Parodontologie mit Prof. Dr. *Jörg Meyle* (Abb. 2) und der Mund-Kiefer-Gesichtschirurgie, die Prof. Dr. *Torsten E. Reichert* (Abb. 2) repräsentierte. Per sms richteten auch die Zuhörer Fragen an die Runde.

Wie Moderator Dr. *Bublath* in seiner Einführung bereits relativierte, ging es bei der Fragestellung nicht so sehr um das ob oder ob nicht, sondern um die Grenzen der Prävention. Er verwies auf ein Statement von Prof. *Frankenberger*, in dem dieser erklärt hatte, Karies zu verhindern sei ganz leicht. „Kariesprophylaxe scheint bei vielen Kindern und Erwachsenen zu funktionieren, aber wir wissen alle, dass es Fehlstellen, sprich Lecks gibt, wo man mit manchen regulativen Maßnahmen einfach nicht richtig herankommt“, ging Prof. *Frankenberger* auf

dieses Statement selbst ein. Er verwies dabei auf die Polarisation des Kariesbefalls in der Kinderzahnheilkunde, von der vor allem bildungsferne Schichten mit entsprechendem sozioökonomischen Hintergrund betroffen seien. Auch die DMFT-Zahlen etwa bei 40-Jährigen zeigten, dass der Präventionsgedanke nicht durchtransportiert werde. „Wenn Sie sich die DMFT-Zahlen anschauen an den epidemiologischen Studien orientiert, müsste man ja meinen, dass die Karies irgendwann bei Null angelangt ist und es irgendwann eine Null-Linie kreuzt. Aber dem ist eben nicht so.“

Aus Sicht der Parodontologie verwies Prof. *Meyle* zunächst auf eine hohe Prävalenz der Erkrankungen, wie es auch die DMS-Studien belegten. „Das Problem bei der Parodontitis ist, dass sie im jungen Alter häufig nicht sofort erkannt wird, weil sie sehr diskret beginnt, sie ist völlig schmerzlos.“ Es sei von etwa 10 Millionen Betroffenen auszugehen, wobei an kassenzahnärzt-

lichen Leistungen nur etwa eine Million Paro-Behandlungen pro Jahr zu verzeichnen sei. Prof. *Meyle*: „Da stellt sich die Frage, was können wir tun, um das zu steigern?“ Eine Frage sei dabei die Anwendung des seit zehn Jahren zur Verfügung stehenden Screening Index, der aber nicht in allen Praxen verwendet werde. Prof. *Meyle* verwies darauf, dass 99 Prozent der gingivalen und parodontalen Entzündungen keine Beschwerden verursachen. „Damit ist auch kein Leidensdruck bei den Patienten vorhanden.“ Wie auch Prof. *Frankenberger* betonte er die Notwendigkeit, in den präventiven Bemühungen die Patienten auch im weiteren Leben über Individualprophylaxe zu motivieren und zu einem sehr guten Mundhygienebewusstsein zu führen: „Dann könnte man viel erreichen.“

„Die Kieferorthopädie an sich ist ein präventionsorientierter Ansatz“, stellte Prof. *Korbmacher-Steiner* klar. Nach einer Parodontalbehandlung seien die Patienten über das Ergebnis



**Abbildung 1** (v.l.n.r.) Prof. Dr. Roland Frankenberger, Prof. Dr. Heike Korbmacher-Steiner und Dr. Joachim Bublath.



**Abbildung 2** Prof. Dr. Jörg Meyle (links) und Prof. Dr. Dr. Torsten E. Reichert.

(Abb. 1 u. 2: DGZMK/Michelle Spillner)

meist enttäuscht: „Das Zahnfleisch ist gesund, es hat sich zurückgezogen, man sieht schwarze Dreiecke – und das soll ein Erfolg sein.“ Der Erfolg werde erst perfekt, wenn die Zähne kieferorthopädisch bewegt würden, führte sie aus. „Die Zähne werden intrudiert und von der Stellung sagittal auch wieder zurückgeholt, dadurch kann der Knochen regenerieren. Denn es gibt nichts besseres als der körpereigene Knochen. Körpereigene Zähne, Zahnfleisch und die dann noch in guter Funktion. Das sind eigentlich Therapieziele.“

Eine der Folgen fehlender Prävention kann das Entstehen von Mundkrebs sein. „Ich werde nicht müde darauf hinzuweisen, dass der Zahnarzt, die Zahnärztin, hier eine extrem wichtige Position einnimmt“, betonte Prof. Reichert. „Durch die Früherkennung der sogenannten malignen Mundschleimerkrankungen kann man eben verhindern, dass es zu Mundhöhlenkarzinomen kommt.“ Prof. Reichert verwies auf die Notwendigkeit, bei jeder zahnmedizinischen Untersuchung die gesamte Mundschleimhaut sorgfältig zu inspizieren. Dazu müsse man natürlich wissen, was denn auffällige Läsionen in der Mundhöhle seien. Solche Frühformen könnten auf einer Stufe abgefangen werden, bevor es zum Karzinom komme. „Und das ist Prävention im eigentlichen Sinne.“

Ein Viertel aller Karzinom-Erkrankten werde aber erst im Stadium vier entdeckt.


Die weitere Diskussion, die immer wieder durch praxisrelevante Fragen bereichert wurde, zeigte Schnittstellen in der Prävention zwischen den einzelnen Fachbereichen auf und alle einte die Hilflosigkeit vor dem Phänomen der Verweigerung einer notwendigen Mundhygiene nicht selten aus soziologischen Aspekten heraus. Besonders präventionsbedürftig bleiben demnach Kleinstkinder sowie alte Menschen und solche mit Behinderungen.

„Die Hauptsache ist immer noch, dass wir den Biofilm, der da ist, kontrollieren müssen, beseitigen müssen, um dem Körper die Chance zu geben, auszuheilen. Das ist die Situation in Deutschland, wo wir noch lange nicht da sind, wo wir hin müssen in meinem Fachgebiet“, stellte Prof. Meyle gegen Ende der Diskussion fest. Insgesamt stellte sich im Verlauf der Gesprächsrunde die Notwendigkeit einer interdisziplinären Zusammenarbeit auch mit der Medizin heraus, die der neuen Approbationsordnung, wie Prof. Reichert einfügte, schon in der Ausbildung einen weit größeren Stellenwert zumesse.

Moderator Dr. Bublath fasste wesentliche Punkte der Diskussion zusammen: „Was ich mitnehme ist, dass ein Manko die mangelnde Patienten-

disziplin ist bei vielen präventiven Maßnahmen, dass die Krankenkassen offenbar nicht alles zahlen, was sinnvoll ist, dass es in der Demographie bei älteren Patienten eigentlich noch gar keine richtigen Konzepte gibt, wie man damit umgeht.“ Seine Abschlussfrage nach Verbesserungen in der Prävention beantwortete Prof. Frankenberg damit, dass er feststellte: „Für mich ist das kein Problem der Zahnmedizin, für mich ist das ein Problem der Medizin im Allgemeinen. Sie kriegen als Arzt, wenn Sie irgendwo reinschneiden, ein besseres Honorar, als wenn Sie abwarten. Es ist die aggressive Medizin heute immer noch besser bezahlt als die sanfte Medizin. Das ist in der Zahnmedizin genauso.“ Prof. Frankenberg sah aber den Kongress als Beleg dafür, dass neben den Mitdiskutanten auch viele Kolleginnen und Kollegen den „sanften Weg“ bevorzugen.

Prof. Korbmacher-Steiner appellierte an das Durchhaltevermögen: „Wir sind auf allen Ebenen gut dabei Prävention besser aufzustellen.“ Sie verwies auf laufende Studien und deren Umsetzung, die allerdings einen langen Vorlauf hätten, um den Präventionsgedanken weiter voran zu treiben. Prof. Meyle fokussierte sich auf die Praxis: „Ich wünsche mir, dass die Zahnärzte da draußen, wenn sie einen Patienten mit Parodontitis behandeln, dafür ein anständiges Honorar bekommen. Und dass es nicht abgewertet wird, zugunsten von restaurativen Maßnahmen, so wie es passiert ist. Wenn wir wirklich Prävention meinen, dann müssen wir auch die Weichen in die richtige Richtung stellen.“

Prof. Reichert sah dagegen für die Zahnmedizinerinnen und Zahnmediziner „die einmalige Chance, diesen Präventionsgedanken wirklich durchzuführen. Er bekommt den Patienten ja, wenn es ideal läuft, schon im Kindesalter, sieht ihn regelmäßig und verfolgt ihn ein Leben lang, bis ins hohe Alter möglicherweise. Und in jedem Lebensabschnitt gibt es Aspekte, die wichtig sind.“ Der Zahnarzt habe so die Chance, den Präventionsgedanken an jedem einzelnen Baustein anzuwenden. 

M. Brakel, Düsseldorf



# DENTSPLY-Förderpreis: Nachwuchsforscher stellten sich einer hochkarätigen Jury



17 Hochschulen beteiligten sich am Wettbewerb in zwei Kategorien/  
Abschied für Claus-Peter Jesch nach 20 Jahren

■ Nichts geht mehr! – Die 17 Teilnehmerinnen und Teilnehmer am 28. DENTSPLY-Förderpreis hatten ihre Einsätze gemacht und warteten nun gespannt auf das Ergebnis. Obwohl im unterhaltsamen Teil des Abends im Steigenberger Frankfurter Hof auch Roulette im Spiel war, hatte diese Spannung nichts mit dem Lauf einer Kugel zu tun. Es ging vielmehr um das Ergebnis der Bewertung der von den Teilnehmern eingereichten Poster in zwei Kategorien. Die Gewinner der Preise Grundlagenforschung und klinische Forschung werden gemeinsam mit ihren Tutoren an der nächsten Tagung der American Dental Association in den USA in Washington teilnehmen und dort ebenfalls die eigenen Forschungsergebnisse vorstellen können. Außerdem konnten sie sich über einen Geldpreis von 1.500 Euro freuen. Sieger im Bereich Klinische Verfahren und Behandlungsmethoden wurde *Lisa Weickert* (Universität Frankfurt) mit ihrem Tutor Prof. *Peter Eickholz* und der Arbeit „Ist Zahnfleischbluten ein Symptom mit Typ-1-von Willebrand-Syndrom?“. In der Kategorie Grundlagenforschung und Naturwissenschaften siegte *Matthias Meier* von der Universität Regensburg mit seinem Tutor Dr. *Christian Kirschneck*. Der Titel der Präsentation lautet: „Die Bedeutung der COX-2 für die Progression einer Parodontitis bei kieferorthopädischer Behandlung.“

Den zweiten Preis in der Kategorie Klinische Verfahren sicherte sich *Anna-Patrizia Rickert* (Universität Köln), mit der Arbeit „Quantitative und qualitative Veränderungen der Speichelsekretion bei sportlicher Langzeitbelastung“, als Tutor wirkte Prof. Dr. *Wilhelm Niedermeier*. In der Grundlagenforschung errang *Andrea Schubert* (Universität Göttingen) den zweiten Platz

für die Arbeit „Immunohistochemische Analyse des Zahnhalteapparates in-vivo“ mit dem Tutor Dr. *Boris Schminke*. Das Preisgeld für die beiden Zweitplatzierten betrug jeweils 500 Euro.

Für die meisten Gäste war es ein unterhaltsamer Abend in exquisitem Ambiente, für einen jedoch ein ganz besonderer: *Claus-Dieter Jesch* hatte nach 20 Jahren intensiven Einsatzes für den Förderpreis seinen letzten Auftritt, der Geschäftsführer der DENTSPLY DETREY GmbH wird zum Jahresende seinen Abschied nehmen. Das Unternehmen wolle den jungen Teilnehmerinnen und Teilnehmern stolz auf die eigene Leistung vermitteln. „Sie haben eine eigene Forschung durchgeführt, sich mit anderen gemessen und die Ergebnisse einem sehr erfahrenen Fachpublikum vorgestellt –

und vor allen Dingen, vor einer sehr strengen Jury bestanden.“

„Sie, liebe Teilnehmer an unserem DENTSPLY-Förderpreis“, führte *Jesch* weiter aus, „haben auch die Aufgabe, in der Zukunft die Weiterentwicklung unserer Profession und deren Spitzenplatz zu erhalten. Dies geht alles nicht nur nebenbei. Eine Menge an Disziplin und Hingabe ist erforderlich. Sie werden lernen, dass Siege wie Niederlagen zum Leben eines jeden gehören und Vorbild sein in Beruf und Familie ist anstrengend und nur mit harter Disziplin gegen sich selbst durchzuhalten.“ *Jesch* dankte der Deutschen Gesellschaft für Zahn-, Mund- und Kieferheilkunde (DGZMK) sowie der Bundeszahnärztekammer (BZÄK) und deren Präsidentin Prof. *Bärbel Kahl-Nieke* und Dr. *Peter Engel* für die Übernahme



**Abbildung 1** *Lisa Weickert* (2.v.l., Universität Frankfurt) gewann den 1. Preis in der Kategorie „Klinische Verfahren und Behandlungsmethoden“, *Anna Patrizia Wickert* (1.v.l., Universität Köln) den 2. Platz. Im Bereich „Grundlagenforschung und Naturwissenschaften“ sicherte sich *Matthias Meier* (ganz rechts im Bild, Universität Regensburg) den 1. Platz und *Andrea Schubert* (3.v.l., Universität Göttingen) den 2. Platz. *Claus-Peter Jesch* – Vice President/General Manager DENTSPLY DETREY GmbH gratuliert den Preisträgern (stehend im Bild).





**Abbildung 2** Gruppenbild mit Siegern: Die Teilnehmer am DENTSPLY-Förderpreis 2014

(Abb. 1 u. 2: DENTSPLY DETREY GmbH)

der Schirmherrschaft für diesen Nachwuchspreis. Sein Dank galt ausdrücklich der Jury bestehend aus: Prof. Dr. Petra Ratka-Krüger, Prof. Dr. Ralph Luthard, Prof. Dr. Jürgen Geis-Gerstörfer, Prof. Dr. James Deschner, Dr. Guido Wucherpennig und Dr. Jens Nagaba.

Die DGZMK-Präsidentin sah mit dem Förderpreis eine „Chance für junge Forscher aus unseren Universitäten, mit diesem Schlüssel für eine mögliche wissenschaftliche Karriere, und gleichermaßen auch einen relevanten Beitrag zur Qualitätsdebatte. Wir wollen eine wissenschaftliche Zahnmedizin als Grundlage für unser praktisches Tun, also die Prävention, die Befunderhebung, die Behandlung und die Nachsorge. Und diese kommt nicht im Abonnement und auch nicht mit einer App auf dem Smartphone.“ Prof. Kahl-Nieke zitierte Plato mit dem Gedanken: „Das Wohl anderer erstreben und somit auch ihr eigenes fördern“.

Prof. Kahl-Nieke weiter: „Wir, Dentsply, die DGZMK und die BZÄK fordern und fördern gemeinsam das Interesse am Wohl anderer im Sinne des Inhaltes medizinischer Wissen-

schaften und bekommen im Gegenzug engagierte zukünftige Kolleginnen und Kollegen, die ihren Beitrag leisten in der Evidenzdebatte und damit der deutschen Zahnmedizin einen echten Dienst erweisen.“

Ihren Dank an die Jury verband die DGZMK-Präsidentin mit einem Hinweis für „Nichtinsider“. Die Jury werde turnusmäßig in ihrer Besetzung geändert, also nie zeitgleich vollständig ausgetauscht. So sei immer dafür Sorge getragen, dass erfahrene Kolleginnen und Kollegen mit neuen Mitgliedern im Boot sind. Ebenso bemühe sich die DGZMK um eine ausgeglichene Bilanz von Klinikern und Grundlagen-orientierten Jurymitgliedern. Spezielle Worte fand sie für den scheidenden Claus-Peter Jesch: „Lieber Herr Jesch, wir alle haben die Zusammenarbeit mit Ihnen und vor allem Ihr großes Engagement für diese besondere Kooperation geschätzt und wollen uns dafür an dieser Stelle herzlichst bedanken.“

BZÄK-Präsident Dr. Peter Engel stellte fest: „Die zahnärztliche Versorgung in Deutschland hätte nicht das heutige exzellente Niveau erreicht oh-

ne die Unterstützung der Wissenschaft. 'Es ist nicht das Ziel der Wissenschaft, der unendlichen Weisheit eine Tür zu öffnen, sondern eine Grenze zu setzen dem unendlichen Irrtum', sagte einst Bertolt Brecht. Und genau darum geht es beim DENTSPLY-Förderpreis: Talente an die Wissenschaft heranzuführen und somit den unendlichen Irrtum Stück für Stück kleiner werden zu lassen. Ganz gleich, ob Sie der Wissenschaft treu bleiben oder sich selbstständig machen, die Erfahrungen aus diesem Wettbewerb sollten Ihnen für Ihr künftiges Berufsleben wertvolle Anregungen liefern. Und sei es nur, sich ein Ziel zu setzen und bis zu dessen Erreichen darum zu kämpfen.“

Dr. Engel dankte dem Unternehmen DENTSPLY DETREY GmbH für die Durchführung des Förderpreises und „natürlich auch den Kolleginnen und Kollegen von DGZMK und BZÄK, die den Förderpreis so kompetent fachlich betreuen und die eingereichten Arbeiten nach hohen wissenschaftlichen Standards bewerten.“

M. Brakel, Düsseldorf



## TAGUNGSKALENDER

## 2015

**06.02. – 07.02.2015, Freiburg**

Arbeitskreis Psychologie und Psychosomatik in der DGZMK (AKPP)

**Thema:** „Kommunikation in der Zahnmedizin“

**Auskunft:** <http://akpp.uni-muenster.de/>

**07.02.2015, Münster**

Westfälische Gesellschaft für Zahn-, Mund- und Kieferheilkunde e.V. (WLZMK)

**Thema:** „Wohin entwickelt sich die Zahnheilkunde? Vision und Wirklichkeit“

**Auskunft:** Prof. Dr. Dr. L. Figgenger; weersi@uni-muenster.de

**07.03.2015, Hannover**

Deutsche Gesellschaft für Alterszahnmedizin (DGAZ)

**Thema:** „Kommunikation in der Seniorenzahnmedizin“

**Auskunft:** [www.dgaz-online.de](http://www.dgaz-online.de)

**11.04.2015, Dresden**

Gesellschaft für Zahn-, Mund- und Kieferheilkunde Dresden e.V. (GZMK)

**Thema:** „Kinderzahnheilkunde und Kieferorthopädie aus der Sicht des Praktikers“

**Auskunft:** [www.gzmk-dresden.de](http://www.gzmk-dresden.de), Kati Eisele, Tel.: 0351 4582712

**17.04. – 18.04.2015, Würzburg**

Deutsche Gesellschaft für Kinderzahnheilkunde (DGKIZ)

**Auskunft:** [www.dgkiz.de](http://www.dgkiz.de)

**24.04. – 25.04.2015, Aachen**

Landesverband Berlin-Brandenburg im DGI e.V.

**Thema:** „19 Jahrestagung“

**Auskunft:** [www.dginet.de](http://www.dginet.de)

**29.05. – 30.05.2015, Aachen**

Landesverband Nordrhein-Westfalen im DGI e.V.

**Thema:** „14 Jahrestagung“

**Auskunft:** [www.dginet.de](http://www.dginet.de)

**29.05. – 30.05.2015, Wuppertal**

Bergischer Zahnärztereine

**Thema:** „Herausnehmbarer Zahnersatz“

**Auskunft:** [www.bzaet.de](http://www.bzaet.de)

**11.06. – 13.06.2015, Ulm**

Deutsche Gesellschaft für Prothetische

Zahnmedizin und Biomaterialien (DGPro)

**Thema:** „Vom Patientenwunsch zur erfolgreichen Therapie“

**Auskunft:** [www.dgpro.de](http://www.dgpro.de)

**11.09. – 12.09.2015, Köln**

Studiengruppe Restaurative Zahnheilkunde

**Thema:** „Jahrestagung“

**Auskunft:** Dr. Sabine Hopmann, sabinehopmann@web.de

**24.10.2015, Dresden**

Gesellschaft für Zahn-, Mund- und Kieferheilkunde Dresden e.V. (GZMK)

**Thema:** „Oralchirurgie“

**Auskunft:** [www.gzmk-dresden.de](http://www.gzmk-dresden.de), Kati Eisele, Tel.: 0351 4582712

**06.11. – 07.11.2015, Frankfurt**

Deutsche Gesellschaft für Zahn-, Mund- und Kieferheilkunde (DGZMK)

**Thema:** „Zahnmedizin Interdisziplinär – Klinisch relevant, Kritisch betrachtet, Konstruktiv diskutiert“

**Auskunft:** [www.dgzmk.de](http://www.dgzmk.de)

**13.11. – 14.11.2015, Bad Homburg**

Deutsche Gesellschaft für Funktionsdiagnostik und -therapie (DGFDT)

**Thema:** „CMD/Ästhetik“

**Auskunft:** [www.dgfdt.de](http://www.dgfdt.de)

**18.11. – 21.11.2015, Mannheim**

Deutsche Gesellschaft für Kieferorthopädie (DGKFO)

**Thema:** „Kieferorthopädie – Perspektiven in Diagnostik und Therapie“

**Auskunft:** [www.dgkfo2015.de](http://www.dgkfo2015.de)

## 2016

**15.09. – 17.09.2016, Halle**

Deutsche Gesellschaft für Prothetische Zahnmedizin und Biomaterialien e.V.

**Thema:** „65. Jahrestagung“

**Auskunft:** [www.dgzpw.de](http://www.dgzpw.de)

**11.11. – 12.11.2016, Frankfurt**

Deutsche Gesellschaft für Zahn-, Mund- und Kieferheilkunde (DGZMKI)

**Thema:** „Deutscher Zahnärztetag“

**Auskunft:** [www.dgzmk.de](http://www.dgzmk.de)

**25.11. – 26.11.2016, Bad Homburg**

Deutsche Gesellschaft für Funktionsdiagnostik und -therapie (DGFDT)

**Thema:** „CMD/Schlaf-Schnarchmedizin und Bruxismus“

**Auskunft:** [www.dgfdt.de](http://www.dgfdt.de)

## 2017

**16.11. – 18.11.2017, Bad Homburg**

Deutsche Gesellschaft für Funktionsdiagnostik und -therapie (DGFDT)

**Auskunft:** [www.dgfdt.de](http://www.dgfdt.de)

## 2018

**15.11. – 17.11.2018, Bad Homburg**

Deutsche Gesellschaft für Funktionsdiagnostik und -therapie (DGFDT)

**Auskunft:** [www.dgfdt.de](http://www.dgfdt.de)

# 38. Jahrestagung des Arbeitskreises für Forensische Odontostomatologie (AKFOS)



Am 25.10.2014 fand im Hörsaal der Klinik für Zahn-, Mund- und Kieferheilkunde der Johannes-Gutenberg-Universität Mainz die 38. Jahrestagung des „Arbeitskreises für Forensische Odontostomatologie“ der „Deutschen Gesellschaft für Zahn-, Mund- und Kieferheilkunde“ (DGZMK) und der „Deutschen Gesellschaft für Rechtsmedizin“ (DGRM) statt.

Die Tagung, an der Kolleginnen und Kollegen aus Belgien, Frankreich, Norwegen, Syrien und Deutschland teilnahmen, wurde vom AKFOS-Vorsitzenden, Prof. Dr. Rüdiger Lessig, Halle/Saale, eröffnet.

Zu Beginn der Veranstaltung erinnerte Prof. Lessig an den langjährigen AKFOS-Vorsitzenden und -Ehrenvorsitzenden Dr. Dr. Klaus Röttscher, Speyer, der wenige Tage zuvor plötzlich und unerwartet verstorben war. Die Anwesenden erhoben sich von ihren Plätzen und gedachten Klaus Röttscher, der mit den meisten Kolleginnen und Kollegen über viele Jahrzehnte freundschaftlich verbunden war.

Auch in diesem Jahr wurde durch den AKFOS-Vorstand der Gösta-Gustafson-Award verliehen: diesmal an zwei Belgische Kollegen, die sich seit mehr als vier Jahrzehnten mit der Forensischen Odontostomatologie beschäftigen: Dr. Eddy de Valck, Beigem, und Dr. Yvo Vermeylen, Boortmeerbeek.

In seinem Festvortrag berichtete Dr. de Valck über die Entwicklung der dentalen Forensik in Belgien: Die Anfänge lägen bei Charles the Bold (Karl I. der Kühne) (1433–1477), der versuchte die Bissspuren bei Adam und Eva einzuordnen. Bei einem Grubenunglück in einem Kohlenbergwerk bei Mareinelle war es 1956 zu einem Feuersausbruch gekommen: 262 Bergarbeiter – alle in der gleichen Arbeitskluft – kamen um's Leben: Es sollte in Belgien die letzte Katastrophe sein, bei der keine zahnärztlichen Identifizierungsmaßnahmen durchgeführt wurden. Im Jahre 1967 kam es in Brüssel



**Abbildung 1** Gösta-Gustafson-Award 2014 – Von links nach rechts: Prof. Dr. Rüdiger Lessig, Dr. Eddy de Valck, Dr. Yvo Vermeylen, Dr. Dr. Claus Grundmann, Prof. Dr. Dr. Ludger Figgner.

(Abb. 1: privat)

zu einem Kaufhausbrand, bei dem 323 Tote zu beklagen waren: es wurden die ersten dentalen Vergleichsuntersuchungen zu Identifizierungszwecken durchgeführt. 1971 folgte ein Flugzeugabsturz einer „Vickers Vanguard“ der British-European-Airways (BEA) über Belgien. Alle 55 Passagiere und 8 Besatzungsmitglieder fanden den Tod. Zu deren Identifizierung wurden forensisch-odontologische Maßnahmen durchgeführt.

Die Geburtsstunde des Belgischen „Disaster Victim Identification (DVI) Teams“ lag im Jahre 1978, als auf einem Campingplatz im katalonischen Los Alfaques 217 Personen aus Belgien (18 Personen), Spanien, Frankreich und Deutschland um's Leben kamen. De Valck erinnerte in diesem Zusammenhang auch an 8 Fehlidentifizierungen und deren dramatische Folgen für die Familienangehörigen.

Weitere Katastrophen mit Beteiligung des Belgischen DVI-Teams – ein-

schließlich in der Forensik ausgebildeter Zahnärzte – war die Kenterung des Fährschiffs „Harald of free Enterprise“ vor Zeebrügge (1987) mit 193 Toten, zwei Explosionen (Eynatten, 1995, Brandkatastrophe in einer Autobahntankstelle mit 16 Toten, und Ghislenghien, 2004, Unglück an einer Gaspipeline mit 24 Toten), Flugzeugabstürze (1995 und 2013) sowie Zug- (2010) und Busunglücke (2003 und 2012). International bedeutende Einsätze – unter Mitwirkung des Belgischen DVI-Teams – waren die Tsunami-Katastrophe in Asien (2004) und der Absturz der Boeing 777 der Malaysian Airlines über der Ostukraine (2014).

Aber auch Einzelfallidentifizierungen, beispielsweise die Opfer des Belgischen Mörders und Sexualstraftäters Marc Dutroux oder die des Belgischen Pastors und Serienmörders Andras Pandjy, der seine Opfer zerstückelte, anschließend in Säure aufzulösen versuch-



te und die Überreste in die Kanalisation warf, sollten nicht unerwähnt bleiben.

Prof. Dr. Dr. *Ludger Figgner*, Münster, beschäftigte sich in seinem Vortrag mit dem neuen Patientenrechtegesetz und hinterfragte kritisch seine praktische Bedeutung, da das am 20.02.2013 verabschiedete Gesetz eine Verbesserung der Rechte von Patientinnen und Patienten bewirken soll. Er erinnerte eingangs an die drei Kardinalpflichten für (Zahn-)Ärzte: Sorgfalts-, Aufklärungs- und Dokumentationspflicht. Mit verschiedenen Urteilen (z.B. OLG Hamm 3 U 114/94: „Es gibt keinen kassenzahnärztlichen Standard“) und Zitaten bzw. Auslegungen der zahnärztlichen Berufsordnung („Therapiefreiheit heißt nicht Therapiebeliebigkeit“ und „Therapiefreiheit heißt aber immer Therapieverantwortung“) beleuchtete er die juristischen Aspekte der Heilkunde. Er erinnerte daran, dass die Patientenaufklärung nicht an (zahn-)ärztliches Hilfspersonal delegierbar sei und empfahl die üblichen Patientenaufklärungsbögen zu individualisieren; beispielsweise durch den handschriftlichen Zusatz: „Patient hatte keine weiteren Fragen.“ Der Referent betonte, dass ein Aufklärungsgespräch auch für ausländische Patienten verständlich sein muss. Bei Verwendung einer elektronischen Patientenakte muss bei Änderungen in jedem Fall der ursprüngliche Eintrag einschließlich des Änderungsdatums dauerhaft erkennbar sein. Seit 1978 hätten Patienten sowohl Einsichts- als auch Herausgaberecht ihrer Patientenakten; lediglich Kopierkosten seien von Seiten der Patienten zu tragen. Gleiches gelte für röntgen- und computertomographische Aufnahmen.

Im Nachmittagsprogramm beschäftigte sich Oberfeldarzt *Martin Ulbrich*,

*Husum*, mit „Fallstricken in der Implantologie“. Er wies darauf hin, dass dentale Implantationen in der Regel Elektiveingriffe seien und daher eine umfangreiche Aufklärung mithilfe von Aufklärungsbögen erfordern würden. Als Standard würden heutzutage Messkugeln als Referenzhöhe, Bohrschablonen und im Unterkiefer das Verwenden von Gewindeschneidern gelten. Im Unterkiefer sollten dem Implantierenden die typischen linguale Einziehungen im Bereich der fehlenden Zähne 36 bzw. 46 bekannt sein, um linguale Knochenperforationen zu vermeiden. Ebenso seien für Implantationen im zahnlosen Unterkiefer Erfahrungen im Weichteilmanagement erforderlich. Selbstverständlich würden zu einem „Implantat-Aufklärungsgespräch“ auch die Aufzeichnung von Alternativen – z.B. ohne den Einsatz von Implantaten – gehören.

Für die anschließende AKFOS-Mitgliederversammlung wurde Dr. *Karl-Rudolf Stratmann*, Köln, als Leiter gewählt. Der AKFOS-Vorsitzende Prof. Dr. *Rüdiger Lessig* berichtete über den alljährlich im Frühjahr in Halle/Saale stattfindenden Kursus zur Forensischen Odontostomatologie sowie seine Teilnahme an der Jahrestagung der französischen Schwestergesellschaft (AFIO) in Orleans und am „20. World Meeting of the International Association of Forensic Sciences (IAFS)“ in Seoul/Korea. Dort wurde er im Oktober 2014 als „Editor of the Newsletter“ in den IOFOS-Vorstand gewählt.


Der AKFOS-Sekretär berichtete ebenfalls über den Identifizierungskursus in Halle/Saale sowie die Teilnahme an der Jahrestagung der Schweizer Schwestergesellschaft (FOCH). Er gab bekannt, dass er Ende Juli für zwei Wochen – im

Auftrag des Bundeskriminalamts (BKA) – an einer internationalen Mission zur Identifizierung der Absturzopfer des MH17-Fluges der Malaysian Airlines in Hilversum/Niederlande teilgenommen hat.

Der AKFOS-Webmaster Dr. *Stratmann* demonstrierte anschließend die Zugriffe auf die AKFOS-Homepage: Neben Zugriffen aus Deutschland seien auch regelmäßige Kontakte aus den USA und Brasilien festzustellen. Daher wurde von den Anwesenden einstimmig beschlossen zukünftig auch eine englischsprachige Version der AKFOS-Homepage anzulegen, um möglichst viele internationale Interessenten zu erreichen.

Die Entlastung des AKFOS-Vorstandes erfolgte einstimmig. Bei den anstehenden Neuwahlen wurden Prof. Dr. *Rüdiger Lessig* (1. Vorsitzender), Prof. Dr. Dr. *Ludger Figgner* (2. Vorsitzender) und Dr. Dr. *Claus Grundmann* (Sekretär) in ihre Ämter – bei jeweiliger Enthaltung des Kandidaten – einstimmig wiedergewählt.

Gleichzeitig haben die AKFOS-Mitglieder beschlossen den Vorstand um ein oder zwei Besitzerinnen/Beisitzer zu ergänzen. Das weitere Procedere soll auf der nächsten AKFOS-Jahrestagung festgelegt werden.

Prof. *Lessig* verabschiedete die Teilnehmerinnen und Teilnehmer der AKFOS-Jahrestagung 2014 und lud gleichzeitig zum 39. Jahrestagung des Arbeitskreises für Forensische Odontostomatologie ein, die am Samstag, den 07.11.2015, in Frankfurt im Rahmen des „Deutschen Zahnärztetages 2015“ in Kooperation mit der „Deutschen Gesellschaft für Zahn-, Mund- und Kieferheilkunde“ stattfinden wird. 

Dr. Dr. *Claus Grundmann*,  
AKFOS-Sekretär



# CAD/CAM – Status quo und die Zukunft



## Digital unterstützte dynamische Artikulation verbessert Rekonstruktionsberechnung

Auf dem 14. Keramiksymposium der AG Keramik, das zusammen mit den Jahrestagungen der DGÄZ, DGZ und anderen Fachgesellschaften der DGZMK stattfand, bezogen Prof. Dr. Dr. *Albert Mehl*, Abteilung für computer-gestützte restaurative Zahnmedizin an der Universität Zürich, sowie Prof. Dr. *Sven Reich*, Klinik für Zahnärztliche Prothetik am RWTH-Universitätsklinikum Aachen, Stellung zum Status quo, zum praktischen Nutzen und zu den Zukunftsperspektiven der computer-gestützten Restauration

Digitalgeräte wie das Smartphone, Tablet-PC, Navigationssysteme und die Skype-Telefonie via Internet empfinden wir als selbstverständliche Begleiter unseres Lebens und erwarten eine zuverlässige Funktionsweise, obwohl die Applikationen noch nicht lange verfügbar sind. Digitale Fertigungssysteme für den zahntechnischen Arbeitsprozess wie Laborscanner und NC-Fräsaautomaten sind schon über eine Dekade erfolgreich im praktischen Einsatz. Hingegen sind digitale Intraoralscanner für die Abformung der Zähne heute noch kein Standard, obwohl die Grundlagen dafür schon vor 25 Jahren geschaffen wurden. Angesichts der hierzulande noch steigerungsfähigen Marktdurchdringung können die digitalen Abformsysteme in der Zahnarztpraxis noch ein großes Potenzial erschließen. Dabei ist es durchaus vorstellbar, dass das computergestützte Intraoralabformsystem in Zukunft die zentrale Drehscheibe für das gesamte „Healthcare Paket“ unserer Patienten wird.

### Lichtoptisch und berührungslos Abformen

Die digitale intraorale Abformung spielt eine zentrale Rolle in der computergestützten Zahnmedizin. Sie ermöglicht neue Behandlungsoptionen und be-

schleunigt den Workflow bei der Herstellung der Restauration. Voraussetzung hierfür sind exakte Abformungen der Präparation und der Gebissituation. Auf dem Weg zu einer passgenauen Restauration ist die Abbildung der intraoralen Situation auf einem realen oder auch virtuellen Modell ein ganz entscheidender Schritt, da die Herstellung definitiver Restaurationen – vom Inlay bis hin zu mehrgliedrigen Brücken – ausschließlich indirekt möglich ist. Aufgrund verschiedener, werkstofflicher Rahmenbedingungen ist es aber bis heute nicht möglich, über eine klassische Abformung mit Elastomeren ein „fehlerfreies“ konventionelles (Gips)modell herzustellen. Damit ist auch jedes auf Basis dieser Arbeitsunterlage erzeugte, virtuelle Modell ungenau – einerlei, wie präzise der Scanvorgang an sich ist. Es liegt also nahe, den Scanvorgang direkt in der Mundhöhle durchzuführen [26, 27, 28]. Im Vergleich zur konventionellen Abformung mit Elastomeren und der anschließenden Modellherstellung mit Gips bietet die direkte, intraorale Erfassung der Kiefersituation in Form eines digitalen Datensatzes eine Reihe von Nutzungsvorteilen [1, 16, 17].

**Darstellung in Echtzeit:** Während bei der konventionellen, analogen Abformung erst der Gips die entscheidenden Details zeigt, kann bei der intraoralen Digitalabformung schon während des Erfassens und unmittelbar nach dem Scannen eine Prüfung auf dem Bildschirm erfolgen (Abb. 1). Bei Korrekturbedarf kann die Abformung sofort erneuert, oder auf den betroffenen Abschnitt begrenzt, wiederholt werden. Letzteres erlaubt es, z.B. Blutungen zu kontrollieren und bei Bedarf den Scan abschnittsweise zu ersetzen.

**Leichte Wiederholbarkeit:** Bei analogen Abformungen wird in schwierigen subgingivalen Lokalisationen meist nach Entnahme der Abformung eine erneute

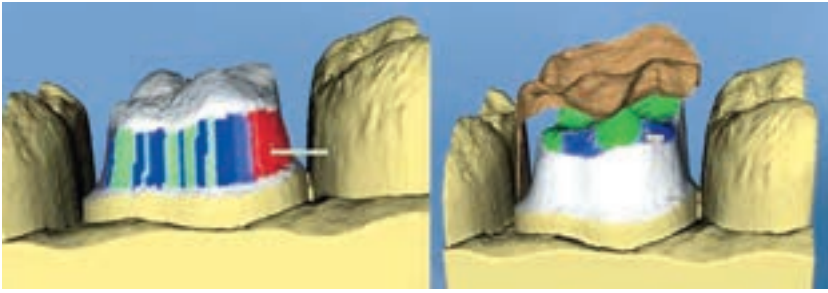
Blutung induziert. Wird die Doppelfadentechnik angewandt, wird die verbliebene Fadenlage häufig mit dem Elastomer entfernt und muss bei Wiederholung erneut eingelegt werden. Bei der Digitalabformung besteht diese Gefahr der Fadendislokation nicht. Es entfällt auch die Neukonditionierung des Abformlöffels.

**Schrittweises Erfassen der relevanten Bezirke:** Beim digitalen Abformen kann zunächst ein Quadrant oder kritische Sektoren wie der dorsale Bereich im Unterkiefer erfasst werden. Durch den aufsteigenden Ast und die Zunge ist es in der Regel nicht einfach, diesen Bereich darzustellen. Mit der Digitalerfassung der Kieferabschnitte kann sich der Behandler gezielt auf einzelne Areale konzentrieren.

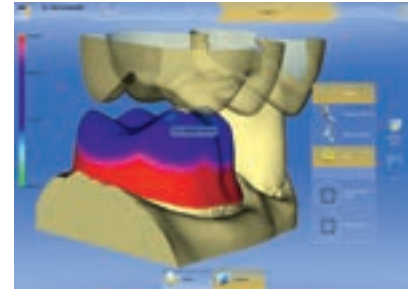
**Vergrößerung der Präparationsgeometrie:** Durch die bildlich übergroße Darstellung des virtuellen Modells auf dem Monitor ist eine sofortige Kontrolle und Bewertung der Präparation möglich.

**Kieferrelationsbestimmung:** Der Gegenkiefer kann digital erfasst werden einschließlich eines Scans der geschlossenen Zahnreihe. Die Software visualisiert den Abstand einzelner Anteile der präparierten Zähne zur antagonistischen Zahnreihe. Damit kann das verfügbare Platzangebot (Schichtdicke) für die geplante Restauration geprüft werden (Abb. 2).

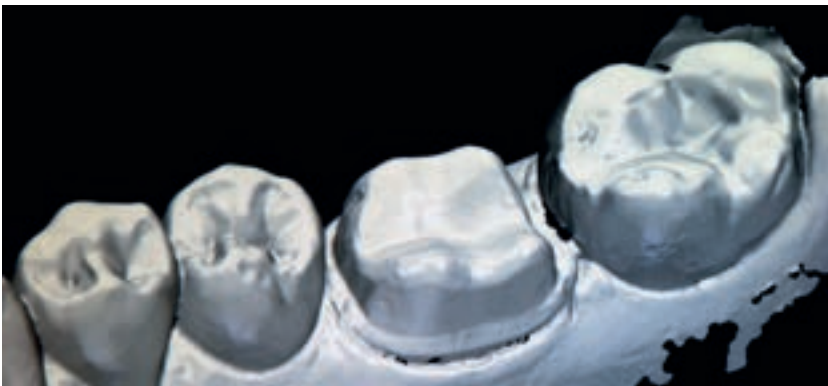**Virtuelle Ausschneidefunktion:** Diese Ikone ermöglicht es, Areale, die nicht den Qualitätsansprüchen genügen, zu entfernen und nochmals verbessert zu erfassen. Es kann auch vor der Präparation ein Übersichtsscan durchgeführt und als virtuelles Situationsmodell gespeichert werden. Bei Behandlungsbeginn wird der Übersichtsscan aufgerufen, dupliziert und die Zähne, die präpariert werden sollen, ausgeschnitten. Diese werden im präparierten Zustand erneut gescannt und in die vorherige Aufnahme automatisch eingefügt.



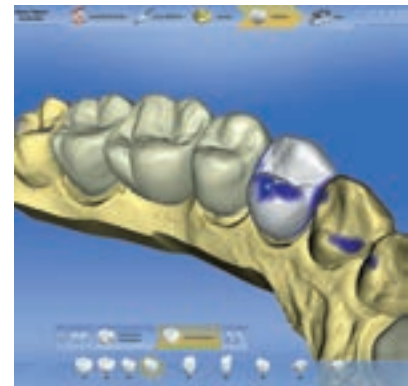
**Abbildung 1** Der virtuelle „Präp-Check“ kontrolliert die Präparationsgrenzen sowie die okklusale Reduktion mit Gegenbiss. (Abb. 1: AG Keramik)



**Abbildung 2** Die Kieferrelation errechnet die mögliche Schichtdicke für die geplante Restauration. (Abb. 2 u. 4: Sirona)



**Abbildung 3** Virtuelle Darstellung einer Kronenpräparation mit Lava C.O.S. (Abb. 3: 3M Espe)



**Abbildung 4** Bildsequenz aus zusammengesetzten Einzelaufnahmen (Cerec Bluecam).

*Analyseoptionen direkt an der Behandlungseinheit:* Einige Systeme erlauben nicht nur die Darstellung der Mindestschichtstärken der Restaurationen – abhängig von der geplanten Versorgung – sondern auch die Kontrolle der passenden Einschubrichtung. Funktionelle Okklusionsschemata, zuvor am Situationsmodell gewonnen, können auf die konstruierten Okklusalfächen gelegt, Störkontakte eliminiert und die Kontaktpunkte sowie die Höckerdurchdringung individuell bestimmt werden.

*Schnelle Kommunikation und Verfügbarkeit:* Das digital erzeugte, virtuelle Modell kann, zusammen mit Farbangaben und Patientenfotos, via Internet dem Zahntechniker zugestellt und mittels Bildschirmprojektion gemeinsam besprochen werden. Damit verursacht die Prozesskette weder Zeitverlust noch Transportkosten.

*Archivierbarkeit:* Das digitale Urmodell kann platzsparend archiviert werden (Festplatte). Das spätere Auffinden erfolgt auf „Knopfdruck“, wichtig bei

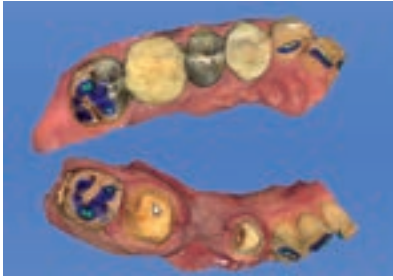
Qualitätsüberprüfungen und bei forensischen Fällen.

*Chairside-Option:* Mit der Präparation, Intraoralaufnahme, CAD-Konstruktion als Vorbereitung für die Restaurationsherstellung an der Behandlungseinheit sowie mit der verbundenen NC-Schleifeinheit kann die vollkeramische Versorgung (Inlay, Onlay, Teilkrone, Krone) patientenfreundlich in einer Behandlungssitzung durchgeführt werden. Dadurch entfällt das Provisorium sowie das Risiko von initialen Schmelzkanntenrisen zwischen den Patientensitzungen bei extendierten Kavitäten. Die Soforteingliederung bietet den kontaminationsfreien, adhäsiven Verbund zur Zahnhartsubstanz und stabilisiert geschwächte Hocker.

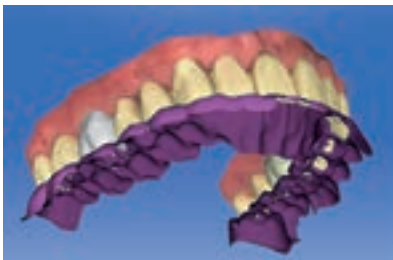*Fusion und Vernetzung:* Die digitale, dreidimensionale Oberflächeninformation kann mit anderen Systemen, z.B. mit dem 3D-Röntgen (CT, DVT) sowie mit dem Gesichtsscan, verknüpft werden, um umfangreiche Diagnose- und Planungsmöglichkeiten zu erhalten.

## Dental wird digital

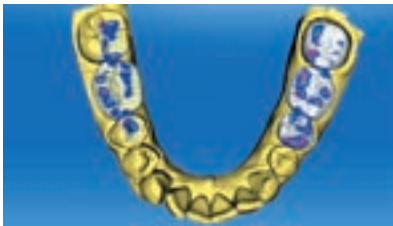Die Verbreitung der CAD/CAM-Technik in der restaurativen Zahnheilkunde basiert auf zwei Ansatzpunkten. Die Protagonisten des Chairside-Verfahrens – also des CAD/CAM-Prozess' an der Behandlungseinheit – hatten zum Ziel, die Versorgung der Kavität und des Kronenstumpfes direkt mit Silikatkeramik in einer Sitzung durchzuführen. Für die Akquisition der Daten erforderte dies eine lichtoptisch arbeitende Messkamera für die Aufnahme der Präparation, eine Software zur CAD-Konstruktion auf dem Bildschirm und einen computergesteuerten Fräsautomaten an der Behandlungseinheit zum Ausschleifen der Restauration. Der andere Ansatz für die CAD/CAM-Technik hängt mit der Nutzung von Hochleistungskeramiken zusammen, die seit den 90er Jahren Eingang in die prothetische Rehabilitation gefunden haben. Dieser Wandel zur metallfreien Vollkeramik war die konsequente und logische Weiterentwick-



**Abbildung 5** OK und UK werden mittels einer Bukkal Aufnahme verschlüsselt. Sind die kontralateralen Eckzähne mit aufgenommen, kann eine Artikulation simuliert und dynamische Kontakte dargestellt werden. (Abb. 5: Fritzsche)

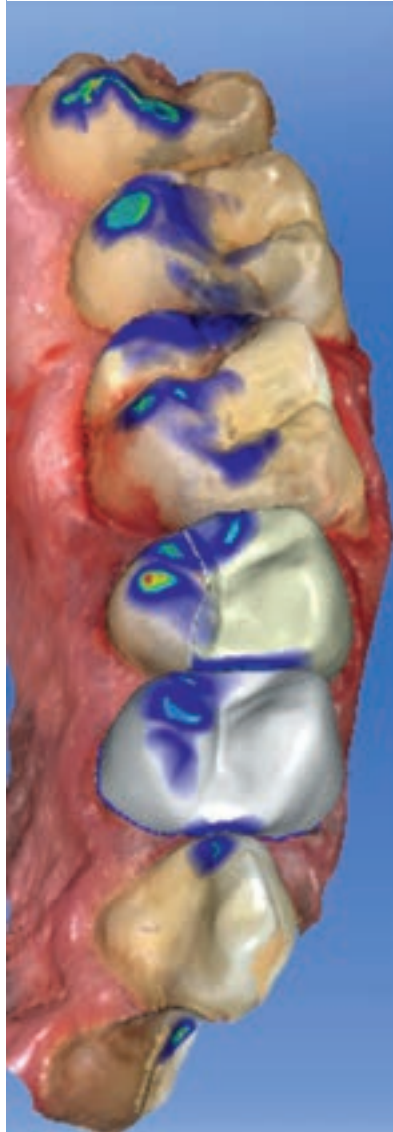


**Abbildung 6** Funktionelles Bissregistrat berechnet aus der Bewegung des Unterkiefers. (Abb. 6–11: Mehl)



**Abbildung 7** Ergebnis der rein statischen Berechnung mit den okklusalen Kontaktpunkten (grün).

lung restaurativer Werkstoffe und hat metallgetragene Versorgungen weitgehend substituiert. Die Verarbeitung des mechanisch hoch belastbaren Materials wie Zirkoniumdioxidkeramik erforderte für das Formfräsen den Computereinsatz, um den Datensatz der CAD-Konstruktion in maschinenlesbare Fräsbefehle umzuwandeln und die festigkeitssteigernde Sinterschrumpfung zu kompensieren. Dadurch hat die Digitalisierung den Workflow von der Abformung an der Behandlungseinheit über das Modell bis zur Gerüsfertigung standardisiert und unter gleichbleibenden Bedingungen reproduzierbar gemacht.



**Abbildung 8** Biogenerische Rekonstruktion von Zahn 24 und 25 nach intraoraler Abformung. Kontakt-Situation bei Berücksichtigung nur der statischen Okklusion.

Weniger Behandlungs- und Arbeitsschritte bedeuten auch weniger Fehlerquellen, wodurch die Vorhersagbarkeit der Behandlungsergebnisse verbessert werden kann [26]. Das Überspringen vieler konventioneller Prozessschritte im ZT-Labor hat den Arbeitsaufwand reduziert.

Nachdem der labortechnische Prozess ohne CAD/CAM-Einsatz nur noch schwer vorstellbar ist, hat inzwischen mit der Einführung lichtoptischer Scansysteme zur intraoralen Abformung der nächste Schritt zur vollständigen Digitalisierung der Prozesskette von der Präparation bis zur Eingliederung des Zahn-

ersatzes begonnen. Neben der Standardisierung liegt der Nutzen der Digitaldaten in der direkten Übertragung der klinischen Situation auf die weiteren, zahntechnischen Arbeitsschritte [3, 11, 18].

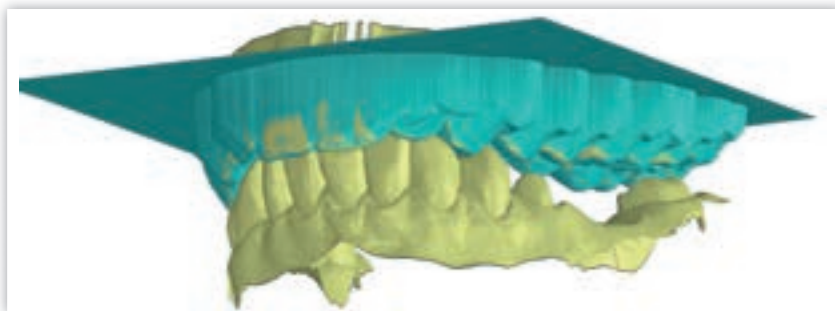
Die intraoralen Scansysteme gleichen sich in ihrer klinischen Handhabung, unterscheiden sich jedoch in ihren Funktionsprinzipien. Die Messkameras sind so handlich geworden, dass sie intraoral aus mehreren Perspektiven Einzelzähne, Quadranten und Ganzkiefer aufnehmen können. Die Aufnahmetechnologien basieren – je nach System – auf der konfokalen Mikroskopie mit Laserabtastung (iTero, Cadent-Align Technology; Cara Trios Heraeus/3Shape), auf dem Videoscanning mit mehreren Kameras zur stochastischen Erfassung räumlicher Strukturen (Lava C.O.S./True Definition, 3M Espe, Abb. 3) und auf der LED-Streifenlicht-Triangulation (Cerec, Sirona), die Einzelaufnahmen erzeugt und zu Bildsequenzen verknüpft (Abb. 4). Sie alle bilden die Zahnsituation in Echtzeit im 3D-Modus auf dem Bildschirm ab.

Grundsätzlich werden aus einer Vielzahl von Messungen aus verschiedenen Aufnahmewinkeln die Raumkoordinaten zu einem kompletten Modellsatz zusammengefügt. Präparation, Lateralzähne, Antagonisten, Gegenbiss und die habituelle Schlussbissstellung werden zu dreidimensionalen Modellen gerechnet, die exakt die anatomische Situation darstellen. Im CAD/CAM-Prozess dienen die virtuellen Modelle als Grundlage für die Konstruktion der Restauration auf dem Bildschirm und für das Formschleifen der Versorgung aus Keramik, Kunststoff (Langzeitprovisorien) oder Metall. Ferner kann mit dem Datensatz ein zahntechnisches Sägeschnittmodell aus Kunststoff hergestellt werden, um die Passung des ausgeschliffenen Gerüsts zu prüfen, die keramischen Verblendschichten aufzubringen und final die Okklusalfächen zu artikulieren. Dadurch muss kein Gipsmodell mehr gegossen und kein Meistermodell extraoral digitalisiert werden, wie es bei der konventionellen Abformung mit Elastomeren noch notwendig ist [28].

### Abformgenau wie Elastomere

Die Abbildungsgenauigkeit der intraoralen Abformung mit dem lichtoptischen





**Abbildung 9** Die virtuelle Artikulation erlaubt eine exakte Berechnung der Bewegungshüllen (grün) analog zum funktionellen Bissregistrator (FGP). Mit der statischen Antagonisten-Situation und der Information der Bewegungseinhüllenden sind alle Informationen für eine funktionelle Rekonstruktion der Restauration gegeben.

Mundscanner muss sich an den Ergebnissen der konventionellen Abformung mit Elastomeren messen lassen [3, 10]. Universitäre Testungen haben gezeigt, dass optoelektronische Aufnahmesysteme in den letzten Jahren deutlich an Genauigkeit zugelegt haben; sie können nun den Anspruch erheben, die Abweichungstoleranz am Einzelzahn auf 20 Mikrometer ( $\mu\text{m}$ ), am Quadranten auf 35  $\mu\text{m}$  und bei der Ganzkieferabformung in den Korridor von 50 bis 80  $\mu\text{m}$  Mikrometer gesenkt zu haben [3]. Die Scan-Genauigkeit der Systeme Cerec Bluecam und Lava C.O.S. entspricht einer konventionellen Hydrocolloid- und Polyvinylsiloxan-Abformung [27, 28]. Ein Vergleich von digital erfassten Gipsmodellen, aus Polyäther-Abformungen gewonnen, und Lava C.O.S.-Datensätzen zeigte für das virtuelle Modell eine höhere Genauigkeit (Impregum-Abweichung 23  $\mu\text{m}$ , Lava C.O.S. 15  $\mu\text{m}$ ) [4]. Bei Messungen von Kronen-Käppchen, mit Lava C.O.S. hergestellt, lag der Mittelwert aller Randspalten bei 33  $\mu\text{m}$  ( $\pm 16 \mu\text{m}$ ). Bei den mit konventioneller Abformtechnik hergestellten Käppchen betrug der mittlere Randspalt 69  $\mu\text{m}$  ( $\pm 25 \mu\text{m}$ ). Vergleichbare Ergebnisse wurden im Rahmen einer klinischen Studie [21, 24, 25] festgestellt.

In einer In-vitro-Studie an der Universität Zürich wurde die Abformgenauigkeit von intraoral generierten Ganzkiefer-Datensätzen mehrerer Scan-Systeme (Cerec, Lava C.O.S., iTero, Trios) geprüft [3]. Der durch Videoscans erzeugte Modelldatensatz zeigte in der Überlagerungsgenauigkeit eine Differenz von 40,3  $\mu\text{m}$  ( $\pm 14,1 \mu\text{m}$ ), das Blaulicht-triangulierte Modell lag bei 49  $\mu\text{m}$

( $\pm 14,2 \mu\text{m}$ ). Die Messergebnisse für Polyäther und die Digital-scans streuten um den Vergleichswert des Referenzmodells. Damit lagen die Resultate im Korridor des konventionellen Polyätherabdrucks. In-vivo-Untersuchungen mit praktischen Digitalabformungen verschiedener Behandler zeigten jedoch höhere Toleranzwerte. Lag die Messgenauigkeit von Quadrantenscans noch bei 40  $\mu\text{m}$ , lagen die Abweichungen am endständigen Kieferbogen bei 50 bis 100  $\mu\text{m}$ . Deshalb sind Ganzkieferscans aus heutiger Sicht vorläufig nur für Situationsmodelle geeignet [10].

### Kauflächen und Artikulation

Die biogenerische Kauflächengestaltung (Cerec), die aus den individuell vorhandenen Zahnanatomien passende Okklusalfächen errechnet, konzentrierte sich bisher auf die Einzelzahnrestauration. Künftige Software wird Zahngruppen im Kieferbogen positionieren und die Morphologie inklusive Zahnposition nach dem biogenerischen Prinzip gestalten [12]. Hierbei kann die dynamische Artikulation berücksichtigt werden, in dem z.B. das Bonwill-Dreieck und die Kondylenbahn aus der Röntgenaufnahme entnommen, das Ergebnis des FGP-Registrats einbezogen oder die Werte aus Gesichtsbogen und diversen Registrierungssystemen übernommen werden. Die durch die Bewegungssimulation berechnete virtuelle Hülle der Antagonisten wird auf die konstruierten Restaurationen gelegt und auf Störkontakte überprüft. Eine Studie in Zürich zeigte, dass im Falle von gut abgestützter Füh-

rung und bei Versorgungen im Seitenzahnbereich die individuell erzeugte, virtuelle Artikulation auf dem Niveau des Mittelwert-Artikulators liegt; beide Methoden bieten mit Toleranzen von 100  $\mu\text{m}$  zuverlässige Ergebnisse [10].

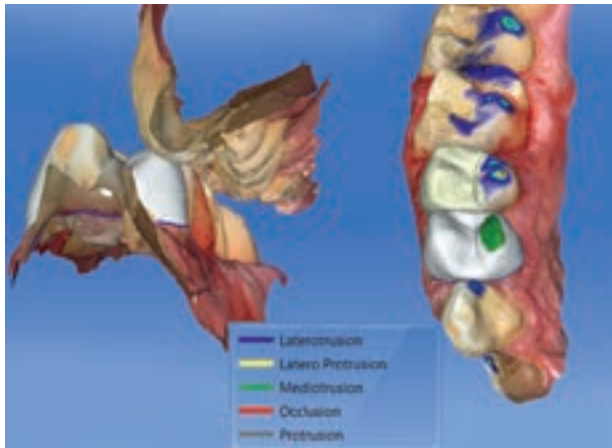
Die Leistungsfähigkeit einer digitalen Prozesskette lässt sich u.a. mittels der marginalen Passung messen. Als klinisch akzeptabel, ermittelt an konventionell hergestellten Kronen, gelten marginale Diskrepanzen von 100 bis 120  $\mu\text{m}$  [5, 9]. Messdaten von CAD/CAM-gefertigten Kronen, die auf der Basis von intraoralen, optischen Digitalabformungen (Lava C.O.S., Cerec AC) erstellt wurden, erreichten als marginale Passung Mittelwerte von 50 bzw. 80  $\mu\text{m}$  [16, 28].

Neben dem Nutzen für die zahnärztliche Behandlung enthält die digitale Intraoralabformung noch einige Limitationen, die noch gelöst werden müssen. Die Erfassung größerer zahnloser Weichteilareale sind nicht mit allen Scannern fehlerfrei möglich, weil die Oberfläche der Gingiva dem Scanner kaum klar identifizierbare Strukturen mit markanten geometrischen Charakteristiken bietet. Die meisten lichteoptischen Abformsysteme sind bei zahnlosen Zwischengliedbereichen bis zu einer Spanne von zwei Zwischengliedern freigegeben. Bei deutlich infragingival liegenden Kronenrändern sowie bei Blutungen stoßen optoelektronische Systeme noch an ihre Grenzen [28]. Die Herausforderung besteht darin, schlecht einsehbare Bereiche, z.B. infragingivale Präparationen, für die Kamera zugänglich zu machen. Bei iso- und subgingival lokalisierten Präparationsgrenzen ist ein entzündungsfreies, sauber verdrängtes marginales Parodont Voraussetzung für den Scan. Hier können intelligente Software-Algorithmen dadurch Abhilfe schaffen, dass man die infragingival liegenden Präparationsränder konsekutiv mit der Messkamera erfasst, etwa indem man mit dem Luftbläser um den Zahn herumfährt [22].

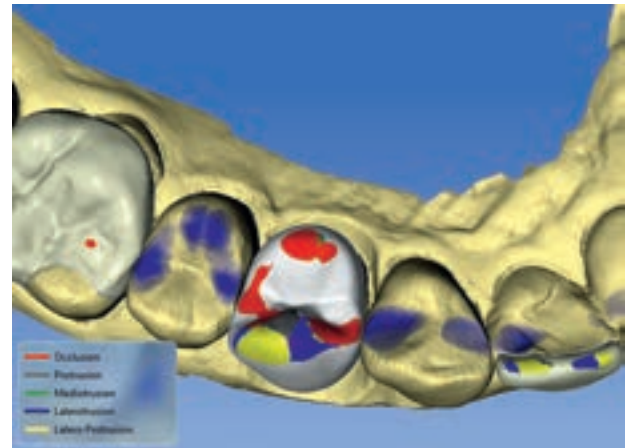
### Dynamische Okklusion digital konstruiert

Für das Funktionieren des stomatognathen Systems ist unerlässlich, dass die Funktionstüchtigkeit wieder hergestellt wird, besonders nach dem umfangrei-





**Abbildung 10** Störkontakte bei Durchführung der Artikulation (dynamische Okklusion). Auf den Restaurationen kann anhand der Farben die Bewegung, die zur Störung führt, detektiert werden – hier auf Zahn 24 ein Kontakt bei der Mediotrusion (System Omnicam, Cerec-Software 4.2.x).



**Abbildung 11** Darstellung der Dynamik berechnet aus der Artikulationsbewegung und dem virtuellen Bissregistrator. Kontakt- und Gleitflächen aus verschiedenen Bewegungen werden erkennbar, Interferenzen als Störstellen können reduziert werden.

chen Auflösen der Stützzonen durch die Präparation. Die CAD/CAM-Systeme entdecken zunehmend die Aspekte der Funktion [7]. Zudem werden mehr und mehr umfangreiche CAD/CAM-Restaurationen vollanatomisch gefertigt. Hierfür sind Konzepte erforderlich, die die Statik und Dynamik sinnvoll integrieren und zu brauchbaren Lösungen führen. Im ersten Schritt denkt man an mechanische Artikulatoren, die in computergestützte Technik übertragen werden. Im nächsten Schritt sind aber digital gesteuerte Lösungen gefragt, die als Mehrwert eine umfassende Beurteilung der Funktionstüchtigkeit des stomatognathen Systems ermöglicht. Wenn wir bisher von dynamischer Okklusion sprechen, reduzieren wir den Sachverhalt auf die Kinematik und betrachten die Bewegungsbahnen. Dynamik schließt aber auch die Kau- und Beißkräfte mit ein. Dies erfordert die Einbeziehung der Muskelaktivitäten. Damit eröffnet sich eine Disziplin, die mit Computerunterstützung gelöst werden kann [6].

Bei der statischen Relation von Oberkiefer und Unterkiefer kann die Situation über Bissregistrare oder Bukkal-aufnahmen intraoral erfasst werden (Abb. 5). Diese Information bildet die Ausgangsbasis, um die Kauflächen-gestaltung und die Oberflächenrekonstruktion digital durchzuführen. Hierbei wurden mit Digital-scans der statischen Okklusion In-vivo Genauigkeiten von 30–70 µm (habituell), bei der buk-

kalen Registrierung 55–75 µm erreicht gegenüber der konventionellen Bissnahme mit Gipsmodell von 130 bis 210 µm. Als Vorschlag für die prothetische Rekonstruktion hat sich mit der Biogenerik [10] ein Verfahren herauskristallisiert, bei dem für die jeweilige individuelle Situation eine gut passende Versorgung berechnet wird. Damit wird die Nachbearbeitungszeit für das Modell deutlich reduziert oder kann sogar entfallen.

### Digitale Umsetzung der dynamischen Okklusion

Eine komplette, individuelle Registrierung aller Artikulationsparameter ist noch aufwendig und zurzeit nur über Umwege in den digitalen Prozess integrierbar [15]. Den genauesten Artikulator bietet ohne Zweifel der Patient selbst. Meyer war der erste, die die Technik des funktionellen Bissregistrars (FGP, functional generated pathway) beschrieb [13]. Die Idee war, ein okklusales „Bewegungsregistrator“ direkt im Mund des Patienten aufzuzeichnen, dessen Oberfläche im Bereich der Präparation die Grenzbewegungen der Antagonisten beinhaltet (Abb. 6–8). Verschiedene Ansätze zur Umsetzung der realen Artikulationsbewegung in einem virtuellen Artikulator sind seit einiger Zeit bekannt und teilweise auch verfügbar [14, 20]. Heute eröffnet die intraorale Messtech-

nik mit dem lichteoptischen Scanner neue Möglichkeiten. Voraussetzung ist, dass eine ausreichende Restbe-zahnung vorhanden ist und dass sich der Restaura-tionsumfang im Bereich von Einzel-zähnen und kleineren Brücken bewegt.

Unabhängig vom verwendeten Arti-kulationsmodell lassen sich alle Bewe-gungen virtuell genauso durchführen wie im mechanischen Artikulator. Dabei werden die Randbedingungen der Kie-fergelenkbewegung berücksichtigt und die Kiefer in jeder neuen Position auf Kollision geprüft – d.h. es soll eine Be-rührung stattfinden, aber es darf keine Durchdringung eintreten. Daraus folgt, dass jede Bewegung unter Zahnkontakt erfolgt (Abb. 9). Die einzelnen Positi-onen des Unterkiefers bzw. Oberkiefers können abgespeichert und als Bewe-gungsfilm abgespielt werden. Jede neu hinzugekommene Kieferposition kann mit der vorherigen Position überlagert und dabei die neu hindurchdringenden Punkte in diese Fläche übernommen werden.

Neben der Verwendung des virtuel-len Artikulators für die Restaura-tions-gestaltung lässt sich auch der Einfluss des Kiefergelenks auf die Bewegung un-tersuchen. Diese Parameter können schrittweise verändert und für die jewei-ligen Bewegungsmuster in Form des vir-tuellen FGPs abgespeichert werden. Stu-dien belegen, dass bei guter Restbe-zahnung und unter Beibehaltung der Eck-zahnführung nur in 20 % der Fälle die

Abweichungen im gesamten Restaurationsbereich größer sind als 100 µm [2, 8]. Selbst unter der Annahme, dass diese Abweichungen in einigen Fällen eintreten, sind diese Werte im Vergleich zu den normal notwendigen Einschleifmaßnahmen als unproblematisch einzustufen (Abb. 10–11).

## Zusammenfassung

Insgesamt bieten die optoelektronischen Intraoral-Abformsysteme ein großes Zukunftspotenzial. Bei geeigneter Indikation können digitale Scansysteme als echte Alternative zu konventionellen Abformtechniken genutzt werden. Gerade bei Einzelkronen und kleinen Brücken ist die Genauigkeit der gesamten Prozesskette konventionellen Verfahren durchaus vergleichbar, teilweise sogar überlegen. Die damit geschaffenen Datensätze vereinfachen im

Online-Datenaustausch die Kommunikation zwischen Zahnarzt und Zahntechniker, unabhängig von der Entfernung. Allerdings gilt es, die Vorteile der Scanverfahren gegenüber der herkömmlichen Abformung gegen die noch bestehenden Limitationen abzuwägen. Die vielseitige Integration der Digitalabformung in Diagnostik- und Therapiekonzepte im Rahmen eines „Healthcare Pakets“ für den Patienten erscheint jedoch zukunftsfruchtig.

Ein intraoral generiertes, funktionelles Bissregistrator aus Wachs oder Silikon lichtoptisch abzuformen und auf diese Weise mit der Präparationsaufnahme zu referenzieren, ist schon seit geraumer Zeit möglich, um die dynamische Okklusion in den digitalen Arbeitsprozess zu integrieren [19]. Der Nutzen ist, dass dieses FGP direkt alle möglichen, individuellen Parameter berücksichtigen kann. Die Herausforderung ist jedoch, dass es kein Material gibt, das prä-

zise die Bewegung aufzeichnen kann. Viskosität und plastische Eigenschaften der Elastomere lassen nicht zu, dass bei Kollision mit dem Gegenkiefer sofort das Material an dieser Stelle verdrängt wird, gleichzeitig die direkte Nachbarschaft durch Wegdrücken oder Nachfließen von Material unbeeinflusst bleibt. Das virtuelle FGP dagegen kann exakt berechnet werden. Damit lassen sich aus der Überlagerung vom statischen und funktionellen Registrator die Berührungspunkte bestimmen, die als mögliche Kandidaten für die okklusalen Kontaktpunkte bei der Konstruktionsberechnung in Frage kommen. Dieser Aspekt kann im konventionellen Verfahren aufgrund der Ungenauigkeit der elastomeren Abformung nicht exakt umgesetzt werden [23].

Arbeitsgemeinschaft für Keramik in der Zahnheilkunde, *Manfred Kern*,  
Schriftführung, [info@ag-keramik.de](mailto:info@ag-keramik.de)  
[www.ag-keramik.de](http://www.ag-keramik.de)

## Literatur

- Arnetz G: Optische versus konventionelle Abformung. Wie präzise sind die Methoden? ZMK 2010;26:19–24
- End A: Statische und dynamische Okklusionstheorien. Südwestdeutscher Verlag für Hochschulschriften, Saarbrücken 2011
- Ender A, Mehl A: Full arch scans: Conventional versus digital impressions – an in vitro study. Int J Comput Dent 2011;14:11–21
- Güth JF, Keul C, Stimmelmayer M, Beuer F, Edelhoff D: Accuracy of digital models obtained by direct and indirect data capturing. Clin Oral Investig 2012;17:1201–1208
- Holmes JR, Sulik WD, Holland GA, Bayne SC: Marginal fit of castable ceramic crowns. J Prosthet Dent 1992;67:594–599
- Kordaf B: Function – Functioning. Int J Comput Dent 2012;15:87–88
- Litzenburger AP, Hickel R, Richter MJ, Mehl AC, Probst FA: Fully automatic CAD design of the occlusal morphology of partial crowns compared to dental technicians' design. Clin Oral Investig 2013;17:491–498
- Lottanti S, Ender A, Attin T, Mehl A: The impact of changing articulator settings on functionally generated pathways (FGP). Int Prosthodont 2012; submitted
- McLean JW, Fraunhofer JA: The estimation of cement film thickness by an in vivo technique. Br Dent J 1971;131:107–111
- Mehl A: Up-Date CAD/CAM. Referat auf der Jahrestagung der DGCZ, Stuttgart 2013
- Mehl A: A new concept for the integration of dynamic occlusion in the digital construction process. Int J Comp Dent 2012;15:109–123
- Mehl A, Ender A, Mörmann W, Attin T: Accuracy testing of a new intraoral 3D camera. Int J Comput Dent 2009;12:11–28
- Meyer FS: The generated path technique in reconstruction dentistry. Part II: Fixed partial dentures. J Prosthet Dent 1959;9:432–440
- Olthoff L, Meijer I, de Ruiter W, Bosman F, van der Zel J: Effect of virtual articulator settings on occlusal morphology of CAD/CAM restorations. Int J Comput Dent 2007;10:171–185
- Proschel P, Morneburg T, Hugger A et al.: Articulator related registration – a simple concept for minimizing eccentric occlusal errors in the articulator. Int J Prosthodont 2002;15:289–294
- Reich S, Vollborn T, Mehl A, Zimmermann M: Intraoral optical impression system: an overview. Int J Comput Dent 2013;16:143–162
- Reich S: Marginale Passung von CAD/CAM-gefertigten Kronen. Referat auf der Jahrestagung der DGCZ, Stuttgart 2013
- Reich S, Vollborn T, Wolfart S: Die optische intraorale Abformung. Dtsch Zahnärztl Z 2012;67:177–189
- Reiss B: Occlusal surface design with Cerec 3D. Int J Comput Dent 21002;6:333–342
- Ruge S, Kordaf B: 3D-VAS – initial results from computerized visualization of dynamic occlusion. Int J Comput Dent 2008;11:9–16
- Scotti R, Cardelli P, Baldissara P, Monaco C: Clinical fitting of CAD/CAM zirconia single crowns generated from digital intraoral impressions based on active wavefront sampling. J dent 2010;38:553–559
- Seelbach P: Digitale Abformverfahren in der zahnärztlichen Praxis. ZMK 2010;26:580–584
- Stumbaum M: Anwendbarkeit der FGP-Technik bei der computergestützten Okklusionsgestaltung. Dissertation, Universität München 2005
- Syrek A, Reich G, Ranftl D, Klein C, Cerny B, Brodessaer J: Clinical evaluation of all-ceramic crowns fabricated from digital impressions based on the principle of active wavefront sampling. J Dent (Elsevier) 2010;38:553–559
- Trikovic B, Todorovic A, Lasic V, Dragancic M, Mirkovic N, Jokic B: Accuracy of optical scanning methods of the Cerec 3D system in the process of making ceramic inlays. Vojnosanit Pregl 2010;67:812–818
- Wöstmann B, Rehmann P: Zahnärztliche Prothetik – Analoge vs. digitale Abformung. Der Freie Zahnarzt 2013;4:78–86
- Wöstmann B, Seelbach P: Abformung konventionell oder digital? Quintessenz 2012;63:1567–1575
- Wöstmann B, Seelbach P: Intraorale Scansysteme für die digitale Abformung. ZWR 2011;120:598–599

**DZZ – Deutsche Zahnärztliche Zeitschrift / German Dental Journal****Herausgeber / Publishing Institution**

Deutsche Gesellschaft für Zahn-, Mund- und Kieferheilkunde e. V. (Zentralverein, gegr. 1859)

**Schriftleitung / Editorial Board**

Prof. Dr. Werner Geurtsen, Elly-Beinhorn-Str. 28, 30559 Hannover, E-Mail: dzz@aerzteverlag.de; Prof. Dr. Guido Heydecke, Poliklinik für Zahnärztliche Prothetik, Martinistraße 52, 20246 Hamburg, E-Mail: dzz@aerzteverlag.de.

**Redaktionsbeirat der DGZMK / Advisory Board of the GSDOM**

Dr. Josef Diemer, Marienstr. 3, 88074 Meckenbeuren, Tel.: +49 7542 912080, Fax: +49 7542 912082, diemer-dr.josef@t-online.de; Dr. Ulrich Gaa, Archivstr. 17, 73614 Schorndorf, Tel.: +49 7181 62125, Fax: +49 7181 21807, E-Mail: ulrich@dresgaa.de; Dr. Arndt Happe, Schützenstr. 2, 48143 Münster, Tel.: +49 251 45057, Fax: +49 251 40271, E-Mail: a.happe@dr-happe.de; Prof. Dr. Dr. Torsten Reichert, Klinikum der Universität Regensburg, Klinik und Poliklinik für Mund-, Kiefer- und Gesichtschirurgie, Franz-Josef-Strauss-Allee 11, 93053 Regensburg, Tel.: +49 941 944-6300, Fax: +49 941 944-6302, Torsten.reichert@klinik.uni-regensburg.de; Dr. Michael Stimmelmayer, Josef-Heilingbrunner Str. 2, 93413 Cham, Tel.: +49 9971 2346, Fax: +49 9971 843588, Praxis@m-stimmelmayer.de

**Nationaler Beirat / National Advisory Board**

N. Arweiler, Marburg; J. Becker, Düsseldorf; T. Beikler, Düsseldorf; J. Eberhard, Hannover; P. Eickholz, Frankfurt; C.P. Ernst, Mainz; H. Eufinger, Bochum; R. Frankenberger, Marburg; K. A. Grötz, Wiesbaden; B. Haller, Ulm; Ch. Hannig, Dresden; M. Hannig, Homburg/Saar; D. Heidemann, Frankfurt; E. Hellwig, Freiburg; R. Hickel, München; B. Hoffmeister, Berlin; S. Jepsen, Bonn; B. Kahl-Nieke, Hamburg; M. Kern, Kiel; A. M. Kielbassa, Berlin; B. Klaiber, Würzburg; J. Klimek, Gießen; K.-H. Kunzelmann, München; H. Lang, Rostock; G. Lauer, Dresden; H.-C. Lauer, Frankfurt; J. Lisson, Homburg/Saar; C. Löst, Tübingen; R.G. Luthardt, Ulm; J. Meyle, Gießen; E. Nkenke, Erlangen; W. Niedermeier, Köln; K. Ott, Münster; P. Ottl, Rostock; W. H.-M. Raab, Düsseldorf; T. Reiber, Leipzig; R. Reich, Bonn; E. Schäfer, Münster; H. Schliephake, Göttingen; G. Schmalz, Regensburg; H.-J. Staehle, Heidelberg; H. Stark, Bonn; J. Strub, Freiburg; P. Tomakidi, Freiburg; W. Wagner, Mainz; M. Walter, Dresden; M. Wichmann, Erlangen; B. Willershausen, Mainz; B. Wöstmann, Gießen; A. Wolowski, Münster

**Internationaler Beirat / International Advisory Board**

D. Arenholt-Bindslev, Aarhus; Th. Attin, Zürich; J. de Boever, Gent; W. Buchalla, Zürich; D. Cochran, San Antonio; N. Creugers, Nijmegen; T. Flemmig, Hong Kong; M. Goldberg, Paris; A. Jokstad, Toronto; H. Kappert, Schaan; H. Linke, New York; C. Marinello, Basel; J. McCabe, Newcastle upon Tyne; A. Mehl, Zürich; I. Naert, Leuven; P. Rechmann, San Francisco; D. Shanley, Dublin; J. C. Türp, Basel; M. A. J. van Waas, Amsterdam; P. Wesselink, Amsterdam

**Organschaften / Affiliations**

Die Zeitschrift ist Organ folgender Gesellschaften und Arbeitsgemeinschaften:

Deutsche Gesellschaft für Zahn-, Mund- und Kieferheilkunde  
Deutsche Gesellschaft für Parodontologie  
Deutsche Gesellschaft für Prothetische Zahnmedizin und Biomaterialien  
Deutsche Gesellschaft für Zahnerhaltung  
Deutsche Gesellschaft für Funktionsdiagnostik und -therapie  
Deutsche Gesellschaft für Kinderzahnheilkunde  
Arbeitsgemeinschaft für Kieferchirurgie  
Arbeitsgemeinschaft für Röntgenologie  
Arbeitsgemeinschaft für Arbeitswissenschaft und Zahnheilkunde  
Arbeitsgemeinschaft für Grundlagenforschung

**Verlag / Publisher**

Deutscher Ärzte-Verlag GmbH  
Dieselstr. 2, 50859 Köln  
Postfach 40 02 65  
50832 Köln  
Tel.: +49 2234 7011-0  
Fax: +49 2234 7011-224  
www.aerzteverlag.de, www.online-dzz.de

**Geschäftsführung / Board of Directors**

Norbert A. Froitzheim (Verleger), Jürgen Führer

**Leiter Produktbereich / Leader Product Division:**

Manuel Berger

**Produktmanagerin / Product Manager:**

Carmen Ohlendorf, Tel +49 22 34 70 11-357;  
Fax + 49 22 34 70 11-6357; ohlendorf@aerzteverlag.de

**Redaktionelle Koordination / Editorial Office**

Irmgard Dey; Tel.: +49 2234 7011-242; Fax: +49 2234 7011-6242  
dey@aerzteverlag.de

**Leiter Kunden Center / Leader Customer Service:**

Michael Heinrich, Tel.: +49 2234 7011-233, heinrich@aerzteverlag.de

**Abonnementservice**

Tel.: 02234/ 7011- 520, Fax.: 02234 7011- 6314  
Abo-Service@aerzteverlag.de

**Leiterin Anzeigenmanagement und verantwortlich für den Anzeigenteil / Advertising Coordinator**

Marga Pinsdorf, Tel. +49 2234 7011-243, pinsdorf@aerzteverlag.de

**Key Account Manager/-in:**

KAM, Dental International, Andrea Nikuta-Meerloo,  
Telefon: +49 2234 7011-308 E-Mail: nikuta-meerloo@aerzteverlag.de  
KAM Dental Jan-Philipp Royl Telefon: +49 2234 7011-401  
E-Mail: royl@aerzteverlag.de

**Verlagsrepräsentanten Industrieanzeigen / Commercial Advertising Representatives****Nord/Ost:** Götz Kneiseler, Umlandstr. 161, 10719 Berlin,

Tel.: +49 30 88682873, Fax: +49 30 88682874,  
E-Mail: kneiseler@aerzteverlag.de

**Mitte:** Dieter Tenter, Schanzenberg 8a, 65388 Schlangenbad,

Tel.: +49 6129 1414, Fax: +49 6129 1775,  
E-Mail: tenter@aerzteverlag.de

**Süd:** Ratko Gavran, Racine-Weg 4, 76532 Baden-Baden,

Tel.: +49 7221 996412, Fax: +49 7221 996414,  
E-Mail: gavran@aerzteverlag.de

**Leiter Medienproduktion / Leader Media Production:**

Bernd Schunk, Tel.: +49 2234 7011-280, schunk@aerzteverlag.de

**Herstellung / Production Department:**

Deutscher Ärzte-Verlag GmbH, Köln, Alexander Krauth,  
Tel.: +49 2234 7011-278, krauth@aerzteverlag.de

**Layout / Layout**

Sabine Tillmann

**Druckerei / Printery**

L.N. Schaffrath Druck Medien Marktweg 42-50, 47608 Geldern

**Erscheinungsweise / Frequency**

12 x Print + online, Jahresbezugspreis Inland € 198,-,  
Ermäßigter Preis für Studenten jährlich € 120,-, Jahresbezugspreis  
Ausland € 207,36, Einzelheftpreis € 16,50, Preise inkl. Porto und 7 %  
MwSt. Die Kündigungsfrist beträgt 6 Wochen zum Ende des Kalender-  
jahres. Gerichtsstand Köln. „Für Mitglieder der Deutschen Gesell-  
schaft für Zahn-, Mund- und Kieferheilkunde e.V. ist der Bezug im  
Mitgliedsbeitrag enthalten“.

**Konten / Account**

Deutsche Apotheker- und Arztebank, Köln, Kto. 010 1107410  
(BLZ 370 606 15), IBAN: DE 2830 0606 0101 0110 7410,  
BIC: DAAEDED, Postbank Köln 192 50-506 (BLZ 370 100 50),  
IBAN: DE 8337 0100 5000 1925 0506, BIC: PBNKDEFF.

Zurzeit gilt **Anzeigenpreisliste** Nr. 13, gültig ab 1. 1. 2014

Auflage lt. IVW 1. Quartal 2014

Druckauflage: 18.600 Ex.

Verbreitete Auflage: 18.145 Ex.

Verkaufte Auflage: 17.878 Ex.

Diese Zeitschrift ist der IVW-Informationsgemeinschaft zur Feststellung der Verbreitung von Werbeträgern e.V. angeschlossen.

**IA-DENT** Mitglied der Arbeitsgemeinschaft LA-MED Kom-  
geprüft LA-Dent 2009 munikationsforschung im Gesundheitswesen e.V.

69. Jahrgang

ISSN print 0012-1029

ISSN online 2190-7277

**Urheber- und Verlagsrecht / Copyright and Right of Publication**

Die Zeitschrift und alle in ihr enthaltenen einzelnen Beiträge und Abbildungen sind urheberrechtlich geschützt. Mit Annahme des Manuskriptes gehen das Recht der Veröffentlichung sowie die Rechte zur Übersetzung, zur Vergabe von Nachdruckrechten, zur elektronischen Speicherung in Datenbanken, zur Herstellung von Sonderdrucken, Fotokopien und Mikrokopien an den Verlag über. Jede Verwertung außerhalb der durch das Urheberrechtsgesetz festgelegten Grenzen ist ohne Zustimmung des Verlags unzulässig.

© Copyright by Deutscher Ärzte-Verlag GmbH, Köln



# INSPIRATION UNTER DEM WEIHNACHTSBAUM



Naoki Hayashi beschreibt in seinem epochalen Werk ästhetisches Empfinden als Lebenseinstellung und vermittelt den Transfer dieser Emotionen auf die Herstellung von Zahnersatz.

Er begreift jeden Patienten als Individuum mit eigenen Vorstellungen und seiner ganz persönlichen Ausdruckskraft.

Meisterhaft gelingt ihm die Übertragung dieser Wesensarten auf Veneers, Kronen und Brücken.

**Gönnen Sie sich dieses beeindruckende Buch  
als besonderes Geschenk!**

Naoki Hayashi  
**Past << Future**

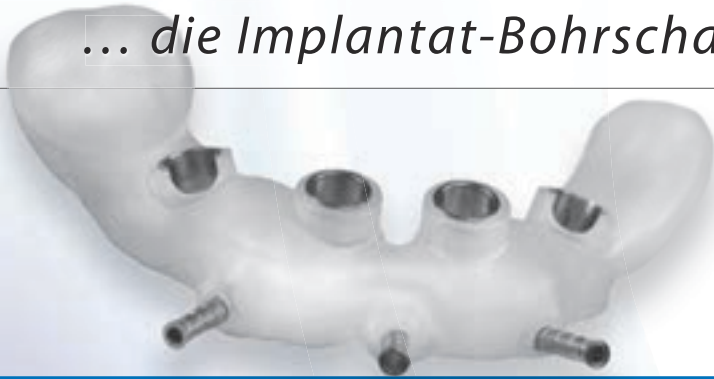
ISBN: 978-4263462089  
Hardcover im Schubert  
320 Seiten, 800 Abbildungen  
Texte in Englisch

**Leseprobe und Bestellung** unter [www.teamwork-bookshop.de](http://www.teamwork-bookshop.de)  
oder Mail an [service@teamwork-media.de](mailto:service@teamwork-media.de), Fon +49 8243 9692-16, Fax +49 8243 9692-22



# ICX-MAGELLAN<sup>®</sup>

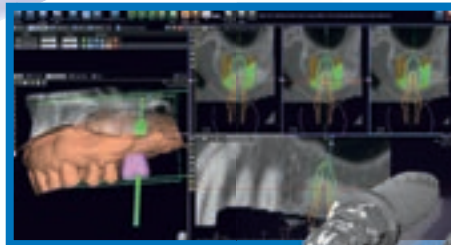
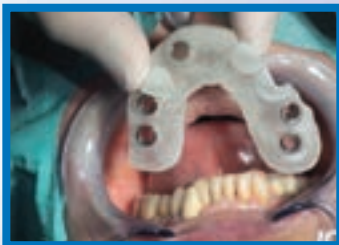... die Implantat-Bohrschablone der Zukunft.



» **Steigern Sie Ihren Praxisgewinn durch ICX-MAGELLAN.** «

*Patienten die mit ICX-MAGELLAN operiert worden sind, haben:*

- weniger Schmerzen*
- weniger Schwellungen*
- die Implantate sitzen an der prothetisch korrekten Stelle*
- Die Ästhetik ist planbarer und damit vorhersagbarer*
- Ihre Praxis wird als High-End Praxis wahrgenommen und weiterempfohlen.*



**Starten Sie noch dieses Jahr mit ICX-MAGELLAN!**

Service-Tel.: 02643 902000-0 · [www.medentis.de](http://www.medentis.de)

Mo.-Fr.: 7.30 bis 19 Uhr

**medentis**  
medical