

Gingivale Rezessionsdeckung

Rezessionen sind nicht nur ein ästhetisches Problem, sondern beeinträchtigen auch häufig die Plaquekontrolle. Dies führt zu Entzündungen, die wiederum zu einem weiteren Verlust des Weichgewebes führen können. Daraus kann Gingivitis und Wurzelkaries resultieren. Zusätzlich leiden die betroffenen Patienten unter Zahnhalsüberempfindlichkeiten, die die Lebensqualität einschränken. Patienten haben oft Angst, durch das Fortschreiten von Rezessionen Zähne zu verlieren. Hier muss der Patient gut beraten werden, die Angst vor dem Zahnverlust muss genommen und der Patient über die Möglichkeiten der Defektdeckung aufgeklärt werden.

Eine vorhersagbare Therapie von Rezessionen stellt eine Herausforderung für den Behandler dar. Daher ist es wichtig, vorhersagbare Methoden der Rezessionsdeckung zu kennen. Augmentationen mit einem Bindegewebe-Transplantat oder einem freien Schleimhauttransplantat verbessern die Dicke und Breite der Gingiva. Die Tunneltechnik und der koronale Verschiebelappen sind die bewährtesten klinischen Therapiekonzepte. Die Auswahl der Operationstechnik ist sehr wichtig – es gibt leider keine „One-fits-all-technique“.

Definition

Definiert werden gingivale Rezessionen als ein Rückgang des Margo gingivae apikal der Schmelz-Zement-Grenze (SZG). Daraus resultiert eine Exposition der Wurzeloberfläche. Rezessionen können sowohl einzeln als auch multipel

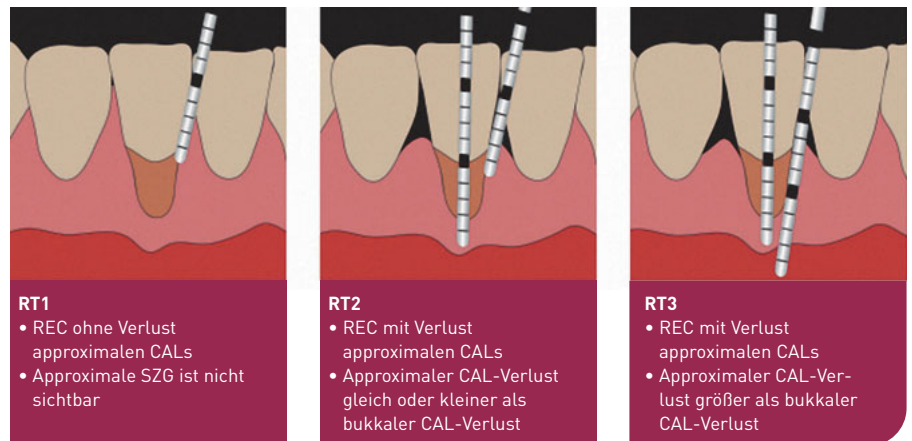


Abb. 1 Übersicht Rezessionstypen 1–3⁹.

aufzutreten, sie sind altersunabhängig und betreffen Patienten mit guter und mit schlechter Mundhygiene gleichermaßen.

Klassifikation von Rezessionen

Durch die neue Klassifikation der Parodontalerkrankungen von 2018⁴ wurde die bisher angewandte Miller-Klassifikation durch die Cairo-Klassifikation abgelöst⁵ (Abb. 1).

Cairo-Klassifikation

Rezessionstyp 1 (RT1)

- gingivale Rezession ohne Verlust von approximalen Attachment
- proximale SZG mesial und distal klinisch nicht sichtbar

Rezessionstyp 2 (RT2)

- gingivale Rezession mit approximalen Attachmentverlust

- approximaler Attachmentverlust (SZG bis in die Tiefe des Sulkus) ist kleiner/gleich dem bukkalen Attachmentverlust

Rezessionstyp 3 (RT3)

- gingivale Rezession mit approximalen Attachmentverlust
- approximaler Attachmentverlust (SZG bis in die Tiefe des Sulkus) ist größer als der bukkale Attachmentverlust

Die neue Klassifikation nimmt Bezug auf den klinischen interdentalen Attachmentverlust. Die Höhe des Knochen- und Gingivagewebes im Approximalraum wird berücksichtigt. Ein weiterer wichtiger Punkt ist der Einfluss des „parodontalen Phänotyps“ bei der Entstehung einer gingivalen Rezession. Dieser ist eine Kombination aus gingivalem Phänotyp (dreidimensionale Situation der Gingiva) und der Dicke des bukkalen Knochens. Dabei wurde festgehalten, dass dünne parodontale Phänotypen ein erhöhtes Risiko für die Entstehung von Rezessionen aufweisen^{1,7}.

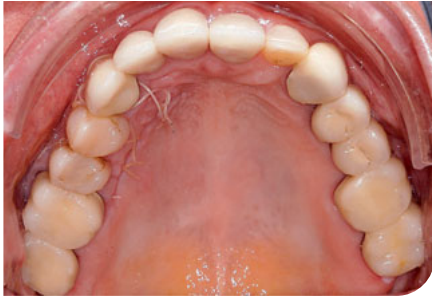

Abb. 2 Transplantatentnahmestelle am Gaumen.

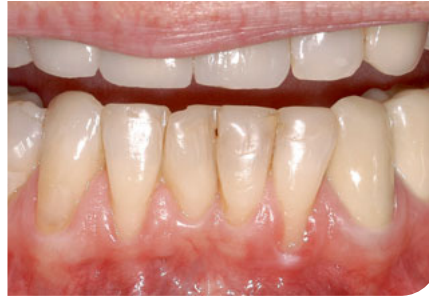

Abb. 3 Präoperativ Rezessionen an den Zähnen 32 und 42.

Welche Defekte müssen aus welchem Grund behandelt werden? Der Leidensdruck des Patienten und der Wunsch nach einer Therapie umfasst die empfindlichen Zahnhälse, ästhetische Beeinträchtigungen und die Angst vor dem Zahnverlust. Seitens des Behandlers ergibt sich die Therapienotwendigkeit aus dem erhöhten Risiko für Wurzelkaries und prothetischen Fragestellungen wie subgingivale Kronenränder.

Ätiologie

Folgende auslösende oder prädisponierende Faktoren müssen vor der Rezessionsdeckung beachtet und bestenfalls beseitigt werden, um Misserfolge oder Rezidive zu vermeiden:

Irritierende Faktoren

- mechanische Traumata (falsche Zahnputztechnik, Bändchenzüge, Muskelansätze, Piercings, subgingivale Kronenränder, Plaqueakkumulation, Zahnbewegung)

Anatomische Faktoren

- Fenestrationen/Dehiszenzen des Alveolarknochens, eine dünne Mukosa mit geringer Keratinisierung

Die häufigsten Indikationen der Rezessionsdeckung sind:

- knöcherne Dehiszenz über der Zahnwurzel,

- ungünstig inserierende Lippen- oder Wangenbändchen,
- subgingivale Restaurationsränder,
- wiederkehrende marginale Entzündungen,
- dünner Gingivaphänotyp,
- kieferorthopädische Zahnbewegung.

Grundsätzlich gilt, dass traumatische Verletzungen der marginalen Gingiva, vor allem bei jüngeren Patienten, durch falsche Mundhygienegewohnheiten und überwiegend lokal auftreten.

Entzündliche Veränderungen finden sich dagegen vor allem bei älteren Patienten mit parodontaler Vorerkrankung mit generalisiertem, plaqueinduziertem, zirkumferentem Zahnfleischrückgang. Folgende Therapieziele leiten sich daraus ab:

- bessere Hygienefähigkeit durch Verdickung des Gewebes,
- Verbesserung des Attachments durch die Wurzeldeckung,
- Verbesserung der Ästhetik,
- Reduzierung der Sondierungstiefe.

Techniken

Ziele sind die Verbreiterung/Vermehrung des keratinisierten Gewebes und/oder die Wurzeldeckung. Grundsätzlich sind folgende chirurgische Aspekte zu beachten:

- eine ausreichende Lappendicke,
- eine spannungsfreie Lappenadaptation,

- exakte Repositionierung des Gingivarandes
- und ein spannungsfreies Überdecken der SZG.

Freies Schleimhauttransplantat

Das freie Schleimhauttransplantat (FST) wurde erstmalig von Gargiulo und Arrocha sowie Sullivan und Atkins beschrieben^{8,14}. Wichtig ist bei der Dimensionierung des FST eine Schrumpfung von ca. 1/3 einzuplanen. Je dicker, desto größer ist die Schrumpfung. Allgemein wird zur Rezessionsdeckung eine Dicke von 1–1,5 mm empfohlen¹⁰.

Indikation

Verwendet werden kann das FST im Front- und Seitenzahnggebiet bei fehlender keratinisierter Mukosa.

Entnahme

Das FST wird am Gaumen oder aus der posterioren Gingiva im Oberkiefer (nur kleine Transplantate möglich) entnommen. Die Transplantatentnahmestelle am Gaumen wird mit einer Verbandsplatte abgedeckt.

Vorteile

Das Verfahren ist sicher und gut vorhersehbar. Die Tiefe des Vestibulums kann deutlich verbessert werden.

Nachteile

Das zweite Operationsgebiet der Entnahmestelle ist für die Patienten sehr schmerzhaft. Die helle Farbe führt vor allem im Frontzahnggebiet nicht zu ästhetisch zufriedenstellenden Ergebnissen. Das FST wird daher überwiegend im Seitenzahnggebiet verwendet. Das Transplantat muss fest auf dem Transplantatbett mit Nähten fixiert werden, um das Risiko eines Verlustes oder einer Nekrose zu minimieren.

Bindegewebstransplantat

Das Bindegewebstransplantat (BGT) ist der Goldstandard bei der Rezessionsdeckung und wurde von Langer und Langer erstmals beschrieben¹¹. Die zusätzliche Verdickung und Keratinisierung des Gewebes verbessert das Ergebnis langfristig stabil.

Indikation

Das BGT kann sowohl im Front- als auch im Seitenzahngeweb angewendet werden. In Kombination mit einem Verschiebelappen oder einer Tunneltechnik werden höhere Erfolgsquoten als bei Verfahren ohne BGT (reiner Verschiebelappen ohne Transplantat) erzielt.

Entnahme

Das Transplantat wird am Gaumen auf Höhe der Inzisiven bis zum ersten Molaren entnommen (Abb. 2). Hier ist das Risiko einer Verletzung der Arteria palatina sehr gering. Für das BGT wird ein Spaltlappen präpariert und das Transplantat entnommen. Am lateralen Gaumen findet sich ein hoher Kollagenfaseranteil, der zu einer großen Volumenstabilität des Transplantates führt. Der Fett- und Drüsenteil sollte daher entfernt werden.

Vorteile

Das Verfahren ist sehr langfristig stabil. Es kommt im Vergleich zum FST zu farblich besseren Ergebnissen. Auch das Risiko eines Transplantatverlustes ist aufgrund der subgingivalen Lage sehr gering.

Nachteile

Auch hier ist ein zweites Operationsgebiet nötig.

Verschiebelappen

Es werden laterale und koronale Verschiebelappen unterschieden. Die Ergebnisse von Baldi et al. ergaben eine Mindestdicke des Lappens von 0,8 mm,

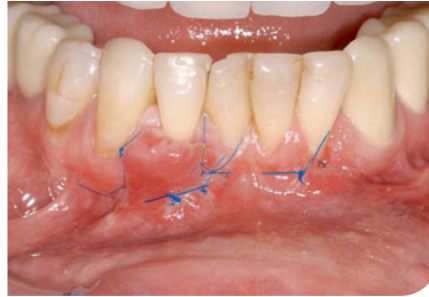


Abb. 4 Zustand nach Rezeptionsdeckung mit koronalen Verschiebelappen und Bindegewebstransplantat (BGT).

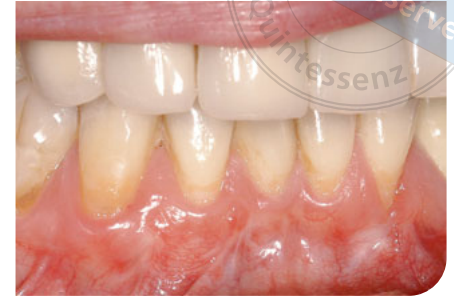

Abb. 5 Ergebnis 1 Jahr postoperativ.

um eine 100%ige Wurzeldeckung zu erreichen³. Die SZG muss nach Pini Prato und Kollegen um 2,5 mm überdeckt werden¹² (Abb. 3–5).

Indikation

Voraussetzung ist ein ausreichend dickes Gewebe lateral bzw. apikal der Rezession.

Vorteile

Es kann bei ausreichend dickem Ausgangsgewebe eine verlässliche Deckung erzielt werden.

Nachteile

Oft fehlt die ausreichende Dicke und es bedarf der Kombination mit einem BGT. Die vertikalen Entlastungen führen zu einer sichtbaren Narbenbildung. Dies wird aber bei der Zucchelli-Technik umgangen, indem bei dieser Variante des koronalen Verschiebelappens auf vertikale Entlastungen verzichtet wird¹⁵.

Tunneltechnik

Die Tunneltechnik wurde erstmalig von Allen 1994 beschrieben². Es werden hier keine vertikalen Schnitte zur Lappenbildung verwendet und die Papillen werden nicht geteilt. Es wird ein mukosaler oder mukoperiostaler Tunnel gebildet und das Gewebe im gesamten Papillenbereich abgelöst. Mindestens 6 mm apikal der Rezession müssen gelöst werden.

Mesial und distal der Rezession sollte mindestens eine Papille zusätzlich gelöst werden. Meist wird dieses Verfahren in Kombination mit einem BGT angewendet. Dieses wird dann in den Tunnel eingesetzt, und der Lappen nach koronal gezogen und mit Nähten fixiert.

Indikation

Vor allem bei mehreren Rezessionen mit ähnlicher Ausprägung wird die Tunneltechnik verwendet.

Vorteile

Die fehlenden vertikalen Schnitte und die intakten Papillen ermöglichen eine sehr gute Durchblutung des Lappens und dadurch eine schnelle Revaskularisation des Transplantates. Auch ist die Narbenbildung gering.

Nachteile

Das Verfahren ist anspruchsvoll und techniksensitiv.

Envelope

Die Envelopetechnik wurde von Raetzke zur Deckung einzelner Rezessionen erfunden¹³. Hier wird der Lappen im Gegensatz zur Tunneltechnik nicht nach koronal gezogen. Dadurch ist das eingebrachte BGT nicht vollständig abgedeckt. Es sollten aber mindestens 50 % des eingebrachten BGT überdeckt sein¹⁰.

Indikation

Bei einem flachen Vestibulum und wenn keratinisiertes Gewebe über der Rezession benötigt wird ist die Technik gut anwendbar.

Vorteile

Die Präparation ist weniger anspruchsvoll.

Nachteile

Das Transplantat ist nicht so gut durchblutet und das Verfahren somit weniger vorhersehbar. Es kann daher in Kombination mit der Tunneltechnik Anwendung finden. Dazu wird das Transplantat nur unvollständig abgedeckt und der Lappen wird leicht nach koronal verschoben.

Postoperatives Verhalten

Es muss auf eine gute Wundpflege geachtet werden. Postoperativ sollten die Patienten mehrfach täglich mit Chlorhexamed spülen und nicht mit einer Zahnbürste putzen. Das OP-Gebiet muss geschont werden. Erst nach 2 Wochen darf zunächst mit einer weichen Bürste geputzt werden. Eine Interdentalraumreinigung ist erst nach 4 Wochen zu empfehlen.

Ersatzmaterialien/Transplantate

Vorteile der Anwendung von Ersatzmaterialien sind das fehlende zweite OP-Gebiet, die kürzere OP-Zeit, die geringere Patientenmorbidity und die fehlende Donorregion mit Risiken wie Nachblutungen oder Sensibilitätsstörungen.

Studien zeigen, dass bei kleineren Defekten mit Kollagenmatrices ähnliche Ergebnisse bei der Rezessionsdeckung erzielt werden konnten⁶. Die Langzeitstabilität im Vergleich zum BGT ist aber noch nicht abschließend geklärt. Insbe-

sondere bei großen Defekten ist das BGT weiterhin der Goldstandard und ermöglicht in Kombination mit der richtigen Technik sehr gute und stabile Resultate.

Literatur

1. Agudio G, Cortellini P, Buti J, Pini Prato G. Periodontal conditions of sites treated with gingival augmentation surgery compared with untreated contralateral homologous sites: An 18- to 35-year long-term study. *J Periodontol* 2016;87(12):1371–1378.
2. Allen AL. Use of the suprapariosteal envelope in soft tissue grafting for root coverage. I. Rationale and technique. *Int J Periodontics Restorative Dent* 1994;14(3):216–227.
3. Baldi C, Pini-Prato G, Pagliaro U et al. Coronally advanced flap procedure for root coverage. Is flap thickness a relevant predictor to achieve root coverage? A 19-case series. *J Periodontol* 1999;70(9):1077–1084.
4. Berglundh T, Armitage G, Araujo MG et al. Peri-implant diseases and conditions: Consensus report of workgroup 4 of the 2017 World Workshop on the Classification of Periodontal and Peri-Implant Diseases and Conditions. *J Periodontol* 2018;89 (Suppl 1):S313–S318.
5. Cairo F, Nieri M, Cincinelli S, Mervelt J, Pagliaro U. The interproximal clinical attachment level to classify gingival recessions and predict root coverage outcomes: An explorative and reliability study. *J Clin Periodontol* 2011;38(7):661–666.
6. Carvalho Formiga M de, Nagasawa MA, Moraschini V et al. Clinical efficacy of xenogeneic and allogeneic 3D matrix in the management of gingival recession: A systematic review and meta-analysis. *Clin Oral Investig* 2020;24(7):2229–2245.
7. Chambrone L, Tatakis DN. Long-term outcomes of untreated buccal gingival recessions: A systematic review and meta-analysis. *J Periodontol* 2016;87(7):796–808.
8. Gargiulo AW, Arrocha R. Histoclinical evaluation of free gingival grafts. *Periodontics* 1967;5(6):285–291.
9. Jepsen S. DH Klinischer Leitfaden. Systemische und andere parodontale Zustände. *Zahnärztliche Mitteilug* 2019(13):1–6.
10. Kretschmar S, Bäumer M. Plastische Parodontalchirurgie. *DFZ* 2015;59(5):68–80.
11. Langer B, Langer L. Subepithelial connective tissue graft technique for root coverage. *J Periodontol* 1985;56(12):715–720.
12. Pini Prato GP, Baldi C, Nieri M et al. Coronally advanced flap: The post-surgical position of the gingival margin is an important factor for achieving complete root coverage. *J Periodontol* 2005;76(5):713–722.
13. Raetzke PB. Covering localized areas of root exposure employing the „envelope“ technique. *J Periodontol* 1985;56(7):397–402.
14. Sullivan HC, Atkins JH. The role of free gingival grafts in periodontal therapy. *Dent Clin North Am* 1969;13(1):133–148.
15. Zucchelli G. *Ästhetische Parodontalchirurgie*. Berlin: Quintessenz 2014.



Dr. Linda Daume

Klinik für Mund-, Kiefer- und Gesichtschirurgie
Universitätsklinikum Münster
E-Mail: lindadaume@hotmail.de