

S. Hahner¹

Differentialtherapie Endodontie zur Implantologie bei Risikopatienten

Endodontic treatment versus implantation in medically compromised patients



S. Hahner

Einführung: Die endodontische Behandlung, wie auch der Einzelzahnersatz mittels Implantat stellen zwei mögliche Behandlungsoptionen mit nahezu identischem Indikationsgebiet dar. Da in der Literatur vergleichbare Angaben zur Erfolgsrate der jeweiligen Therapie gemacht werden, müssen andere Faktoren in Betracht gezogen werden, um eine Therapieentscheidung treffen zu können. Hierzu zählen unter anderem individuelle Risikofaktoren wie systemische Erkrankungen, Rauchen oder die Immunabwehr.

Material und Methode: Im vorliegenden Artikel sollen anhand einer Literaturübersicht verschiedene Faktoren, die zu einer Therapieentscheidung führen können, unter besonderer Berücksichtigung von Risikopatienten diskutiert werden. Des Weiteren soll aufgezeigt werden, wo die technischen und biologischen Grenzen der Zahnerhaltung im Rahmen der endodontischen Therapie liegen und welche Faktoren den Erfolg beeinflussen können.

Ergebnisse und Schlussfolgerung: Vor allem bei Patienten mit eingeschränkter Allgemeingesundheit stellt die endodontische Behandlung eine minimalinvasive und komplikationsarme Therapieform dar. In diesen Fällen kann es auch bei fraglicher Prognose sinnvoll sein, aufgrund des erhöhten Risikos von Infektionen oder möglichen Komplikationen im Rahmen chirurgischer Eingriffe eine nicht-chirurgische Wurzelkanalbehandlung durchzuführen. Primär bilden dabei die biologischen Grenzen den Rahmen der endodontisch-konservativen Therapie. Sind die Grenzen der Zahnerhaltung überschritten, ist eine Implantation auch bei Risikopatienten zumeist sehr gut möglich. (Dtsch Zahnärztl Z 2011, 66: 827–834)

Schlüsselwörter: endodontische Behandlung, Implantation, Risikopatient

Introduction: Endodontic treatment as well as the replacement of a single tooth with an implant, are both treatment options with almost identical therapeutic indications. Literature shows comparable data regarding the success rates of the respective therapies. Therefore, it is important to consider other factors in order to make a treatment decision. These include risk factors such as systemic disease, smoking or immune defense.

Material and Method: This article reviews literature regarding factors that influence treatment planning for medically compromised patients. Furthermore, the technical and biological limits of endodontic treatment and factors that influence the outcome of endodontic treatment have been analysed.

Results and Conclusion: Endodontic treatment is a minimally invasive therapy with a low complication rate and a good treatment option especially in patients with impaired general health. In these cases, due to the higher risk of infection or complications during surgical treatment, even with a questionable prognosis, it may be prudent to perform a non-surgical endodontic treatment. The primary limits of conservative endodontic treatment are biological. If these limits are exceeded, the insertion of implants is generally a good alternative even in medically compromised patients.

Keywords: endodontic treatment, implantation, medically compromised patient

¹ Poliklinik für Zahnerhaltung, Parodontologie und Endodontologie, Heinrich-Heine-Universität Düsseldorf

Peer-reviewed article: eingereicht 14.09.2011, akzeptiert: 28.09.2011

DOI 10.3238/dzz.2011.0827

Einleitung

Eines der Hauptziele der Zahnmedizin stellen die Prävention oraler Erkrankungen und der Erhalt der natürlichen Dentition dar. Dabei muss der Kliniker oft abwägen, ob ein Zahn noch durch eine endodontische Maßnahme erhalten werden kann und somit die natürliche Dentition bewahrt wird oder ob ein Zahn zur Wiederherstellung der oralen Gesundheit extrahiert werden muss.

Indikationen und Erfolgsraten der einzelnen Therapien

Die häufigsten Ursachen für das Notwendigwerden einer endodontischen Behandlung sind die profunde Karies und daraus resultierende pulpale bzw. periapikale Entzündungen, die postendodontische apikale Parodontitis und das dentale Trauma [24]. Als Indikationen für eine Implantatsetzung werden in der Literatur endodontische Komplikationen, Traumata, Karies, sowie die apikale Parodontitis angeführt [10]. Folgt man den Literaturangaben, sind die Indikationen für die endodontische Therapie und die Extraktion demnach nahezu identisch. Da kaum ein Unterschied innerhalb der Indikationsbereiche besteht, kann vermutet werden, dass die jeweilige Entscheidung für eine der beiden Therapievarianten oft vom klinischen Hintergrund des Praktikers beeinflusst wird [2].

Für eine optimale zahnärztliche Behandlungsplanung ist es eine Voraussetzung, die Erfolgsraten der möglichen Therapie einschätzen zu können. In der Literatur finden sich viele Angaben zu den Erfolgsaussichten von Wurzelkanalbehandlungen und Implantaten. *Hannah* und *Eleazer* untersuchten dazu die Überlebensrate von 129 Implantaten gegenüber 143 wurzelkanalbehandelten Zähnen. Bei der Versorgung mittels Implantatsetzung zeigte sich eine Überlebensrate von 87,6 % gegenüber 90,2 % bei wurzelkanalbehandelten Zähnen [18]. In einer weit gefassten Übersichtsarbeit wurden 68 Studien zum Erfolg von endodontisch behandelten Zähnen und Implantaten analysiert. Auch bei dieser sehr hohen Anzahl von über 35.000 behandelten Patienten fanden sich keine signifikanten Unterschiede hinsichtlich der Überlebensrate der Implantate bzw. der wurzelkanalbehandel-

ten Zähne [23]. In der Übersichtsarbeit wurde jedoch angemerkt, dass nach Implantatinsertion häufiger korrektive Eingriffe aufgrund postoperativer Beschwerden durchgeführt werden mussten als nach der endodontischen Therapie.

Die Entscheidung, ob ein Zahnerhalt durch eine Wurzelkanalbehandlung oder eine Extraktion mit einem Ersatz des Zahnes durch ein Implantat erfolgen sollte, kann aufgrund der vorliegenden Daten nicht auf der Basis der Überlebensrate getroffen werden. Demzufolge müssen andere Faktoren in Betracht gezogen werden, um eine Therapieentscheidung treffen zu können.

Welche Faktoren können zu einer Therapieentscheidung führen?

Verschiedene Studien konnten nachweisen, dass zahlreiche Faktoren die Prognose von wurzelkanalbehandelten Zähnen wie auch von Implantaten beeinflussen. So kann sich zum Beispiel die Lokalisation des Zahnes innerhalb der Mundhöhle oder die Art der Suprakonstruktion eines Implantates bzw. die koronale Versorgung auf die Überlebensrate von Zahn und Implantat auswirken. Auch individuelle Faktoren, wie systemische Erkrankungen, Rauchen, Immunabwehr oder Knochenqualität können die Lebensdauer von Zahn und Implantaten beeinflussen.

Für die endodontische Therapie konnten mittlerweile mehr als 10 prognostische Faktoren festgestellt werden, die einen signifikanten Einfluss auf den klinischen Erfolg haben. Diese reichen von präoperativen Gegebenheiten über intraoperative Maßnahmen bis hin zur postoperativen Versorgung.

Allgemeinmedizinische Risikofaktoren

Diabetes mellitus

Der Diabetes mellitus wird als eine durch den Leitbefund der chronischen Hyperglykämie charakterisierte Regulationsstörung des Stoffwechsels definiert. Die chronische Hyperglykämie führt über die diabetesspezifische Mikroangiopathie zu Folgeerkrankungen, vorwiegend an Augen, Nieren und Nervensystem und in Folge der diabetesassozii-

ierten Makroangiopathie unter anderem zu Erkrankungen der peripheren Arterien [26].

In der Literatur wird zum Teil kontrovers diskutiert, welche Auswirkungen der Diabetes mellitus auf das Endodont hat und ob Heilungsprozesse durch die Erkrankung beeinflusst werden. *Fouad* und *Burleson* berichteten hierzu, dass Patienten, die an Diabetes leiden, eine schlechtere Heilungstendenz nach erfolgter Wurzelkanalbehandlung aufwiesen, jedoch nur, wenn präoperativ eine periradikuläre Läsion vorlag [14]. *Doyle* et al. konnten dahingegen keinen signifikanten Einfluss auf den Erfolg von wurzelkanalbehandelten Zähnen wie auch Implantaten bei vorhandenem Diabetes nachweisen [11]. Auch eine Übersichtsarbeit zur Überlebensrate von Implantaten zeigte, dass der Diabetes mellitus keinen Einfluss auf diese zu haben scheint [27]. Jedoch merken die Autoren auch an, dass aufgrund der geringen Zahl an Studien keine eindeutigen Schlussfolgerungen gezogen werden dürfen und hier wohl primär entscheidend ist, dass der Diabetes gut eingestellt und dann sowohl eine Wurzelkanalbehandlung wie auch Implantatinsertion möglich ist. Wendet man die Aufmerksamkeit jedoch nicht mehr nur auf das einfache Vorhandensein des Implantates, sondern betrachtet die Häufigkeit einer Periimplantitis, so ist durchaus ein negativer Einfluss erkennbar. Übereinstimmend wird Diabetes als einer von wenigen Risikofaktoren für das Auftreten einer Periimplantitis benannt [19, 29].

Rauchen

Die allgemeinmedizinischen Auswirkungen des Tabakkonsums sind weitgehend bekannt. Der negative Einfluss auf die orale Gesundheit ist hingegen immer noch Gegenstand aktueller Untersuchungen. In der Literatur wird Rauchen als ein Risikofaktor für die Entstehung der chronischen Parodontitis angeführt. Dabei ist der Tabakkonsum mit einem 2- bis 8fach höheren Risiko für einen parodontalen Attachment- und/oder Knochenverlust assoziiert [25]. Parodontale Erkrankungen als Extraktionsgrund werden dabei signifikant häufiger bei Rauchern angegeben als bei Nichtrauchern [43]. Den Einfluss des Rauchens auf die Prävalenz und den

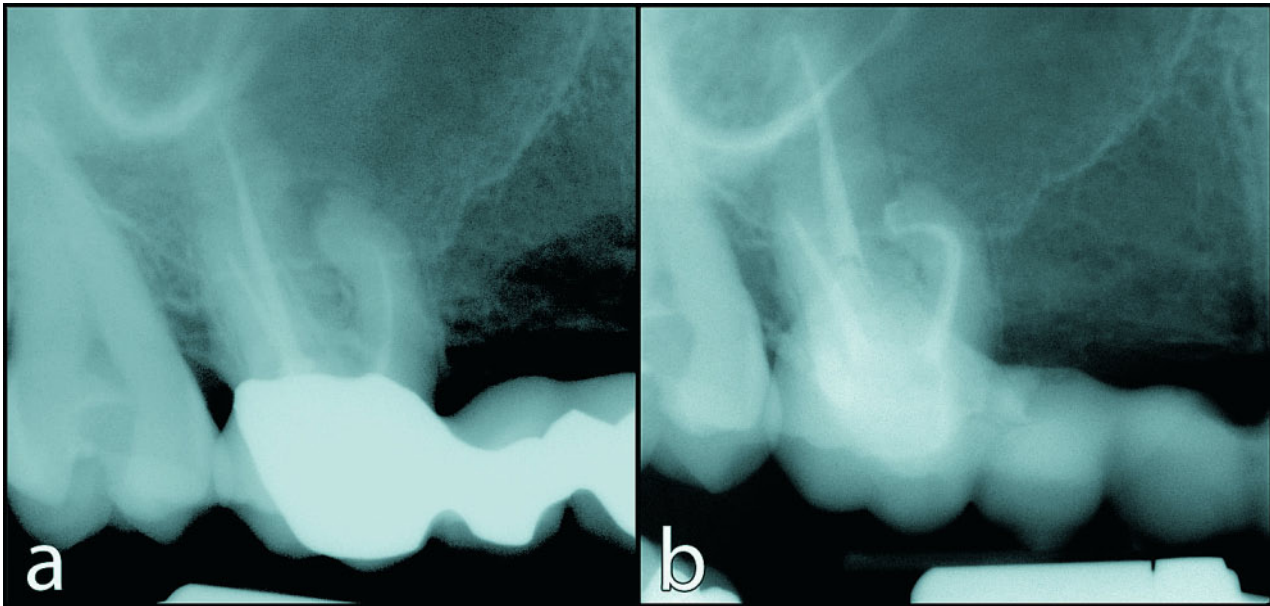


Abbildung 1 Revisionsbehandlung eines 1. Oberkiefermolaren mit stark gekrümmter mesiobukkaler Wurzel mittels NiTi-Instrumenten: a) Ausgangssituation mit insuffizienter Wurzelfüllung, b) Postoperative Röntgenkontrolle.

Figure 1 Retreatment of a maxillary first molar, with a curved mesiobuccal root, using NiTi-instruments: a) Preoperative radiograph showing insufficient root canal obturation, b) Post-obturation radiograph.

Schweregrad periapikaler Läsionen im Vergleich zu Nichtrauchern untersuchten Bergström et al.. Ihre Ergebnisse zeigten keinen signifikanten Unterschied, so dass angenommen werden kann, dass der Tabakkonsum nicht mit dem Auftreten und dem Schweregrad einer apikalen Parodontitis assoziiert ist [4].

Cavalcanti et al. konnten hingegen zeigen, dass nach Implantatinserterion signifikant mehr Misserfolge bei Rauchern (5,5 %) im Vergleich zu Nichtrauchern (2,9 %) auftraten [6]. Auch in einer systematischen Übersichtsarbeit von Klokkevold und Han wurde festgestellt, dass ein Tabakkonsum mit einer größeren Verlustrate von Implantaten korreliert [27].

Daraus lässt sich schlussfolgern, dass es bei Rauchern ratsamer ist, eher eine Wurzelkanalbehandlung durchzuführen als ein Implantat zu inserieren, da dies mit einer größeren Erfolgsaussicht verbunden ist. Dies ist selbstverständlich jedoch nur dann möglich, wenn der Zahn noch ausreichend parodontal verankert ist.

Bisphosphonate

Bei Bisphosphonaten handelt es sich um eine Gruppe antiresorptiver Medikamente, die bei Patienten mit metabo-

lischen Knochenerkrankungen wie z. B. bei multiplem Myelom, Morbus Paget, Osteoporose oder ossärer Metastasen eingesetzt werden. Bisphosphonate inhibieren dabei die Rekrutierung und Differenzierung, sowie die Aktivität von Osteoklasten und führen zu einer vorzeitigen Apoptose [35]. Verschiedene Studien haben über einen Zusammenhang zwischen der Einnahme von Bisphosphonaten und oralen Komplikationen, der Osteonekrose des Kiefers, berichtet [3, 37].

Bisphosphonatinduzierte Osteonekrosen (BION) treten typischerweise nach invasiven Maßnahmen, wie Extraktionen oder operativen Eingriffen auf, können jedoch auch spontan entstehen [20]. Die meisten Fälle von BION werden dabei mit der intravenösen Gabe von Bisphosphonaten assoziiert [12]. Die perorale Einnahme scheint hingegen ein geringeres Risiko für die Entstehung von BION darzustellen. In einer 3-Jahresstudie berichteten Ruggiero et al. über 63 Fälle von BION, bei denen insgesamt nur 7 Patienten mit oralen Bisphosphonaten therapiert wurden [37].

Eine Wurzelkanalbehandlung stellt eine nur sehr geringere Traumatisierung der oralen Gewebe dar und wird in nur 0,8 % mit einer bisphosphonatinduzier-

ten Osteonekrose assoziiert [31]. Eine Untersuchung der Ausheilung periradikulärer Läsionen nach Wurzelkanalbehandlung bei Patienten mit peroraler Bisphosphonateinnahme zeigte dabei mit 73,5 % keinen signifikanten Unterschied zur Kontrollgruppe ohne Einnahme von Bisphosphonaten (81,6 %) [21]. Daher ist bei intravenöser Bisphosphonatgabe oder bei ausgedehnter, peroraler Einnahme grundsätzlich die nichtinvasive, orthograde endodontische Behandlung gegenüber der Extraktion und einer potentiellen Implantation der Vorzug zu geben [36]. Jedoch muss auch bei der Durchführung einer Wurzelkanalbehandlung eine Traumatisierung der Gewebe z. B. beim Anlegen einer Kofferdamklammer oder durch Überinstrumentierung vermieden werden, da diese die Bildung einer Osteonekrose begünstigen können [16, 38].

Patienten nach Radiatio

Eine Bestrahlung im Kopf-Hals-Bereich kann im Rahmen einer Therapie maligner Tumoren notwendig werden. Dies kann dann bei einer anschließenden Behandlung von im Strahlenfeld gelegenen Zähnen zu erheblichen Komplikationen führen: Komplikationen können sich sowohl auf die endodontische

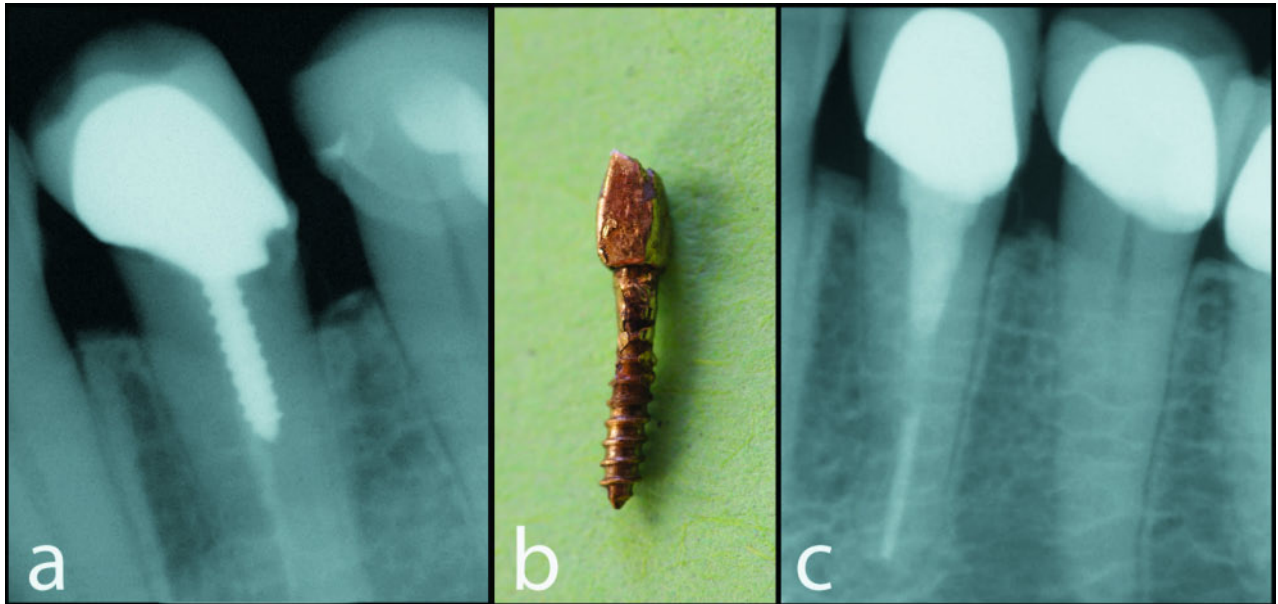


Abbildung 2 Endodontische Revisionsbehandlung eines Unterkieferprämolaren mit inseriertem Stift: a) Ausgangssituation mit Wurzelkanalstift, b) Entfernter Metallstift, c) Postoperative Röntgenkontrolle mit inseriertem Glasfaserstift.

Figure 2 Endodontic retreatment of a mandibular premolar with inserted post: a) Preoperative radiograph showing a post in the root canal, b) Removed metal post, c) Radiograph showing final obturation and inserted fiber post.

Behandlung wie auch eine Extraktion auswirken. Die Inzidenz für das Auftreten einer Osteoradionekrose, der schwerwiegendsten Komplikation liegt bei geringen Energiedosen zwischen 1 und 44 % [15]. Vor allem wenn die Strahlendosis 50 Gy übersteigt, erhöht sich das Risiko der Ausbildung einer Osteoradionekrose [1]. Aufgrund der monoarteriellen Versorgung durch die A. alveolaris inferior entsteht diese häufiger im Unterkiefer. Im bestrahlten Kieferbereich sollte grundsätzlich eine Wurzelkanalbehandlung gegenüber der Extraktion bevorzugt werden, da eine Extraktion auch immer mit einem erhöhten Osteoradionekrosrisiko verbunden ist [17].

Lilly et al. untersuchten hierzu den Erfolg von 22 Wurzelkanalbehandlungen nach erfolgter Strahlentherapie. In 91 % der Fälle zeigte sich eine erfolgreiche Ausheilung, während das Auftreten einer Osteoradionekrose nicht beobachtet wurde [28].

In der Regel verringert sich die Regenerationsfähigkeit der parodontalen wie auch ossären Gewebe nach einer Bestrahlung irreversibel, so dass eine Überinstrumentierung und Überfüllung im Rahmen der Durchführung einer Wurzelkanalbehandlung zur Verringerung der Traumatisierung zu vermeiden ist.

Immunsupprimierte Patienten, HIV/AIDS

Immunsuppressive Medikamente bei Patienten nach allogener Organtransplantation oder eine geschwächte Immunabwehr bei Patienten während einer Chemotherapie führen zu einer erhöhten Infektionsgefahr. Daher ist eine mögliche Bakteriämie zu vermeiden und möglichst gewebeschonend zu arbeiten.

Marending et al. stellten erstmals einen Zusammenhang zwischen der Immunabwehr und dem Erfolg der endodontischen Therapie fest. So war der Behandlungserfolg einer endodontischen Therapie signifikant höher, wenn die untersuchten Patienten über eine intakte Immunabwehr verfügten [30].

Suchina et al. untersuchten die Erfolgsrate wurzelkanalbehandelter Zähne bei HIV-positiven Patienten. Mit 88 % zeigte sich eine relativ hohe Erfolgsquote, so dass die Erkrankung HIV/AIDS keine Kontraindikation für eine Wurzelkanalbehandlung darstellt [42]. Jedoch sollte grundsätzlich beachtet werden, dass die geschwächte Immunabwehr der Patienten die Exazerbation einer chronischen apikalen Parodontitis begünstigen kann. Nach Extraktionen lag die

Komplikationsrate zwischen 3 und 22,2 % bei HIV-Infizierten und zwischen 2,9 und 13,9 % bei nichtinfizierten Patienten [33].

Aus den angegebenen allgemeinmedizinischen Risikofaktoren geht hervor, dass es mitunter sinnvoll sein kann, eine nicht-chirurgische Wurzelkanalbehandlung der Extraktion vorzuziehen, um das Risiko für mögliche Komplikationen zu reduzieren. Hier stellt sich die Frage, wo die Grenzen der Zahnerhaltung im Rahmen einer endodontischen Therapie liegen und welche Faktoren den Erfolg beeinflussen können.

Therapie der Wurzelkanalbehandlung

Ziele der Wurzelkanalbehandlung

Das Ziel einer Wurzelkanalbehandlung stellt die Ausheilung bzw. Vorbeugung einer apikalen Parodontitis durch die vollständige Desinfektion und Aufbereitung des gesamten Wurzelkanalsystems dar. Voraussetzungen hierfür sind eine möglichst große Bakterienreduktion, wie auch ein dichter postendodontischer Verschluss.

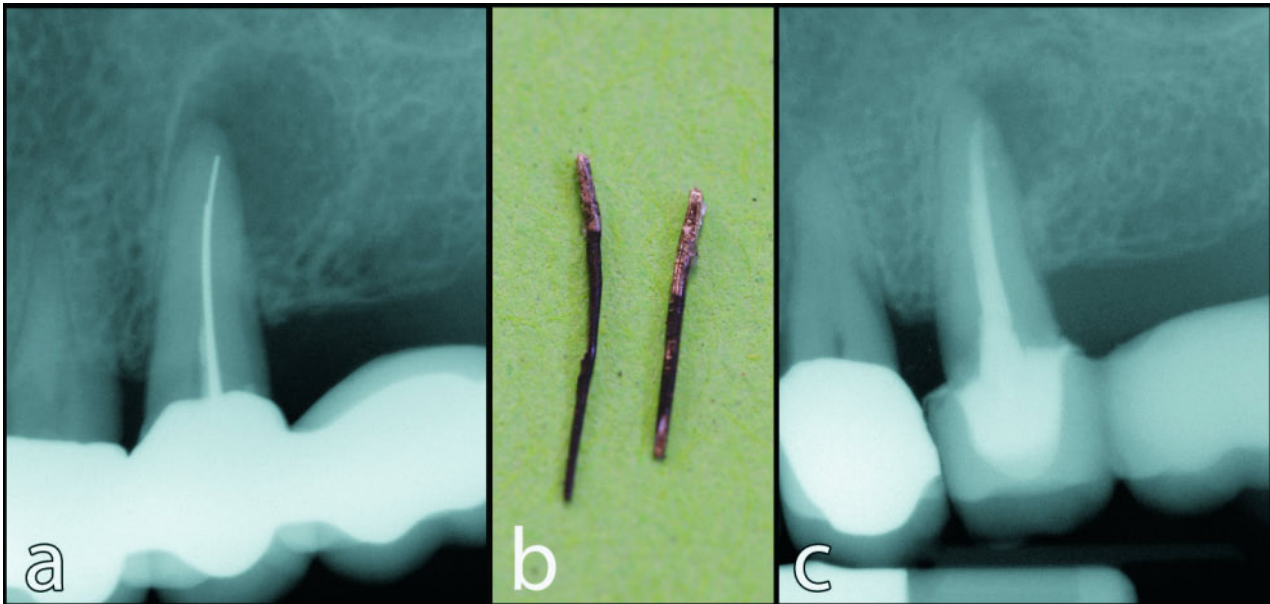


Abbildung 3 Endodontische Behandlung eines Oberkieferprämolaren mit chronischer apikaler Parodontitis: a) Ausgangssituation mit Silberstift-Wurzelfüllung, b) Entfernte Metallfragmente, c) Röntgenbild der definitiven Wurzelfüllung.

Figure 3 Endodontic treatment of a maxillary premolar with periapical periodontitis: a) Preoperative radiograph showing silver points in the root canal, b) Removed metal fragments, c) Radiograph showing final obturation.

Komplikationen bei endodontischer Behandlung

Eine der Hauptursachen für den endodontischen Misserfolg stellen im Wurzelkanal verbliebene Bakterien als Folge einer nicht vollständigen Aufbereitung des gesamten Wurzelkanalsystems dar [40]. Dies kann z. B. als Folge einer unzureichenden Instrumentierung oder auf nicht gereinigte Anteile des Wurzelkanalsystems zurückgeführt werden. Verschiedene Faktoren, wie technische oder auch biologische Grenzen, können einen Einfluss auf das Ergebnis einer Wurzelkanalbehandlung haben.

Technische Grenzen der Wurzelkanalbehandlung

Aufbereitung von Molaren/ stark gekrümmten Kanälen

Vor allem die Behandlung von Molaren stellt immer wieder eine Herausforderung dar, da diese häufig eine stark individuell geprägte Morphologie des Kanalsystems mit starken Krümmungen aufweisen.

Für das Auffinden aller vorhandenen Zugänge zum Kanalsystem, sowie

einer möglichst weitreichenden Reinigung des Zahninneren sind die Schaffung eines geradlinigen Zuganges und der Einsatz von Vergrößerungshilfen mit koaxialem Licht essentiell. Entscheidend bei der Aufbereitung stark gekrümmter Kanäle ist das initiale Arbeiten mit feinen Wurzelkanalinstrumenten (ISO 6, 8 und 10) und die anschließende Aufbereitung mit ausreichend flexiblen Instrumenten (Nickel-Titan), um eine Stufenbildung oder sogar Perforation zu vermeiden (Abb. 1).

Kalzifikationen

Kalzifikationen im Bereich des Pulpen-cavums können den Zugang zum Wurzelkanalsystem verlegen und somit eine adäquate Desinfektion und Obturation des gesamten Wurzelkanalsystems erschweren. Auch Kalzifikationen innerhalb des Kanalsystems können das Erreichen der Arbeitslänge erschweren oder gar verhindern. Wichtig dabei ist, dass die Diagnose einer vollständigen Obliteration nicht im Vorfeld anhand eines Röntgenbildes getroffen werden kann, sondern immer erst klinisch feststellbar ist. Die häufig feststellbare Tatsache, dass radiologisch kein Kanal darstellbar ist, sagt nur wenig über die klinische Instrumentierbarkeit aus. Umgekehrt lie-

gen bei traumatisierten Frontzähnen nicht selten atypische Kalzifikationen vor, die radiologisch einen einfach instrumentierbaren Kanal vorgeben, der jedoch nicht real vorhanden ist. Im Zuge des Auffindens von Wurzelkanaleingängen bzw. der Aufbereitung können Komplikationen wie eine Perforation oder eine Via falsa auftreten. Dies kann durch eine genaue Kenntnis der anatomischen Verhältnisse und dem zusätzlichen Einsatz eines Dentalmikroskopes oder einer Lupe mit hoher Vergrößerung und Licht jedoch nicht selten verhindert werden.

Revision von Wurzelfüllungen

Vor allem bei der Revision einer bereits durchgeführten Wurzelkanalbehandlung ist es wichtig, Fehler, die bei dem ersten Eingriff aufgetreten sind zu korrigieren und die Behandlung zu optimieren. Dabei ist es essentiell, jeden einzelnen Arbeitsschritt, der für den Erfolg einer endodontischen Therapie erforderlich ist, kritisch zu überprüfen. Dies beginnt häufig mit dem Austausch der (ggf. insuffizienten) koronalen Restauration und endet bei einem hermetisch dichten postendodontischen Verschluss nach erfolgter Desinfektion und Obturation.

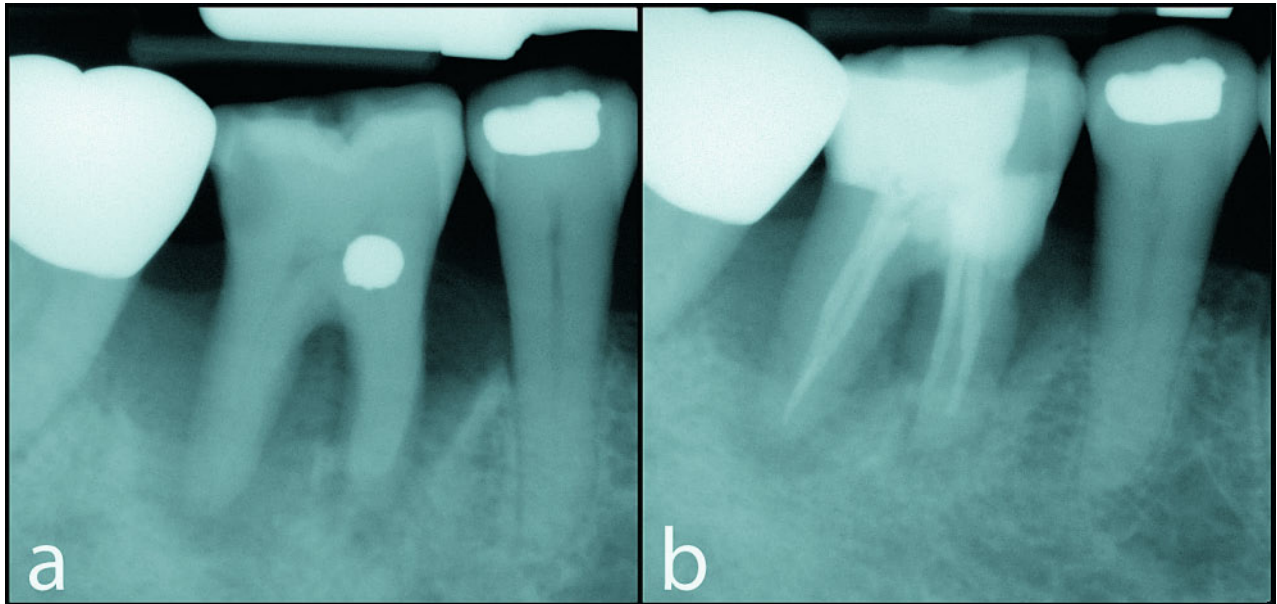


Abbildung 4 Parodontal geschädigter Unterkiefermolar mit apikaler Parodontitis: a) Ausgangssituation, b) Postendodontische Röntgenkontrolle.
Figure 4 Periodontally compromised, non-vital mandibular molar: a) Preoperative situation, b) Postendodontic radiograph.

(Abb. 1–4: S. Hahner)

Entfernung von Stiften/ frakturierten Instrumenten

Die Revision einer insuffizienten Wurzelfüllung kann im Vorfeld die Entfernung von Wurzelkanalstiften aus Metall, Keramik oder Kunststoff beinhalten (Abb. 2). Verschiedene Faktoren können die Retentionskraft von Stiften beeinflussen: das Herstellungsverfahren, die Form, die Oberflächenstruktur, das Zementierungsmaterial, die Zementierungstiefe, sowie die Stiftadaptation an die Kanalwand [8, 39, 41]. In der Literatur finden sich je nach Material des Stiftes verschiedene Techniken, um diese aus dem Wurzelkanal zu entfernen. Diese beinhalten die Verwendung verschiedener Bohrer oder den Einsatz von Ultraschall [7].

Auch das Vorliegen von frakturierten Wurzelkanalinstrumenten stellt keine Kontraindikation für eine endodontische Behandlung dar. Zumeist ist die Entfernung dieser unter Zuhilfenahme von speziellem Instrumentarium möglich, so dass eine adäquate Wurzelkanalbehandlung durchgeführt werden kann (Abb. 3).

Perforationen

Ursachen der Entstehung einer Perforation sind zumeist iatrogener Natur und treten beispielsweise bei der Kanalsuche

oder Stiftsetzung auf. Auch pathologische Prozesse wie zervikale, interne oder externe Resorptionen können zu einer vollständigen Perforation einer Wurzel und damit einer Verbindung vom Desmodontalspalt zum endodontischen System führen.

Bei der Beurteilung der Prognose einer Perforation ist zum einen die Größe entscheidend, wo die Perforation lokalisiert ist, wie lange sie bereits besteht und ob diese infiziert bzw. durch Fremdmaterial verunreinigt ist.

Zum Perforationsverschluss stehen verschiedene Materialien zur Verfügung, so dass der Perforationsverschluss auch bei größeren Perforationen unter der Voraussetzung der ausreichenden Keimreduktion eine gute Prognose hat.

Biologische Grenzen der Wurzelkanalbehandlung

Verschiedene biologische Faktoren können sich auf den Erfolg einer endodontischen Therapie auswirken.

Limitierender Faktor Zahn

Nach den Richtlinien der Europäischen Gesellschaft für Endodontologie (ESE) sollten Zähne, die nicht funktionell

wiederhergestellt oder restauriert werden können, nicht endodontisch behandelt werden [38]. Entscheidend ist dabei, ob bei der verbliebenen Restzahnsubstanz eine 1,5 bis 2 mm hohe, zirkuläre, körperliche Umfassung (Ferrule Design) umgesetzt werden kann, da dieses die mechanische Widerstandsfähigkeit eines Stiftaufbaus mit Krone signifikant erhöht und somit zu einer erhöhten Überlebensrate beisteuert [22].

Des Weiteren muss die biologische Breite von 2 mm eingehalten werden. Liegt primär keine ausreichende Breite für die Schaffung eines Ferrule-Designs vor oder ist die biologische Breite unterschritten, kann diese/r unter Umständen durch eine chirurgische Kronenverlängerung oder eine kieferorthopädische Extrusion wiederhergestellt werden.

Limitierender Faktor Parodont

Bei dem Vorliegen einer Parodontitis ist die Prognose eines Zahnes vom Grad des Knochenabbaus und der Konfiguration des knöchernen Defektes abhängig. Bei Vorliegen einer chronischen apikalen Parodontitis ist zusätzlich entscheidend, ob diese eine Verbindung zur Mundhöhle aufweist.

Nach Angaben der ESE sollten Zähne, die keinen ausreichenden parodontalen Halt aufweisen, nicht endodontisch behandelt werden. Hier sollte kritisch hinterfragt werden, ab wann man von einem unzureichenden Halt sprechen kann. Cortellini et al. zeigten in einer klinischen 5-Jahresuntersuchung, dass auch Zähne mit primär schlechter Prognose durch regenerative Maßnahmen erhalten werden konnten. Auch bei kombinierten Paro-Endo-Läsionen mit ausgedehnten Knochendefekten besteht die Möglichkeit einer Regeneration und somit einer parodontalen Stabilisierung [9] (Abb. 4).

Limitierender Faktor Endodont

Eine komplexe Wurzelkanalanatomie kann die vollständige Aufbereitung und Desinfektion des gesamten Wurzelkanalsystems verhindern und somit eine mögliche Ausheilung beeinflussen. Während der Aufbereitung kann es vor allem im apikalen Kanaldrittel zu Verblockungen durch Dentinspäne kommen. Mit einer apikalen Durchgängigkeit (Patency) kann eine Akkumulation von Debris in der apikalen Region verhindert werden. Hierzu werden Feilen kleiner ISO-Größen passiv durch die apikale Konstriktion geführt ohne diese zu erweitern [5, 13]. Ng et al. konnten in ihrer prospektiven Studie mit über 1.200

Patienten zeigen, dass das Erreichen einer apikalen Patency im Rahmen einer endodontischen Behandlung den Erfolg signifikant erhöht [32].

Schlussfolgerung

Die endodontische Behandlung stellt insbesondere für Patienten mit eingeschränkter Allgemeingesundheit eine minimalinvasive, komplikationsarme Therapieform dar. Bei einer fehlgeschlagenen orthograden Primärbehandlung steht neben der Revision noch eine endodontisch-chirurgische Therapievariante zur Verfügung. Sind die Grenzen der Zahnerhaltung überschritten, ist eine Implantation auch bei eingeschränkter Allgemeingesundheit zumeist sehr gut möglich.

Die technischen Grenzen der konservierenden Zahnerhaltung sind in den vergangenen Jahren z. B. durch den Einsatz neuer, hochflexibler Wurzelkanalinstrumente aus Nickel-Titan und durch Vergrößerungshilfen und Licht auch für den Allgemeinzahnarzt weiter gesteckt worden. Für Zahnärzte mit echtem endodontologischen Arbeitsschwerpunkt bilden heute primär die biologischen Grenzen den Rahmen der endodontisch-konservativen Therapie.

Daraus kann geschlossen werden, dass eine Wurzelkanalbehandlung mit

einer bakteriendichten postendodontischen Versorgung bei einer Vielzahl von Fällen eine adäquate Behandlung zum Erhalt der eigenen Dentition und Funktion darstellt. Vor allem bei Patienten mit erhöhtem Risiko von Infektionen oder möglichen Komplikationen im Rahmen chirurgischer Eingriffe, kann die nichtchirurgische Wurzelkanalbehandlung auch bei Zähnen mit fraglicher Prognose als eine sinnvolle Behandlungsmaßnahme angesehen werden. Muss ein Zahn aufgrund mangelnder Erhaltungsfähigkeit dennoch entfernt werden, ist das Implantat als Einzelzahnersatz bei der großen Mehrheit aller Patienten eine exzellente Lösung, um die entstandene Lücke zu schließen. **DZZ**

Interessenkonflikt: Die Autorin erklärt, dass kein Interessenkonflikt im Sinne der Richtlinien des International Committee of Medical Journal Editors besteht.

Korrespondenzadresse

ZÄ Susanne Hahner
Poliklinik für Zahnerhaltung, Parodontologie und Endodontologie
Westdeutsche Kieferklinik
Heinrich-Heine-Universität
Moorenstr. 5
40225 Düsseldorf
E-Mail: Susanne.Hahner@med.uni-duesseldorf.de

Literatur

1. Bachmann G, Rossler R, Klett R, Rau WS, Bauer R: The role of magnetic resonance imaging and scintigraphy in the diagnosis of pathologic changes of the mandible after radiation therapy. *Int J Oral Maxillofac Surg* 25, 189–195 (1996)
2. Bader JD, Shugars DA: Agreement among dentists' recommendations for restorative treatment. *J Dent Res* 72, 891–896 (1993)
3. Bamias A: Osteonecrosis of the jaw in cancer after treatment with bisphosphonates: incidence and risk factors. *J Clin Oncol* 23, 8580–8587 (2005)
4. Bergstrom J, Babcan J, Eliasson S: Tobacco smoking and dental periapical condition. *Eur J Oral Sci* 112, 115–120 (2004)
5. Buchanan LS: Management of the curved root canal. *J Calif Dent Assoc* 17, 18–27 (1989)
6. Cavalcanti R, Oreglia F, Manfredonia MF, Gianserra R, Esposito M: The influence of smoking on the survival of dental implants: a 5-year pragmatic multicentre retrospective cohort study of 1727 patients. *Eur J Oral Implantol* 4, 39–45 (2011)
7. Castriso T, Abbott PV: A survey of methods used for post removal in specialist endodontic practice. *Int Endod J* 35, 172–180 (2002)
8. Chan FW, Harcourt JK, Brockhurst PJ: The effect of post adaptation in the root canal on retention of posts cemented with various cements. *Aust Dent J* 38, 39–45 (1993)
9. Cortellini P, Stalpers G, Mollo A, Tonetti MS: Periodontal regeneration versus extraction and prosthetic replacement of teeth severely compromised by attachment loss to the apex: 5-year results of an ongoing randomized clinical trial. *J Clin Periodontol* (in progress)
10. Covani U, Bortolaia C, Barone A, Sbordone L: Bucco-lingual crestal bone changes after immediate and delayed implant placement. *J Periodontol* 75, 1605–1612 (2004)
11. Doyle SL, Hodges JS, Pesun IJ, Baisden MK, Bowles WR: Factors affecting outcomes for single-tooth implants and endodontic restorations. *J Endod* 33, 399–402 (2007)
12. Dunstan CR, Felsenberg D, Seibel MJ: Therapy insight: the risks and benefits of bisphosphonates for the treatment of tumor-induced bone disease. *Nat Clin Pract Oncol* 4, 42–55 (2007)
13. Flanders DH: Endodontic patency. How to get it. How to keep it. Why it is so important. *N Y State Dent J* 68, 30–32 (2002)
14. Fouad AF, Burleson J: The effect of diabetes mellitus on endodontic treatment outcome: data from an electronic patient record. *J Am Dent Assoc* 134, 43–51; quiz 117–118 (2003)
15. Friedman RB: Osteoradionecrosis: causes and prevention. *NCI Monogr* 145–149 (1990)

16. Gallego L, Junquera L, Pelaz A, Diaz-Bobes C: Rubber dam clamp trauma during endodontic treatment: a risk factor of bisphosphonate-related osteonecrosis of the jaw? *J Oral Maxillofac Surg* 69, e93–95 (2011)
17. Gemeinsame Stellungnahme der DGZMK und der Deutschen Gesellschaft für Radioonkologie, Medizinische Physik und Strahlenbiologie (DEGRO). Zahnärztliche Betreuung von Patienten mit tumortherapeutischer Kopf-Hals-Bestrahlung. *Dtsch Zahnärztl Z* 57, 509–511 (2002)
18. Hannahan JP, Eleazer PD: Comparison of success of implants versus endodontically treated teeth. *J Endod* 34, 1302–1305 (2008)
19. Heitz-Mayfield LJA: Peri-implant diseases: diagnosis and risk indicators. *J Clin Periodontol* 35 (Suppl. 8), 292–304 (2008)
20. Herbozo PJ, Briones DL, Ferres AJ, Torrealba RL: Severe spontaneous cases of bisphosphonate-related osteonecrosis of the jaws. *J Oral Maxillofac Surg* 65, 1650–1654 (2007)
21. Hsiao A, Glickman G, He J: A retrospective clinical and radiographic study on healing of periradicular lesions in patients taking oral bisphosphonates. *J Endod* 35, 1525–1528 (2009)
22. Ichim I, Kuzmanovic DV, Love RM: A finite element analysis of ferrule design on restoration resistance and distribution of stress within a root. *Int Endod J* 39, 443–452 (2006)
23. Iqbal MK, Kim S: For teeth requiring endodontic treatment, what are the differences in outcomes of restored endodontically treated teeth compared to implant-supported restorations? *Int J Oral Maxillofac Implants* 22 (Suppl), 96–116 (2007)
24. Iqbal M, Kim S, Yoon F: An investigation into differential diagnosis of pulp and periapical pain: a PennEndo database study. *J Endod* 33, 548–551 (2007)
25. Johnson GK, Guthmiller JM: The impact of cigarette smoking on periodontal disease and treatment. *Periodontol* 2000 44, 178–194 (2007)
26. Kerner W et al.: Definition, Klassifikation und Diagnostik des Diabetes mellitus. Leitlinie zur Diabetes Mellitus der Deutschen Diabetes-Gesellschaft (DDG) 2001
27. Klokkevold PR, Han TJ: How do smoking, diabetes, and periodontitis affect outcomes of implant treatment? *Int J Oral Maxillofac Implants* 22 (Suppl), 173–202 (2007)
28. Lilly JP, Cox D, Arcuri M, Krell KV: An evaluation of root canal treatment in patients who have received irradiation to the mandible and maxilla. *Oral Surg Oral Med Oral Pathol Oral Radiol Endod* 6, 224–226 (1998)
29. Lindhe J, Meyle J: Peri-implant diseases: consensus report of the sixth european workshop on periodontology. *J Clin Periodontol* 35, 282–285 (2008)
30. Marending M, Peters OA, Zehnder M: Factors affecting the outcome of orthograde root canal therapy in a general dentistry hospital practice. *Oral Surg Oral Med Oral Pathol Oral Radiol Endod* 99, 119–124 (2005)
31. Marx RE, Sawatari Y, Fortin M, Broumand V: Bisphosphonate-induced exposed bone (osteonecrosis/osteopetrosis) of the jaws: risk factors, recognition, prevention, and treatment. *J Oral Maxillofac Surg* 63, 1567–1575 (2005)
32. Ng YL, Mann V, Gulabivala K: A prospective study of the factors affecting outcomes of non-surgical root canal treatment: part 2: tooth survival. *Int Endod J* 44, 610–625 (2011)
33. Patton LL, Shugars DA, Bonito AJ: A systematic review of complication risks for HIV-positive patients undergoing invasive dental procedures. *J Am Dent Assoc* 133, 195–203 (2002)
34. Quality guidelines for endodontic treatment: consensus report of the European Society of Endontology. *Int Endod J* 39, 921–930 (2006)
35. Rizzoli R: Osteonecrosis of the jaw and bisphosphonate treatment for osteoporosis. *Bone* 42, 841–847 (2008)
36. Ruggiero SL, Fantasia J, Carlson E: Bisphosphonate-related osteonecrosis of the jaw: background and guidelines for diagnosis, staging and management. *Oral Surg Oral Med Oral Pathol Oral Radiol Endod* 102, 433–441 (2006)
37. Ruggiero SL, Mehrotra B, Rosenberg TJ, Engroff SL: Osteonecrosis of the jaws associated with the use of bisphosphonates: a review of 63 cases. *J Oral Maxillofac Surg* 62, 527–534 (2004)
38. Sarathy AP, Bourgeois SL, Jr., Goodell GG: Bisphosphonate-associated osteonecrosis of the jaws and endodontic treatment: two case reports. *J Endod* 31, 759–763 (2005)
39. Shillingburg HJ, Kessler KC: Restoration of the endodontically treated tooth. Quintessence Publishing Co. Inc., Chicago, USA, p. 13
40. Siqueira JE, Jr., Rocas IN: Clinical implications and microbiology of bacterial persistence after treatment procedures. *J Endod* 34, 1291–1301 e1293 (2008)
41. Sivers JE, Johnson WT: Restoration of endodontically treated teeth. *Dent Clin North Am* 36, 631–650 (1992)
42. Suchina JA, Levine D, Flaitz CM, Nichols CM, Hicks MJ: Retrospective clinical and radiologic evaluation of non-surgical endodontic treatment in human immunodeficiency virus (HIV) infection. *J Contemp Dent Pract* 7, 1–8 (2006)
43. Zadik Y, Sandler V, Bechor R, Salehrabi R: Analysis of factors related to extraction of endodontically treated teeth. *Oral Surg Oral Med Oral Pathol Oral Radiol Endod* 106, e31–35 (2008)