

Markus Tröltzsch, Peer W. Kämmerer, Andreas Pabst, Matthias Tröltzsch, Philipp Kauffmann, Eik Schiegnitz, Phillipp Brockmeyer, Bilal Al-Nawas

# Die S2k-LL – Implantologische Indikationen für die Anwendung von Knochenersatzmaterialien (083–009): wissenschaftliche Quintessenzen\*

**Zusammenfassung:** Der Ersatz fehlender Zähne nach nicht vermeidbarem Zahnverlust ist eine zahnärztliche Kernkompetenz. Neben der offensichtlichen kaufunktionellen und ästhetischen Rehabilitation stehen immer mehr auch medizinische Überlegungen, die den Ersatz fehlender Zähne rechtfertigen könnten.

Das spätere Implantatlager wird allerdings häufig durch beim Zahnverlust ausgelöste oder danach entstandene Defekte des Alveolarfortsatzes kompromittiert. Der Erhalt und gegebenenfalls die Regeneration des Alveolarfortsatzes spielt daher im klinischen Alltag eine große Rolle. Für den Behandler stehen hier neben autogenem Knochen verschiedene Biomaterialien zur Verfügung. In der Leitlinie „Implantologische Indikationen für die Anwendung von Knochenersatzmaterialien“ der DGI und DGZMK wurden folgende Fragestellungen adressiert: 1. Welche Indikationen bestehen für die Knochenaugmentation, 2. Welche Materialien stehen zur Verfügung, 3. Welche Techniken werden empfohlen?

Im Folgenden werden nun die wissenschaftlichen Kernaussagen der Leitlinie zusammengefasst. Die Literaturangaben sind somit auf dieses Format angepasst, die vollen Angaben und Hintergründe finden Sie in der Leitlinie.

**Schlüsselwörter:** Zahnverlust; Knochenaugmentation; Kieferatrophie; Knochentransplantate; Knochenersatzmaterialien

Zahnärztliche Gemeinschaftspraxis, Maximilianstr. 5, 91522 Ansbach: Dr. Dr. Markus Tröltzsch; PD Dr. Dr. Matthias Tröltzsch  
Klinik und Poliklinik für Mund-, Kiefer- und Gesichtschirurgie – plastische Operationen, Universitätsmedizin Mainz: PD Dr. Dr. Peer W. Kämmerer; PD Dr. Dr. Eik Schiegnitz  
Klinik für Mund-, Kiefer- und plastische Gesichtschirurgie, Bundeswehrzentral Krankenhaus, Rübenerstr. 170, 56072 Koblenz: Dr. Dr. Andreas Pabst  
Klinik und Poliklinik für Mund-, Kiefer- und Gesichtschirurgie, Klinikum der Universität München: PD Dr. Dr. Matthias Tröltzsch  
Klinik und Poliklinik für Mund-, Kiefer und Gesichtschirurgie, Universitätsmedizin Göttingen: PD Dr. Dr. Philipp Kauffmann, PD Dr. Dr. Phillipp Brockmeyer  
Klinik und Poliklinik für Mund-, Kiefer- und Gesichtschirurgie – plastische Operationen, Universitätsmedizin Mainz: Univ.-Prof. Dr. Dr. Bilal Al-Nawas  
\*Deutsche Version der englischen Erstveröffentlichung Tröltzsch M, Kämmerer PW, Pabst A, Tröltzsch M, Kauffmann P, Schiegnitz E, Brockmeyer P, Al-Nawas B: The S2k-LL – Indications for the use of bone substitute materials in implant dentistry (083–009): the scientific quintessence. Dtsch Zahnärztl Z Int 2021; 3: 129–139  
**Zitierweise:** Tröltzsch M, Kämmerer PW, Pabst A, Tröltzsch M, Kauffmann P, Schiegnitz E, Brockmeyer P, Al-Nawas B: Die S2k-LL – Implantologische Indikationen für die Anwendung von Knochenersatzmaterialien (083–009): wissenschaftliche Quintessenzen. Dtsch Zahnärztl Z 2021; 76: 180–188  
DOI.org/10.3238/dzz.2021.0014

## The S2k-LL – Indications for the use of bone substitute materials in implant dentistry (083–009): the scientific quintessence

**Summary:** The replacement of missing teeth after unavoidable tooth loss is a core competence in dentistry. In addition to the obvious rehabilitation of the masticatory function and esthetics, there are increasingly more medical considerations that might warrant the replacement of missing teeth.

However, the prospective implant site is often compromised by defects of the alveolar process which are triggered by tooth loss or which develop after extraction. The preservation and, if necessary, the regeneration of the alveolar process thus play a major role in daily clinical practice. Various biomaterials are available to the dental practitioner besides autologous bone grafts. The following questions were addressed in the guideline "indications for the use of bone substitute materials in implant dentistry" of the DGI and DGZMK: 1. which are the indications for bone augmentation, 2. which materials are available, 3. which techniques are recommended?

The key scientific statements of the guideline are summarized below. The literature references are therefore adapted to this format. The complete details and background are found in the guideline.

**Keywords:** tooth loss; bone augmentation; jaw atrophy; bone grafts; bone substitutes

### 1. Biologische Grundlagen

#### 1.1 Defektbiologie

Für eine sichere und nachhaltige Implantation muss der Alveolarfortsatz ausreichende Dimensionen aufweisen. Unter anderem können natürliche Resorption, Parodontitis und Defekte, die bei der Zahnextraktion entstehen, Ursachen für Hart- und Weichgewebsdefekte des Alveolarfortsatzes sein. Die Osteoblastenaktivität ist in den ersten 4 Wochen nach Zahnextraktion im apikalen Bereich am höchsten, um dann nach krestal zu wandern. In diesem Rahmen laufen dann auch die Resorptionsprozesse ab [1].

Wichtig ist zu beachten, dass die knöcherne Resorption auch eine Reduktion des Weichgewebes nach sich zieht. Somit spielt der Weichgewebemantel bei der Regeneration bestehender knöcherner Defekte eine wichtige Rolle. Trotz weitgehender

klinischer Würdigung dieses Problems ist die Evidenz zu diesem Thema rar. Im Rahmen der Leitlinienarbeit wurde hier ein besonderer Schwerpunkt gelegt.

Die knöcherne Regeneration eines Alveolarfortsatzdefektes gestaltet sich umso schwerer, wenn es zu einem Einbruch von Weichgewebe gekommen ist. Diesem Effekt kann durch die Durchführung einer Ridge Preservation (Auffüllen der leeren Alveole mit entsprechendem Material) entgegengewirkt werden.

Die Klassifikation des ITI [2, 3] nimmt dieses klinische Wissen auf (Tab. 1, Abb. 1).

Das biologische Regenerationspotenzial hängt somit direkt von der Quantität der knöchernen Begrenzung und dem umgebenden Weichgewebe ab. Eine Defektgeometrie mit umfangreicher knöcherner Begrenzung weist ein höheres Regenerationspotenzial auf [2, 3].

#### Quintessenz aus der Leitlinie

Es ergibt sich folgende Einteilung hinsichtlich des Regenerationspotenzials einer klinischen Situation:

- Verfahren zum Wiederaufbau von Defekten des Alveolarkamms und Sinuslift: hohe biologische Regenerationskapazität;
- laterale Augmentation: mittlere biologische Regenerationskapazität;
- kombinierte laterale und vertikale Augmentation: geringe biologische Regenerationskapazität.

#### 1.2 Die medizinische Vorgeschichte des Patienten

Bei der Literatursuche zeigte sich eine geringe Datenlage zur Frage, inwieweit medizinische Vorerkrankungen den Augmentationserfolg beeinträchtigen können.

Für eine erhöhte Komplikationsrate und geringere Knochenneubildungsrate bei Rauchern, anamnestischer Parodontitis und schlecht eingestellten Diabetikern gibt es Hinweise [4–6].

Auch könnten geringe Vitamin D-Spiegel [7] und die Einnahme von PDE-5-Hemmern [8] eine negative Rolle spielen.

Für die Einflussfaktoren auf den Implantaterfolg gibt es eine bessere Datenlage. Diese kann klinisch auf Augmentationen unter Umständen übertragen werden. Hier finden sich dann zusätzlich zu Studien, die die Osteoporose, Therapie mit Antiresorptiva, Bestrahlungen im Kopf-Hals-Bereich und die Einnahme von Selektiven Serotonin-Wiederaufnahmehemmern (SSRI) und Protonenpumpeninhibitoren (PPI) mit höheren Verlust- und Komplikationsraten assoziieren [9–16].

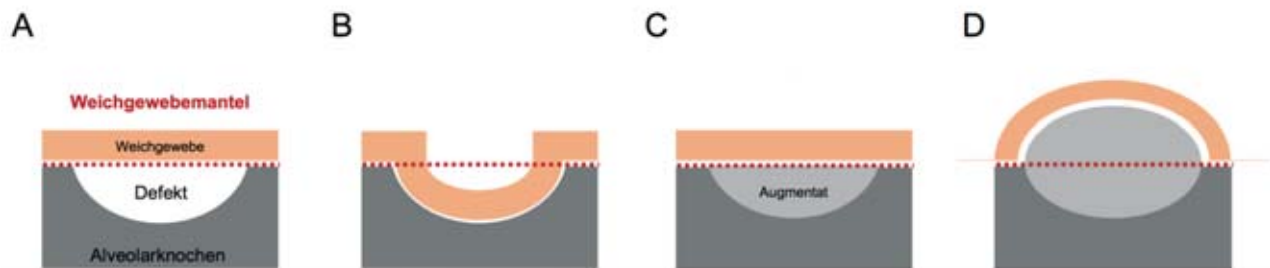
#### Quintessenz aus der Leitlinie

Harte Kontraindikationen gegen den Einsatz von Knochenersatzmaterialien lassen sich in der Literatur nicht finden. Patienten mit Allgemeinerkrankungen könnten ein höheres Risiko für Komplikationen oder Fehlschläge tragen. Insbesondere sollten in der Anamnese folgende Faktoren erhoben werden:

- Rauchen, Parodontitis, Diabetes, Bisphosphonate, Osteoporose, Bestrahlung, Vitamin D-Spiegel, Ein-

Defekttyp	Einzelzahn­lücke	Ausgedehnte Schall­lücke, Freiendsituation	Zahnloser Kiefer
1/4	Dehiszenzdefekt, selbstbegrenzend	Mehrere Dehiszenzdefekte, selbstbegrenzend	Mehrere Dehiszenzdefekte, selbstbegrenzend
2/4	Horizontaler Defekt, nicht selbstbegrenzend, Augmentation außerhalb des „Skeletal Envelope“ erforderlich	Horizontaler Defekt, nicht selbstbegrenzend, Augmentation außerhalb des „Skeletal Envelope“ erforderlich	Scharfkantiger Alveolarkamm
3/4	Kombinierter Defekt mit horizontalem und vertikalem Knochendefizit	Kombinierter Defekt mit horizontalem und vertikalem Knochendefizit	Scharfkantiger Alveolarkamm mit vertikalem Knochendefizit (Klasse IV nach Cawood)
4/4	Durchgängiger Defekt	Rein vertikaler Defekt	Vollständige Alveolarkamm-atrophie (Klasse V und VI nach Cawood)

**Tabelle 1** ITI-Klassifikation der Alveolarkammdefekte nach Terheyden (Cordaro L 2014; Terheyden 2010).



**Abbildung 1** Schematische Darstellung der Knochenkontur, des Weichgewebemantels sowie einer Augmentation innerhalb und außerhalb des Weichgewebemantels. Die Darstellung gilt sowohl für horizontale, vertikale als auch kombinierte Alveolarkammdefekte. Der Weichgewebemantel (rote Linie) beschreibt die natürliche Dimension des knöchernen Alveolarkammes (A). Wenn ein solcher Defekt nicht augmentiert wird, prolabiert das Weichgewebe und die Knochenkontur wird verändert (B). Es wird zwischen Augmentationen innerhalb (C) und außerhalb (D) des Weichgewebemantels unterschieden.

nahme von PDE-5-Hemmern (Sildenafil), Einnahme von Selektiven Serotonin-Wiederaufnahmehemmern (SSRI) und Protonenpumpeninhibitoren (PPI).

### 1.3 Die verschiedenen Biomaterialien

Grundsätzlich zeigt sich, dass Implantate im augmentierten Areal – unabhängig vom Augmentationsmaterial – keine schlechtere Langzeitprognose aufweisen als Implantate, die primär in ortsständigen Knochen gesetzt wurden [17–25] (Tab. 2).

Die Stellung von autologem Knochen als „biologischem Goldstandard“ findet sich an einigen Stellen in der Literatur [26–28]. Allerdings spielen auch die Entnahmemorbidität, Resorptionserscheinungen und das benötigte Volumen für die Materialentscheidung eine Rolle [29–31].

Somit kommen die Knochenersatzmaterialien künstlicher Natur (alloplastisch/synthetisch), von einer fremden Spezies (xenogen) oder aus menschlichen Quellen (allogen) in den Fokus, deren Hauptvorteil in der Reduktion der perioperativen Morbidität und der höheren quantitativen Verfügbarkeit liegt.

#### 1.3.1 Allografts

Diese Knochenersatzmaterialien werden von menschlichen Spendern gewonnen. Aufgrund der Vielzahl der Aufbereitungsprozesse sind einheitliche wissenschaftliche Aussagen z.B. zur Erfolgs- und Komplikationsrate schwierig und die Datenlage für bestimmte Materialien in klinischen Situationen begrenzt [32]. In verschiedenen Allografts ließen sich Fragmente von Zellen und DNA nachweisen [33–37], wobei deren kli-

nische Bedeutung umstritten ist [38–40].

#### 1.3.2 Xenografts

Knochenersatzmaterialien dieser Gruppe können z.B. vom Rind (bovin), vom Schwein (porcin) vom Pferd (equin), aber auch von Korallen gewonnen werden. Auch in dieser Gruppe weist nicht jedes Präparat eine gleich gute Datenbasis auf. Insbesondere für einige bovine Produkte liegt eine gute Datenlage mit langen Beobachtungszeiträumen [41–44] vor. Diese Materialien können aufgrund der sehr geringen Resorption als Resorptionsschutz eingesetzt werden [41, 45, 46].

#### 1.3.3 Synthetische/Alloplastische Knochenersatzmaterialien

Da diese Materialien rein künstlich hergestellt werden, sind sie immuno-

Material-eigenschaft	Herkunft	Firma	Produkt	Resorbier-bar	Einsatzbereich	
Allogen	Humane Knochenmatrix	Argon Dental	OsteoGraft® DBM	X	IM/PA/SA/AA/DC/AV	
			OsteoGraft® CortiFlex®	X	IM/PA/SA/AA/DC/AV	
			OsteoGraft® Femur Span	X	IM/PA/SA/AA/DC/AV	
			OsteoGraft® Cortical Granula	X	IM/PA/SA/AA/DC/AV	
			OsteoGraft® Spongiosa Granula	X	IM/PA/SA/AA/DC/AV	
			OsteoGraft® J & CGrafts	X	IM/PA/SA/AA/DC/AV	
			OsteoGraft® Osillium & Spongiosa Grafts	X	IM/PA/SA/AA/DC/AV	
			Straumann (botiss)	Human-Spongiosa CHB Knochenring	X	IM/AA/DC
				Human-Spongiosa CHB Granulat spongiös	X	IM/PA/SA/AA/DC/AV
				Human-Spongiosa CHB Block	X	IM/AA/DC
		maxgraft® cortico		X	IM/AA/DC	
		maxgraft® bonering		X	IM/AA/DC	
		maxgraft® Granulat spongiös		X	IM/PA/SA/AA/DC/AV	
		Zimmer Biomet	maxgraft® Granulat cortico-spongiös	X	IM/PA/SA/AA/DC/AV	
			maxgraft® Block	X	IM/AA/DC	
			maxgraft® bonebuilder	X	IM/AA/DC	
			Puros® Allograft Block	X	IM/AA/DC	
			Puros® Allograft Patienten-individueller Block	X	IM/AA/DC	
			Puros® Allograft Spongiosa Partikel	X	IM/PA/SA/AA/DC/AV	
		Xenogen	Equin	American Dental Systems Mectron	OsteoBio® SP-Block (Bone Splitting/Spread.)	X
BIO-GEN® Spongy					IM/PA/SA/AA/DC/AV	
BIO-GEN® Cortical					IM/PA/SA/AA/DC/AV	
BIO-GEN® Mix					IM/PA/SA/AA/DC/AV	
BIO-GEN® Putty					AV	
Porcin	American Dental Systems			OsteoBio® Gen-Os	X	IM/PA/SA/AA/DC
				OsteoBio® Apatos (Mix)		IM/PA/SA/AA/DC/AV
				OsteoBio® mp3	X	IM/PA/SA/AA/DC/AV
				OsteoBio® GTO®	X	IM/PA/SA/AA/DC/AV
				OsteoBio® Putty	X	IM/PA/AA
	CAMLOG Champions-Implants		Curasan (Vertrieb: mds)	OsteoBio® SP-Block (Bone Splitting/Spread.)	X	AA
				OsteoBio® Bone Lamina Soft (Barrier)	X	IM/AA/DC
				MinerOss® XP	X	IM/PA/SA/AA/DC/AV
				Matri™ Bone	X	IM/PA/SA/AA/DC/AV
				CollaWin!	X	IM/PA/SA/AA/DC/AV
Dentsply Sirona Geistlich Biomaterials Hess Medizintechnik REGEDENT			CERASORB® Foam	X	IM/SA/AA/DC/AV	
			Symbios® Xenograft-Granulat	X	IM/PA/SA/AA/DC/AV	
			Geistlich Bio-Oss® COLLAGEN	X	IM/PA/SA/AA/DC/AV	
			Geistlich Bio-Oss® COLLAGEN	X	IM/PA/SA/AA/DC/AV	
			The Graft		IM/PA/SA/AA/DC/AV	
Straumann (botiss) Thommen Medical	BEGO Implant Systems BioHorizons (CAMLOG Dtl.)		OSSIX® VOLUMAX	X	IM/AA/DC	
			OSSIX® Bone	X	IM/PA/SA/AA/DC/AV	
			collacone® max	X	IM/AV	
			The Graft		IM/PA/SA/AA/DC/AV	
			OSSIX® Bone		IM/PA/SA/AA/DC/AV	
	BEGO Implant Systems BioHorizons (CAMLOG Dtl.)		BEGO OSS		IM/PA/SA/AA/DC/AV	
			Bioimplon CAMLOG	MinerOss® -X	X	IM/PA/SA/AA/DC/AV
				Hypro-Oss®	X	IM/PA/SA/AA/DC/AV
				MinerOss® X	X	IM/PA/SA/AA/DC/AV
				MinerOss® X Collagen	X	IM/PA/SA/AA/DC/AV
CompactBone B	X			IM/PA/SA/AA/DC/AV		
Dentegris Deutschland Geistlich Biomaterials	Geistlich Bio-Oss® Spongiosa Granulat		X	IM/PA/SA/AA/DC/AV		
	Geistlich Bio-Oss® Spongiosa Block		X	IM/SA/AA/DC		
	Geistlich Bio-Oss® COLLAGEN		X	IM/PA/SA/AA/DC/AV		
	Geistlich Bio-OssPen® Granulat		X	IM/PA/SA/AA/DC/AV		
	NuOss® Granulat		X	IM/PA/SA/AA/DC/AV		

**Tabelle 2** Marktüberblick über Augmentationsmaterialien in der Zahnmedizin und Mund-, Kiefer- und Gesichtschirurgie. Stand: April 2019. Aus: Jahrbuch Implantologie 2019, OEMUSMEDIAG, Leipzig. Einsatzbereich: Implantologie (IM), Parodontologie (PA), Sinusbodenaugmentation (SA), Augmentation allgemein (AA), Defektchirurgie (DC), Alveolenversorgung (AV).

Material-eigenschaft	Herkunft	Firma	Produkt	Resorbier-bar	Einsatzbereich
		Hess Medizintechnik	Geistlich Bio-Oss® Spongiosa Granulat	X	IM/PA/SA/AA/DC/AV
			Geistlich Bio-Oss® Spongiosa Block	X	IM/SA/AA/DC
			Geistlich Bio-Oss® COLLAGEN	X	IM/PA/SA/AA/DC/AV
			Geistlich Bio-OssPen® Granulat	X	IM/PA/SA/AA/DC/AV
		Nobel Biocare	creosxenogain	X	IM/PA/SA/AA/DC/AV
		OTmedical	BioVin® Bovine Bone	X	IM/PA/SA/AA/DC/AV
		Septodont	R.T.R. Kegel	X	IM/PA/SA/AA/DC/AV
		Straumann (botiss)	cerabone®	X	IM/PA/SA/AA/DC/AV
		Zimmer Biomet	Endobon® Xenograft Granulat	X	IM/PA/SA/AA/DC/AV
			CopiOs® Xenograft Spongiosa Partikel	X	IM/PA/SA/AA/DC/AV
	Pflanzlich	Dentsply Sirona	Frios® Algipore®	X	IM/PA/SA/AA/DC/AV
			Symbios® Biphasisches KAM	X	IM/PA/SA/AA/DC/AV
		Gebr. Martin/KLS	Martrix	X	IM/PA/SA/AA/DC/AV
		Martin			
		SIC invent	SICnaturegraft	X	IM/PA/SA/AA/DC/AV
Synthetisch	HA/Kollagen/ Glykossami- noglykane	ACTEON Germany	BIOSTITE	X	IM/PA/SA/AA/DC
	Natrium- hyaluronat	Argon Dental	OsteoGel® Hyaluron	X	IM/PA/SA/AA/DC/AV
	BCP	BEGO Implant Systems	BEGO OSS S	X	IM/PA/SA/AA/DC/AV
	β-TCP	Bicon	SynthoGraft™	X	IM/PA/SA/AA/DC/AV
	BCP	Champions-Implants	Matri™ Bone	X	IM/PA/SA/AA/DC/AV
	Kollagen		CollaWin!	X	IM/PA/SA/AA/DC/AV
	β-TCP	curasan (Vertrieb: mds)	CERASORB® Classic	X	IM/SA/AA/DC/AV
	β-TCP		CERASORB® M	X	IM/SA/AA/DC/AV
	β-TCP		CERASORB® Perio	X	PA
	β-TCP		CERASORB® Plus	X	IM/SA/AA/DC/AV
	β-TCP		CERASORB® Paste	X	IM/PA/SA/AA/DC/AV
	β-TCP		CERASORB® Foam	X	IM/SA/AA/DC/AV
	β-TCP		CERASORB® Formteile	X	DC
	HA		Osbone®	X	IM/PA/SA/AA/DC/AV
	Calciumsulfat/ β-TCP	Demedi-Dent	ethOss	X	IM/PA/SA/AA/DC/AV
	BCP	Dentegris Deutschland	CompactBone S	X	IM/PA/SA/AA/DC/AV
	Kollagen	Dentium/iCT Europe	OSTEON™		IM/PA/SA/AA/DC/AV
	Kollagen		OSTEON™ Sinus & Lifting		IM/PA/SA/AA/DC/AV
	Kollagen		OSTEON II™		IM/PA/SA/AA/DC/AV
	Kollagen		OSTEON II™ Sinus & Lifting		IM/PA/SA/AA/DC/AV
	BCP	Dr. Ihde Dental	Nanos®	X	IM/PA/SA/AA/DC/AV
	HA/SiO <sub>2</sub>	Hager & Meisinger	NanoBone®   granulate	X	IM/PA/SA/AA/DC/AV
	HA/SiO <sub>2</sub>		NanoBone®   block	X	IM/AA/DC
	HA/SiO <sub>2</sub>		NanoBone®   QD	X	IM/PA/SA/AA/DC/AV
	BCP	Henry Schein	BONITmatrix®	X	IM/PA/SA/AA/DC/AV
	β-TCP	K.S.I. Bauer-Schraube	calc-i-oss™	X	IM/PA/SA/AA/DC/AV
	BCP		easy-graft®	X	IM/PA/SA/AA/DC/AV
	β-TCP	LASAK	PORESORB-TCP	X	IM/PA/SA/AA/DC/AV
	HA		OssaBase®-HA	X	IM/PA/SA/AA/DC/AV
	HA/BCS	MIS Implants Technologies	4MATRIX	X	IM/PA/SA/AA/DC/AV
	BCP		4-Bone™	X	IM/PA/SA/AA/DC/AV
	BCS		BONDBONE®	X	IM/PA/SA/AA/DC/AV
	BCP	OT medical	OToss Synthetic Bone	X	IM/PA/SA/AA/DC/AV
	BCP		OToss Synthetic Bone Inject	X	IM/PA/SA/AA/DC/AV
	BCS	REGEDENT	3D Bond	X	IM/PA/AA/DC/AV
	HA/BCS		Bond Apatite	X	IM/PA/AA/DC/AV
	BCP		OSOPIA	X	IM/PA/SA/AA/DC
	Kollagen		OSSIX® Bone	X	IM/PA/SA/AA/DC/AV
	BCP	Shared Implantology (Novadento)	SinossGraft	X	IM/PA/SA/AA/DC
	BCP		SinossGraft Resorb	X	IM/PA/SA/AA/DC
	BCP		SinossGraft Inject	X	IM/PA/SA/AA/DC
	β-TCP	Septodont	R.T.R. Granulat	X	IM/PA/SA/AA/DC/AV
	β-TCP		R.T.R. Spritze	X	IM/PA/SA/AA/DC/AV
	BCP	Straumann	Straumann® BoneCeramic	X	IM/PA/SA/AA/DC/AV

**Fortsetzung Tabelle 2** Marktüberblick über Augmentationsmaterialien in der Zahnmedizin und Mund-, Kiefer- und Gesichtschirurgie. Stand: April 2019. Aus: Jahrbuch Implantologie 2019, OEMUSMEDIAG, Leipzig. Einsatzbereich: Implantologie (IM), Parodontologie (PA), Sinusbodenaugmentation (SA), Augmentation allgemein (AA), Defektchirurgie (DC), Alveolenversorgung (AV).

Material-eigenschaft	Herkunft	Firma	Produkt	Resorbier-bar	Einsatzbereich
BCP BCP/ Kollagen β-TCP β-TCP BCP β-TCP β-TCP BCS HA/BCS PLA/PGA PLA/PGA PLA/PGA HA HA β-TCP/ Silicium Calciumphosphosilikat	Straumann (botiss)		maxresorb®	X	IM/PA/SA/AA/DC/AV
			maxresorb® inject	X	IM/PA/SA/AA/DC/AV
			collacone® max	X	IM/AV
	Sunstar Deutschland		calc-i-oss™CLASSIC	X	IM/PA/SA/AA/DC/AV
			easy-graft® CLASSIC	X	IM/PA/SA/AA/DC/AV
	TAG Dental Systems		easy-graft® CRYSTAL	X	IM/PA/SA/AA/DC/AV
			Sybone	X	IM/PA/SA/AA/DC/AV
	Thommen Medical		Ceros® TCP Granulat	X	IM/PA/SA/AA/DC/AV
			Ceros® TCP Putty	X	IM/PA/SA/AA/DC/AV
	Zantomed		3D Bond	X	IM/PA/AA/DC/AV
			Bond Apatite	X	IM/PA/AA/DC/AV
			FISIOGRAFT Granulat	X	IM/PA/SA/AA/DC/AV
			FISIOGRAFT Gel	X	IM/PA/SA/AA/DC/AV
			FISIOGRAFT Schwamm	X	IM/PA/SA/AA/DC/AV
			FISIOGRAFT BONE Granular	X	IM/PA/SA/AA/DC/AV
			IngeniOs HA	X	IM/PA/SA/AA/DC/AV
Zimmer Biomet		IngeniOs β-TCP bioaktiv	X	IM/PA/SA/AA/DC/AV	
		Nova Bone	X	IM/PA/SA/AA/DC/AV	
Autogen	Autologe vitale osteogene Zellen	BTI	PRGF® Endoret®	X	IM/PA/SA/AA/DC/AV
		Champions-Implants	Smart Grinder	X	IM/SA/AA/DC/AV
		Schlumbohm	Autologer Knochen (KF T3)	X	IM/PA/SA/AA/DC

**Fortsetzung Tabelle 2** Marktüberblick über Augmentationsmaterialien in der Zahnmedizin und Mund-, Kiefer- und Gesichtschirurgie. Stand: April 2019. Aus: Jahrbuch Implantologie 2019, OEMUSMEDIAG, Leipzig. Einsatzbereich: Implantologie (IM), Parodontologie (PA), Sinusbodenaugmentation (SA), Augmentation allgemein (AA), Defektchirurgie (DC), Alveolenversorgung (AV).

logisch und infektiös unproblematisch. Beispiele sind Hydroxylapatite, siliziumhaltige Biogläser, Calciumphosphate und mikroporöse Composite. Im direkten Vergleich mit Xenografts zeigen sich synthetische Knochenersatzmaterialien bestenfalls in manchen Indikationen als gleichwertig, ansonsten als unterlegen [47–50], jedoch können diese Materialien in ausgewählten Indikationen klinisch erfolgreich eingesetzt werden [22].

### Quintessenz aus der Leitlinie

Die verfügbaren Biomaterialien haben unterschiedliche Eigenschaften, Vor- und Nachteile. Somit gibt es nicht den einen „Goldstandard“. Zudem sollte geprüft werden, ob für das jeweilige Material eine ausreichende Datenlage vorhanden ist.

## 2. Regeneration von Defekten mit hoher biologischer Kapazität

In dieser Gruppe wird der Umgang mit Defekten vorgestellt, deren regenerative Kapazität nach 1.1 als hoch einzustufen ist. Gemeinsam ist diesen klinischen Situationen, dass gute ossäre Begrenzungen bestehen und dass der Weichgewebmantel den Defekt noch nicht eingenommen hat.

nerative Kapazität nach 1.1 als hoch einzustufen ist. Gemeinsam ist diesen klinischen Situationen, dass gute ossäre Begrenzungen bestehen und dass der Weichgewebmantel den Defekt noch nicht eingenommen hat.

### 2.1 Ridge-Preservation

Ziel eines Ridge-Preservation-Verfahrens ist es, die Resorption nach der Extraktion abzumildern und so viel wie möglich Volumen des Alveolar-kamms und des Weichgewebes zu erhalten. Die Literatur zeigt gute Erfolgsaussichten für verschiedenste Protokolle [51–55] (Zeichnung 1).

Im direkten Vergleich zeigt sich bovines xenogenes Material in dieser Indikation als den Allografts überlegen [56] oder gleichwertig [57], wobei innerhalb der Materialgruppe der Allografts die Aufbereitungsform Demineralized freeze dried bone allograft (DFDBA) gegenüber anderen allogenen Präparaten überlegen zu sein scheint [32, 58]. Auch für synthetisches Material [59] und Platelet

Rich Fibrin (A-PRF) [60] gibt es erfolgsbeschreibende Datenlagen für den Erhalt des Kieferkamms.

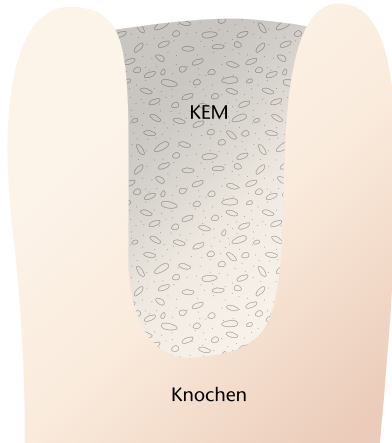
### 2.2 Einsatz einer Membran /Techniken der Guided-Bone-Regeneration (GBR) bei der Ridge-Preservation

Membranen, die die Defektkontur stabilisieren, Zelloklusivität bieten sowie eine Barrierenfunktion haben, sind grundlegendes Element der GBR [61]. Wenn ein Defekt der Alveolenwand besteht, wird durch den Einsatz einer Membran das Ergebnis verbessert [53, 62–65] (Zeichnung 2).

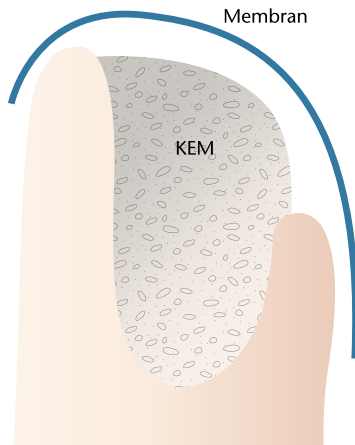
Im Vergleich verschiedener Membranenarten zeigt sich bei resorbierbaren Kollagenmembranen das günstigste Erfolgs- zu Komplikations-Verhältnis [22].

### 2.3 Dehissenzdefekte an Implantaten

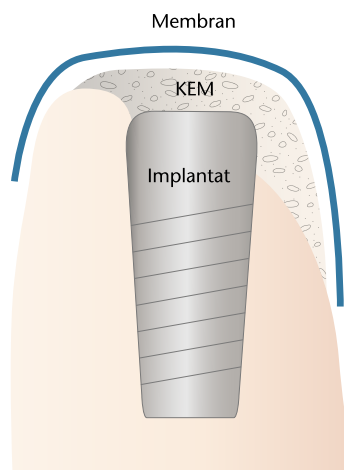
Ossäre Defizite, die beim Platzieren von Implantaten auftreten, werden als Dehissenzen bezeichnet und werden heute meist mit einer Kombina-



**Zeichnung 1** Ridge-Preservation bei erhaltenen Alveolenwänden, Einsatz von partikulärem Knochenersatzmaterial ohne Membran



**Zeichnung 2** Ridge-Preservation bei teilweise verlorenen Alveolenwänden, Einsatz von partikulärem Knochenersatzmaterial mit resorbierbarer Kollagenmembran



**Zeichnung 3** Dehizensdefekt am Implantat, Regeneration mit partikulärem Knochenersatzmaterial mit resorbierbarer Kollagenmembran

tion aus Biomaterial und Membran regeneriert [22, 66–68], wobei vor allem autologe, allogene und xenogene Materialien die beste Defektregeneration aufzeigen [22].

Die besten Ergebnisse für eine periimplantäre, simultan zur Implantation durchgeführte Augmentation können mit der gleichzeitigen Verwendung einer resorbierbaren Kollagenmembran erreicht werden [22, 69] (Zeichnung 3).

Regenerationsraten von bis zu 90 % sind erreichbar, wobei deutlich ist, dass sich für regenerierte Areale eine deutlich bessere Langzeitprognose als für nicht-regenerierte Areale ergibt [22, 70].

#### 2.4 Sinuslift

Mit verschiedenen Techniken wird bei der Sinusbodenelevation das Ziel verfolgt, die Schneider'sche Membran anzuheben, um in dem geschaffenen Raum zu augmentieren. Es liegen viele Untersuchungen mit hohem Evidenzgrad vor, die zeigen, dass es für die Überlebensrate der später gesetzten Implantate irrelevant ist, ob diese in autogenem Knochen oder in mit Knochenersatzmaterialien regenerierten Arealen platziert werden und dass deren Erfolgsraten vergleichbar sind. Diese Ergebnisse scheinen unabhängig vom verwendeten Knochenersatzmaterial oder der angewandten Technik zu sein [71–77] (Zeichnung 4).

#### Quintessenz aus der Leitlinie

Defekte mit intakten Knochenwänden können mit einem beliebigen Biomaterial regeneriert werden. Die größte Datenlage findet man für xenogenes und allogenes Material. Bei Verlust einer Knochenwand sollte eine Membran als Barriere eingesetzt werden. Diese Situationen bieten insgesamt eine relativ hohe Erfolgsrate

### 3. Regeneration von Defekten mit geringer biologischer Kapazität

Defekte, deren regenerative Kapazität nach 1.1 als gering einzustufen ist, bedürfen deutlich mehr technischem und chirurgischem Aufwand als die bisher analysierten Situationen. Laterale, vertikale und insbesondere kom-

binierte laterale und vertikale Defekte des Alveolarkamms fallen in diese Gruppe.

#### 3.1 Regeneration mit partikulärem Material (GBR-Techniken)

Solange die zu regenerierende Strecke 3 mm (lateral und/oder vertikal) nicht überschreitet, kann mit partikulärem Knochenersatzmaterial kombiniert mit einer Barrieremembran analog der in 2.2 und 2.3 vorgestellten Techniken verfahren werden [22] (Zeichnung 5 und 6).

Wenn größere Defekte unter Zuhilfenahme von partikulären Knochenersatzmaterialien regeneriert werden sollen, dann bedarf es spezifischer Techniken der Guided-Bone-Regeneration (GBR) wie z.B. titanverstärkte Membranen, individualisierte Titangitter oder Schalentechiken, wobei das verwendete Knochenersatzmaterial gegenüber der Barriere eine untergeordnete Rolle zu spielen scheint [22, 78–81].

Insbesondere die Nutzung der formstabilen Barriere muss betont werden, da nur hierdurch ähnlich hohe Regenerationsgrößenordnungen, wie sie sonst nur unter Zuhilfenahme autologer Knochenblöcke erreicht werden können, möglich sind. Hier stehen insbesondere CAD/CAM-hergestellte Titangitter im Fokus, da diese aufgrund der präoperativen Vorbereitung den intraoperativen Aufwand verringern und sich exakt für die bestehende Situation vorbereiten lassen [82–86].

Die Gefahr von Wundheilungsstörungen mit konsekutiven Dehizenszenzen und der Gefahr des Implantat-/Transplantatverlustes kann nur durch ein angepasstes Weichgewebsmanagement reduziert werden [83, 86].

Resorbierbare Kollagenmembranen und PRF können die Dehizensraten über Titangitter verbessern [85].

#### 3.2 Regeneration mit autogenen Blöcken und Blöcken aus Knochenersatzmaterial

Dem erfahrenen Chirurgen stehen verschiedene extra- und intraorale Spenderareale zur Knochenblockentnahme zur Verfügung, wobei sich Unterschiede hinsichtlich der Rege-

nerationsfähigkeit in Bezug auf das Entnahmeareal zeigen. Mit intraoralen Blöcke können Defekte bis zu 5 mm regeneriert werden [22, 87, 88] (Zeichnung 7).

Für größere Strecken wird Knochen aus extraoralen Regionen empfohlen [22], wobei der Beckenkamm häufig als „Goldstandard“ bezeichnet und u.a. auf die große transplantierte Menge von Osteoblasten verwiesen wird [89, 90].

Bei autogenen Blöcken müssen jedoch langfristige Resorptionen, eventuell limitierte Menge und die Entnahmemorbidität berücksichtigt werden [91–97].

Als Alternative werden daher nicht-autologe Blöcke untersucht und erfolgreiche Einsätze von xenogenen und allogenen Blöcken in der Literatur beschrieben [31, 98–101].

Allerdings zeigen sich im direkten Vergleich xenogene [22, 102] und allogene [22, 87, 103–106] Blocktransplantate den autogenen Knochenblöcken in Bezug auf Reagerationsergebnis und Komplikationsrate unterlegen.

Zudem ließen sich in allogenen und xenogenen Blöcken organische Materialien und DANN-Reste nachweisen [33–37, 89, 107, 108], deren Auswirkungen kontrovers diskutiert werden [34–36, 104, 105].

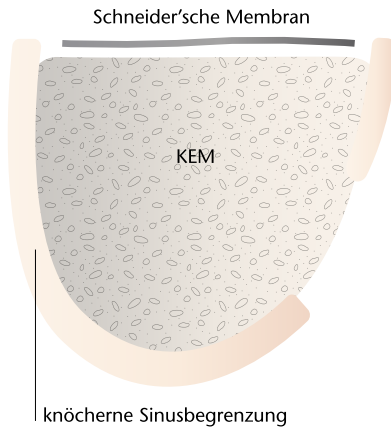
Insgesamt ist die Datenlage für xenogene und allogene Knochenblöcke sehr heterogen, teilweise kontrovers und insgesamt unzureichend. Die Datenlage für alloplastische Blöcke muss als noch schlechter eingestuft werden.

**Quintessenz aus der Leitlinie**

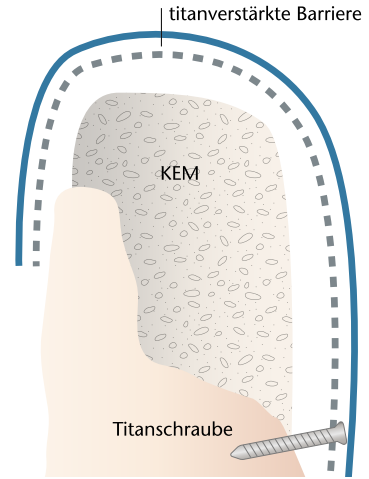
Defekte bis 3 mm können mit partikulärem Material in Kombination mit einer resorbierbaren Kollagenmembran regeneriert werden. Größere Defekte bedürfen entweder spezialisierter GBR-Techniken oder der Nutzung von vorzugsweise autogenen Blöcken. Dem Weichgewebsmanagement kommt besondere Bedeutung zu.

**4. Schlussfolgerung**

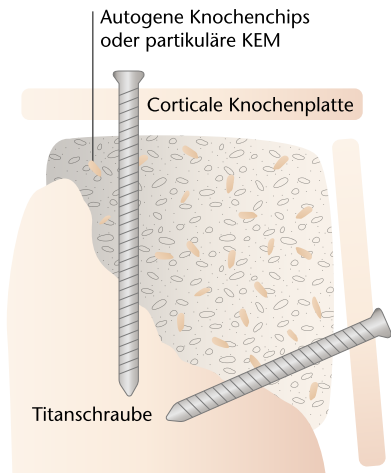
Es gibt nicht das „eine“ Biomaterial, das als Goldstandard bezeichnet werden kann. Alle zur Verfügung stehenden Materialien haben Vor- und Nachteile, die der Behandler in-



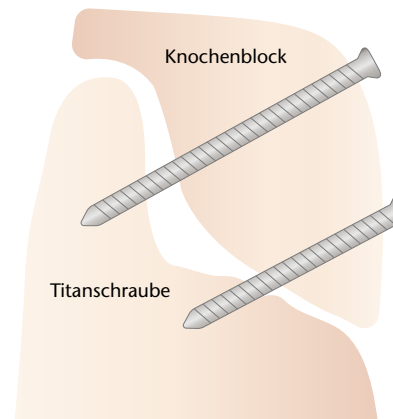
**Zeichnung 4** Sinuslift mit partikulären Knochenersatzmaterialien



**Zeichnung 5** Laterale und vertikale Augmentation mit Titanmesh (dann mit zusätzlicher resorbierbarer Collagenmembran „blaue Linie“) oder als Titanverstärkte Membran. Fixierung durch Schrauben oder ggf. Pins



**Zeichnung 6** Laterale und vertikale Augmentation mit einer corticalen Schalen-Technik, Füllung mit autogenen Knochenchips oder partikulären Knochenersatzmaterialien



**Zeichnung 7** Laterale und vertikale Augmentation mit Knochenblock, befestigt durch Schrauben

(Abb. 1, Zeichnungen 1–7, Tab. 1 und 2; M. Tröltzsch)

dikationsbezogen gewichten muss. Der behandelnde Arzt und Zahnarzt trägt die Verantwortung für die Auswahl des geeigneten Materials, welches für die gegebene Situation eine ausreichende Datenlage aufweisen sollte.

Der Erhalt und die Regeneration des Alveolarkamms lassen sich mit den geeigneten Materialien vorhersehbar durchführen. Die Ridge-Reservation ist als gut dokumentierte Standardtechnik geeignet, um spätere

größere Defekte zu verringern oder gar zu verhindern.

Die Regeneration großer, wenig knochenbegrenzter Defekte ist dabei als technisch anspruchsvoller und problematischer einzustufen als die Augmentation kleiner oder umfassend knochenbegrenzter Defekte. Bis 3 mm Defektstrecke (lateral und/oder vertikal) sind partikuläre Knochenersatzmaterialien in Kombination mit resorbierbaren Membranen für die Regeneration ausreichend, größere



Strecken bedürfen spezialisierter GBR-Techniken mit stabilen Barrieren oder der vorzugsweise autogenen Knochenblöcke.

### Interessenkonflikte

Die Interessenkonflikte finden Sie in der ausführlichen Version der Leitlinie „Implantologische Indikationen für die Anwendung von Kno-

chenersatzmaterialien)“ unter [www.online-dzz.de](http://www.online-dzz.de).

Die Leitlinie „Implantologische Indikationen für die Anwendung von Knochenersatzmaterialien“ kann über die Websites der DGZMK ([www.dgzmk.de](http://www.dgzmk.de)) und der AWMF ([www.awmf.org](http://www.awmf.org)) im Volltext frei heruntergeladen werden.

Die Literaturliste kann auf [www.online-dzz.de](http://www.online-dzz.de) abgerufen werden.



(Foto: Kathi Meier/  
Spiegelhof Fotografie)

**DR. DR. MARKUS TRÖLTZSCH**  
Zahnärztliche Gemeinschaftspraxis,  
Maximilianstr. 5, 91522 Ansbach:  
[troeltzsch@gmx.net](mailto:troeltzsch@gmx.net)

### GESELLSCHAFTSMITTEILUNGEN / SOCIETY NOTES

# Die DG PARO Frühjahrstagung im Live-Stream

## Gemeinsam sind wir stark!

Vom 25.–27.02.2021 fand in Frankfurt am Main die DG PARO Frühjahrstagung „Gemeinsam erfolgreich – Die parodontologische Perspektive“ als Hybrid-Veranstaltung statt. Etwa 500 Teilnehmer verfolgten die Tagung an heimischen Bildschirmen.

Eröffnet wurde die Veranstaltung am Donnerstag, den 25.02.2021 mit dem von der Firma EMS unterstützten Teamtag. Unter dem Motto: „Viele Wege führen zum Ziel! Von Einbahnstraßen, Umwegen und sinnvollen Abkürzungen“ präsentierten Dr. Sonja Sälzer PhD, Hamburg und PD Dr. Gregor Petersilka, Würzburg praktische Tipps zur Umsetzung der unterstützenden Parodontitistherapie (UPT). Die unterstützende Parodontitistherapie (UPT) ist einer der entscheidenden Faktoren in der PA-Therapie und essenziell für den langfristigen Erfolg. Dabei spielt nach wie vor die häusliche Mitarbeit und damit die Motivation des Patienten eine Schlüsselrolle. Auf professioneller Seite ist die korrekte Befunderhebung Grundlage einer erfolgreichen Therapie. Die Bestimmung des Recallintervalls ori-

entiert sich nach dem Grading der Patienten, TST und BOP sollten als wichtige Parameter aber nicht aus dem Blick gelassen werden. Die Frage nach dem effizientesten Instrument für die subgingivale Instrumentierung erscheint nachrangig. Ob Schall-/Ultraschall- oder manuelle Geräte: Die klinischen Ergebnisse sind bei korrekter Durchführung gleich.

Unter der Überschrift „Ohne Innen gibt es kein Außen“ präsentierten Dr. Tom Schloss, M.Sc., Nürnberg und Prof. Dr. David Sonntag, Frankfurt a. M. am Freitagnachmittag Neues zur Wurzelspitzenresektion (WSR). Bei strenger Indikationsstellung sowie genauer Diagnostik ist die WSR – so erläuterte Prof. Dr. Sonntag – nach wie vor ein probates Mittel für den endodontischen Zahnerhalt. Dr. Tom Schloß, M.Sc. fokussierte sich anschließend auf die Vorteile des mikrochirurgischen Vorgehens bei der WSR, welches es heute erlaubt, selbst schwer zugängliche Zähne minimal invasiv und erfolgreich zu behandeln.

In der parallel stattfindenden, von der Firma CP GABA unterstützten Session, ging es um die „Biologisierung: Von der Regeneration zum Recycling“. PD Dr. Robert Nölken, M.Sc., Lindau, Prof. Dr. Frank Schwarz, Frankfurt a. M. und Prof. Dr. Dr. Ralf Smeets, Hamburg diskutierten und präsentierten neue Ansätze zu Regeneration von Hart- und Weichgewebsdefekten. PD Dr. Nölken, M.Sc. zeigte, dass eine Vorbehandlung mit einem freien Schleimhauttransplantat zu einer signifikanten Verbreiterung der befestigten Gingiva führt, welche die Mundhygiene verbessert und gleichzeitig die Erfolgswahrscheinlichkeit einer späteren chirurgischen Periimplantitistherapie erhöht. Prof. Dr. Schwarz nahm sich des Hartgewebes an. Der Titel seines Vortrages lautete: „Recycling in der Implantologie: Augmentation mittels Zahnwurzel – eine Alternative?“ Sowohl im Tiermodell, als auch im Menschen konnte gezeigt werden, dass nach lateraler Augmentation mit einer Zahnwurzel eine Umwandlung des Dentins in ossäres