

Primeiro pré-molar maxilar com 3 canais

Sara Paixão, DDM, MSc*

*Médica Dentista com prática exclusiva em endodontia



CASO CLÍNICO: Paciente do sexo masculino, caucasiano, 53 anos, referido pelo seu dentista generalista, por não conseguir localizar os canais. O dente apresentava uma terapia endodôntica iniciada e foi diagnosticada uma periodontite apical sintomática.

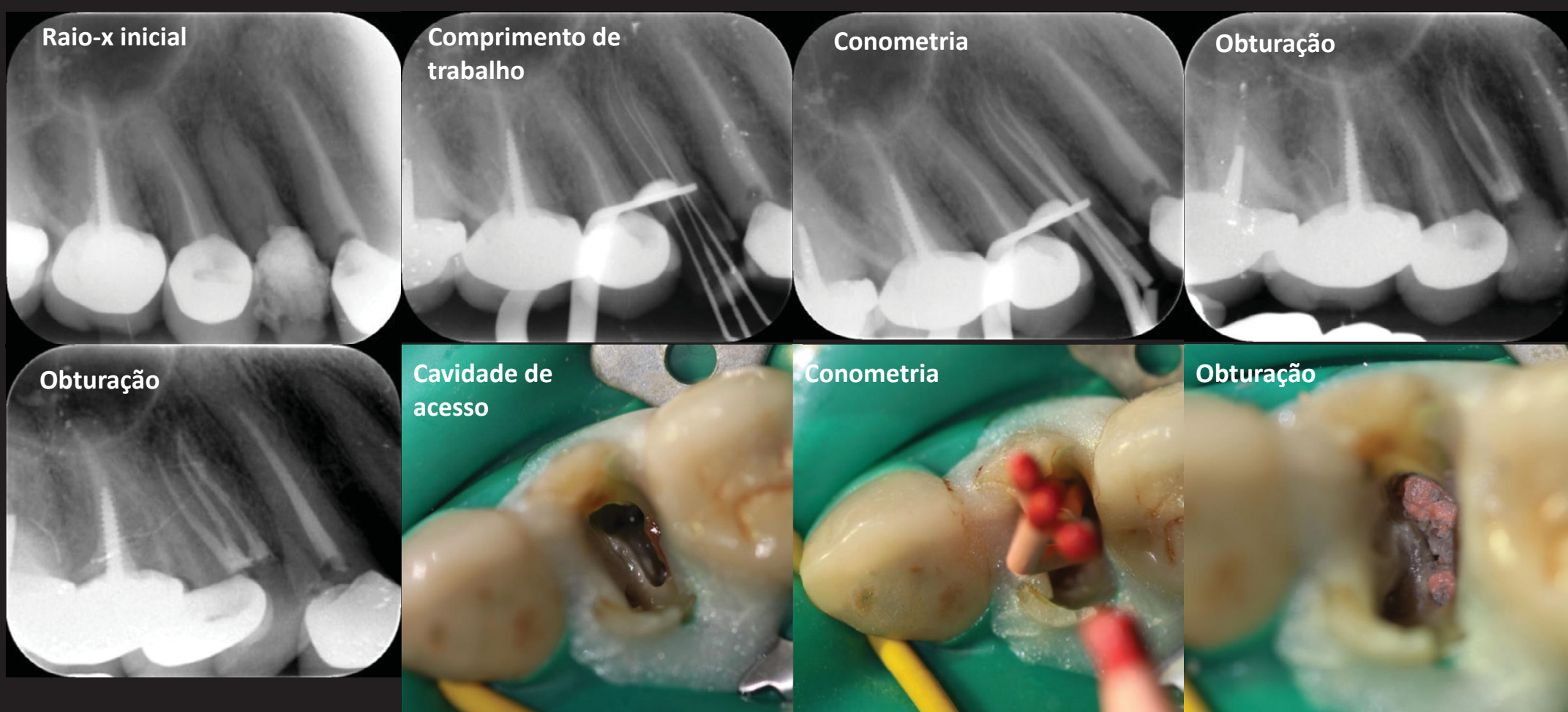
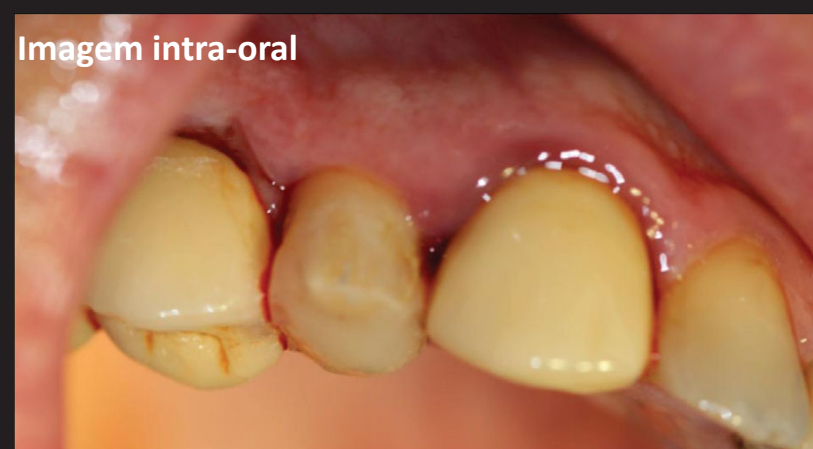O plano de tratamento consistiu na realização do tratamento endodôntico, com bom prognóstico e posterior colocação de poste e coroa devido à grande destruição coronária.

Foi realizada a abertura camaral modificada em forma de T, para identificar os canais vestibulares e o palatino.

O comprimento de trabalho foi determinado com um localizador electrónico de ápex e a instrumentação foi realizada com o sistema ProtaperNext. Foi realizada uma irrigação copiosa com hipoclorito de sódio a 5% e realizou-se a obturação do sistema de canais com recurso a técnicas termoplásticas.

DISCUSSÃO: A incidência de 3 canais em pré-molares maxilares é baixa (0.5 e 6%), variando no segundo pré-molar entre 0,3 e 2%. Ocorrem maioritariamente em população caucasiana e são quase inexistentes em população asiática. É necessário realizar radiografias pré-operatórias centradas e anguladas, de forma a detectar a anatomia interna bem como o número de raízes. O recurso à tomografia computadorizada cone beam é também aconselhado na detecção de uma anatomia pouco usual.

Imagem intra-oral



CONCLUSÕES: Através da correcta cavidade de acesso neste tipo de anatomia, bem como do auxílio do microscópio operatório, os 3 canais foram identificados e tratados. Uma boa planificação, associada ao conhecimento anatómico, a um bom diagnóstico, bem como o recurso à magnificação, permitem o êxito deste tipo de tratamentos.

BIBLIOGRAFIA:

1. Nallapati, S. *ENDODONTIC PRACTICE*; 2003, 6(3):22-28, British Library Document Supply Centre Inside Serials & Conference Proceedings
2. Theruvil R, Ganesh C, George AC. Endodontic management of a maxillary first and second premolar with three canals. *J Conserv Dent* 2014; 17:88-91.