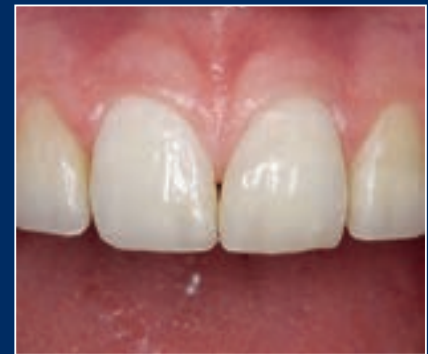
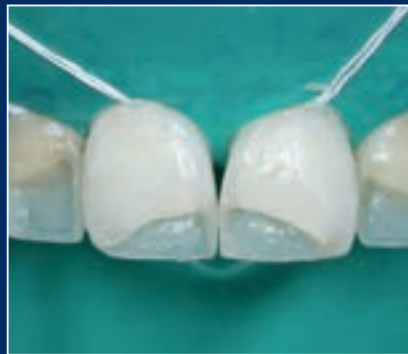
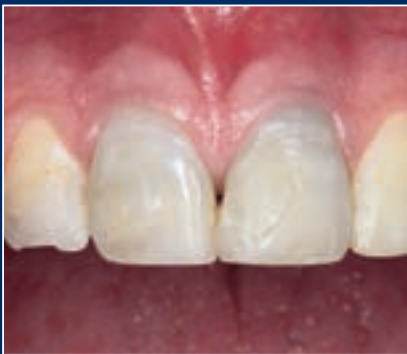# DZZ

Deutsche Zahnärztliche Zeitschrift  
German Dental Journal

Mitgliederzeitschrift der Deutschen Gesellschaft für Zahn-, Mund- und Kieferheilkunde e. V.  
Journal of the German Society of Dentistry and Oral Medicine



## Schwerpunkt Zahntrauma:

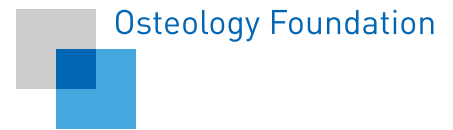Behandlung einer Avulsion

Milchzahntrauma

Ästhetische Aspekte nach Zahntrauma

Endodontische Aspekte nach Zahntrauma

Unter der Schirmherrschaft der



5. NATIONALES SYMPOSIUM

# OSTEOLOGY BADEN-BADEN

18.–19. SEPTEMBER 2015



## Wissenschaftlich basierte Behandlungskonzepte für die Praxis

### Chairman

Prof. Dr. Dr. Friedrich W. Neukam

### Speakers / Moderators

Prof. Dr. Dr. Bilal Al-Nawas | Dr. Claude Andreoni | Dr. Thomas Barth  
Prof. Dr. Jürgen Becker | Dr. Dr. Martin Bonsmann | Dr. Torsten S. Conrad  
Dr. Oliver Brendel | Prof. Dr. Tomasz Gedrange | Dr. Christian Hammächer  
Dr. Dr. Peer W. Kämmerer | Dr. Gerd Körner | Dr. Thomas Meier  
PD Dr. Christian Mertens | Dr. Matthias Müller, RA | Prof. Dr. Katja Nelson  
Prof. Dr. Dr. Friedrich W. Neukam | Prof. Dr. Dr. Torsten E. Reichert  
Dr. Mario Rocuzzo | Prof. Dr. Ralf Rößler | Prof. Dr. Dr. Dr. Robert Sader  
PD Dr. Birgit Schäfer | Dr. Markus Schlee | Dr. Massimo Simion  
PD Dr. MSc. Jamal M. Stein | Dr. Michael Stimmelmayer  
Dr. Dr. Andres Stricker | PD Dr. Daniel S. Thoma | Dr. Peter Randelzhofer  
PD Dr. Dietmar Weng | Dr. Dr. Nils Weyer | Dr. Jörg-Ulf Wiegner

Ja, bitte senden Sie mir das ausführliche  
Veranstaltungsprogramm zum Kongress zu:

per Fax  
07223 9624-10

Praxisstempel

DZZ 04/2015

**Organisation | Registrierung | Information**

Geistlich Biomaterials Vertriebsgesellschaft mbH | 76534 Baden-Baden  
Tel. 07223 9624-0 | Fax 07223 9624-10 | info@geistlich.de | www.geistlich.de

[www.osteology-baden-baden.org](http://www.osteology-baden-baden.org)



## Liebe Leserinnen und liebe Leser!


Prof. Dr. Andreas Filippi

Die zahnärztliche Traumatologie hat in den letzten Jahren eher unbemerkt enorme Fortschritte gemacht. Zurückzuführen ist dies auf verbesserte oder modifizierte Behandlungstechniken, neue Präparate bzw. Medikamente und auf eine größer gewordene Gruppe junger und engagierter Forscher und Kliniker. Letzteres ist nicht selbstverständlich, da die Behandlung von Zahnunfällen seitens der Kostenträger oft unzureichend bezahlt wird, es nur vergleichsweise wenige Drittmittel von der Industrie gibt und sie letztlich als Thema auch nicht so attraktiv erscheint wie die Implantologie oder CAD/CAM gefertigte Rekonstruktionen.

Auf der anderen Seite ist die Erwartungshaltung von Eltern und Betroffenen hoch: In unserer mehr und mehr auf Äußerlichkeiten fokussierenden Gesellschaft sind insbesondere Jugendliche und junge Erwachsene nicht mehr bereit, ästhetische Kompromisse im Frontzahnbereich über längere Zeit in Kauf zu nehmen. So ist es die Aufgabe von Zahnärztinnen und Zahnärzten, hier für die Betroffenen ein gutes Ergebnis zu erzielen. Was man jedoch klinisch diesbezüglich zu sehen bekommt, ist manchmal ernüchternd. Liegt das an der unzureichenden studentischen Ausbildung in diesem Gebiet, an zu wenigen Veranstaltungen für Postgraduierte oder

an der fehlenden Routine im Umgang mit Zahnunfällen? Sicher ist: Praktisch alle so genannten Lehrbücher oder Fortbildungsartikel in zahnärztlichen Journals sind aus traumatologischer Sicht entweder inhaltlich veraltet oder enthalten sogar falsche Therapieempfehlungen. Oder – besonders beliebt – sie stützen sich auf sogenannten Guidelines ab, die zwar immer schön zu zitieren, aber letztlich nur das kompromissbeladene Ergebnis eines Tauziehens diverser zahnärztlicher Interessenvertreter sind und ganz sicher nicht das, was in modernen Zahnunfall-Zentren heute Standard und somit auch möglich ist.

Es wäre erfreulich, wenn die Traumatologie der Zähne immer wieder mal in deutschsprachigen Fachzeitschriften behandeln würde – wie auch in der Ihnen vorliegenden Schwerpunktausgabe. Auch können heute eBooks und Apps entsprechende Informationen liefern. Beispiele sind die AcciDent App oder auch das PEK Book (für die restaurativen Aspekte).

Ich wünsche Ihnen viel Erfolg bei der Behandlung von Zahnunfällen, damit Ihre Patienten die betroffenen Zähne möglichst lange behalten und ihr Lächeln nicht verlieren. 

Prof. Dr. Andreas Filippi, Basel

**GASTEDITORIAL / GUEST EDITORIAL .....225**

**■ PRAXIS / PRACTICE**

**EMPFEHLUNG DER SCHRIFTFLEITUNG / EDITOR'S PICK .....228**

**BUCHNEUERSCHEINUNGEN / NEW PUBLICATIONS.....228**

**BUCHBESPRECHUNGEN / BOOK REVIEWS.....228**

**TAGESORDNUNG DER DGZMK-HAUPTVERSAMMLUNG 2014 /  
AGENDA OF THE GSDOM GENERAL MEETING 2014.....230**

**MARKT / MARKET.....232, 234, 258, 259**

**EVIDENZBASIERTE ZAHNMEDIZIN / EVIDENCE-BASED DENTISTRY**

S. Feierabend  
Evidence-based Dentistry – Tipps für die Praxis.  
Fall 10: (Zahnärztliche) Interventionen im Kindes- und Jugendalter bei Anomalien der Zähne  
zur Prävention einer Stigmatisierung  
*Evidence-based Dentistry – current advice for the practitioner.*  
*Case 10: (Dental) interventions in children and adolescents with dental abnormalities  
to prevent stigmatization.....236*

**EBM-SPLITTER / EBM-BITS**

J. C. Türp, G. Antes  
Der Journal-Impact-Faktor  
*The Journal Impact Factor.....242*

**■ WISSENSCHAFT / RESEARCH**

**ÜBERSICHTEN / REVIEWS**



Anina Rust, Hubertus van Waes  
Milchzahntrauma  
*Milk tooth trauma .....260*

Lucia K. Zaugg, Roland Weiger  
Endodontische Aspekte nach Zahntrauma  
*Endodontic aspects following dental trauma .....269*

Alexander Schubert, Martin Jahreis, Gabriel Krastl  
Ästhetische Aspekte nach Zahntrauma  
*Aesthetic considerations after dental trauma .....279*

**■ GESELLSCHAFT / SOCIETY**

**ONLINE-FORTBILDUNG / ONLINE CONTINUING EDUCATION**  
 Fragebogen: DZZ 4/2015.....287

**FORTBILDUNGSKURSE DER APW / CONTINUING DENTAL EDUCATION COURSES OF THE APW** .....290

**TAGUNGSKALENDER / MEETINGS** .....292

**POSITIONSPAPIER / POSITION PAPER**  
 Versorgungsforschung in der Zahnmedizin - Positionsschrift des Arbeitskreise Epidemiologie, Public Health und Versorgungsforschung in der DGZMK.....293

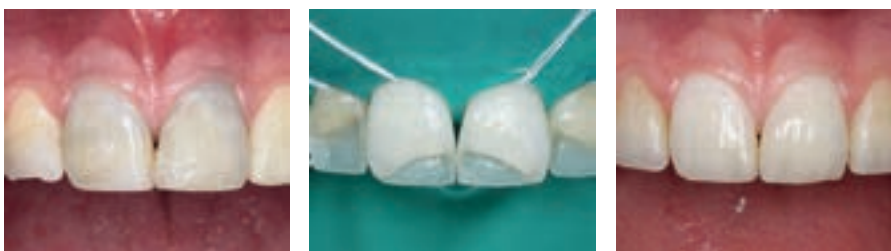**MITTEILUNGEN DER GESELLSCHAFT / NEWS OF THE SOCIETIES**  
 Europäischer Dachverband für Parodontologie erhält deutschen Vorsitz.....302  
 Wissenschaftlicher Kongress zum Zahnärztetag 2015 verspricht Spannung pur durch kollegiales Disputieren...303  
 Studententag zum Deutschen Zahnärztetag feiert 10-jähriges Bestehen.....306  
 Ankündigungen von Mitgliederversammlungen in München.....307  
 Die Verbesserung der individuellen Mundhygiene optimiert die orale Gesundheit – Eine Binsenweisheit!?.....308

**TAGUNGSBERICHTE / CONFERENCE REPORTS**  
 L. Tischendorf  
 Ein breites Themenspektrum fachlichen Wissens  
 65. Jahrestagung der AGKI und 36. Jahrestagung des AKOPOM.....310

**BEIRAT / ADVISORY BOARD**.....312

**IMPRESSUM / IMPRINT**.....312

Das Thema: „Milchzahntraumata“ stellen Dr. Alexander Schubert, Martin Jahreis und Prof. Dr. Gabriel Krastl in ihrer Übersichtsarbeit ab Seite 279ff dar. Links: Ausgangssituation: Insuffiziente Kompositaufbauten in der Oberkieferfront sowie Diskoloration an 11 und 21. Mitte: Palatinal- und Approximalfächen wurden aus einer Schmelzmasse wiederhergestellt. Rechts: Situation nach 4 Monaten.



(Foto: G. Krastl)

Bitte beachten Sie: Die ausführlichen Autorenrichtlinien finden Sie unter [www.online-dzz.de](http://www.online-dzz.de) zum Herunterladen.

## Welche Maßnahmen sind nach einem Milchzahntrauma sinnvoll?

Milchzahntraumata im Vorschulalter treten sehr häufig auf, die Angaben zur Prävalenz schwanken zwischen 11 % und 50 %. Das Problem ist damit für die zahnärztliche Praxis sehr relevant. Obwohl sich die Behandlung bei Milchzahntraumata nicht sehr wesentlich von der Therapie im bleibenden Gebiss unterscheidet, gibt es doch einige wesentliche Unterschiede. Diese betreffen vor allem die Bedeutung der Milchzähne sowie die möglichen Komplikationen und vor allem die Behandelbarkeit von Kindern im Vorschulalter.


In ihrer Übersicht geben Frau Dr. *Anina Rust* und Herr Dr. *Hubertus van Waes* – ab Seite 260 – sehr wichtige Empfehlungen zur Therapieentscheidung, insbesondere unter Berücksichtigung der Auswirkungen auf die bleibenden Zähne. Neben der Durchführung der notwendigen Behandlung bei Verletzungen der Zahnhartgewebe und der oralen Weichgewebe sowie bei Dislokationsverletzungen ist aber auch eine sorgfältige Kosten-Nutzen-Analyse unter Einbeziehung der Eltern erforderlich, um ein zufriedenstellendes Ergebnis zu erzielen.



Prof. Dr. Werner Geurtsen

Mit freundlichen Grüßen

Prof. Dr. Werner Geurtsen



Prof. Dr. Guido Heydecke

Prof. Dr. Guido Heydecke

### PRAXIS / PRACTICE

### Buchneuerscheinungen / New Publications

#### Buchneuerscheinungen

Eric W. Baker (Hrsg.) unter Mitarbeit von Michael Schwenke, Erik Schulte und Udo Schumacher

##### **Anatomy for Dental Medicine**

Thieme Verlag, Stuttgart 2015, 13. aktualisierte Auflage, ISBN 978-1-62623-085-9, 576 Seiten, mit 1212 Abbildungen, 64,99 Euro  
Head and Neck Anatomy for Dental Medicine, Second Edition, combines

concise but thorough explanatory captions with exquisite, full-color illustrations to guide students and practitioners of dental medicine through every structure of the head and neck. This new edition features expanded coverage of neuroanatomy along with complete chapters on embryology and „rest of body“ anatomy, as well as twice as many clinical

correlations than in the previous edition.

##### Highlights of the Second Edition:

More than 1,200 detailed, full-color, illustrations and schematics (over 150 new to this edition), with descriptive captions to elucidate concepts

Appendix covering the anatomy of local anesthesia used by dentists on a daily basis

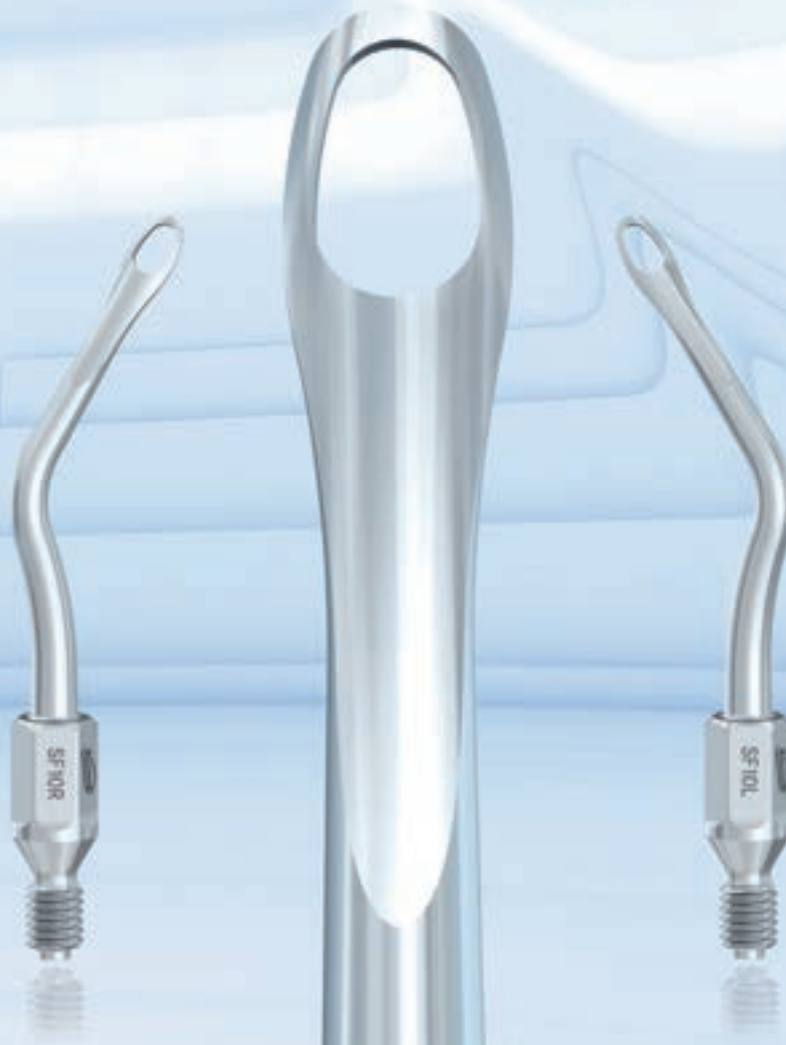

# Paronormal Activity. SF10, die Schallspitze einer neuen Art.

---

Die neue Schallspitze SF10 von Komet® sorgt für ein fast übernatürlich neues Arbeitsgefühl bei der Paro-Behandlung. Präzise, minimalinvasiv und dabei gleichzeitig mit großflächigem Abtrag und exzellentem Ergebnis. Das Geheimnis liegt in der Ösenform

der SF10: Eine abgerundete Spitze, die mit der Innenseite abträgt. Das Arbeitsteil schmiegt sich optimal an jede Wurzelform und minimiert das Verletzungsrisiko. Die neue SF10. Machen Sie sich bereit für eine paronormale Erfahrung.



- An innovative, user-friendly format in which each two-page spread is a self-contained guide to a specific topic

Jörn Thiemer (Hrsg.), verfasst von Caroline Gommel, unter Mitarbeit von G. Bertha/F. Hieninger/A. & K. Kaul/N. van Sprundel/B. M. Zuch

#### **Belächelt, Bekämpft, Beneidet**

Quintessenz, Berlin 2015, ISBN 978-3-86867-269-5, 168 Seiten, 7 Abbildungen, 24,90 Euro

Praxismarketing und Kommunikationsstrategien, um Stammkunden, aber auch potenziell neue Patienten zu erreichen, sind bei Zahnärzten oft noch umstrittene Themen. Dabei gibt es verschiedene wirksame und empfehlenswerte Strategien und Marketingkonzepte. In diesem Buch stellen 7 Zahnärztinnen und Zahnärzte aus Deutschland, Österreich und der Schweiz ihre Praxen vor, die sie mit neuen Ideen und ungewöhnlichen Praxiskonzepten sehr erfolg-

reich führen. Sie nutzen mit betriebswirtschaftlichem Geschick die Bandbreite der technischen und kommunikativen Möglichkeiten, um sich, ihr Angebot und ihre Praxen bekannt zu machen. Ihre Wege zum Erfolg waren innovativ, mitunter auch riskant; sie wurden belächelt, bekämpft, letztendlich aber anerkennend beneidet. Lassen Sie sich für Ihre Praxis inspirieren und vom Erfolg anstecken.

# Vorläufige Tagesordnung der DGZMK-Hauptversammlung 2015

Freitag, den 6. November 2015, 17:30 Uhr, Congress Centrum der Messe Frankfurt, Ludwig-Erhard-Anlage 1, 60327 Frankfurt, Raum Analog

- I. Genehmigung der Tagesordnung**
- II. Bericht der Präsidentin über das abgelaufene Geschäftsjahr**
- III. Bericht des Vizepräsidenten**
- IV. Bericht des Generalsekretärs**
- V. Bericht des APW Vorsitzenden**
- VI. Bericht der Kassenprüfer**
- VII. Entlastung des Vorstandes**
- VIII. Genehmigung des Haushaltsplanes 2016**
- IX. Wahlen**  
*Wahl des Vizepräsidenten*
- X. Beschlussfassung über eingegangene Anträge**  
*????*
- XI. Sonstiges**

Die Mitglieder der DGZMK werden höflich gebeten, ihren Mitgliedsausweis bei der Saalkontrolle vorzuzeigen, ggf. ist ein Ersatzbeleg im Tagungsbüro der DGZMK bis Freitag, den 6.11.2015, 13:00 Uhr anzufordern. Ein Einlass ohne Ausweis ist leider nicht möglich.

Düsseldorf, den 13.07.2015



Prof. Dr. Dr. Bärbel Kahl-Nieke  
Präsidentin der DGZMK



WÄHLEN SIE DIE SICHERHEIT EINES STARKEN PARTNERS.

Ein hoher Qualitätsanspruch und über 28 Jahre Erfahrung machen uns zu dem Kompletthanbieter für Zahnersatz, den Sie sich wünschen. Deutschlandweit.

Meine schönste Entscheidung.

FREECALL 0800/7 37 62 33  
WWW.PERMADENTAL.DE

**permadental** *semperdent*  
Ästhetischer Zahnersatz zum smarten Preis.



Executive Talk

## Den Anwender im Fokus

Was tut sich bei Heraeus Kulzer seit der Übernahme durch Mitsui? Welche Lösungen stehen 2015 im Vordergrund? Und wie stellt sich das Unternehmen die digitale Zukunft der Totalprothetik vor? Antworten auf diese und weitere Fragen erhielt Norbert A. Froitzheim, Verleger und Geschäftsführer des Deutschen Ärzte-Verlags, im Gespräch mit Dr. Martin Haase, Chief Executive Officer von Heraeus Kulzer.

### Seit Juli 2013 gehört der Dentalbereich von Heraeus Kulzer zum Unternehmen Mitsui Chemicals. Wie gestaltet sich die Zusammenarbeit mit den Japanern?

Zu Beginn war das natürlich für beide Seiten neu, inzwischen sind wir aber gut aufeinander eingespielt. Mitsui Chemicals kommt aus dem B2B-Chemiegeschäft, während wir mit unserem Dentalgeschäft ja schon fast B2C-Geschäft betreiben. Uns hat von Beginn an die Begeisterungsfähigkeit und enorme Neugier unserer neuen Kollegen aus Japan beeindruckt. Mitsui Chemicals hatte die Diversifizierung des Portfolios strategisch langfristig geplant und den Gesundheitsbereich, hier nun vornehmlich den Dentalbereich, als Segment mit Wachstumspotenzial und Synergienmöglichkeiten erkannt. Die enorme Power in Forschung und Entwicklung, die Mitsui Chemicals gerade im Polymerbereich hat, wird uns langfristig neue Materialien für unsere materialbasierten Lösungen liefern. Im praktischen Tagesgeschäft ist die intensive Zusammenarbeit daher im Wesentlichen auf die Entwicklung neuer Materialien fokussiert. Darüber hinaus ermöglicht die Investitionsbereitschaft unserer neuen Shareholder besonders für unser Management viele Möglichkeiten, gemeinsam neue strategische Allianzen und Akquisitionen anzugehen. Beispiele dafür aus den letzten zwölf Monaten sind der Erwerb der CAD-Firma EGS Srl. in Italien sowie die strategische Zusammenarbeit mit der Firma Dental Wings auf dem Gebiet neuer Laserbearbeitungstechnologien für die Prothetik.

### Auf welche Weise versuchen Sie, Ihr Portfolio miteinander zu verzahnen?

Das ist nicht auf spezifische Segmente bezogen. Unser Konzept materialbasierter Lösungen zieht sich durch unser komplettes Portfolio. Am sichtbarsten ist



Dr. Martin Haase (rechts), Chief Executive Officer von Heraeus Kulzer, mit Norbert A. Froitzheim, Verleger und Geschäftsführer des Deutschen Ärzte-Verlags

Foto: Englert

das sicherlich dort, wo in der Wertschöpfungskette die meisten Veränderungen anstehen. Das ist die Automatisierung prothetischer Lösungen mittels sich weiterentwickelnder Softwarelösungen und Produktionstechnologien.

### Sind Fortbildungen und Services für Heraeus Kulzer ein Thema?

Fortbildungen sind seit Jahren ein wesentlicher Bestandteil unserer Geschäftsmodelle. Allein in Deutschland führen wir pro Jahr mehr als 300 Fortbildungsveranstaltungen in unterschiedlichen Settings durch. Diese Schulungen umfassen neben technischen auch zunehmend betriebswirtschaftliche Aspekte für unsere Kunden. Unser erweitertes Schulungszentrum im neu bezogenen weltweiten Hauptquartier im Zentrum von Hanau ermöglicht uns nun, das Angebot noch weiter auszubauen und zu internationalisieren. Schulung ist jedoch nur ein Element unseres Serviceangebotes. Wir bieten darüber hinaus umfassende technische Anwendungsberatung über unsere Callcenter, wie auch durch Vor-Ort-Einsätze unserer Anwendungstechniker, sowie eine breite Palette an Finanzierungsmodellen für unsere Kunden.

### An welchen Zukunftskonzepten arbeiten Sie aktuell?

Wir haben auf der IDS einen kleinen Einblick in unsere Forschungsaktivitäten gegeben, dazu gehörte unter anderem das Thema Totalprothetik. Dieses Fachgebiet ist im Grunde der einzige Bereich innerhalb der Prothetik, der noch vollständig analog durchgeführt wird. Wir beschäftigen uns seit 2003 mit der Digitalisierung der Totalprothetik und haben bereits damals ein mittlerweile weltweit erteiltes Patent für den kompletten Workflow angemeldet. Totalprothetik ist ein außerordentlich komplexes Gebiet mit großen Herausforderungen für die digitale Umsetzung. Erst jetzt sind die notwendigen technischen Voraussetzungen gegeben, und wir haben auf der IDS einige Möglichkeiten gezeigt. Erste Produkte hierzu werden zur zweiten Jahreshälfte eingeführt, in den nächsten 12 bis 18 Monaten wird noch viel mehr folgen. Unser Ziel ist es, Zahnärzten und Zahn Technikern ein ausgereiftes System an die Hand zu geben, das die digitale Herstellung von Totalprothesen bei gleichbleibend hoher Qualität standardisiert und vereinfacht.



# BE

SUCCESSFUL | CONNECTED | OPEN



## Die beste Verbindung zwischen Praxis und Labor heißt ConnectDental

Unter der **Dachmarke ConnectDental** bündelt Henry Schein sein Angebot zur digitalen Vernetzung von Zahnarztpraxis und Dentallabor sowie die Integration von offenen CAD/CAM-Systemen und innovativen Hightech-Materialien. Dabei bietet Henry Schein seinen Kunden ein lückenloses Portfolio aus Materialien, Geräten und Systemen mit verschiedenen Kapazitäten und individuellen Konzepten. Sie wünschen eine persönliche Beratung - unser spezialisiertes **ConnectDental Team** freut sich auf Sie.

**ConnectDental**<sup>™</sup>  
OFFENE DIGITALE LÖSUNGEN FÜR PRAXIS UND LABOR

FreeTel: 0800-1700077 · FreeFax: 08000-404444 · [www.henryschein-dental.de](http://www.henryschein-dental.de)

Exklusiv bei Henry Schein

**Zirlux**  
UNIVERSAL BRUSHING SYSTEM

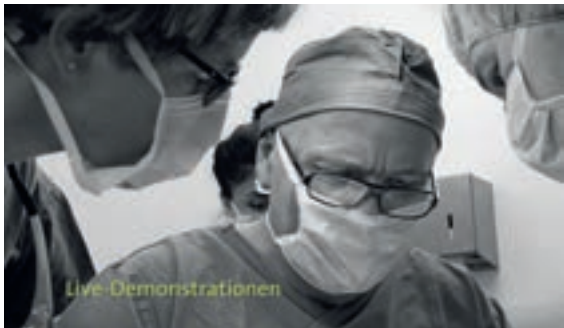**vhf**

Eine Marke von **HENRY SCHEIN**<sup>®</sup>  
DENTAL

Straumann

## Implantologie-Kurs im Oktober

Was macht eine Praxis überdurchschnittlich erfolgreich? Wie gestalte ich ein nachhaltiges Vertrauensverhältnis zu meinen Patienten? Wie erreiche ich beste Behandlungsergebnisse ohne



Komplikationen? Diese und weitere Fragen beantwortet ein Kurs für Implantologen, der vom 7. bis 10. Oktober 2015 stattfindet. Anhand evidenzbasierter Studien werden hier neue Behandlungsoptionen mit Keramik- und Titanimplantaten

aufgezeigt und diskutiert. In einer Kombination aus Theorie und Praxis stellen Prof. Dr. Dr. Kniha und Dr. Gahlert in ihrer Münchener Praxis ihr Erfolgskonzept vor. Die maximal acht Teilnehmer werden direkt an ausgesuchten Patienten geschult. Das Kursprogramm und die Möglichkeit zur Anmeldung finden sich online. Fragen zur Anmeldung und Organisation können an unten stehende Adresse gerichtet werden.

Straumann GmbH

Verena Ruf, Fortbildungsakademie  
Jechtinger Straße 9, 79111 Freiburg  
Tel.: 0761 4501-176, Fax: 0761 4501-199  
verena.ruf@straumann.com, www.straumann.de/Erfolgskurs

APW

## Seminar: Kinderzahnheilkunde 2015



Neben der Kariestherapie gibt es zahlreiche Herausforderungen in der kinderzahnheilkundlich orientierten Praxis. Eine immer wiederkehrende Thematik ist dabei das Problem „Bruxismus in der Kinderzahnheilkunde“. Damit beschäftigt sich APW Kontrovers am 25. und 26. September 2015 im Zentrum für ZMK-Heilkunde der Uni Gießen. Die Datenlage zu dieser Problematik ist sehr unsicher. Im Internet findet man dazu Angaben, die belegen sollen, dass etwa 10 bis 20 Prozent der Kinder und Jugendlichen knirschen. Die Veranstaltung möchte das Problem aus psychi-

atrischer, kieferorthopädischer und kinderzahnheilkundlicher Sicht beleuchten. Zusätzlich werden aktuelle Themen der Kinderzahnheilkunde diskutiert. Zu den Referenten zählen DGKiZ-Präsident Prof. Dr. Norbert Krämer (Foto), Prof. Dr. Rolf Hinz, Dr. Nelly Schulze Weidner und Dr. Uwe Gieler. Die Vorträge starten am 25. September um 13 Uhr und enden um 19 Uhr, APW Kontrovers wird am Folgetag von 8:30 Uhr bis 16 Uhr im Zentrum für ZMK-Heilkunde in Gießen fortgesetzt.

Akademie Praxis und Wissenschaft

Liesegangstraße 17 a, 40211 Düsseldorf  
Tel.: 0211 669673-0, Fax: 0211 669673-31  
www.apw.de

Komet

## Sprühen, brennen, fertig

Praxislabore aufgepasst! CeraFusion ist das weltweit erste transparente Lithiumsilikat zum Sprühen. Damit werden monolithische Restaurationen aus Zirkonoxid ohne zeitaufwendige Politur, Glasur oder Nacharbeit auf beeindruckend schnelle Weise fertig gestellt. Das transparente Lithiumsilikat wird nur dünn auf die gesinterte Krone aufgesprüht. Im Gegensatz zu herkömmlichen Glasurmassen verläuft CeraFusion nicht. Das bedeutet: Keine zugeschwemmten Fissuren und keine dicken Kronenränder. Idealerweise wird die dünne Schichtstärke schon im CAD berücksichtigt und die Okklusion mit 0,01 bis 0,02 Millimetern außer Kontakt gestellt. Während des Brennvorgangs bei 920 Grad Celsius diffundiert CeraFusion in die Zirkonoxid-Oberfläche und geht einen Haftverbund mit dem Gerüst ein. Das Ergebnis ist eine homogene, porenfreie und hochglänzende Oberfläche. Bereits nach diesen Arbeitsschritten ist die Krone zum Einsetzen vorbereitet. CeraFusion eignet sich für alle Zirkonoxide. Ein Individualisieren der Restauration mit hochschmelzenden Malfarben ist möglich.



Komet Dental

Gebr. Brasseler GmbH & Co. KG  
Trophagener Weg 25, 32657 Lemgo  
Tel.: 05261 701-700, Fax: 05261 701-289  
info@kometdental.de, www.kometdental.de

Permamental

## Deutsche Teilnehmer in Hongkong

Auf großes Interesse stößt der Kongress „World Dental Forum“ am 21./22. Oktober 2015 in Hongkong, für den bei Permamental schon mehr als 60 verbindliche Anmeldungen eingegangen sind. Dieser inzwischen zum dritten Mal stattfindende Kongress bringt rund 350 Kunden, Interessierte und Partner



der Modern Dental Group zusammen, einer weltweit operierenden Dentallaborgruppe, zu der auch Permamental gehört. Neben hochkarätigen Vorträgen international anerkannter Wissenschaftler und dem akademischen Austausch gibt es ein umfassendes Rahmenprogramm, das vor und nach dem Kongress stattfinden wird und einen einzigartigen Einblick in die Kultur und Gesellschaft Chinas ermöglicht. Auf Wunsch wird Interessierten gerne eine kostenlose Reisebroschüre zugesandt.

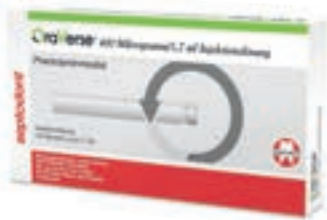Permamental GmbH

Marie-Curie-Str. 1, 46446 Emmerich/Rhein  
Tel.: 0800 7376233 (freecall)  
info@ps-zahnersatz.de

Alle Beschreibungen sind den Angaben der Hersteller entnommen.

**Septodont****OraVerse direkt vom Hersteller**

Ab 1. September 2015 übernimmt Septodont in Deutschland den Vertrieb. Bereits 2011 übernahm Septodont weltweit die Produktion sowie den Vertrieb von



OraVerse für den amerikanischen

Markt. Sanofi-Aventis Deutschland GmbH, bisher verantwortlich für den Vertrieb in Deutschland, übergab die Vertriebsrechte an Septodont. Damit liegen jetzt weltweit Produktion und Vertrieb bei Septodont. OraVerse ist in einer Packungseinheit mit zehn Patronen zu einem deutlich reduzierten Preis erhältlich. OraVerse mit dem Wirkstoff Phentolamin reduziert die Dauer der dentalen Weichgewebsanästhesie um die Hälfte und ist nach zahnmedizinischen Routineeingriffen indiziert. Es ermöglicht dem Behandler, noch mehr Verantwortung für spezielle Patientengruppen zu übernehmen, die Dauer der Weichgewebsanästhesie zu steuern und das Risiko der Selbstverletzung zu minimieren. Für diese Patienten ist OraVerse ein essenzielles Arzneimittel.

**Septodont GmbH**

Felix-Wankel-Str. 9, 53859 Niederkassel  
Tel.: 0228 97126-0, Fax: 0228 97126-66  
info@septodont.de, www.septodont.de

**Geistlich****Osteology Symposium 2015**

Vom 18. bis 19. September 2015 lädt die Osteology Stiftung zum 5. Nationalen Symposium in Baden-Baden ein, um über offene Fragen im Bereich der oralen Geweberegeneration zu diskutieren. Wann ist



welches Verfahren oder Material für Erhalt und Regeneration von Knochen und Weichgewebe wirklich optimal? Wofür soll sich der Behandler in der konkreten Situation entscheiden? Diese und weitere Fragen werden von erfahrenen Referenten aus Klinik und Praxis erörtert. Im Rahmen von praktischen Workshops, Vorträgen und Diskussionsrunden werden Kenntnisse über chirurgische Eingriffe und neue Behandlungskonzepte vertieft. Die Workshops behandeln unter anderem die Themen Weichgewebemanagement, Alveolenmanagement, Interpositionsosteoplastiken, Sinuslift, Frontzahnästhetik, Periimplantitis und präventive Augmentation.

**Geistlich Biomaterials Vertriebsges. mbH**

Schneidweg 5, 76534 Baden-Baden  
Tel.: 07223 9524-0  
www.geistlich.de, www.osteology-baden-baden.org

Alle Beschreibungen sind den Angaben der Hersteller entnommen.



**WIEN** 26.–28. NOVEMBER 2015

**GEWUSST. GEKONNT. GEHEILT.**

Implantatmedizin als Wissenschaft,  
Handwerk und Heilkunst

[www.implant2015.wien](http://www.implant2015.wien)

**7. GEMEINSCHAFTSTAGUNG**



Kooperationspartner



Österreichische Gesellschaft für  
Parodontologie



Buchung und  
ausführliche Informationen auf  
[www.implant2015.wien](http://www.implant2015.wien)

**Implant Expo®**  
die tagungsbegleitende internationale Fachmesse

# Evidence-based Dentistry – Tipps für die Praxis.

## Fall 10: (Zahnärztliche) Interventionen im Kindes- und Jugendalter bei Anomalien der Zähne zur Prävention einer Stigmatisierung

*Evidence-based Dentistry – current advice for the practitioner.*

*Case 10: (Dental) interventions in children and adolescents with dental abnormalities to prevent stigmatization*

„Seen but not heard“ war im viktorianischen Zeitalter eine Beschreibung dafür, welches Verhalten von Kindern und Jugendlichen erwartet wurde. Angepasst, folgsam, ohne echte eigene Bedürfnisse. Heute ist dies in vielen Ländern dieser Welt ganz anders: Die Kindheit dauert insgesamt länger, die Rechte der Kinder wurden in der UN-Kinderrechtskonvention festgelegt [37], und manche Erziehungsansätze stellen gar jegliche Bedürfnisse des Kindes über die der Eltern („attachment parenting“). Im Jahr 2014 feierte diese Kinderrechtskonvention ihr 25-jähriges Bestehen. Im weltweiten Kontext beinhaltet diese Konvention jedoch viele Aspekte, die leider noch weit davon entfernt sind, sie als durchgesetzt oder etabliert betrachten zu können. Auch in Deutschland besteht in einigen Punkten noch Handlungsbedarf. Generell aber war die Inauguration der Kinderrechtskonvention ein Meilenstein. Insbesondere ist im Zusammenhang mit diesem Beitrag hervorzuheben, dass in Artikel 2, Absatz 2, die Verpflichtung der Vertragsstaaten festgehalten ist, Kindern und Jugendlichen den Schutz und die Fürsorge zu gewährleisten, die zu ihrem Wohlergehen notwendig sind. Die Begriffe Wohlergehen und Wohlbefinden dürfen sicherlich synonym verwendet werden – und somit an die Definition der Weltgesundheitsorganisation (WHO) bezüg-

lich Gesundheit erinnern [38]. Dort ist festgehalten, dass Gesundheit ein Zustand des vollkommenen körperlichen, seelischen und sozialen Wohlbefindens und nicht die bloße Abwesenheit von Krankheit und Gebrechen ist.

Wie schon in Beitrag 7 (DZZ 1/2013) beschrieben gibt es aber eine große Gruppe Patienten mit Anomalien der Zähne und/oder des Gesichtes, für deren Behandlung bisher oft nur unzureichendes Wissen und nicht zufriedenstellende Therapieoptionen verfügbar sind [12]. Hinzu kommen die Patienten mit erworbenen Strukturanomalien (s. Exkurs). Die eingangs erwähnte Forderung, gesehen aber nicht gehört zu werden, ist somit für diese Patientengruppe leider Alltag: Sie werden gesehen – und wie! – deshalb gehänselt, leiden darunter, zeigen Entwicklungsdefizite und/oder –störungen auf, doch eine Behandlung bzw. eine umfangreiche Behandlung/Rekonstruktion wird oft als nicht durchführbar angesehen, solange die Patienten nicht ausgewachsen sind.

Laut Definition der WHO ist damit weder das körperliche, seelische und/oder soziale Wohlbefinden gegeben – und die Patienten sind deshalb nicht als gesund zu betrachten. Ebenso ist der Schutz dieser Gruppe damit nicht gewährleistet.

Die Frage, die sich keinesfalls einfach beantworten lässt, ist, warum bis-

her eine in der Summe so große Gruppe meist vernachlässigt wurde. Während im Beitrag 7 (DZZ 1/2013) dieser Reihe schon erörtert wurde, wie schwierig es ist, geeignete Maßnahmen für Diagnostik und Therapie zu finden (6, 7, 10, 12), ist das Ziel dieses Beitrages, darauf aufmerksam zu machen, welchen Einfluss die Nicht-Behandlung auf die Entwicklung der jungen Patienten hat. Im Speziellen sind damit das Selbstbewusstsein, der Selbstwert, die Sozialkompetenz, schulische Leistungen sowie die Auswirkungen auf die Familie angesprochen.

Für eine Übersicht zu zahnärztlichen Behandlungsoptionen wird auf weiterführende Literatur verwiesen [6, 7, 10, 12].

Das Bundesgesundheitsministerium nimmt zu dieser Problematik u.a. wie folgt Stellung: „Auch sind die Wege zu guten Behandlungs- und Versorgungsmöglichkeiten häufig nicht klar ersichtlich. Dies führt auch dazu, dass die Einzelnen sich oft mit ihrer Erkrankung alleine gelassen fühlen und eine Diagnose in der Regel erst deutlich verzögert gestellt wird.“ [8].

Natürlich betrifft dies nicht nur die Diagnostik, sondern auch oft die Therapie, schon allein dadurch bedingt, dass oft viele Jahre bis zur Diagnostik, die für eine Therapie längst hätten genutzt werden können, vergehen. Für die Gründe der (vermeintlich) nicht mögli-

chen Behandlung gibt es in der Regel nur anekdotische Evidenz (ausgenommen sind hier Konzepte zur Rekonstruktion bei LKGS etc.), ebenso stehen aber auch noch viele Therapieansätze auf einem bisher schwachen Fundament [12].

### Exkurs Strukturanomalien

Anomalien des Schmelzes und des Dentins sowie Formveränderungen und/oder Nichtanlagen von Zähnen treten als einzelne Erkrankung oft nur mit geringer Prävalenz auf, die Summe all dieser Erkrankungen ist aber doch beachtlich. Deshalb sind Strukturanomalien auch in der täglichen Praxis durchaus regelmäßig anzutreffen [12].

Diese Veränderungen lassen sich generell in 2 Gruppen unterteilen, die der angeborenen und die der erworbenen Strukturanomalien. Die Gruppe der angeborenen Anomalien umfasst alle genetisch bedingten Veränderungen, d.h. in der Regel wird der Defekt von den Eltern bzw. einem Elternteil auf das Kind übertragen. Sehr häufig ist dann der zugrunde liegende Gendefekt auch eindeutig identifizierbar. Nur selten sind andere Vorgänge ursächlich (z.B. spontane Neumutationen oder Keimzellmosaik). Genetisch bedingte Anomalien betreffen normalerweise beide Dentitionen und auch alle Zähne, wenige Ausnahmen sind bisher beschrieben. Die erworbenen Anomalien haben dagegen variable Ursachen, meist werden gesundheitliche Probleme der Mutter während der Schwangerschaft und/oder des Kindes während der ersten Lebensjahre angegeben. Eine weitere Ursache kann ein Frontzahntrauma im Milchge-

biss mit Auswirkungen auf die bleibende Dentition sein. Eine eindeutige ätiologische Zuordnung ist nicht in allen Fällen möglich. Es besteht eine große Variabilität im Erscheinungsbild der Zähne, ebenso ist oft nur eine Dentition betroffen und dann zumeist die bleibende. Beispiele für häufig beschriebene erworbene Strukturanomalien sind die Dentalfuriose und auch die Molaren-Inzisiven-Hypomineralisation [13].

In der Regel sind die Kinder und Jugendlichen mit genetischen Veränderungen aber früher und ausgeprägter von den Veränderungen betroffen [14].

### Defizite in der Entwicklung durch verändertes Aussehen

#### Selbstwert

Der Selbstwert ist die Summe positiver Selbstbewertungen [23, 26]. Nach *Baumeister* [4, 5] setzt sich die Selbstwertschätzung (= Selbstwert) einer Person aus positiven und negativen selbstbezogenen Bewertungen zusammen.

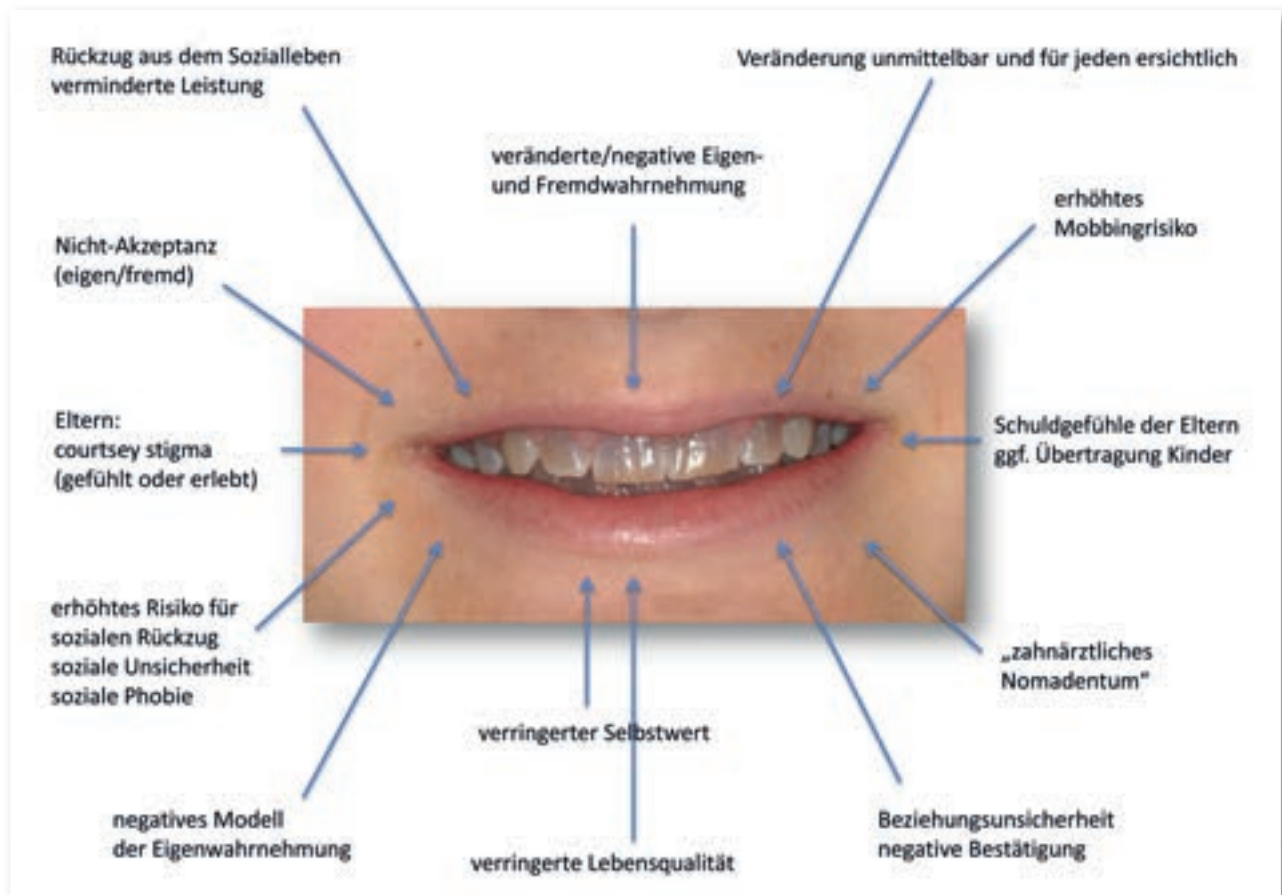
Die bedeutsamen Inhalte von Selbstbewertungen beschrieben schon *Shavelson, Hubner* und *Stanton* [32], indem sie eine akademische, eine soziale, eine emotionale und eine physische Komponente identifizierten (Abb. 1). Die physische Komponente kann dabei durchaus über die drei anderen Komponenten dominieren. Die moderne psychometrische Erfassung des Selbstwerts trägt dem Rechnung, indem zwei von insgesamt sechs Skalen zur Erfassung des Selbstwerts die an sich wahrgenommene physische Attraktivität messen [31]. Der korrelative Zusammenhang zwischen niedrigem Selbstwert

und Störungen der sozialen Integration ist vielfach beschrieben [25]. Besonderes Augenmerk ist hier zu legen auf das Risiko der Entwicklung einer sozialen Phobie, deren Erstmanifestation in der Regel in der Pubertät zu beobachten ist, die jedoch oft erst nach jahrelangem stillen Leiden klinisch behandelt wird [33]. Die wesentlichen Symptome der sozialen Phobie bestehen in der Erwartung einer negativen Bewertung durch andere Menschen sowie in Gefühlen von Angst und Scham in sozialen Situationen. Die regelmäßige Folge dieser Störung ist der weitgehende Rückzug aus sozialen Kontexten, Leistungsdefizite und andere komorbide Störungen wie beispielsweise Depressionen oder Abhängigkeits-erkrankungen.

Die Attraktivität des Gesichtes hat einen entscheidenden Einfluss auf eine gesunde Psyche und das Sozialleben [19, 34]. Im Gegensatz zu Patienten, die gewisse Charaktereigenschaften an sich nicht akzeptieren und deren Selbstwert und Selbstbewusstsein darunter leidet – aber ansonsten ein nicht von der Norm abweichendes Aussehen haben –, sind Veränderungen und Abweichungen der Strukturen im Gesicht für jeden – und jederzeit – unmittelbar ersichtlich (Abb. 2). Darüber hinaus können frühe stigmatisierende Erfahrungen dazu führen, dass diese Patienten später unterdurchschnittliche Schulleistungen zeigen und in der Folge auch im Beruf weniger erfolgreich sind als ihre Möglichkeiten es eigentlich zulassen [19, 35]. Dabei ist es gerade für Jugendliche und junge Erwachsene für ihre eigene Selbstwertschätzung besonders wichtig, im Leben das Möglichste zu erreichen [30]. Schon ab dem Kindergartenalter wird der Vergleich mit anderen bedeutsam [9]. Von

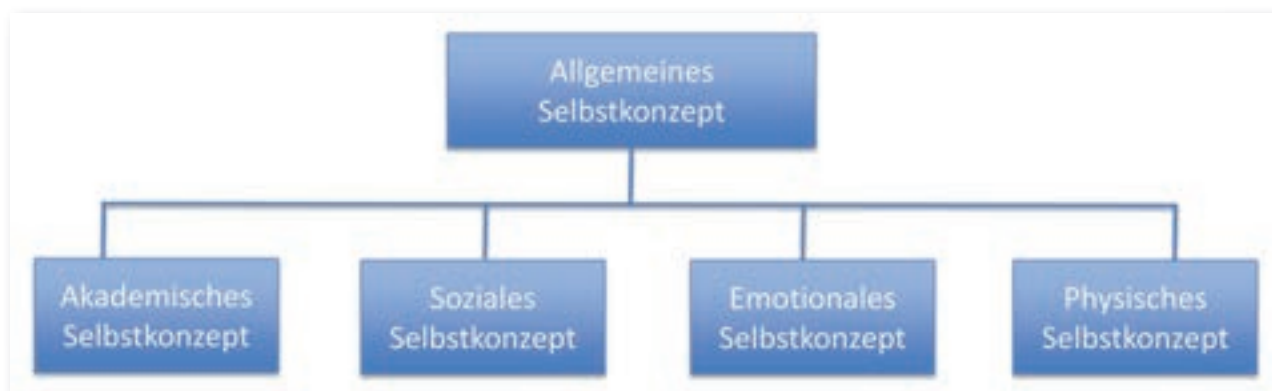

Abbildung 1 Hierarchische Organisation des Selbstkonzepts nach *Shavelson, Hubner* und *Stanton* [32].



**Abbildung 2** Die extraorale Ansicht des 10-jährigen Patienten aus Fall 7 (DZZ 1/2013). Der junge Patient war in der Schule Hänseleien und Anfeindungen ausgesetzt. Seine überaus unterstützende Familie wollte deshalb zum frühest möglichen Zeitpunkt präventiv tätig werden und scheute für dieses Vorhaben keinen Aufwand.

ihrem Umfeld werden Menschen mit Veränderungen im Bereich des Gesichtes als weniger vollständig oder sogar in vielerlei Hinsicht eingeschränkt oder behindert wahrgenommen – sich selbst über solche Erfahrungen wahrzunehmen, führt wiederum zur Bildung eines negativen internen Modells der eigenen Person (= Selbstkonzept) [15].

Das Gefühl, von anderen akzeptiert zu werden, ist für den Menschen zentral für die Einschätzung der eigenen Person [3]. Gerade im Jugendalter ist die Beliebtheit bei anderen und die äußere Erscheinung eine wichtige Quelle der eigenen Selbstwertschätzung [11]. Zusammenhänge zwischen physischer Attraktivität (insb. subjektiv), Wohlbefinden und Selbstwertschätzung bestehen [16]. Eine Stigmatisierung im frühen Kindes- und Jugendalter ruft damit eine niedrige Selbstwertschätzung als Folge sozialer Zurückweisung hervor. Zusammenhänge zwischen niedriger Selbstwertschätzung, Depression, Ängstlichkeit und

Drogenmissbrauch sind nachgewiesen [30]. Darüber hinaus kann ein selbstschädigendes Verhalten wie die Zugehörigkeit zu einer „falschen“ Gruppe ebenfalls ein Zeichen sein; bevor überhaupt keine Gruppenzugehörigkeit besteht wird die Zugehörigkeit zu einer beliebigen Gruppe von den betroffenen Patienten bevorzugt – unabhängig davon, ob die Gruppe schädlich für die einzelne Person ist [30].

Bestehende Zweifel am Selbstwert haben generell das Potenzial eine Beziehungsunsicherheit hervorzurufen [17, 21]. Hier ist besonders hervorzuheben, dass dies insofern ein schwerwiegendes Problem darstellt, als dass die Betroffenen dazu tendieren, immer wieder ausgerechnet diese negative Bestätigung zu suchen. Die Reaktion anderer auf orofaziale Veränderungen kann daher maßgeblich dazu beitragen, welchen Selbstwert ein Kind überhaupt entwickelt [28]. Je mehr ein Kind dazu tendiert, seinen Selbstwert über sein Aussehen zu defi-

nieren, umso größer ist der negative Einfluss durch abwertende Bemerkungen oder Handlungen Dritter [20, 28]. Allgemein gilt, dass Anomalien der Zähne den stärksten Einfluss auf die Lebensqualität dieser Patienten haben, insbesondere die Aspekte emotionales und soziales Wohlbefinden [28].

Einen niedrigen Selbstwert später zu verändern ist zwar möglich, aber überaus schwierig [30], da insbesondere früh in der kindlichen Entwicklung angelegte Elemente des Selbstkonzepts meist unbemerkt und in Form von wenig kontrollierbaren automatischen Reaktionsmustern auf die Selbstbewertung Einfluss nehmen [25, 26].

### Mobbing

Mobbing in der Jugend kann überaus schädigend sein (Übersicht in [34]).

Kinder, die mit ihrem Aussehen unzufrieden sind, haben ein dreifach höheres Risiko, Opfer von Mobbing-Kam-



pagnen zu werden [27]. Bezüglich der Zähne lässt sich dies sogar inzwischen sehr genau beziffern: Mobbing aufgrund veränderter Zähne, Zahnfarben, fehlender Zähne, lückig stehender Zähne sowie sehr prominenter Oberkiefer-Frontzähne kann bis zu 50 % der Mobbing-Fälle an einer Schule ausmachen [1]. Eine große Anzahl der gemobbten Kinder ist jünger als 12 Jahre. Darüber hinaus ist dies der empfindliche Zeitraum, in dem Kinder Einschätzungen hinsichtlich des Aussehens annehmen, die denen Erwachsener sehr ähneln [34]. Mit anderen Worten ist dies der Zeitraum, in dem Attraktivität ein soziales Gut wird [1].

Normal aussehende und gleichmäßig stehende Frontzähne bewirken in der Einschätzung durch andere, dass es sich bei der entsprechenden Person um ein attraktiveres, intelligenteres und angepassteres Gegenüber handeln muss als bei weniger gerade und/oder nicht normal aussehenden Zähnen [29]. Solche Veränderungen sind im Vergleich zu anderen craniofazialen Anomalien als geringfügig einzustufen – aber völlig paradox rufen sie im Betrachter deutlich eher eine Abneigung und abwertende Bemerkungen hervor als bei einer Person, die wesentlich schwerwiegender bzw. offensichtlicher von einer Anomalie betroffen ist [29].

Ein oft vergessener Aspekt kommt erschwerend hinzu: Kinder und Jugendliche tendieren dazu, ihre Definition bezüglich Aussehen und Schönheit durch die Medien zu normieren bzw. normieren zu lassen. Dies betrifft die Erwartungen und Empfindungen hinsichtlich des eigenen Aussehens ebenso wie die des Aussehens anderer [34]. Wenn sich das Aussehen ändert, ändern sich auch andere persönliche Attribute [34] (vgl. Abb. 1).

### Familie

Nicht bei allen Erkrankungen, die für die betroffenen Patienten mit sichtbaren Veränderungen im Gesicht einhergehen, sind auch die Eltern (bzw. meist ein Elternteil) oder andere Familienmitglieder betroffen. Gibt es schon ähnliche Fälle in der Familie, so wissen die Familien meist von vielen fehlgeschlagenen Therapieversuchen zu berichten, oft gebunden an ein sogenanntes zahnärztliches Nomadentum [36]. Dieses Phänomen gilt aber häufig auch bei erstmaligem/einmaligen Auftreten.

Weniger präsent ist das Bewusstsein für das sog. „curtsey stigma“ durch die Familie. Hierunter wird eine Stigmatisierung anderer, nicht von der Erkrankung betroffener Familienmitglieder verstanden, die sich entweder durch die Erkrankung des Familienmitgliedes selbst stigmatisiert fühlen oder aber tatsächlich die verzerrte Wahrnehmung durch Außenstehende erleben. Oft wird ein hoher Übereinstimmungsgrad in der Empfindung von Stigmatisierungen durch Mütter/Eltern und ihre Kinder beschrieben [34]. Dieser Aspekt sollte immer mit betrachtet werden, da die Familie die Persönlichkeit formt [22] und somit die Gefahr besteht, eine weitere Last auf die Kinder zu übertragen. Ebenso kämpfen viele Eltern mit Schuldgefühlen, für die das Kind wiederum sehr empfänglich sein kann [18].

Umgekehrt gilt aber auch, dass die betroffenen Kinder und Jugendlichen sich trotz ihres veränderten Aussehens umso sicherer und aufgehoben fühlen, je mehr positive Unterstützung und Akzeptanz sie durch ihre engste Familie erhalten [2].

Es darf sicherlich vermutet werden, dass die häufig lange ausbleibende Hilfe (in Form zahnärztlicher Restaurationen)

diese Wahrnehmung fördert – wenn auch bisher Daten zu dieser spezifischen Fragestellung fehlen.

Ein ebenfalls oft nicht oder kaum beachteter Aspekt ist der, dass Kinder und Jugendliche, bei denen **keine** Veränderungen vorliegen, die Haltungen ihrer Eltern übernehmen und deshalb die anders Aussehenden mit Furcht, Argwohn oder Missachtung betrachten [19]. Auch dies kann und sollte ein Hinweis dafür sein, diese Patientengruppe nicht sich selbst zu überlassen und eine verbesserte öffentliche Aufklärung zu fördern.

Ergänzend zu Fall 7 (DZZ 1/2013) ist an dieser Stelle zu erwähnen, dass das präventive Vorgehen der Eltern des vorgestellten jungen Patienten – umfangreiche zahnärztliche Versorgung vor dem Wechsel auf die weiterführende Schule – bewirkt hat, dass bisher weder Mitschülern noch Lehrern aufgefallen ist, an welcher Erkrankung der Patient ursprünglich litt. Dies ist sicherlich die maximale Form der Prävention, nicht nur für die Zähne, sondern auch für die Psyche sowie weitere Entwicklung des Patienten, und gleichzeitig auch für alle Beteiligten die zufriedenstellendste (Abb. 3 und 4).



**Abbildung 3** Anhand der intraoralen Situation des Patienten aus Abbildung 1 sind die negativen Folgen von Strukturanomalien beschrieben. Nicht immer müssen alle Kriterien erfüllt sein, oft bedingen aber einzelne Aspekte wiederum andere negative Folgen.



**Abbildung 4** Unmittelbar nach Einsetzen der Restaurationen (wenige Wochen nach Abb. 1) ist das völlig veränderte Lächeln des Patienten bemerkbar. Auffällig ist das harmonische Zusammenspiel der beteiligten Muskulatur im Vergleich zum Ausgangszustand. (Abb. 1–4: S. Feierabend)

## Fazit

Die Auswirkungen des veränderten Aussehen durch Strukturanomalien der Zähne oder Abweichungen des Gesichtes von der Norm haben wesentlich mehr Implikationen als die alleinige Diagnosestellung mit konsekutiver Therapie. Es bedarf daher dringend eines umfassenderen Ansatzes für diese Patientengruppe, der nicht nur auf zahnärztliche Behandlungsmöglichkeiten beschränkt ist.

Die möglichen und oft auftretenden Schädigungen innerhalb dieser vulnerablen Phase der Kindheit und Ju-


gend können nur durch frühzeitige Interventionen verhindert werden. Therapien – egal ob zahnärztlich und/oder psychologisch – weit nach dem Zeitpunkt der Schädigung können für die Betroffenen nur einen schwachen Trost darstellen.

## „Disability is not inability“

Ein befreites Lächeln ist gleichbedeutend mit einem positiven Selbstwert, Selbstvertrauen und Wohlbefinden. Wie eingangs erwähnt, ist es ein Ziel der Kinderrechtskonvention, den

Schutz und die Fürsorge zu gewähren, die zum Wohlergehen notwendig sind. Deshalb besteht dringender und offensichtlicher Handlungsbedarf.

## Anmerkung

Der Umfang des Beitrages lässt keine genauere Betrachtung einzelner Aspekte zu (z.B. die Unterschiede bei Patienten mit Gesichtsanomalien gegenüber derer, die „nur“ Zahnanomalien aufweisen), sondern soll dazu dienen, auf die Thematik an sich aufmerksam zu machen. 

Dr. Stefanie Feierabend, Freiburg

## Literatur

- Al-Bitar ZB, Al-Omari IK, Sonbol HN, Al-Ahmad HAT, Cunningham SJ: Bullying among Jordanian schoolchildren, its effects on school performance, and the contribution of general physical and dentofacial features. *Am J Orthod Dentofacial Orthop* 2013;144:872–878
- Aslan S: The analysis of relationship between school bullying, perceived parenting styles and self-esteem in adolescents. *Procedia Soc Behav Sci* 2011; 30:1798–1800
- Baumeister RF, Leary MR: The need to belong: desire for interpersonal attachments as a fundamental human motivation. *Psychol Bull* 1995;117: 497–529
- Baumeister RF: The self. In: Gilbert DT, Fiske ST, Lindzey G (Hrsg.): *The handbook of social psychology*. 4. Auflage, Verlag Plenum Press, New York 1998
- Baumeister RF, Campbell JD, Krueger JI, Vohs KD: Does high self-esteem cause better performance, interpersonal success, happiness, or healthier lifestyles? *Psychological Science in the Public Interest* 2003;4:1–44
- Barron MJ, McDonnell ST, Mackie I, Dixon MJ: Hereditary dentine disorders: dentinogenesis imperfecta and dentine dysplasia. *Orphanet J Rare Dis* 2008; 3:31
- Bloch-Zupan A, Sedano H, Scully C: *Dento/oro/craniofacial anomalies and genetics*. 1. Auflage, Elsevier Inc, London 2012
- Bundesgesundheitsministerium URL: <http://www.bundesgesundheitsministerium.de/themen/praevention/gesundheitsgefahren/seltene-erkrankungen.html>; abgerufen am 02.02.2015
- Butler R: Age trends in the use of social and temporal comparison for self-evaluation: examination of a novel developmental hypothesis. *Child Dev* 1998; 69:1054–1073
- Crawford PJ, Aldred M, Bloch-Zupan A: Amelogenesis imperfecta. *Orphanet J Rare Dis* 2007;2:17
- DuBois DL, Tevendale HD, Burk-Braxton C, Swenson LP, Hardesty JL: Self-system influences during early adolescence: investigation of an integrative model. *J Early Adolesc* 2000;20:12–43
- Feierabend S, Hellwig E, Frei O et al.: Evidence-based Dentistry – Tipps für die Praxis. Fall 7: Seltene Erkrankungen – relevant für den Zahnarzt? *Dtsch Zahnärztl Z* 2013;1:14–18
- Feierabend S: Behandlungskonzepte bei Strukturanomalien des Zahnschmelzes und des Dentins. *Wissen kompakt* 2014;8:13–25
- Feierabend S: Anomalien der Zähne, des Gesichtes und des Schädels – genetische Grundlagen und gegenwärtige Forschung. *Anomalies of teeth, head and face – the genetic basis and recent research*. *Oralprophylaxe & Kinderzahnheilkunde* 2014;36:28–33
- Filipp SH: Entwurf eines heuristischen Bezugsrahmens für Selbstkonzeptforschung: Menschliche Informationsverarbeitung und naive Handlungstheorie. In: Philipp SH (Hrsg.): *Selbstkonzeptforschung: Probleme, Befunde, Perspektiven*, Verlag Klett-Cotta, Stuttgart 1979
- Jovanovic J, Lerner RM, Lerner JV: Objective and subjective attractiveness and early adolescent adjustment. *J Adolesc* 1989;12:225–229
- Katz J, Joiner TE: The aversive interpersonal context of depression: Emerging perspectives on depressotypic behaviour. In: Kowlaski RM (Hrsg.): *Behaving badly: Aversive behaviours in interpersonal relationships*. American Psychological Association, Washington 2001
- Locker D, Jokovic A, Stephens M, Kenny D, Tompson B, Guyatt G: Family impact of child and oro-facial conditions. *Community Dent Oral Epidemiol* 2002;30:438–448
- Lovegrove E, Rumsey N: Ignoring doesn't make it stop: adolescents, appearance, and bullying. *Cleft Palate Craniofac J* 2005;42:33–44
- Marshman Z, Gibson B, Robinson PG: The impact of developmental defects of enamel on young people in the UK. *Community Dent Oral Epidemiol* 2009;37:45–57
- Murray SL, Holmes JG, MacDonald G, Ellsworth PC: Through the looking glass darkly? When self-doubts turn into relationship insecurities. *J Pers Soc Psychol* 1998;75:1459–1580
- Papanikolaou M, Chatzikosma T, Kleio K: Bullying at school: The role of family. *Procedia Soc Behav Sci* 2011;29: 433–442
- Potreck-Rose F: Stärkung des Selbstwerts. In: Senf W, Broda M, Wilms B: *Techniken der Psychotherapie*. Thieme Verlag, Stuttgart 2013, 64–68
- Potreck-Rose F: Von der Freude, den Selbstwert zu stärken. 10. Auflage, Verlag Klett-Cotta, Stuttgart 2014
- Potreck-Rose F, Jacob G: *Selbstzuwendung. Selbstakzeptanz. Selbstvertrauen*. Psychotherapeutische Interventionen zum Aufbau von Selbstwertgefühl. 9. Auflage, Verlag Klett-Cotta, Stuttgart 2015
- Potreck-Rose F: Den Selbstwert stärken. Die Selbstentwertung reduzieren und aktiv an der Selbstwertschätzung arbeiten. *Psychotherapie im Dialog*. Thieme Verlag, Stuttgart 2015 (in press)
- Rech RR, Halpern R, Tedesco A, Santos DF: Prevalence and characteristics of victims and perpetrators of bullying. *J Paediatr (Rio J)* 2013;89:164–170
- Rodd HD, Marshman Z, Porritt J, Bradbury J, Baker SR: Oral health-related quality of life of children in relation to

dental appearance and educational transition. Br Dent J 2011;211:E4

29. Scheffel DL, Jeremias F, Fragelli CM, Dos Santos-Pinto LA, Hebling J, de Oliveira OB Jr: Esthetic dental anomalies as motive for bullying in schoolchildren. Eur J Dent 2014;8: 124–128
30. Schütz A: Je selbstsicherer, desto besser?: Licht und Schatten positiver Selbstbewertung. Verlag Beltz, Weinheim-Basel 2005
31. Schütz A, Sellin I: Die multidimensionale Selbstwertkala (MSWS) Verlag-Hogrefe, Göttingen 2006
32. Shavelson RJ, Hubner JJ, Stanton DC: Self-concept: Validation of construct interpretations. Review of Educational Research 1976;46:407–441
33. Stangier U, Heidenreich Th, Peitz M: Soziale Phobien. 2. Auflage, Verlag Beltz, Weinheim 2009
34. Strauss RP, Ramsey BL, Edwards TC et al.: Stigma experiences in youth with facial differences: a multi-site study of adolescents and their mothers. Orthod Craniofac Res 2007;10:96–103
35. Sullivan K: The anti-bullying book. Oxford University Press, Oxford 2000
36. Trentesaux T, Rousset MM, Dehaynin E, Laumailé M, Delfosse C: 15-year follow-up of a case of amelogenesis imperfecta: importance of psychological aspect and impact on quality of life. Eur Arch Paediatr Dent 2013;14:47–51
37. UN-Kinderrechtskonvention URL: <http://www.national-coalition.de/pdf/UN-Kinderrechtskonvention.pdf>; abgerufen am 02.02.2015
38. Weltgesundheitsorganisation (WHO) URL: <http://www.who.int/about/definition/en/print.html>; abgerufen am 02.02.2015

# Die Dentalkamera, die scharf auf Zähne ist!

## EyeSpecial C-II



**So einfach, so sicher, so überzeugend**

Einfach fotografieren, sicher mit detailscharfen Bildern brillieren und überzeugend argumentieren:

Mit der EyeSpecial C-II Digitalkamera lassen sich Zähne jederzeit und von jedem optimal in Szene setzen.

Ob Routine-, Risiko- oder KfO-Patient, zur Intraoralfotografie oder Dokumentation – **eine Kamera für alle Fälle!**





# Der Journal-Impact-Faktor

## *The Journal Impact Factor*

Der Journal-Impact-Faktor (JIF), meist – ungenau – schlicht „Impact-Faktor“ genannt, ist eine bibliometrische Maßzahl, die zum Zwecke der Zitationsanalyse verwendet wird. (Zur Geschichte des JIF siehe Garfield [6], Archambault und Larivière [2] sowie Smith [17].) Mit ihr wird angegeben, wie häufig in einem definierten Jahr ein in einer bestimmten Fachzeitschrift publizierter wissenschaftlicher Fachartikel im Durchschnitt in bzw. von anderen Fachzeitschriften zitiert wurde. Die Betonung auf „im Durchschnitt“ ist wichtig, denn es bestehen zum Teil erhebliche Schwankungen bezüglich der Zitierhäufigkeit einzelner Beiträge einer Zeitschrift, weil fast immer eine relativ kleine Zahl von Artikel überdurchschnittlich oft zitiert wird: „Die allermeisten Artikel, die in einer als ‚gut‘ gerankten Zeitschrift publiziert werden, profitieren als Trittbrettfahrer von den wenigen Artikeln, die eine große Zahl von Zitaten auf sich ziehen.“ [14].

Der JIF wird in den **Journal Citation Reports** des Medienkonzerns **Thomson Reuters** veröffentlicht. Berücksichtigt werden aber nur solche (vorwiegend englischsprachige) Fachjournale, die von Thomson Reuters erfasst werden. Das Ansehen einer Zeitschrift in der wissenschaftlichen Welt steigt mit der Höhe ihres JIF. Bei der Beurteilung akademischer Leistungen kommt dem JIF international eine wichtige Bedeutung zu [22].

### Berechnung

Der JIF einer Fachzeitschrift wird jährlich für das vorausgegangene Jahr neu



Prof. Dr. Jens C. Türp, Basel

berechnet. Zu diesem Zweck wird die Zahl der in Fachjournalen zitierten Beiträge, welche in den dem Berechnungsjahr (= Zitierungsjahr) vorhergehenden zwei Jahren in einer Zeitschrift X veröffentlicht worden waren (Zähler), in Beziehung gesetzt zur Gesamtzahl der in diesen beiden Jahren veröffentlichten, von Thomson Reuters als zitierfähig erachteten Beiträge der Zeitschrift X (Nenner) (Abb. 1).

Ein JIF von 4,139 (Journal of Dental Research) aus der Liste für das Jahr 2014 bedeutet demnach, dass ein Artikel, der in den Jahren 2012 oder 2013 in dem genannten Journal veröffentlicht wurde, im Jahre 2014 durchschnittlich mehr als viermal in Fachzeitschriften zitiert worden ist (Abb. 1).

### Die Ranglisten für 2014

Die derzeit aktuellste JIF-Liste für die Fachkategorie Zahnmedizin (im Original: *Dentistry, Oral Surgery and Medi-*



Prof. Dr. Gerd Antes, Freiburg i. Br.

*cine*) ist diejenige für das Jahr 2014. Sie wurde Ende Juni 2015 veröffentlicht. Zugang zu dieser und früheren (ab derjenigen des Jahres 1997) JIF-Ranglisten erhält man auf der zu THOMSON REUTERS gehörenden (kostenpflichtigen) Webseite WEB OF SCIENCE™. Auf diese gelangt man unter JOURNAL CITATION REPORTS® auf die entsprechende Eingangsseite (INCITES® JOURNAL CITATION REPORTS®). In Tabelle 1 sind die derzeit 86 Zeitschriften mit JIF aus der Fachkategorie Zahnmedizin zusammenfasst.

Dass der JIF einer Zeitschrift nicht mit der Rangliste der Zahl der Zitierungen aus dieser Zeitschrift parallel läuft, zeigt Tabelle 2. Von den zehn im Jahre 2014 am häufigsten zitierten zahnmedizinischen Journalen zählen nur fünf zu den zehn Zeitschriften mit dem höchsten JIF.

Insgesamt weisen derzeit 11.697 wissenschaftliche Fachzeitschriften, verteilt auf 232 Fachkategorien, einen JIF auf. Die zahnmedizinische Zeit-

schrift mit dem derzeit höchsten JIF (Journal of Dental Research) liegt dort (immerhin) auf Platz 944 (Tab. 3). Für jede Fachkategorie wiederum lässt sich ein Median-Impact-Faktor errechnen; hier liegt die Zahnmedizin derzeit auf Rang 132 (Tab. 4). Allerdings wird die Sinnhaftigkeit solcher Vergleiche in Frage gestellt. Stattdessen wurde vorgeschlagen, durch Berücksichtigung von Perzentilen eine Normalisierung vorzunehmen [10].

### Anmerkungen zur Berechnung der JIF

Aus der Formel zur Berechnung des JIF folgt, dass die Höhe des JIF unter anderem davon abhängt, welche Inhalte innerhalb einer Zeitschrift (z.B. auch Editorials, Leserbriefe, Kongressabstracts?) von Thomson Reuters als zitierfähig angesehen wird: je weniger, umso kleiner ist der Nenner für die Berechnung des JIF, und umso höher ist bei gleicher Zitierhäufigkeit der JIF.

Die Zitierhäufigkeit und damit der JIF hängen ferner vom Ansehen einer Zeitschrift bzw. der darin veröffentlichen Autoren ab, zum anderen von der Größe des Leserkreises. Daher weisen spezialisierte Fachzeitschriften einen geringeren JIF auf als thematisch breit aufgestellte Journale [5]. Die Wahrscheinlichkeit eines hohen JIF steigt bei Zeitschriften, die viele hochqualitative (systematische) Übersichtsartikel publizieren, sowie bei solchen mit wenigen, aber vielzitierten Forschungsartikeln [19]. Kritisch zu sehen sind schließlich gewisse eigenständige Entscheidungen von Thomson Reuters hinsichtlich der Entscheidung, welche Zeitschriften berücksichtigt oder nicht (mehr) erfasst werden [9].

An den in den Tabellen genannten Zeitschriftentiteln erkennt man, dass – von wenigen Ausnahmen abgesehen – Englisch die alleinige Publikations-sprache ist. Daraus folgt zwangsläufig, dass das Verfassen eines Artikels auf Englisch die Zitierhäufigkeit begünstigt, was bei der Bestimmung des JIF als *English Language Bias* bezeichnet wird [23] und jüngst im „Leidener Manifest für Forschungsmetrik“ kritisiert wurde [10]. Darüber hinaus wurden weitere substantielle Einwände gegen eine un-

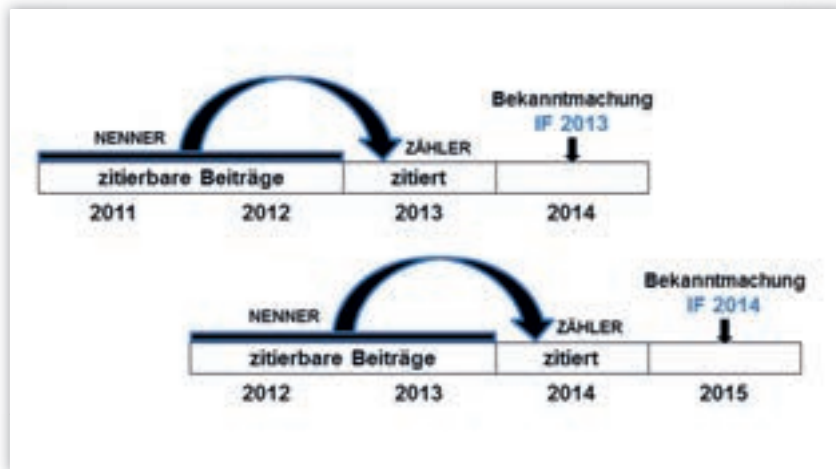


Abbildung 1 Berechnung des Journal-Impact-Faktors für die Jahre 2013 und 2014.

kritische und teilweise missbräuchliche Verwendung des JIF geäußert [1–2, 8, 13, 16, 21].

**„Aus dem Impact Factor eines Journals lässt sich nicht ohne erhebliche Fehler auf die Qualität eines Beitrags schließen.“**

Professorin Margit Osterloh und  
Professor Bruno Frey über die Bedeutung  
des Impact-Faktors  
in der Wissenschaft [14]

### Vergleichbarkeit zwischen Fachkategorien

Das (für viele Disziplinen zu kurze [21]) 2-Jahres-Zitationsfenster führt zu Verzerrungen beim Vergleich von Zeitschriften innerhalb eines und zwischen verschiedener Fachgebiete [20]. Schon allein deshalb sind Ranglisten innerhalb einer Fachkategorie mit Vorsicht zu interpretieren [7], was in noch größerem Ausmaß bei Vergleichen zwischen verschiedenen Fachdisziplinen der Fall ist [18], wo zum Teil große Unterschiede hinsichtlich des JIF bestehen [3]. In Ta-

belle 5 ist für ausgewählte medizinische Gebiete die Fachzeitschrift mit dem jeweils höchsten JIF aufgeführt. Die Zahnmedizin bewegt sich im unteren Bereich, und zwar in einer „Liga“ mit der topographisch benachbarten Oto-Rhino-Laryngologie, aber auch mit der Notfall-, Rechts-, Tropen- und Komplementärmedizin. Diese Unterschiede bedeuten aber nicht, dass die wissenschaftliche Qualität in Fachkategorien, die Zeitschriften mit besonders ausgeprägten JIF aufweisen, zwangsläufig höher ist als in solchen mit geringen JIF [18]. Vorschläge für veränderte Berechnungen des JIF, beispielsweise fachadjustiert [15, 18], oder mit einem 3-Jahres-Fenster [11], blieben bislang allerdings ebenso ohne Resonanz wie vorgeschlagene Alternativen zum JIF [12].

### Schlusswort

Im Gegensatz zu verbreiteten anderslautenden Ansichten stellt der JIF kein Siegel für die Qualität eines Fachjournals dar, sondern er ist ein Maß für den wissenschaftlichen Einfluss einer Zeitschrift [3]. Darum eignet sich der JIF weder dafür, eine Aussage über den wissenschaftlichen Wert eines einzelnen Artikels in einer Fachzeitschrift zu treffen [4], noch dafür, den Einfluss oder die Qualität eines Autors zu bewerten [8]. So kann es durchaus vorkommen, dass ein begutachteter Beitrag in einer Zeitschrift ohne JIF, wie beispielsweise dem **Journal of Craniomandibular Function**, dem **Swiss Dental Journal** oder der **Deut-**

Rang	Zeitschrift	JIF
1	Journal of Dental Research	4,139
2	Journal of Clinical Periodontology	4,010
3	Clinical Oral Implants Research	3,889
4	Dental Materials	3,769
5	Periodontology 2000	3,632
6	Oral Oncology	3,607
7	Clinical Implant Dentistry and Related Research	3,589
8	Journal of Endodontics	3,375
9	European Journal of Oral Implantology	3,136
10	International Endodontic Journal	2,971
11	Journal of Cranio-Maxillofacial Surgery	2,933
12	Molecular Oral Microbiology	2,784
13	Journal of Dentistry	2,749
14	Journal of Periodontology	2,706
15	International Journal of Oral Science	2,531
16	Journal of Periodontal Research	2,466
17	Oral Diseases	2,427
18	Clinical Oral Investigations	2,352
19	Caries Research	2,281
20	Community Dentistry and Oral Epidemiology	2,025
21	Journal of the American Dental Association	2,010
22	Journal of Oral Pathology & Medicine	1,926
23	Journal of Prosthetic Dentistry	1,753
24	Archives of Oral Biology	1,735
25	Journal of Orofacial Pain	1,691
26	Journal of Oral Rehabilitation	1,682
27	Operative Dentistry	1,671
28	Journal of Public Health Dentistry	1,649
29	Dental Traumatology	1,601
30	International Journal of Oral and Maxillofacial Surgery	1,565
31	Journal of Prosthodontic Research	1,547
32	Odontology	1,515
33	European Journal of Sciences	1,488
34	European Journal of Orthodontics	1,483
35	International Journal of Prosthodontics	1,464
36	International Journal of Oral and Maxillofacial Implants	1,451
37	Journal of Oral and Maxillofacial Surgery	1,425
38	International Journal of Periodontics & Restorative Dentistry	1,415
39	Dentomaxillofacial Radiology	1,390
40	American Journal of Orthodontics and Dentofacial Orthopedics	1,382
41	International Journal of Paediatric Dentistry	1,338
42	Journal of Adhesive Dentistry	1,311
43	Oral Surgery, Oral Medicine, Oral Pathology and Oral Radiology	1,261
44	International Dental Journal	1,259

45	Angle Orthodontist	1,225
46	Cleft Palate-Craniofacial Journal	1,203
47	Implant Dentistry	1,175
48	Korean Journal of Orthodontics	1,173
49	Medicina Oral, Patología Oral y Cirugía Bucal	1,171
50	Journal of Periodontal and Implant Science	1,145
51	BMC Oral Health	1,128
52	Australian Dental Journal	1,104
53	Gerodontology	1,085
54	British Dental Journal	1,082
55	British Journal of Oral & Maxillofacial Surgery	1,076
56	Journal of Prosthodontics – Implant, Esthetic, and Reconstructive Dentistry	1,071
57	Orthodontics & Craniofacial Research	1,061
58	International Journal of Dental Hygiene	1,059
59	Acta Odontologica Scandinavica	1,030
60	Journal of Oral Implantology	1,016
61	Journal of Dental Education	0,968
61	Dental Materials Journal	0,968
63	Quintessence International	0,950
64	European Journal of Dental Education	0,938
65	Brazilian Oral Research	0,937
66	Journal of Applied oral Science	0,923
67	Journal of Oral Science	0,922
68	Head & Face Medicine	0,853
69	American Journal of Dentistry	0,850
70	Journal of Orofacial Orthopedics – Fortschritte der Kieferorthopädie	0,833
71	Journal of Esthetic and Restorative Dentistry	0,808
72	Swedish Dental Journal	0,733
73	Cranio – The Journal of Craniomandibular Practice	0,682
74	Journal of Advanced Prosthodontics	0,640
75	Community Dental Health	0,604
76	Australian Endodontic Journal	0,585
77	Oral and Maxillofacial Surgery Clinics of North America	0,584
78	Journal of Dental Sciences	0,556
79	Oral Health & Preventive Dentistry	0,505
80	Oral Radiology	0,455
81	European Journal of Paediatric Dentistry	0,446
82	Australian Orthodontic Journal	0,434
83	Journal of the Canadian Dental Association	0,358
84	Journal of Clinical Pediatric Dentistry	0,354
85	Révue de Stomatologie, de Chirurgie Maxillo-Faciale et de Chirurgie Orale	0,305
86	Implantologie	0,048

**Tabelle 1** Journal-Impact-Faktor (JIF) für das Jahr 2014 für die 86 in der Kategorie Zahnmedizin gelisteten Zeitschriften.

Rang	Zeitschrift	Zitierungen	JIF-Rang
1	Journal of Dental Research	15.443	1
2	Journal of Periodontology	13.532	14
3	Journal of Endodontics	12.013	8
4	Journal of Oral and Maxillofacial Surgery	11.904	37
5	Clinical Oral Implants Research	11.275	3
6	Oral Surgery, Oral Medicine, Oral Pathology and Oral Radiology	11.273	43
7	Journal of Clinical Periodontology	10.735	2
8	Dental Materials	9.743	4
9	American Journal of Orthodontics and Dentofacial Orthopedics	9.384	40
10	Journal of Prosthetic Dentistry	8.692	23

**Tabelle 2** Rangliste der zehn zahnmedizinischen Zeitschriften, deren in den Jahren 2012 und 2013 erschienenen Beiträge im Jahre 2014 am häufigsten zitiert wurden. In der rechten Spalte steht zum Vergleich die jeweilige Position in der JIF-Rangliste. Nur beim Journal of Dental Research (Rang 1) stimmen JIF- und Zitationsliste überein.

Rang	Zeitschrift	JIF	Zitierungen
1	CA-A Cancer Journal for Clinicians	115,840	18.594
2	New England Journal of Medicine	55,873	286.652
3	Chemical Reviews	46,568	137.600
4	Lancet	45,217	185.361
5	Nature Reviews Drug Discovery	41,908	23.811
6	Nature Biotechnology	41,514	45.986
7	Nature	41,456	617.363
8	Annual Review of Immunology	39,327	16.750
9	Nature Reviews of Molecular Cell Biology	37,806	35.928
10	Nature Reviews Cancer	37,400	39.868
...	...	...	...
944	Journal of Dental Research	4,139	15,443
...	...	...	...
1005	Journal of Clinical Periodontology	4,010	10.735
...	...	...	...

**Tabelle 3** Journal-Impact-Faktor (JIF) und Zahl der Zitierungen für das Jahr 2014 für zwölf ausgewählte wissenschaftliche Zeitschriften (n = 11.697).



Rang	Fachkategorie	MIF	Zitierungen
1	Zellbiologie	3,278	1.864.497
2	Zell- und Gewebezüchtung	3,127	86.137
3	Materialwissenschaft, Biomaterialien	3,088	221.746
4	Evolutionsbiologie	2,836	375.093
5	Onkologie	2,827	1.543.350
6	Neurowissenschaften	2,791	1.986.400
7	Endokrinologie und Metabolismus	2,769	810.467
8	Immunologie	2,728	1.081.978
9	Biochemie und Molekularbiologie	2,674	3.271.118
10	Entwicklungsbiologie	2,633	287.164
...	...	...	...
115	Biologie	1,375	387.568
...	...	...	...
130	Computerwissenschaft, Kybernetik	1,280	31.156
131	Angewandte Chemie	1,261	404.607
132	Zahnmedizin (einschl. Oralchirurgie und Oralmedizin)	1,259	264.119
133	Elektrische und elektronische Technik	1,235	980.001
134	Mathematische Physik	1,226	271.393
...	...	...	...
231	Geschichte	0,298	17.800
232	Kulturwissenschaften	0,239	10.969

**Tabelle 4** Der Median-Impact-Faktor (MIF) und Zahl der Zitierungen ausgewählter Fachkategorien (n = 232) für das Jahr 2014.

Fachkategorie	Zeitschrift	JIF
Allergologie	Journal of Allergy and Clinical Immunology	11,476
Allgemeinmedizin und Innere Medizin	New England Journal of Medicine	55,873
Anästhesiologie	Anesthesiology	5,879
Atemwegserkrankungen	American Journal of Respiratory and Critical Care Medicine	12,996
Chirurgie	Annals of Surgery	8,327
Dermatologie	Journal of Investigative Dermatology	7,216
Endokrinologie und Metabolismus	Endocrine Reviews	21,059
Gastroenterologie und Hepatologie	Gastroenterology	16,716
Geburtshilfe und Gynäkologie	Human Reproduction Update	10,165
Geriatric und Gerontologie	Aging Cell	6,340
Hämatologie	Circulation Research	11,019
Hals-Nasen-Ohren-Heilkunde	Rhinology	3,761
Immunologie	Annual Review of Immunology	39,327
Infektionskrankheiten	Lancet Infectious Diseases	22,433
Integrative und Komplementärmedizin	Alternative Medicine Review	3,833
Kardiologie und kardiovaskuläres System	Journal of the American College of Cardiology	16,503
Medizinethik	American Journal of Bioethics	5,288
Notfallmedizin	Annals of Emergency Medicine	4,676
Onkologie	CA – A Cancer Journal for Clinicians	115,840
Ophthalmologie	Progress in Retinal and Eye Research	8,733
Pädiatrie	Journal of the American Academy of Child and Adolescent Psychiatry	7,260
Pathologie	Annual Review of Pathology – Mechanisms of Disease	18,750
Pharmakologie und Pharmazie	Nature Reviews Drug Discovery	41,908
Physiologie	Physiological Reviews	27,324
Psychiatrie	Molecular Psychiatry	14,496
Radiologie, Nuklearmedizin und Medizinische Bildgebung	JACC – Cardiovascular Imaging	7,188
Rechtsmedizin	Forensic Science International – Genetics	4,604

Rheumatologie	Annals of the Rheumatic Diseases	10,377
Transplantationsmedizin	Journal of Heart and Lung Transplantation	6,650
Tropenmedizin	PLoS Neglected Tropical Diseases	4,446
Urologie und Nephrologie	European Urology	13,938
Zahnmedizin (einschl. Oralchirurgie und Oralmedizin)	Journal of Dental Research	4,139

**Tabelle 5** Die Zeitschrift mit dem höchsten JIF des Jahres 2014 in verschiedenen, alphabetisch geordneten medizinischen Fachgebieten. JACC:

Journal of the American College of Cardiology. PLoS: Public Library of Science.

(Abb. 1, Tab. 1–5: J. C. Türp)

**schen Zahnärztliche Zeitschrift**, eine höhere Qualität aufweist und/oder eine stärkere Auswirkung hat als ein weitgehend unbeachteter „Trittbrettfahrer“-Artikel [14] in einer JIF-Zeitschrift.

Nicht ohne Grund gibt die **Deutsche Forschungsgemeinschaft** zu bedenken [5]:

„Sowohl das Zählen von Publikationen als auch das Nachschlagen (womöglich mit folgender Addition) von „im-

fact factors“ sind jedoch offenkundig für sich genommen keine angemessene Form der Leistungsbewertung. Von einer Würdigung dessen, was die Qualität wissenschaftlicher Leistung ausmacht, nämlich ihre Originalität, ihre ‚Innovationshöhe‘, ihr Beitrag zum Erkenntnisfortschritt, sind sie weit entfernt, und ihr immer häufigerer Gebrauch bringt sie in Gefahr, von

Hilfsmitteln zu Surrogaten des Qualitätsurteils zu werden.“

Daher besteht seitens der DFG eine Empfehlung an Gutachterinnen und Gutachter, dass „unreflektiert verwendete quantitative Indikatoren wissenschaftlicher Leistung“, wie der JIF, „nicht Grundlage von Förderentscheidungen werden sollen.“

Prof. Dr. Jens C. Türp, Basel;  
Prof. Dr. Gerd Antes, Freiburg i. Br.

## Literatur

1. Araujo Oliveira E, Peicots-Filho R, Reis Martelli D et al.: Is there a correlation between impact factor and researchers' performance? A study comprising the fields of clinical nephrology and neurosciences. *Scientometrics* 2013;97: 149–160
2. Archambault É, Larivière V: History of the journal impact factor: contingencies and consequences. *Scientometrics* 2009;79:635–649
3. Baethge C: Nichtperfekter Impact-Faktor. *Dtsch Arztebl* 212;109:267–269
4. Chattopadhyay A: How useful is journal impact factor? *Indian J Dent Res* 2009; 20:246–248
5. Deutsche Forschungsgemeinschaft X: Sicherung guter wissenschaftlicher Praxis. 2. Aufl. DFG, Bonn 2013, S. 22, 34
6. Garfield E: The agony and the ecstasy – the history and meaning of the journal impact factor. International congress on peer review and biomedical publication. Vortrag, 16. September 2005, Chicago 2005
7. Greenwood DC: Reliability of journal impact factor rankings. *BMC Med Res Methodol* 2007;7:48
8. Guraya SY: Bandwagon of impact factor for journal scientometrics. *J Tai-bah Univ Med Sci* 2013;8:69–71
9. Heindel W, Adam G, Hamm B, Schild HH, Schiller U: Spiel ohne Regeln: Das System „Impact Factor“. *Fortschr Röntgenstr* 2013;185:697–698
10. Hicks D, Wouters P, Waltman L, de Rijcke S, Rafols I: Bibliometrics: The Leiden Manifesto for research metrics. *Nature* 2015;520:429–431
11. Ingwersen P: The pragmatics of a diachronic journal impact factor. *Scientometrics* 2012;92:319–324
12. Leydesdorff L: Alternatives to the journal impact factor: 13 and the top-10 % (or top-25 %) of the most-highly cited papers. *Scientometrics* 2012;92: 355–365
13. Marks MS, Marsh M, Schroer TA, Stevens TH: Misuse of journal impact factors in scientific assessment. *Traffic* 2013;14:611–612
14. Osterloh M, Frey BS: Heißt „gut“ publiziert auch „gute“ Publikation? Über die Rolle des Impact Factors in der Wissenschaft. *Forschung & Lehre* 2013;21: 546–547
15. Owlia P, Vasei M, Goliaei B, Nassiri I: Normalized impact factor (NIF): an adjusted method for calculating the citation rate of biomedical journals. *J Biomed Inform* 2011;44:216–220
16. Rousseau R: Updating the journal impact factor or total overhaul? *Scientometrics* 2012;92:413–417
17. Smith DR: Impact factors, scientometrics and the history of citation-based research. *Scientometrics* 2012;92:419–427
18. Tang J-L, Wong TW, Liu JLY: Adjusted impact factors for comparisons between disciplines. *J Epidemiol Community Health* 1999;53:739–740
19. The PLoS Medicine Editors: The impact factor game. It is time to find a better way to assess the scientific literature. *PLoS Med* 2006;3:e291
20. Vanclay JK: Bias in the journal impact factor. *Scientometrics* 2009;78:3–12
21. Vanclay JK: Impact factor: outdated artefact or stepping-stone to journal certification? *Scientometrics* 2012;92: 211–238
22. Wáng Y-XJ, Arora R, Choi Y et al.: Implications of web of science journal impact factor for scientific output evaluation in 16 institutions and investigators' opinion. *Quant Imaging Med Surg* 2014;4:453–461
23. Winkmann G, Schlutius S, Schweim HG: Publikationssprachen der Impact Faktor-Zeitschriften und medizinischer Literaturdatenbanken. *Dtsch Med Wochenschr* 2002;127:131–137

Andreas Filippi<sup>1</sup>, Mauro Amato<sup>2</sup>, Andrea Zürcher<sup>1</sup>

# Behandlung einer Avulsion

*Treatment of an avulsion*



Prof. Dr. Andreas Filippi

## Warum Sie diesen Beitrag lesen sollten? / Why should you read this article?

Der traumabedingte Zahnverlust (Avulsion) ist eines der echten Notfallereignisse für den Zahnarzt. Wie bei anderen medizinischen Notfällen sind auch hier die ersten Schritte kritisch. Eine zeitnahe Intervention wie ein zahnmedizinisch korrektes Vorgehen verbessern die Prognose erheblich. Kritisch sind: Die optimale Lagerung des avulsierten Zahnes, die Replantation mit entsprechender Fixierung und bei abgeschlossenem Wurzelwachstum die möglichst zeitnahe Wurzelkanalbehandlung mit adäquater Desinfektion und Füllung. Besonders wichtig ist dies bei jüngeren Patienten mit noch nicht abgeschlossenem Kieferwachstum, weil bei diesen zur Replantation des Zahnes keine Alternativen vorhanden sind. In den wenigsten Fällen ist am „Unfallort“ ein Zahnarzt anwesend, der das Notfallmanagement übernehmen kann. Daher fällt allen Kolleginnen und Kollegen ebenso die Aufgabe zu, auch aufklärend bei den Zielgruppen tätig zu sein.

*The traumatic loss of teeth (avulsion) is one of the serious emergency events in dental medicine. As with other medical emergencies, first steps are critical. Prompt intervention and correct medical approach improve the prognosis significantly. Critical are: Optimal storage of the avulsed tooth, replantation with appropriate fixation and after completed root growth, root canal treatment with adequate disinfection and filling. This is particularly important in younger patients with unfinished jaw growth because there is no alternative to the replantation of the teeth. Seldom if ever is a dentist witness to the „accident“, who could take over the emergency management. Therefore, all colleagues are asked to enlighten the target groups about taking action.*

**Einführung:** Für die Prognose eines avulsierten bleibenden Zahnes spielt das Verhalten am Unfallort eine wichtige Rolle. Art und Dauer der extraoralen Lagerung bis zur Replantation sind entscheidend. Wird der Zahn kurz nach dem Unfall in das Organtransplantationsmedium einer Zahnrettungsbox eingelegt, können die Zellen auf der Wurzeloberfläche über einen längeren Zeitraum (mindestens 24 h) überleben. Der Transport in allen anderen Medien (Milch, Kochsalzlösung, Speichel oder Wasser) ist heutzutage keine Alternative für nennenswerte Zeiträume. Am häufigsten sind Kinder und Jugendliche von Zahnunfällen betroffen. Durch das noch nicht abgeschlossene Kieferwachstum ist die Replantation die Therapie der Wahl. Das genaue Vorgehen wird durch zahlreiche Faktoren (Rettungskette, Zustand des Zahnes, Durchmesser des Foramen apicale, intraorale Begleitverletzungen, Alter, etc.) beeinflusst. Daher gibt es – wie in der gesamten Traumatologie der Zähne – kein Standardvorgehen. Auch bei

**Introduction:** The prognosis of avulsed permanent teeth is strongly associated with the first-aid treatment at the place of accident. An appropriate emergency management such as short dry time and storage of the avulsed tooth in transport media (e.g. Dentosafe) may influence the prognosis. Avoid storage in water, saline, milk or saliva. The vitality of the periodontal ligament (PDL) is largely dependent on the storage medium. Traumatic dental injuries occur frequently in children or young adults. Replantation of avulsed teeth is in most situations the treatment of choice. The procedure may be influenced by varying factors (rescue chain, condition of the tooth, diameter of the apical foramen, other injuries, age, etc.). Therefore, dental traumatology procedures may differ from standard protocols. Local or systemic medications can influence treatment outcome supporting healing of the PDL. If the tooth has a closed apex root canal treatment should be initiated to avoid root resorptions.

<sup>1</sup> Klinik für Zahnärztliche Chirurgie, -Radiologie, Mund- und Kieferheilkunde und Zahnunfallzentrum, Universität Basel, Hebelstr. 3, CH-4056 Basel, Schweiz

<sup>2</sup> Klinik für Parodontologie, Endodontologie und Kariologie und Zahnunfallzentrum, Universität Basel, Hebelstr. 3, CH-4056 Basel, Schweiz

Peer-reviewed article: eingereicht: 23.04.2015, Fassung akzeptiert: 27.05.2015

DOI 10.3238/dzz.2015.0250-0256

nicht optimaler Rettungskette kann mithilfe lokaler und systemischer medikamentöser Intervention die parodontale Heilung positiv beeinflusst werden. Bei abgeschlossenem Wurzelwachstum verhindert der zeitnahe und professionelle Beginn der Wurzelkanalbehandlung das Auftreten der gefürchteten infektionsbedingten Wurzelresorption in jedem Fall.

**Behandlungsmethode:** Der vorliegende Fall beschreibt die Vorgehensweise einer Replantation nach Avulsion der Zähne 11 und 12 mit abgeschlossenem Wurzelwachstum bei einem 12-jährigen Patienten. Zusätzlich erlitt der Patient eine Extrusion des Zahnes 21 sowie eine Lockerung des Zahnes 22 mit Alveolarfortsatzfraktur und entsprechender Weichgewebsverletzung. Die Rettungskette der beiden Zähne war gut: Nach kurzer Zeit am Boden wurden die Zähne für den Transport in einer Zahnrettungsbox gelagert. Nach entsprechender Anästhesie und Beigabe von Steroiden und Antibiotika in das Nährmedium (antiresorptive regenerationsfördernde Therapie ART) wurden die Zähne replantiert und mithilfe der Titan-Trauma-Schiene (TTS) adhäsiv an den Nachbarzähnen befestigt. Die Versorgung der verletzten Weichgewebe erfolgte mit Nähten. Zusammen mit der Mutter wurde der Patient über das postoperative Verhalten informiert; neben einem Analgetikum und einer Mundspüllösung wurde ein Antibiotikum rezeptiert. Zeitnah erfolgte die endodontische Behandlung der Zähne 12, 11 sowie 21. Regelmäßige klinische und radiologische Kontrollen folgten im weiteren Verlauf.

**Ergebnisse:** Bei der vorerst letzten Kontrolle 6 Monate nach dem Unfall zeigten sich sowohl klinisch als auch radiologisch reizlose Verhältnisse. Die parodontale Heilung ist erfolgreich abgeschlossen; Spätfolgen sind jetzt nur noch in seltenen Fällen zu erwarten. Trotzdem werden in großen Abständen weiterhin klinische und radiologische Kontrollen durchgeführt.

**Schlussfolgerung:** Nach Avulsion eines bleibenden Zahnes ist die Replantation die Therapie der Wahl. Da Zahnärzte eher selten in der täglichen Praxis mit Zahnunfällen konfrontiert sind, soll der vorliegende Fallbericht das konkrete Vorgehen Step-by-step zeigen.

(Dtsch Zahnärztl Z 2015; 70: 250–256)

*Schlüsselwörter: Avulsion; Replantation; Zahnrettungsbox; anti-resorptive, regenerative Therapie*

## Einleitung

Die Avulsion eines bleibenden Zahnes ist vermutlich der spektakulärste Unfall in der zahnärztlichen Traumatologie. Parodont und Pulpa sind abgerissen, der Zahn hat den Mund verlassen, ist mehr oder weniger verschmutzt, mikrobiologisch kontaminiert und intraoral zeigen sich eventuell zusätzliche Begleitverletzungen [5, 16]. Da die parodontale Verbindung zwischen Zahn und Knochen über einen Faserapparat erfolgt, sollten heute in diesem Zusammenhang grund-

sätzlich keine Begriffe mehr verwendet werden, die eine gelenkähnliche Verbindung suggerieren (Luxation, Totalluxation, Eluxation, Exartikulation) [10].

Während im Milchgebiss die Replantation eines avulsierten Zahnes heute nicht mehr empfohlen wird [2, 9], gibt es zur Replantation eines avulsierten bleibenden Zahnes nur wenige Alternativen, welche biologisch sind, das lokale Kieferwachstum nicht hemmen und eine vorhersehbar gute funktionelle und ästhetische Langzeitprognose haben (kieferorthopädischer Lük-

**Treatment methods:** This case report shows the replantation of two avulsed teeth (11 and 12) of a 12-year-old child. In addition, tooth 21 was extruded and tooth 22 had a concussion with fracture of the alveolar process and soft tissue damage. The rescue chain of the two avulsed teeth was appropriate: After a limited time on the floor the teeth were stored in a transport medium (Dentosafe). Steroids and antibiotics were added to the medium (antiresorptive regenerative therapy ART). After replantation the teeth were stabilized using a flexible splint (Titanium-Trauma-Splint, TTS) and the soft tissue lacerations sutured. Both patient and parents were advised regarding care of the replanted teeth for optimal healing. The prescribed medication was antibiotics, analgesic and a mouth rinse. Endodontic treatment of the teeth 12, 11 and 21 was initiated shortly after replantation. Follow-up procedures monitored clinical and radiographic outcome of the treatment.

**Results:** Six months after replantation examination showed favorable outcome. Normal mobility and normal percussion sound showed the periodontal healing. These findings show a positive long-term outcome. However, regular follow-up is recommended.

**Discussion:** Avulsed teeth may be replanted with a good prognosis. This case report shows step-by-step a replantation of two avulsed teeth and the follow-up therapy.

*Keywords: avulsion; replantation; tooth rescue box; antiresorptive, regenerative therapy*

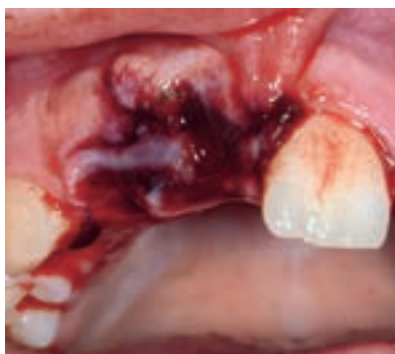ckenschluss, Zahntransplantation). Adhäsivbrücken sind für die meist jungen Patienten nur eine temporäre Lösung und abnehmbarer Zahnersatz ist hier über längere Zeiträume kaum zumutbar. Implantationen vor Abschluss des lokalen Kieferwachstums führen im ästhetisch sichtbaren Bereich zu Infraositionen der Implantate und zu vertikalem Knochen- und Gingivaverlust [14]. All dies ist nicht oder nur mit großem chirurgischen und finanziellen Aufwand korrigierbar. Unter diesem Aspekt ist die Implantation nach Avulsion



**Abbildung 1** Die avulsierten Zähne 11 und 12 in der Zahnrettungsbox.

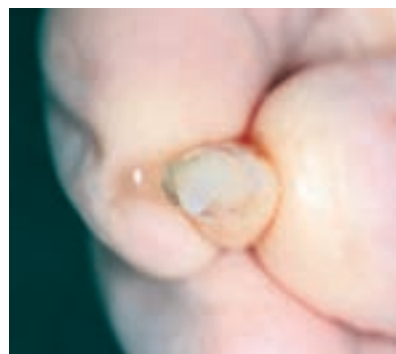**Figure 1** The avulsed teeth 11 and 12 in the tooth rescue box.

(Abb. 1–16: A. Filippi)



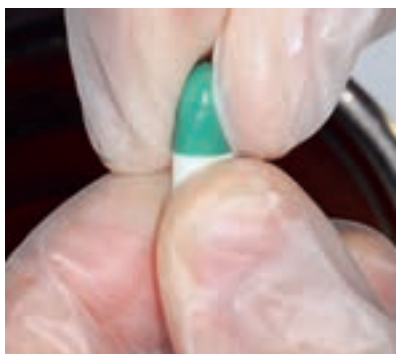**Abbildung 2** Intraorale Situation nach Avulsion der Zähne 11 und 12 bei einem 12-jährigen Patienten (zusätzlich Extrusion 21, Lockerung 22, Alveolenwandfraktur und Riss-Quetschwunden, vor allem unter Beteiligung der Interdentalpapille 11/12).

**Figure 2** Intraoral situation after avulsion of teeth 11 and 12 of a 12-year-old patient (additional extrusion 21, loosening 22, alveolar wall fracture and lacerated soft tissue injury, especially involving the papilla 11/12).



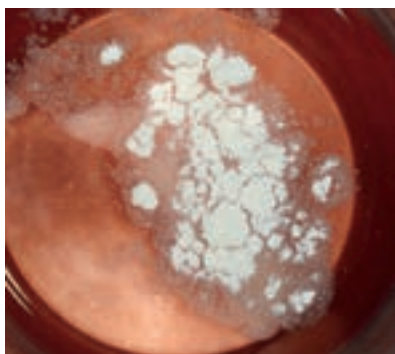
**Abbildung 3** Das Wurzelwachstum beider Zähne ist abgeschlossen.

**Figure 3** The root growth of both teeth is complete.



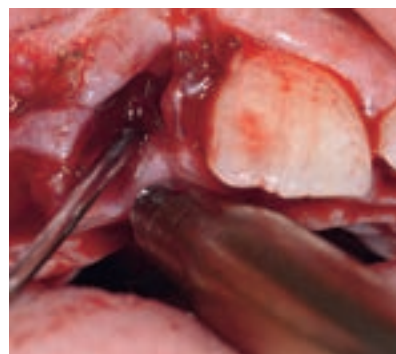
**Abbildung 4** Öffnen der No resorb-Kapsel.

**Figure 4** Opening of the No resorb capsule.



**Abbildung 5** Hinzufügen von Steroiden und Antibiotikum in die Zahnrettungsbox.

**Figure 5** Adding steroids and antibiotic in the tooth rescue box.



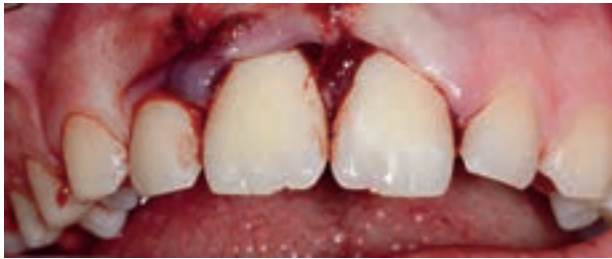**Abbildung 6** Entfernen des Koagulums vor Replantation durch Spülung.

**Figure 6** Removal of the blood clot before replantation by rinsing.

eines oberen Frontzahnes weder mit 15 noch mit 25 Jahren eine Alternative zur Replantation. Daher sollte die Replantation nach Avulsion eines bleibenden Zahnes grundsätzlich angestrebt werden. Allerdings wird deren Prognose bereits am Unfallort und auf dem Weg zum Zahnarzt entschieden [2, 11, 25]. Überleben die für die parodontale Heilung erforderlichen Zellen auf der Wurzeloberfläche nicht, kommt es zum Zahnverlust durch Ersatzgewebsresorption (Replacement resorption) und zum Stopp des lokalen Kieferwachstums [1, 4, 8, 15]. Nur wenn der Zahn

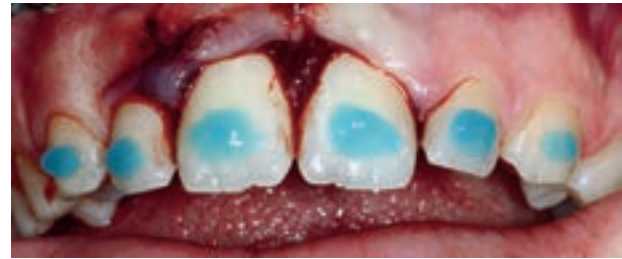kurz nach dem Unfall in eine Zahnrettungsbox (SOS Zahnbox, Hager & Werken, Duisburg, Deutschland oder Dentosafe, Medice, Iserlohn, Deutschland) eingebracht werden kann, ist ein Überleben der Zellen auf der Wurzeloberfläche vorhersagbar auch über längere Zeiträume möglich [21]. Der Transport in Milch ermöglicht mit etwas Optimismus ein Überleben von allerhöchstens 2 h, alles andere garantiert noch nicht einmal 60 min bis hin zu nur wenigen Minuten (Kochsalzlösung, Wasser, Speichel, trocken) [24]. Selbst bei nicht optimaler Rettungskette kann durch

professionelles Vorgehen die Prognose nach Avulsion verbessert werden. Dazu gehören nicht nur die lokale und systemische medikamentöse Intervention in die parodontale Heilung [6, 7, 22, 23], sondern auch ein konsequenter und zeitnaher Beginn der Wurzelkanalbehandlung nach Abschluss des Wurzelwachstums [2, 5, 16, 20], um der gefürchteten infektionsbedingten Wurzelresorption (Infection related root resorption) vorzubeugen, die immer zum Zahnverlust führt [2, 12]. Leider überleben auch vor Abschluss des Wurzelwachstum viele Pulpen eine Replanti-



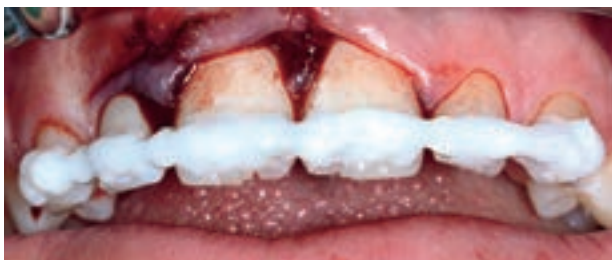**Abbildung 7** Replantation der Zähne 11 und 12 (sowie Reposition des Zahnes 21).

**Figure 7** Replantation of the teeth 11 and 12 (as well as reposition of the tooth 21).



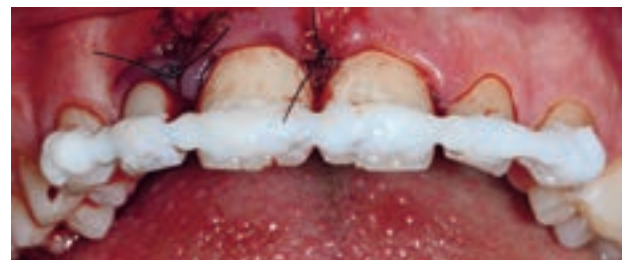**Abbildung 8** Schmelz-Konditionierung vor der Schienung.

**Figure 8** Enamel-conditioning before splinting.



**Abbildung 9** Rigide Immobilisation wegen Alveolenwandfraktur.

**Figure 9** Rigid immobilization due to alveolar wall fracture.



**Abbildung 10** Nahtversorgung der Riss-Quetsch-Wunden

**Figure 10** Suturing the lacerated soft tissue injury.

on nicht [3]: Durch die dünneren Wurzelwände ist das Risiko eines raschen Zahnverlustes deutlich höher.

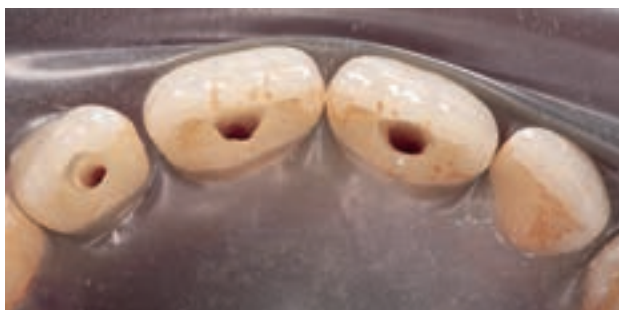Es gibt nach Avulsion zahlreiche Faktoren (Rettungskette, Zustand des Zahnes, Durchmesser Foramen apicale, intraorale Begleitverletzungen, Alter ect.), welche das genaue Vorgehen der Replantation beeinflussen [2]. Daher kann es auch – wie in der gesamten Traumatologie der Zähne – kein Standardprozedere geben. Nachfolgend wird die Vorgehensweise einer Replantation nach Avulsion der Zähne 11 und 12 bei einem 12-jährigen Patienten (Abb. 1) mit guter Rettungskette (5 min an der Luft, dann in eine Zahnrettungsbox) Step-by-step beschrieben. Der Patient erlitt zusätzlich noch eine Extrusion des Zahnes 21, eine Lockerung des Zahnes 22, eine bis zum Apex reichende Fraktur der bukkalen Wand regio 21 und 22 sowie vertikale und horizontale Riss-Quetschwunden (Abb. 2). Das Wurzelwachstum der beiden avulsierten Zähne war abgeschlossen (Abb. 3). Bei anderen Konstellationen (Rettungskette, Wurzelwachstum) muss die Replantation gegebenenfalls anders erfolgen [2].

### Klinischer Bericht

Nach erfolgter Oberflächen- und Infiltrationsanästhesie wurden dem Organtransplantationsmedium der Zahnrettungsbox im Sinne der antiresorptiven regenerationsfördernden Vorgehensweise (ART) Steroide und Antibiotika zugefügt (No resorb, Medcem, Weinfeld, Schweiz, Abb. 4 und 5). Das Koagulum in den Alveolen darf nur durch Spülen mit steriler isotoner Kochsalzlösung vollständig entfernt werden (Abb. 6). Geschieht dies nicht vollständig, ist eine korrekte, drucklose, zell- und gewebeschonende Replantation nicht möglich. Die Alveole darf keinesfalls (z.B. mit scharfen Löffeln) kürettiert werden. Die Zähne werden grundsätzlich mit den Fingern und nicht mit einer Frontzahnzange in ihre Originalposition reponiert (Abb. 7). Vor der Fixation mit einer Schiene wurde die bukkale Schmelzoberfläche via Säure-Ätz-Technik entsprechend konditioniert (Abb. 8). In der Regel ist ein Einbezug von rechts und links mit je einem nicht erhöht beweglichen Zahn in die Schiene ausreichend. Im vorliegenden Fall bestand zusätzlich zu den beiden Avulsionen eine Extrusi-

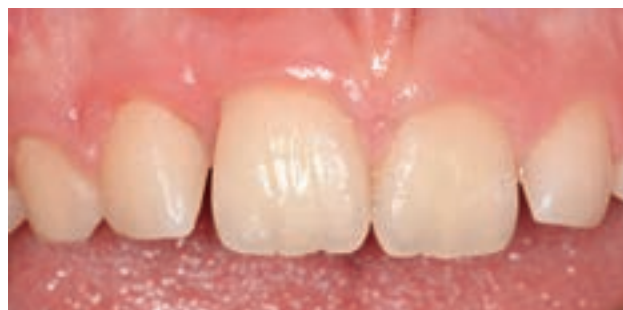on des Zahnes 21, eine Lockerung des Zahnes 22 sowie eine Alveolenwandfraktur, sodass die Schiene nicht nur von Eckzahn zu Eckzahn fixiert wurde, sondern auch durch zusätzliches vestibuläres Auftragen von Komposit versteift wurde (Abb. 9). Bei rein parodontalen Verletzungen ohne größere Knochenbeteiligung ist dies nicht erforderlich. Schließlich wurden noch die Verletzungen der Weichgewebe mit Einzelknopfnähten versorgt (Abb. 10). Postoperativ erhielt der Patient Empfehlungen für ein Analgetikum, eine desinfizierende Mundspüllösung für eine Woche sowie ein Antibiotikum (Doxozyklin nach Körpergewicht für eine Woche oral). Die Tetanusimmunität war gewährleistet.

Zu den postoperativen Kontrollen nach 72 h und nach einer Woche zeigte sich den Umständen entsprechend eine stadiengerechte Wundheilung. Eine Woche nach Replantation begann die endodontische Behandlung der Zähne 12, 11 und 21 mit einer medikamentösen Einlage (Ledermix, Riemser, Greifswald, Abb. 11). Die Schiene wurde 2 Wochen später entfernt und die Wurzelkanalbehandlung mit erwärmter Guttapercha abgeschlossen.



**Abbildung 11** Situation nach Trepanation der dislozierten Zähne 12, 11 und 21.

**Figure 11** Situation after trepanation of the dislocated teeth 12, 11 and 21.



**Abbildung 12** Klinische Situation 6 Monate nach dem Unfall.

**Figure 12** Clinical situation 6 months after the accident.

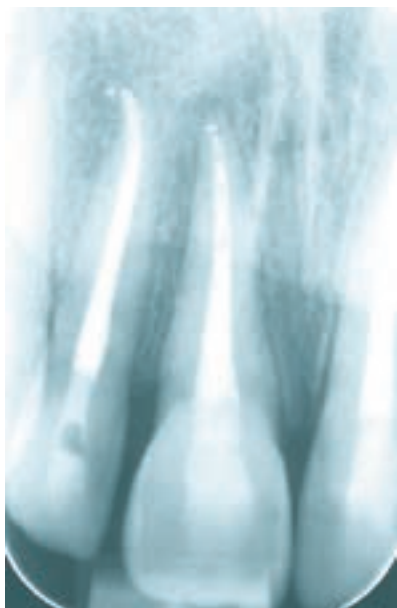
Zur vorerst letzten Kontrolle 6 Monate nach dem Unfall zeigten sich sowohl klinisch als auch radiologisch reizlose Verhältnisse. Die Zähne 12, 11 und 21 zeigten eine physiologische Zahnbeweglichkeit; deren Periotest-Werte lagen im Normbereich (12: 12, 11: 12 und 21: 15) und der Perkussionsschall war nicht erhöht. Die Sondierungstiefen waren physiologisch. Lediglich distal des Zahnes 11 hat die ehemalige Riss-Quetschwunde in diesem Bereich zu einer etwas verkleinerten Interdentalspalt geführt (Abb. 12). Die zur Kontrolle angefertigten Zahnfilme zeigten keine

Auffälligkeiten, der Parodontalspalt der Zähne 12, 11 und 21 war – soweit zweidimensional überhaupt beurteilbar – durchgehend verfolgbare (Abb. 13 und 14).

### Diskussion

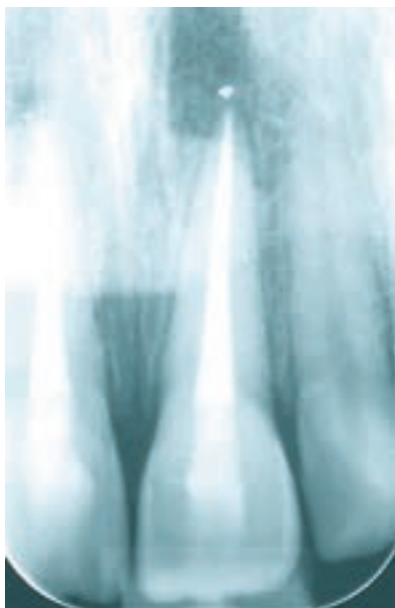
Avulsion und Intrusion sind aus prognostischer Sicht die schwersten Zahnverletzungen im bleibenden Gebiss [5, 16]. Neben der Pulpnekrose, die auch sehr oft bei noch nicht abgeschlossenem Wurzelwachstum auftritt [3], bestehen

mehr oder weniger ausgeprägte parodontale Zellschäden, die sehr oft zur Ankylose und Ersatzgewebsresorption [1, 4, 8, 15] und somit zum Verlust des Zahnes führen. Passiert dies bei Kindern, Jugendlichen und jungen Erwachsenen, sistiert das vertikale lokale Kieferwachstum [1, 15]; die Zähne geraten in Infraposition und verlieren ihre Platzhalterfunktion, was letztlich zu vertikalen Hart- und Weichgewebsverlusten und approximal zum Platzverlust führt. Solche Zähne sollten bei beginnender Infraposition konsequent entfernt werden. Im Gegensatz zur Intrusion, wo die Zementdefekte direkt beim Unfall durch das Hineinschlagen des Zahnes in den Kieferknochen passieren, gibt es durch die Avulsion selber zunächst nur wenige Zementdefekte. Diese entstehen erst durch eine kompromittierte oder unphysiologische Lagerung des avulsierten Zahnes. Somit entscheiden das Verhalten am Unfallort und die Rettungskette über die Prognose dieser Zähne [2, 11, 25]. Nur die Zahnrettungsbox ist in der Lage, das Leben der parodontalen Zellen über nennenswerte Zeiträume aufrecht zu erhalten (mindestens 24 h) [21]. Milch oder Kochsalzlösung sind dazu nur für sehr kurze Zeit in der Lage (mit Optimismus bis maximal 2 h). Alle anderen Arten der Lagerung (Speichel, Wasser ect.) führen innerhalb von Minuten zum Zelltod [24]. Die Zahnrettungsboxen sollten heute überall dort platziert sein, wo häufig Zahnunfälle passieren: in Schulen, in Schwimmbädern und in Sporthallen [13]. Dies ist heute zum Glück auch in vielen Bundesländern (Deutschland) bzw. Kantonen (Schweiz) der Fall [27]. Ein tolles Verzeichnis aller



**Abbildung 13** Radiologische Situation 6 Monate nach dem Unfall (Zähne 12 und 11).

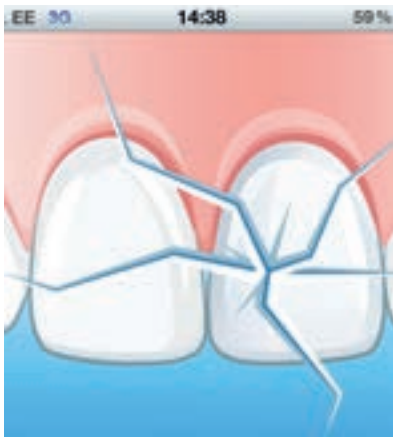
**Figure 13** Radiological situation 6 months after the accident (teeth 12 and 11).



**Abbildung 14** Radiologische Situation 6 Monate nach dem Unfall (Zähne 11 und 21).

**Figure 14** Radiological situation 6 months after the accident (teeth 11 and 21).



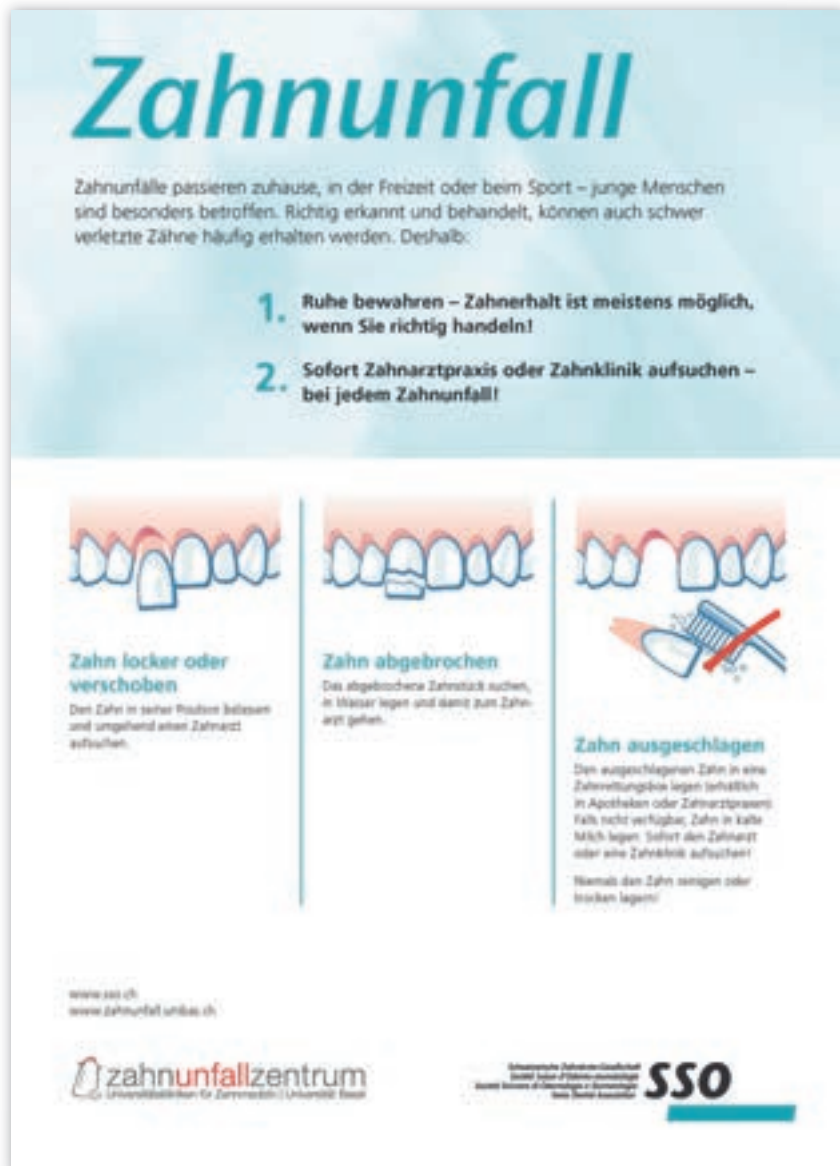


**Abbildung 16** Startbildschirm der Zahntrauma-App AcciDent.

**Figure 16** Start screen of the dental trauma AcciDent App.

öffentlichen Standorte von Zahnrettungsboxen ist unter [zahnunfall24.de](http://zahnunfall24.de) verfügbar. Zudem existieren Informationsplakate für Aufsichtspersonen von Kindern und Jugendlichen, wie man sich unmittelbar nach einem Unfall verhalten sollte. Diese haben nachweislich eine sehr positive Auswirkung auf das Verhalten am Unfallort [19] (Abb. 15). Da Zahnärztinnen und Zahnärzte in der täglichen Praxis eher selten mit Avulsionen oder anderen schweren Zahnunfällen konfrontiert sind und daher oft Unsicherheiten bezüglich der konkreten Vorgehensweise am Unfalltag und im Recall bestehen, wurde eine App mit dem Namen AcciDent entwickelt [17] (Abb. 16). Diese ist sowohl für iOS als auch für Android erhältlich. Die korrekte Behandlung aller Zahnunfälle ist dort ausführlich und auf dem aktuellen Stand erklärt.

Vor Replantation eines avulsierten bleibenden Zahnes sollte dieser immer mindestens 30 min im Organtransplantationsmedium einer Zahnrettungsbox mit dem Zusatz von Steroiden und Antibiotikum gelagert werden [22, 23]. Zusätzlich sollte auch immer eine systemische Antibiotika-Gabe erfolgen. Dafür eignet sich nach schweren Dislokationsverletzungen insbesondere Doxycyclin, welches in Abhängigkeit von Alter und Gewicht des Patienten verschrieben wird [2, 16]. Dies unterstützt nicht nur die parodontale Heilung, sondern bei wurzelunreifen Zähnen auch die Revitalisation der Pulpa [6].



**Abbildung 15** Zahntrauma-Poster der Schweiz.

**Figure 15** Dental trauma poster of Switzerland.

Nach Replantation oder Reposition von Zähnen sollten diese flexibel an die Nachbarzähne befestigt werden; besonders bewährt hat sich hier die Titan-Trauma-Schiene (TTS, Medartis, Basel, Schweiz). In der Regel wird jeweils ein nicht erhöht beweglicher Zahn auf jeder Seite miteinbezogen. Dies ermöglicht die Wiederherstellung der Anatomie und unterstützt die normale Funktion [2, 26]. Die Schienungszeit ist abhängig von der Art der Verletzung sowie von der Primärstabilität nach Replantation und beträgt eine Woche bis vier Wochen [2, 16]. Während der Schienungsphase ist eine gute Mundhygiene wichtig; Plaque und Mikroorganismen können den dentogin-

givalen Verschluss kompromittieren und das Behandlungsergebnis negativ beeinflussen. Diese sollte bei Erwachsenen mit einer Chlorhexidin-haltigen Mundspülösung unterstützt werden; bei Kindern und Jugendlichen ist grundsätzlich Meridol oder Octenidol zu bevorzugen [18]. Auf weiche und klebrige Kost sollte verzichtet werden [2, 16]. Nicht nur aus forensischen Gründen ist die Abklärung der aktuellen Tetanusimmunisierung wichtig [2, 16, 25]. Nach allen Dislokationsverletzungen sind regelmäßige klinische und radiologische Kontrollen erforderlich; das Komplikationsrisiko ist hoch, insbesondere nach Intrusion und Avulsion [2, 5, 16].

## Schlussfolgerung

Vorgehen und Prognose nach Avulsion eines bleibenden Zahnes werden durch verschiedene Faktoren beeinflusst. In der täglichen Praxis sind Zahnärzte eher selten mit schweren Zahnunfällen konfrontiert. Wenn doch, besteht oft eine gewisse Unsicherheit über die genaue Vorgehensweise am Unfalltag und im Recall. Grundsätzlich gilt, dass sich durch die zahnärztliche Intervention die Prognose nicht verschlechtern darf. Daher muss heute die diesbezügliche Minimalausstattung eine Zahnrettungs-

box sein. Durch Lagerung in der Zahnrettungsbox kann Zeit für Anamnese, extra- und intraorale Diagnostik sowie die Lokalanästhesie gewonnen werden. Niemand muss in der Praxis grundsätzlich oder gar nachts im Notfalldienst Zähne replantieren; die Zahnrettungsbox ermöglicht eine Überweisung an eine Klinik oder eine spezialisierte Praxis ohne prognostische Kompromisse machen zu müssen.

**Interessenkonflikt:** Die Autoren erklären, dass kein Interessenkonflikt im Sinne der Richtlinien des International

Committee of Medical Journal Editors besteht.

### Korrespondenzadresse

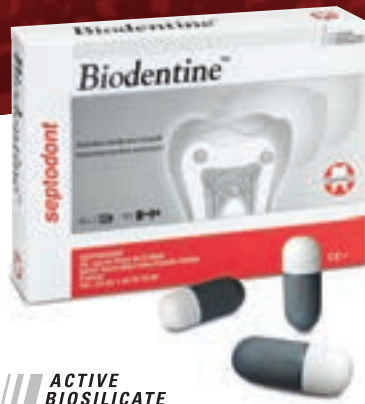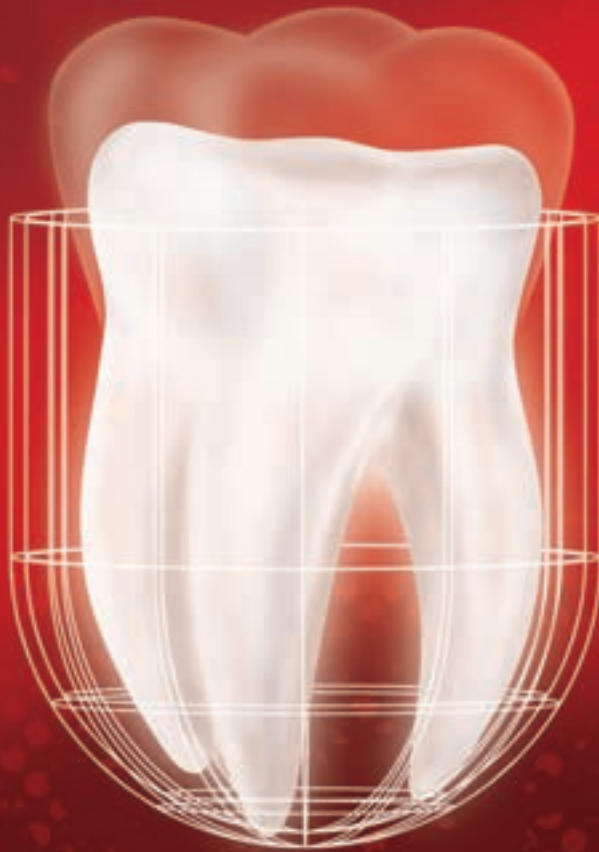Prof. Dr. Andreas Filippi  
Klinik für Zahnärztliche Chirurgie,  
-Radiologie, Mund- und Kieferheilkunde  
und  
Zahnunfallzentrum  
Universität Basel  
Hebelstr. 3  
CH – 4056 Basel  
Schweiz  
andreas.filippi@unibas.ch

## Literatur

- Andersson L, Malmgren B: The problem of dentoalveolar ankylosis and subsequent replacement resorption in the growing patient. *Aust Endod J* 1999;25:57–61
- Andersson L, Andreasen JO, Day P et al.: International Association of Dental Traumatology guidelines for the management of traumatic dental injuries: 2. Avulsion of permanent teeth. *Dent Traumatol* 2012;28:88–96
- Andreasen JO, Borum MK, Andreasen FM: Replantation of 400 avulsed permanent incisors. 3. Factors related to root growth. *Endod Dent Traumatol* 1995;11:69–75
- Andreasen JO, Borum MK, Jacobsen HL, Andreasen FM: Replantation of 400 avulsed permanent incisors. 4. Factors related to periodontal ligament healing. *Endod Dent Traumatol* 1995;11:76–89
- Andreasen JO, Andreasen FM: Avulsions. In: Andreasen JO, Andreasen FM, Andersson L (Ed): *Textbook and color atlas of traumatic injuries to the teeth*. Wiley–Blackwell, Oxford 2007, 444–488
- Cvek M, Cleaton-Jones P, Austin J, Lownie J, Kling M, Fatti P: Pulp revascularization in reimplanted immature monkey incisors – predictability and the effect of antibiotic systemic prophylaxis. *Endod Dent Traumatol* 1990;6:157–169
- Cvek M, Cleaton-Jones P, Austin J, Lownie J, Kling M, Fatti P: Effect of topical application of doxycycline on pulp revascularization and periodontal healing in reimplanted monkey incisors. *Endod Dent Traumatol* 1990;6:170–176
- Filippi A, von Arx T, Buser D: Externe Wurzelresorptionen nach Zahntrauma: Diagnose, Konsequenzen, Therapie. *Schweiz Monatsschr Zahnmed* 2000;110:712–729
- Filippi A, Krastl G: Traumatologie im Milch- und Wechselgebiss. *Quintessenz* 2007;58:739–752
- Filippi A: Unfallbedingte Zahnverletzungen – Klassifikation, Terminologie und Risikofaktoren. *Quintessenz* 2009;60:525–529
- Filippi A: Verhalten am Unfallort nach Zahntrauma. *Quintessenz* 2009;60:541–545
- Filippi A: Infektionsbedingte Wurzelresorption. *Swiss Dent J* 2014;124:144–145
- Filippi C, Kirschner H, Filippi A, Pohl Y: Practicability of a tooth rescue concept – the use of a tooth rescue box. *Dent Traumatol* 2008;24:422–429
- Jemt T, Ahlberg G, Henriksson K, Bondevik O: Tooth movements adjacent to single-implant restorations after more than 15 years of follow-up. *Int J Prosthodont* 2007;20:626–632
- Kawanami M, Andreasen JO, Borum MK, Schou S, Hjørting-Hansen E, Kato H: Infraosition of ankylosed permanent maxillary incisors after replantation related to age and sex. *Endod Dent Traumatol* 1999;15:50–56
- Kirschner H, Pohl Y, Filippi A, Ebeleseder K: *Unfallverletzungen der Zähne*. Elsevier, München 2006
- Krastl G: iPhone- und iPad-Apps für Zahnmediziner. In: Filippi A (Hrsg): *Quintessenz*, Berlin 2013, 52–53
- Kremer N: Die klinische Akzeptanz von vier desinfizierenden Mundspüllösungen bei jungen Erwachsenen. *Masterarbeit*, Medizinische Fakultät der Universität Basel/CH 2015
- Lieger O, Graf C, El-Maaytah M, von Arx T: Impact of educational posters on the lay knowledge of school teachers regarding emergency management of dental injuries. *Dent Traumatol* 2009;25:406–412
- Naumann S, Pohl Y, Filippi A: Endodontische Therapie nach unfallbedingter Avulsion und Intrusion von Zähnen. *Quintessenz* 2003;54:241–249
- Pohl Y, Tekin U, Boll M, Filippi A, Kirschner H: Investigations on a cell culture medium for storage and transportation of avulsed teeth. *Aust Endod J* 1999;25:70–75
- Pohl Y, Filippi A, Kirschner H: Results after replantation of avulsed permanent teeth. II. Periodontal healing and the role of physiologic storage and antiresorptive-regenerative therapy (ART). *Dent Traumatol* 2005;21:93–101
- Pohl Y, Filippi A, Kirschner H: Is antiresorptive regenerative therapy working in case of replantation of avulsed teeth? *Dent Traumatol* 2005;21:347–352
- Pongsiri S, Schlegel D, Zimmermann M: Survival rate of periodontal ligament cells after extraoral storage in different media. *Dtsch Z Mund Kiefer Gesichtschir* 1990;14:364–368
- Von Arx T, Filippi A, Buser D: Avulsion bleibender Zähne. *Schweiz Monatsschr Zahnmed* 2000;110:731–744
- Von Arx T, Filippi A, Buser D: Splinting of traumatized teeth with a new device: TTS (Titanium Trauma Splint). *Dent Traumatol* 2001;17:180–184
- Von Büren A, Krastl G, Kühl S, Filippi A: Management of avulsions in Switzerland 2007–2010. *Dent Traumatol* 2014;30:176–181

# Biodentine™

Das erste und einzige Dentin in einer Kapsel



ACTIVE  
BIOSILICATE  
TECHNOLOGY

Dieser einzigartige biokompatible und bioaktive **Dentinersatz ist die Komplettlösung** für jede Dentinläsion.

Biodentine™ unterstützt die Remineralisierung des Dentins, erhält die Vitalität der Pulpa und fördert ihre Heilung. Es ersetzt natürliches Dentin dank der gleichen biologischen und mechanischen Eigenschaften.

Jüngste Ergebnisse in der klinischen Anwendung belegen, dass Biodentine™ mit einer **definitiven Füllung in einer Sitzung** versorgt werden kann.

Informieren Sie sich über die klinischen Vorteile dieses einzigartigen Dentins in der Kapsel. Kontaktieren Sie uns oder Ihren Dentalhandelspartner.



Erfahren Sie mehr im Web

Septodont GmbH  
Felix-Wankel-Straße 9 · 53859 Niederkassel  
T 0228 97126-0 · F -66 · info@septodont.de  
www.septodont.de



## Online-Dental-Dictionary

## Schlag nach bei Den-Dic Pro!



Kongressbesuche, internationale Fachliteratur, Diskussion von Patientenfällen über Grenzen hinweg – in diesen und vielen anderen Situationen macht es einfach mehr Sinn und mehr Freude, die zahnmedizinischen und zahn-technischen Sachverhalte auf Englisch hundertprozentig verstehen zu können. So Mancher nutzt dafür schon kostenlos die App Den-Dic. Diese gibt es jetzt auch als werbefreie, professionelle Kaufversion Den-Dic Pro – für alle, die sich voll auf fachliche Inhalte und aktuelle Patientenfälle konzentrieren möchten. Anderen sogenannten Dentalwörterbüchern merkt man schnell an: Hier wurde nur ein herkömmliches Medizinlexikon um einige Begriffe ergänzt. Dagegen fokussiert die App Den-Dic Pro klar auf die Zahnheilkunde. Wer sich als Nutzer voll auf fachliche Inhalte und den Vorteil für seine Patienten konzentrieren möchte, blendet die Werbung aus und kauft per Einmalzahlung die jetzt verfügbare App Den-Dic Pro (64,99 Euro).

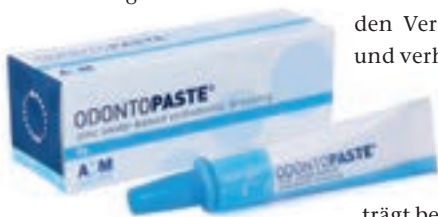## Richard Giles

Online-Dental-Dictionary, Tel.: 06172 2678693  
info@dental-dictionary.com, www.dental-dictionary.com

## Henry Schein

## Neue endodontische Paste

Odontopaste ist eine durch die Firma Australian Dental Manufacturing entwickelte und konzipierte Wurzelkanal-Paste auf Zinkoxid-Basis mit fünf Prozent Clindamycinhydrochlorid und einem Prozent Triamcinolonacetonid. Sie bietet die Vorteile einer Zinkoxid-Paste in Kombination mit einem bakterio-statischen und antibiotischen Konservierungsmittel. Zusammen bewirken sie einen vorübergehenden Verschluss des Wurzelkanals und verhindern die Wiederansiedlung von Bakterien – sowohl im Wurzelkanal als auch in der Paste selbst. Odontopaste trägt bei der professionellen Wurzelkanalbehandlung zur Linderung von Schmerzen bei, die im Zusammenhang mit akuter Pulpitis und Parodontitis auftreten. Es handelt sich bei der Paste um ein medizinisches Produkt im Sinne des Medizinproduktegesetzes. Die endodontische Paste wird in Deutschland exklusiv von Henry Schein Dental Deutschland vertrieben.



## Henry Schein Dental

Monzastraße 2a, 63225 Langen  
Tel.: 0800 1400044, Fax: 08000 400044  
www.henryschein-dental.de

## medentis medical

## Weltweit einzigartige Prüfmaschine

Das medentis medical evidence center, kurz m2ec, ist ein von der medentis medical GmbH 2010 ins Leben gerufenes Kompetenzzentrum, das qualitätssichernde Aufgaben übernimmt und den Wissenstransfer aus der praxisorientierten Forschung in die ICX-Produkte sicherstellt. Mit einer neuen, von der Herstellerfirma speziell für die hohen Anforderungen umgerüsteten Vierfach-Prüfmaschine für Dauerschwingversuche hat das m2ec nun weiter in den Ausbau des eigenen Maschinenparks investiert. Dr. Steffen, Koordinatorin der internationalen In-vivo- und In-vitro-Studien beim m2ec: „An unseren Standorten in Dernau und Gelsdorf können wir nun mit der neuen Anschaffung die Frequenz unserer Bruch- und Dauerlastprüfungen deutlich erhöhen und so die ICX-Produktentwicklungen mit neuen Innovationen weiter forcieren.“ Die zeitgleiche Prüfung mehrerer Implantat-Abutment-Konfigurationen ermöglicht eine schnelle zusätzliche statistische Absicherung der Prüfergebnisse zur Abbildung des Dauerlastverhaltens von Implantat- und Abutmenttypen. „Wir sind dadurch in der Lage, den Innovationsprozess deutlich zu beschleunigen und neue Erkenntnisse aus mechanischen Prüfungen schneller in die Produktentwicklung einfließen zu lassen“, so Steffen.

## medentis medical GmbH

Gartenstraße 12, 53507 Dernau  
Tel.: 02643 902000-0, Fax: -20  
info@medentis.de, www.medentis.de



## W&amp;H

## Faszination Ergonomie

Das Produktportfolio der chirurgischen Hand- und Winkelstücke von W&H wurde erweitert und besticht insbesondere durch eine neue Ergonomie, eine Mini-LED+ in Tageslichtqualität, eine flexible Kühlung mittels tauschbarer Sprayclips, eine kratz feste Oberflächenbeschichtung und das erste Winkelstück mit 45°-Kopf. Alle Hand- und Winkelstücke sind zerlegbar, thermodesinfizierbar und bis 135 Grad Celsius sterilisierbar. Sie bieten somit optimale Voraussetzungen zur verbesserten Reinigung und Hygiene. Die neue ergonomische Form macht die Arbeit mit den Hand- und Winkelstücken nicht nur angenehmer, sondern auch flexibler und ermüdungsfreier. Erstmals sind die Winkelstücke WS-56 (1:1) und WS-92 (1:2,7) sowie das Handstück S-9 (1:1) zudem mit einer MiniLED+ erhältlich. Sie sorgt durch den eingebauten Generator für eine optimale Ausleuchtung aus eigenem Antrieb. Für chirurgische Weisheitszahnentfernungen, Zahntrennungen und Wurzelspitzenresektionen prädestiniert sind die neuen Winkelstücke WS-91 und WS-91 LG mit 45°-Kopf, die erstmals die Vorteile eines Handstücks mit denen eines Winkelstücks kombinieren.



## W&amp;H Deutschland GmbH

Raiffeisenstraße 3b, 83410 Laufen/Obb.  
Tel.: 08682 8967-0, Fax: -11  
office.de@wh.com, www.wh.com

Shofu

## EyeSpecial C-II: Brillante Fotos



Dentalfotografie kann so komfortabel wie präzise sein – mit der EyeSpecial C-II Digitalkamera von Shofu lassen sich schnell, sicher und detailgetreu kontrastreiche Aufnahmen in brillanter Bildqualität machen.

Dank ihres großen LED-Touchscreens mit dem intuitiven Display ist die Kamera so einfach und unkompliziert in der Handhabung, dass man sofort loslegen kann. Mit ihren acht voreingestellten Aufnahmemodi liefert sie automatisch aus jedem Blickwinkel eine überzeugende Bildqualität. Dabei kann die EyeSpecial C-II mühelos mit einer Hand gehalten werden. Da ihr Gehäuse wasser- und chemikalienbeständig ist, lässt sie sich auch bequem reinigen. Dentalfotografie soll Spaß machen und sich gut in den Arbeitsablauf integrieren beziehungsweise delegieren lassen. Die EyeSpecial C-II sorgt für mehr Einfachheit und Effizienz in der Digitalfotografie – und das mit allen Vorzügen einer Präzisionskamera.

### SHOFU Dental GmbH

Am Brüll 17, 40878 Ratingen  
Tel.: 02102 8664-0, Fax: -65  
info@shofu.de, www.shofu.de

Medirel

## Vertrieb von Spezialprodukten

Medirel ist ein Unternehmen mit „AAA“-Ranking: Verwaltung, Lager und Vertrieb werden vom Firmengelände aus gesteuert. Die Immobilie und der gesamte Lagerbestand



gehören zum aktiven Betriebsvermögen. Im März 2013 hat Medirel die Zertifizierung Klasse I von Dun & Bradstreet erhalten. Das Unternehmen wurde 1974 als Vertriebsfirma von Spezialprodukten für den Zahnarzt- und Laborbedarf gegründet. Heute schenken 80 Prozent der Schweizer Zahnärzte Medirel ihr Vertrauen. Um den besten Service zu gewährleisten, besuchen Außendienstmitarbeiter in regelmäßigen Abständen die Zahnarztpraxen. Medirel ist auch Export- und Marketing-Büro für La Maison Dentaire. Das Unternehmen stellt Spezialprodukte für die Endodontie, Prothetik, Chirurgie, Dentalhygiene und Ästhetik her, einschließlich der Rocanal- und Asba Produktlinie. Weltweit haben mehr als 60 Millionen Patienten mindestens eine Wurzelkanalfüllung mit Rocanal.

### MEDIREL SA

Via Redondello 20, CH-6982 Agno  
Vertrieb in Deutschland: M+W Dental  
Tel.: 06042 880088  
email@mw dental.de, www.mwdental.de



DGI  
Deutsche Gesellschaft  
für Implantologie

## Implantologie und Parodontaltherapie MASTER OF SCIENCE

Staatlich anerkannt  
akkreditiert  
DVT-Fachkundenachweis



STI Management of Dental and Oral Medicine  
Bismarckstraße 27 | 67059 Ludwigshafen  
Fon: +49(0)621 68124457  
Fax: +49(0)621 68124466  
info@dgi-master.de | www.dgi-master.de

Anina Rust<sup>1</sup>, Hubertus van Waes<sup>1</sup>

# Milchzahntrauma

## *Milk tooth trauma*



Dr. Anina Rust

### Warum Sie diesen Beitrag lesen sollten? / Why should you read this article?

Unser Artikel fasst verständlich die verschiedenen Arten von Verletzungen nach Milchzahntrauma und deren Therapie zusammen. Er soll in der Praxis als Entscheidungshilfe dienen.

*Our article summarizes all kinds of injuries after trauma in the primary dentition and their corresponding therapy. It is meant to serve as a kind of guideline for the private practice.*

**Zusammenfassung:** Milchzahntraumata sind häufig. In der Literatur finden sich Prävalenzen zwischen 11 % und 50 % für Zahnunfälle im Vorschulalter. Dieser Beitrag ist eine kurze Abhandlung über die Arten von Verletzungen bei Milchzahnunfällen, deren Therapie und möglichen Folgen und deckt sich größtenteils mit den Guidelines der International Association of Dental Traumatology [10]. In vielen Fällen unterscheidet sich die Behandlung von Milchzahntraumata unwesentlich von der Behandlung bleibender Zähne. Unterschiede in der Behandlung ergeben sich in der Klinik häufig erst aus der Bedeutung der Milchzähne, den Komplikationen und der Behandelbarkeit der Kleinkinder. Aufgrund der möglichen Auswirkungen des Unfalls auf das Milchgebiss sowie die weitere Gebissentwicklung, ist eine sorgfältige Befundaufnahme und Dokumentation wichtig. Nach einer genauen allgemeinmedizinischen und unfallspezifischen Anamnese werden kontusionierte und leicht gelockerte Zähne belassen, stark gelockerte Zähne nach Möglichkeit geschient. Schmelzfrakturen werden belassen oder geglättet und Dentinwunden abgedeckt. Im Falle einer Pulpaperöffnung oder späteren endodontischen Komplikationen wird der Zahn entweder pulpotomiert, mit einem resorbierbaren Material wurzelbehandelt oder entfernt. Komplizierte Kronen-Wurzel-Frakturen bedingen meistens eine Entfernung des Milchzahnes. Bei Intrusionen kann in der Regel eine Reeruption abgewartet werden, solange keine Komplikationen entstehen. Avulsierte Milchzähne werden normalerweise nicht replantiert. Wo immer nötig, wird zu Gunsten der bleibenden Zahnanlagen auf stark verletzte Milchzähne verzichtet, zumal vor allem die

**Summary:** Traumatic dental injuries in the deciduous dentition are quite common. The prevalence lies somewhere between 11 and 50 % in preschool children. Our article is a brief discussion of the different kinds of traumatic dental injuries, their treatment and possible consequences. Our approach differs not much from that in the guidelines of the International Association of Dental Traumatology [10]. Treatment for the deciduous teeth is much the same as for the permanent dentition. The only differences result from possible complications, the lesser importance of primary teeth and patient compliance for the treatment. Before examining the patient, a medical and trauma history should be recorded. The entire documentation should be thorough for later reference. Teeth which only suffered a concussion or subluxation are left for spontaneous healing. Highly mobile teeth are repositioned if necessary and splinted (if possible). Enamel fractures are left untreated or smoothed over. Fractures that expose dentine are covered with a resin-based material. In case of pulp involvement, a partial pulpotomy or extraction is the treatment of choice. If there are late endodontic complications, a root canal treatment with a resorbable material has to be performed or the tooth needs to be extracted. Teeth with complicated crown-root-fractures are difficult to treat and usually also need to be extracted. If a front tooth shows a partial or full intrusion it can be left for spontaneous reeruption as long as there are no complications such as damage to the successor or infection. Avulsed primary teeth are not usually replanted. Because of the lesser importance of the deciduous tooth it should al-

<sup>1</sup> Universität Zürich, ZZMK, Plattenstraße 11, 8032 Zürich, Schweiz

**Peer-reviewed article:** eingereicht: 08.07.2015, Fassung akzeptiert: 13.07.2015  
**DOI** 10.3238/dzz.2015.0260-0268

Oberkieferfront in der Sprach- und Gebissentwicklung nur eine untergeordnete Rolle spielt. Häufig ist die Kooperation der Kleinkinder ein limitierender Faktor hinsichtlich der Behandlungsmöglichkeiten. Eine sorgfältige Kosten-Nutzen-Analyse für die Versorgung von Milchzähnen in Sedierung oder Narkose muss erfolgen und gemeinsam mit den Eltern zusammen eine zufriedenstellende Lösung gefunden werden. (Dtsch Zahnärztl Z 2015; 70: 260–268?)

*Schlüsselwörter:* Trauma; Milchgebiss; Milchzahntrauma; Therapie; Zahnunfall

## Einleitung

Unfälle im Milchgebiss sind relativ häufig. Je nach Literatur liegt die Prävalenz für ein orales Trauma im Vorschulalter zwischen 11 % und 50 % [7, 9], wobei die Unfallohäufigkeit und das Alter des Kindes zum Zeitpunkt des Unfalls eine reziproke Proportionalität aufweisen [14]. Unfallursachen sind in erster Linie Stürze. Diese passieren bei Kleinkindern am häufigsten in der Nähe des Hauses oder im Haus [3]. Kleine Kinder sind aufgrund ihrer Neugier, ihrer Unerfahrenheit und ihres Spieltriebes besonders gefährdet. Sie erkennen oftmals auch Gefahren im Alltag zu spät oder unterschätzen sie. Die Neigung der Kinder, Objekte in den Mund zu nehmen, kann die Folgen eines Unfalls zusätzlich komplizieren.

Im zahnmedizinischen Bereich betreffen die Unfallfolgen Weichgewebe, Zähne und Knochen. Bei den Zahnverletzungen kann es sich um Hartgewebsverletzungen im Sinne von Frakturen handeln und/oder der Zahnhalteapparat wird durch die Krafteinwirkung beschädigt und es kommt zu Kontusionen und Dislokationen.

Bei Unfällen im Milchgebiss besteht zudem immer die Möglichkeit, dass die bereits im Alveolarknochen vorhandenen Zahnanlagen der bleibenden Dentition ebenfalls beschädigt werden [8, 9]. Die Ausprägung und Art der Veränderung am bleibenden Zahn hängt dabei mit dem Alter des Kindes zum Zeitpunkt des Unfalls und der Art und des Ausmaß der Verletzung des Milchzahnes zusammen. Grundsätzlich gilt: Je früher und schwerer der Zahnunfall, desto mehr Auswirkungen für die bleibende Dentition sind zu erwarten. Der Schaden

ways be removed in case of complications to minimise the damage to the permanent tooth bud. In young children compliance will also play an important role when planning a treatment strategy. Should a sedation or general anesthesia be necessary for treatment, a careful cost-benefit analysis and discussion with the parents is mandatory in order to find the optimal solution.

*Keywords:* trauma; deciduous tooth; deciduous dentition; traumatic dental injury; primary dentition

## Vorgehen bei der Erstkonsultation nach einem Zahntrauma

### Anamnese allgemeinmedizinisch

Wie vor jeder zahnärztlichen Behandlung muss eine problembezogene gezielte Anamnese gemacht werden, um Komplikationen durch Behandlungsmittel oder Medikamente zu vermeiden.

### Unfallanamnese

Sehr oft passieren Zahnunfälle bei kleinen Kindern, ohne dass Zeugen zugegen sind. Trotzdem soll anamnestisch versucht werden, möglichst viel Klarheit über den Unfallhergang zu erlangen. Dies hilft dabei, gezielt nach nicht offensichtlichen Verletzungen zu suchen. Aus der Anamnese können sich auch Hinweise auf Einwirkungen von Drittpersonen ergeben. Insbesondere soll bei unklaren oder widersprüchlichen Angaben bezüglich des Unfallhergangs auch an die Möglichkeit einer Kindsmisshandlung gedacht werden. Den zahnmedizinischen Behandlern kommt in der Erkennung von Misshandlungen eine wichtige Rolle zu, zumal bis zu 75 % aller Verletzungen von misshandelten Kindern im Gesichts- und Halsbereich auftreten [12].

Gegebenenfalls sollten bei entsprechenden Verdachtsmomenten weitere Fachleute konsultativ beigezogen, respektive zuständige Behörden informiert werden.

Erinnerungslücken beim Unfallhergang können auch einen Hinweis auf Schädel/Hirn-Traumata darstellen. Während der Anamnese, der Untersuchung und auch im Laufe der Behandlung muss auf Zeichen eines neurologi-

kann dabei primär durch die Dislokation des Milchzahnes selbst ausgelöst werden oder im weiteren Verlauf entstehen, falls es zu Komplikationen im Sinne von Infekten kommt. Diese Infekte werden am häufigsten dadurch ausgelöst, dass die Pulpa der betroffenen Milchzähne ihre Vitalität verliert und bakteriell infiziert wird. Schäden an der bleibenden Dentition aufgrund von Milchzahnunfällen können sowohl die Farbe wie auch die Form der Zähne betreffen, wobei Missbildungen der Zahnkrone im Sinne einer Hypomaturation oder Hypoplasie am häufigsten sind [9, 10].

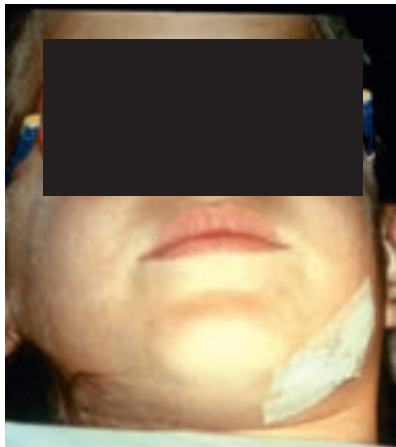Bei der Festlegung des Behandlungskonzepts von Milchzahnverletzungen müssen die Auswirkungen auf die bleibende Dentition immer berücksichtigt werden. Falls die verletzten Milchzähne verloren gehen oder ankylosieren, müssen auch Auswirkungen auf das Alveolarfortsatzwachstum und damit auf die Gebissentwicklung erwartet werden. Eine verletzungsabhängige Nachkontrolle und die Überwachung der Gebissentwicklung und gegebenenfalls Intervention sind deshalb unabdingbar. Gerade auch, weil Milchzahnunfälle in ihrer Auswirkung schwer voraussagbare Langzeitauswirkungen haben, sind versicherungstechnische Aspekte zu berücksichtigen und eine gute Dokumentation des Befundes ist sehr wichtig [7].

Die Eltern sind in einer für sie verständlichen Art über die nötige Mundhygiene, mögliche Komplikationen, eventuell auftretende Symptome und bei deren Erscheinen über die symptomabhängige Dringlichkeit der erneuten Vorstellung bei einem Zahnarzt zu orientieren.

schen Schadens geachtet werden und bei Verschlechterungen des Allgemeinzustandes ein Abbruch der zahnmedizinischen Behandlung und Alarmierung eines Rettungsdienstes erwogen werden.

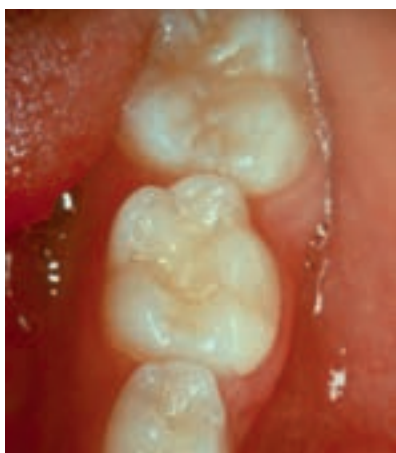### Extraorale Untersuchung

Vor einer intraoralen Untersuchung wird der Patient extraoral auf Zeichen von Verletzungen untersucht. Dazu kann es notwendig sein, zunächst eine vorsichtige Reinigung des Patienten vorzunehmen, da Kinder oft völlig blutver-



**Abbildung 1a** Mädchen nach Sturz mit Fahrrad. Die Wunde am Unterkiefferrand wurde im Kinderspital bereits versorgt.

**Figure 1a** A girl after a fall with a bike. The injury to the lower jaw edge has been taken care of in the Children's Hospital.



**Abbildung 1b** Intraoraler Befund: Der Zahn 75 weist eine Abscherungsfraktur der bukkalen Wand auf.

**Figure 1b** Intraoral findings: The tooth 75 has a fracture of the buccal wall.

schmiert zur Untersuchung erscheinen und auf den ersten Blick schwer abzuschätzen ist, ob es sich tatsächlich um eine frische Wunde oder um verschmieretes Blut handelt. Die Art und Lokalisation von Weichteilverletzungen können wichtige Hinweise auf den Unfallhergang und weitere Verletzungen sein. So sind Kinnwunden beispielsweise häufig ein Hinweis auf Verletzungen des Kieferköpfcchens oder Trümmerfrakturen der Molaren (Abb. 1a u. 1b). Die Bewegungen des Unterkiefers müssen beurteilt werden. Asymmetrien oder Einschränkungen können ebenfalls Hinweise auf Verletzungen geben, allerdings können vor allem bei kleinen Kindern Schonhaltungen und mangelhafte Umsetzung der Instruktionen Einschränkungen vortäuschen.

### Intraorale Untersuchung

Nebst der sorgfältigen Untersuchung der Zähne müssen auch Weichgewebsverletzungen und – sofern vorhanden – Hämatome befundet und festgehalten werden. Bei perforierenden Wunden ist es immer möglich, dass Zahnfragmente oder andere Fremdkörper inkorporiert wurden. Palpatorisch sind solche Fremdkörper nicht immer auszuschließen, vor allem, wenn es bereits zu starker Ödembildung gekommen ist. Hier ist immer auch zu prüfen, ob sich mittels einer Weichteil-Röntgenaufnahme (Abb. 2a u. 2b) der Verdacht bestätigen oder ausschließen lässt [14].

Bei Weichgewebsverletzungen muss in jedem Fall auch der Status des Tetanus-Schutzes abgeklärt werden.

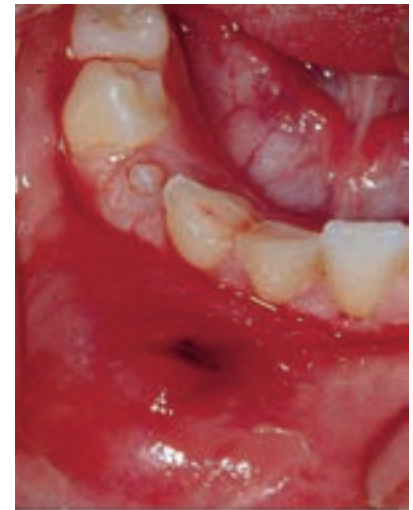### Fotodokumentation

Fotos des Erstbefundes erlauben später eine Beurteilung des Verlaufs. Damit lassen sich oft auch im Nachhinein Fragestellungen klären, die in der Aufregung beim Erstbefund nicht erhoben oder ungenügend anderweitig dokumentiert wurden.

### Röntgen

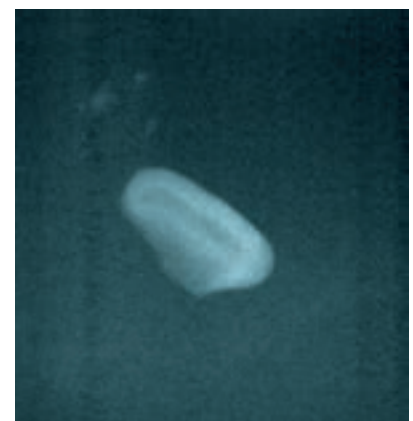Die Anfertigung von Röntgenbildern unmittelbar nach einem Zahntrauma sowie im weiteren Verlauf gehört zu den Standardmaßnahmen. Bei kleineren Kindern ist oftmals die Kooperation für retroalveoläre Aufnahmen nicht ge-

ben. Eine Aufbissprojektion mit einem normalen Zahnfilm der Größe 3 × 4 cm gelingt dabei eher als der Versuch einer Parallelschicht mit einem im Gaumen eingelegten Kinderfilm. Auf der Aufbissaufnahme sind zudem die Anlagen der bleibenden Zähne besser abgebildet und die Chance einer Fehlpositionierung des Bildes ist deutlich kleiner.



**Abbildung 2a** Eine perforierende Lippenverletzung (hier in der bleibenden Dentition) muss immer auch radiologisch abgeklärt werden. Hier war unklar, ob sich ein Fremdkörper in der Wunde befindet.

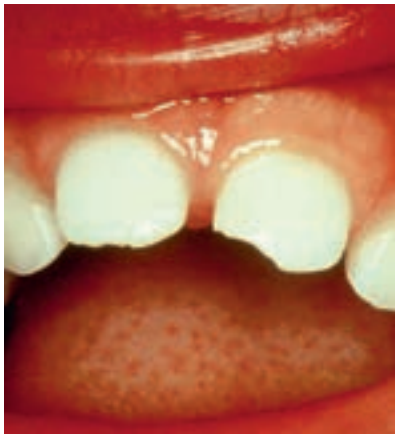**Figure 2a** A perforating lip injury (in the permanent dentition) must always be investigated radiologically. In this case, it was unclear whether a foreign object has been intruded into the wound.



**Abbildung 2b** Röntgenbild der Lippe aus Abb. 2a: Ein Zahnfragment ist sichtbar, es konnte daraufhin entfernt werden.

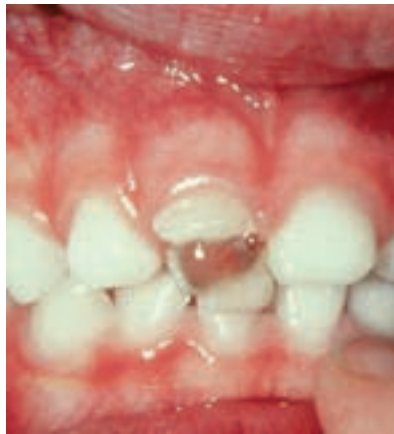**Figure 2b** Radiograph of the lip of fig. 2a: A tooth fragment is visible, it has subsequently been removed.





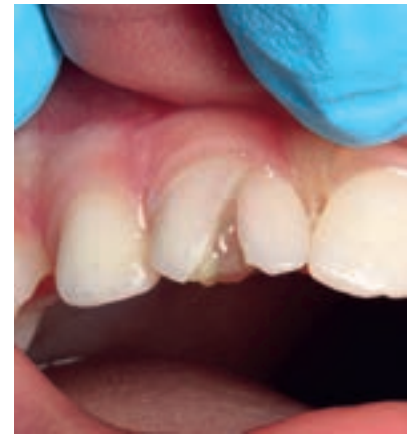**Abbildung 3** Schmelzfraktur am Zahn 61. Klinisch ist es oft schwierig zu erkennen, ob auch Dentin eröffnet wurde.

**Figure 3** Enamel fracture on tooth 61. Clinically, it is often difficult to discern whether dentin has been involved.



**Abbildung 4** Trümmerfraktur an Zahn 51. Weil die Fraktur über einige Zeit unversorgt geblieben ist, entwickelte sich aus der eröffneten Pulpa ein Pulpapolyp.

**Figure 4** Illustration of tooth 51. Because the fracture has remained unserved for a while, a pulp polyp has developed from the exposed pulp.



**Abbildung 5** Trümmerfraktur an 51. Der Zahn musste wegen der schmerzhaften Pulpaexposition unter Narkose entfernt werden  
**Figure 5** Complicated fracture at 51. The tooth had to be removed because of the painful pulp exposure under general anesthesia.

## Verletzungen der Zahnhartsubstanz

### Schmelzfrakturen (Abb. 3)

Bei direkter, harter Krafteinwirkung kommt es im Milchgebiss ebenso wie bei bleibenden Zähnen zu Frakturen. Im Idealfall wird dabei nur der Schmelz frakturiert. Da diese Verletzung keine Dentintubuli eröffnet, sind die Folgen meist kosmetischer Natur und somit fast zu vernachlässigen. Allerdings gilt auch im Milchgebiss, dass Frakturen trotzdem ernstgenommen und dokumentiert werden sollten, da jede Krafteinwirkung immer auch eine – klinisch oft übersehene – Verletzung des Zahnhalteapparats und des apikalen Gefäß-/Nervenstranges bedeutet. Bei reinen Schmelzverletzungen ist eine Behandlung grundsätzlich nicht notwendig. Scharfe Kanten können bei Bedarf abgerundet werden [10], allerdings sind Verletzungen durch solche scharfen Kanten sehr selten und gerade bei Kleinkindern ist eine Kooperation für diese Maßnahmen nicht immer gegeben.

### Schmelz-Dentinfrastrukturen

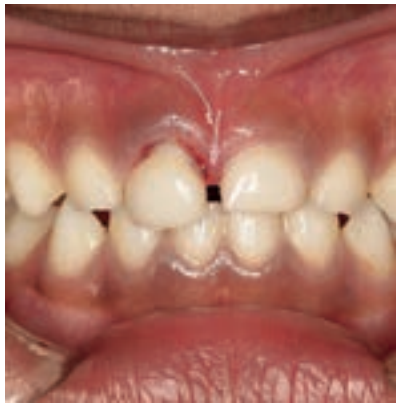Frakturen mit stärkerem Substanzverlust resultieren in der Regel in einer Eröffnung des Dentins. Dies wird auch durch die im Milchgebiss vergleichsweise

se dünnere Schmelzschicht begünstigt. Sobald das Dentin eröffnet ist, hat der Patient Schmerzen durch thermische oder osmotische Reize und es besteht die Gefahr, dass Toxine und Bakterien via Dentintubuli die Pulpa schädigen oder bis zu ihr eindringen können. Gerade weil der traumatisierte Zahn immer auch eine Dislokationsverletzung erlitten hat, die aufgrund der Quetschung des Gefäßnervenstranges zu einer verminderten Durchblutung der Pulpa führen kann, können die Abwehrmöglichkeiten der Pulpa gegen diese Reize eingeschränkt sein und es besteht immer die Gefahr einer Pulpanekrose mit nachfolgender Infektion.

Die Behandlung einer solchen Dentinwunde besteht deshalb wie im bleibenden Gebiss darin, möglichst zeitnah einen dichten Verschluss zu erreichen. Dieser besteht in der Regel in einer Abdeckung mit einem Kompositmaterial. Auch hier sind die Möglichkeiten wieder durch die Kooperation des Patienten eingeschränkt. Als minimale Variante hat sich eine Abdeckung der Dentinwunde mit einem Einflaschen-Dentinadhäsiv in der Praxis bewährt, während die Versorgung mit einem Kalziumhydroxid-Präparat ohne nachträgliche Überdeckung mit einem Komposit oder Glasionomerzement wenig erfolgreich ist [10].

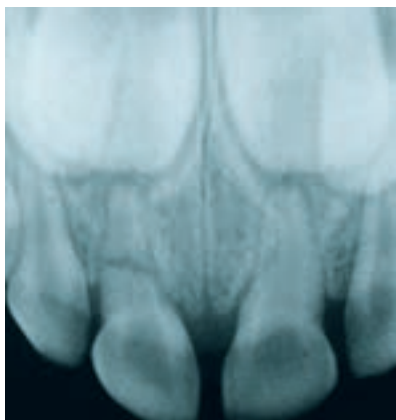
Bei Eröffnung der Pulpa sind Schmerzen und Komplikationen sehr viel wahrscheinlicher und die Versorgung somit noch dringlicher. Unversorgt kann eine eröffnete Milchzahn-pulpa schnell nekrotisieren. Im Gegensatz zur gleichen Situation im bleibenden Gebiss ist allerdings im Milchgebiss häufig zu beobachten, dass die exponierte Pulpa vital bleibt und sich an deren Oberfläche innerhalb von Tagen bis Wochen eine gingivaähnliche Struktur ausbildet. Ein solcher Pulpapolyp stellt dann keinen dringenden Behandlungsbedarf mehr dar, obwohl es sich um eine chronisch infizierte Pulpa handelt und Beschwerden und Komplikation immer noch auftreten können (Abb. 4).

Unmittelbar nach dem Unfall ist eine solche Reaktion der Pulpa nicht abschätzbar und daher ist man primär bestrebt, die Pulpawunde abzudecken. Wenn die Kooperation des Patienten es zulässt, oder eine Behandlung in Allgemeinanästhesie stattfindet, besteht die heute bevorzugte Behandlung in einer Amputation der koronalen Pulpa („Vitalamputation“) und anschließender Abdeckung der Wunde mit einem Portlandzement-Derivat, analog der Pulpabehandlung nach Kariesexkavation im Seitenzahnggebiet [2, 13]. In solchen Fällen kann die Krone mit Komposit oder einer zahnfarbenen konfektionierten Zirkonoxidkrone versorgt werden.



**Abbildung 6a** Wurzelfraktur an 51. Klinisch äußert sich die Verletzung als Dislokation mit starker Mobilität des Fragmentes.

**Figure 6a** Root fracture at 51. Clinically the injury is evident as a dislocation with a highly mobile fragment.



**Abbildung 6b** Röntgenbefund. Falls keine Verbindung zwischen Mundhöhle und Frakturspalt besteht und keine okklusale Interferenzen da sind, haben solche Zähne auch ohne Behandlung eine gute Prognose.

**Figure 6b** Radiographic findings. If no connection between oral cavity and fracture exists and no occlusal interferences are present such teeth have a good prognosis without any treatment.

Bei komplexen Frakturlinienverläufen (z.B. Kronen-Wurzelfrakturen) oder Mehrfachfrakturen des Zahnes, sowie bei fehlender Möglichkeit zur sauberen Amputation und dichter Abdeckung ist eine Exzision des Milchzahnes meist unumgänglich (Abb. 5) [1, 10, 13].

Gewisse Autoren vertreten auch die Meinung, dass die Behandlung der Wahl in einer Allgemeinanästhesie im-

mer die Exzision sein sollte, um weitere Narkosebehandlungen zu vermeiden [6].

### Wurzelfrakturen

Milchzähne weisen eine lange, grazile Wurzel auf. Im Falle einer traumatischen Krafteinwirkung kann dies – trotz noch sehr elastischem Knochen und entsprechend hoher Wahrscheinlichkeit einer Dislokation – zu Wurzelfrakturen führen. Eine Wurzelfraktur bedeutet immer auch eine Dislokationsverletzung des koronalen Fragmentes (Abb. 6a u. 6b). Bezüglich der Behandlung dieses Fragmentes gelten deshalb die gleichen Regeln wie bei reinen Dislokationsverletzungen. Auch hier kann es aufgrund von Dehnung oder Abriss der Pulpa zu einer Nekrose im koronalen Fragment kommen, während die Pulpa im apikalen Fragment vital bleibt und keiner Behandlung bedarf. Falls die Frakturlinie weit koronal liegt und auch nach korrekter Reposition eine Verbindung zur Mundhöhle bestehen bleibt, kann das koronale Fragment nicht erhalten werden. Das apikale Fragment hat auch in diesem Falle keinen Behandlungsbedarf, soll belassen werden und wird im Rahmen der physiologischen Resorption aufgelöst (Bild Wurzelfraktur/Resorption, Abb. 6a).

### Dislokationsverletzungen

Bei eher stumpfer Krafteinwirkung auf einen Zahn kommt es zu einer Dislokationsverletzung. Dabei werden der Zahnhalteapparat und der Gefäß-/Nervenstrang geschädigt und können in der Folge Komplikationen der Heilung auslösen. Falls ein Zahn in einer ektopen Position fixiert bleibt, ist die Heilungschance für beide Strukturen verringert. Bei Verletzungen mit sichtbarer Dislokation besteht die primäre Behandlung deshalb darin, den Zahn zu reponieren.

### Kontusion/Lockerung

Sehr häufig kommt es vor, dass ein Zahn irgendwo angeschlagen oder von einem Objekt getroffen wird, ohne dass es zu einer bei der Befundaufnahme sichtbaren Verschiebung kommt. Klinisch fällt dann allenfalls eine erhöhte Beweg-

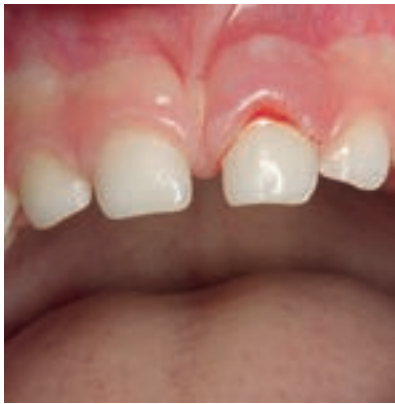lichkeit oder Klopfdolenz und im Falle einer Lockerung meist auch eine Sulkusblutung auf (Abb. 7).

Man muss annehmen, dass viele solcher „Bagatellunfälle“ gar nie dem Zahnarzt vorgestellt werden. Sie mögen aber Ursache sein für später auftretende, scheinbar unerklärliche Pulpanekrosen, Obliterationen oder Resorptionen. Eine unmittelbare Behandlung ist nicht nötig, allerdings sollte der Befund auch hier wegen der möglichen Komplikationen gut dokumentiert werden.

### Laterale Dislokation

Wenn die Krafteinwirkung stärker war, kann es zu einer bleibenden Dislokation des Zahnes kommen. Dabei werden parodontale Gewebe im Sinne eines Abrisses oder einer Kompression verletzt. Vor allem die Kompressionsverletzungen führen zu massiven Schäden, die sich mittelfristig in Resorptionen oder Ankylosen manifestieren können. Kritisch sind vor allem Kompressionen, die über einen längeren Zeitraum bestehen bleiben, weil hierbei primär überlebende Zellen durch die Ischämie ebenfalls nekrotisieren und dadurch die Heilungschance dieser Areale zusätzlich eingeschränkt ist. Durch den Kontinuitätsverlust der parodontalen Strukturen haben auch Bakterien einen ungehinderten Zugang zu den verletzten Geweben, was ebenfalls mitverantwortlich für Komplikationen sein kann. Der Gefäß-/Nervenstrang ist bei diesen Dislokationen in der Regel gequetscht, gedehnt oder gar abgerissen. Eine Pulpanekrose ist somit – abhängig vom Ausmaß der Dislokation – sehr wahrscheinlich. Die Kombination von Pulpanekrose und parodontalen Verletzungen ist Ursache für die oft beobachteten, massiven Infektbedingten Resorptionen. Bei Anzeichen solcher Komplikationen ist eine Wurzelbehandlung mit einem resorbierbaren Material oder gar Exzision des Zahnes sinnvoll, um nicht die Anlage des bleibenden Nachfolgerzahnes zu gefährden.

Dislokationen können zu Beeinträchtigungen der Okklusion führen. Okklusale Interferenzen machen eine Reposition eines dislozierten Milchzahnes notwendig, während bei Dislokationen ohne Interferenzen in gewissen Fällen auch eine Spontanreposition abgewartet werden kann (Abb. 8). Wird ein Milchzahn reponiert, kann er – analog



**Abbildung 7** Lockerung des Zahnes 61 mit Sulkusblutung.

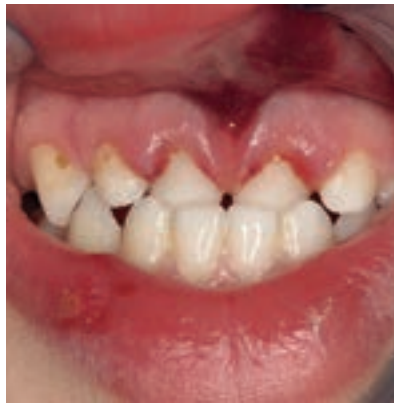**Figure 7** Loosening of the tooth 61 with sulcus bleeding.

wie ein bleibender Zahn – mit einer Schiene fixiert werden. Dabei ist zu beachten, dass es technisch (z.B. wegen der schlechteren Ätzbarkeit des Milchzahn-schmelzes) und kooperationsabhängig oft nicht einfach ist, eine Schiene zu fixieren. In vielen Fällen kann auch auf eine Schiene verzichtet werden und mit anderen Mitteln sichergestellt werden, dass der Zahn in der korrekten Position verbleibt.

Bei Dislokationen der Wurzel in Richtung des bleibenden Zahnkeims oder mit radiologisch sichtbarer Verlagerung desselben muss der Milchzahn entfernt werden [1, 7, 10].

### Avulsion

Die Avulsion stellt die Extremform der lateralen Dislokation dar (Abb. 9). Die Verletzungen im Parodont sind bei beiden vergleichbar, die Pulpa abgerissen. Sobald der Zahn außerhalb der Alveole, oder gar außerhalb des Mundes ist, werden die Zellen auf der Wurzeloberfläche zusätzlich geschädigt. Dies geschieht vor allem durch mechanische und bakterielle Einflüsse, sowie durch Austrocknung. Da die Gefahr von Komplikationen sehr groß ist, werden avulsierte Milchzähne in der Regel nicht replantiert. Viele Kliniker befürchten Schäden an der bleibenden Dentition durch die Replantation selbst oder durch auftretende Infekte und Ankylosen. Wissenschaftliche Evidenz, die gegen die Replantation spricht, gibt es allerdings nicht [5, 11].



**Abbildung 8** Laterale Dislokation von 51 und 61 nach palatinal. Die Wurzelspitzen haben die bukkale Alveolarwand frakturiert, was sich klinisch in einem Hämatom im Vestibulum manifestiert. Da keine okklusalen Interferenzen bestanden und der Patient keine Behandlung zuließ, wurde auf eine Reposition verzichtet.

**Figure 8** Lateral dislocation of 51 and 61 in the palatal. The root tips have fractured the buccal alveolar wall, which clinically manifested by a hematoma in the vestibule. Since no occlusal interferences passed and the patient did not allow treatment was dispensed with a reduction.

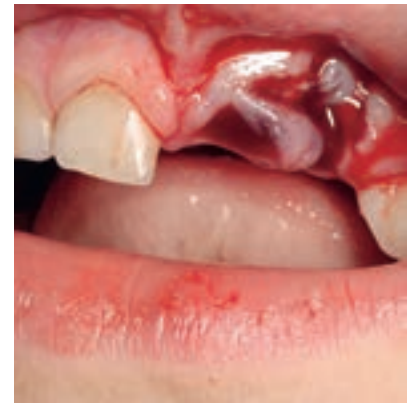Sollte man sich für eine Replantation entscheiden, muss der Zahn geschient und bei geschlossenem Apex eine Wurzelbehandlung mit resorbierbarem Material durchgeführt werden.

Natürlich muss bei jeder scheinbaren Avulsion eine massive Intrusion röntgenologisch ausgeschlossen werden, falls der entsprechende Milchzahn am Unfallort nicht gefunden wurde.

Auch sollte man in diesem Falle an die Möglichkeit der Aspiration denken und bei klinischen Hinweisen (z.B. Stridor, Husten etc.) eine Überweisung an einen HNO-Spezialisten in die Wege leiten [8].

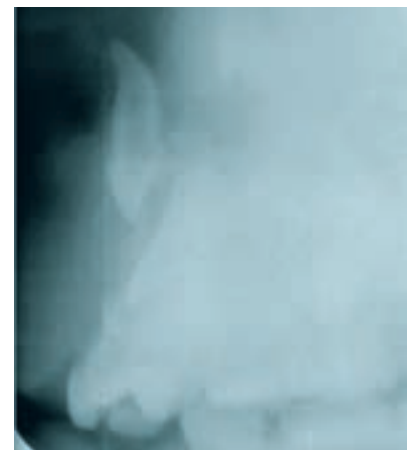### Intrusion

Sehr häufig stürzen kleine Kinder auf den Boden oder gegen Objekte wie Stühle, Tische, Badewannenrand etc. und ziehen sich dabei Intrusionsverletzungen an den Milchfrontzähnen zu. Bei dieser Variante der Dislokation kommt es immer zu Schäden an der Wurzeloberfläche, dem Alveolarknochen und (fast zwingend) zum Abriss des Gefäß-/Nervenstrangs. In der Folge kann es zu pa-



**Abbildung 9** Avulsion der Zähne 61 und 62. Durch die Dislokation nach bukkal kam es zu einer Fraktur des Alveolarfortsatzes und zum Einreißen der Gingiva.

**Figure 9** Avulsion of teeth 61 and 62. Because of the buccal displacement the alveolar process has fractured and there was a tear of the gingiva.

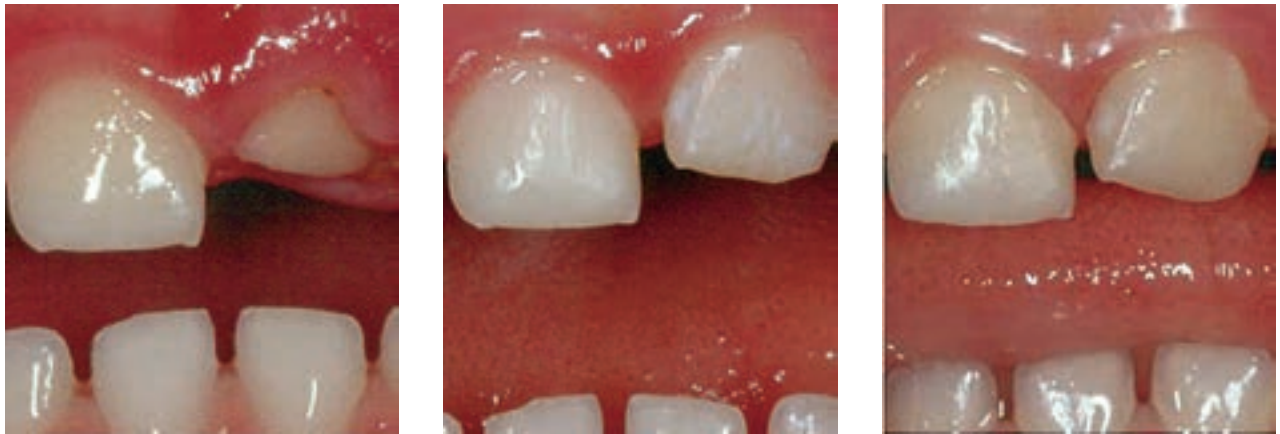


**Abbildung 10** Laterale Aufnahme eines verlagerten Milchfrontzahnes. Bei einer üblichen retroalveolären Aufnahme wäre der weit nach apikal intrudierte Zahn möglicherweise übersehen worden. Die Wurzelspitze befindet sich hier in der Nasenhöhle.

**Figure 10** Lateral radiograph of a displaced milk incisor. In a conventional retro-alveolar radiograph, the intruded tooth would have possibly been overlooked. The apex is located in the nasal cavity.

thologischen Resorptionen kommen, seien es Ersatzresorptionen (Ankylose) oder – begünstigt durch die nekrotische und möglicherweise infizierte Pulpa – zu Infekt-bedingten Resorptionen.

Durch die Verlagerung des Milchzahnes kann es zudem auch zu Verlet-



**Abbildung 11** Intrusion mit anschließender Reeruption des Zahnes 61. Links unmittelbar nach Unfall, Mitte nach 7 Monaten, rechts nach 10 Monaten.  
**Figure 11** Intrusion with subsequent reeruption of the tooth 61. Left immediately after accident, middle after 7 months, right after 10 months..

zungen der Keime der Nachfolgerzähne kommen, sei es durch direkte Krafteinwirkung der Milchzahnwurzel auf den Zahnkeim oder durch entstehende Zugkräfte, die via umgebende Weichgewebe auf die zahnbildenden Gewebe einwirken. Auch Infekte und Entzündungen können zu Entwicklungsstörungen des bleibenden Zahnes führen oder allenfalls die Bildung einer follikulären Zyste um den Zahnkeim begünstigen.

Diagnostisch ist es nicht immer einfach, festzustellen, ob ein klinisch nicht mehr sichtbarer Zahn avulsiert oder intrudiert wurde. Intrudierte Milchzähne in der Oberkieferfront sind meistens

nach bukkal verlagert und können sich in einer Schwellung und Hämatombildung unterhalb der Nase äußern. Allerdings können Weichteilverletzungen ebenfalls zu Schwellungen in diesem Bereich führen und den Befund verschleiern.

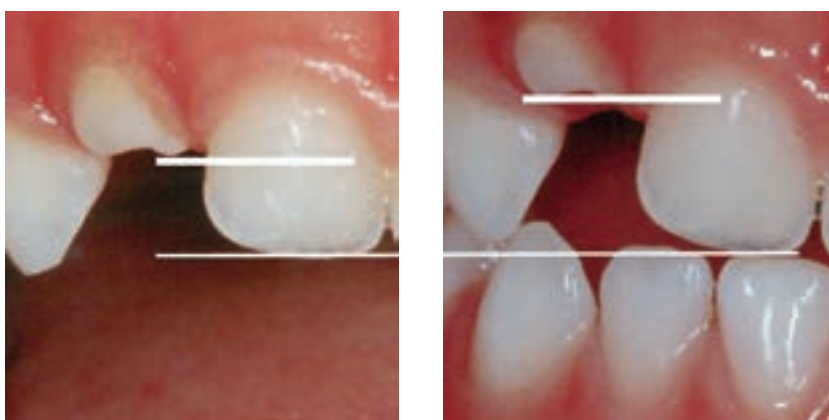
Röntgenbilder, auch hier vorzugsweise als Aufbiss mit der Halbwinkeltechnik aufgenommen, sind für die Diagnostik sehr hilfreich [14]. Hier sind eventuell auch Verlagerungen der bleibenden Zahnkeime durch die intrudierte Milchzahnwurzel sichtbar. Bei kleinen Kindern ist es allerdings oft nicht möglich, intraorale Aufnahmen zu plat-

zieren. Laterale extraorale Aufnahmen können hier eine gute Alternative sein (Abb. 10). Auf diesen lassen sich auch stark verlagerte Frontzähne gut darstellen und ihre Lagebeziehung zu den Zahnkeimen oder dem Nasenboden abschätzen.

Bei der Mehrheit der intrudierten Milchzähne ist eine spontane Reeruption zu erwarten (Abb. 11). Falls beim Erstbefund keine Verlagerungen des bleibenden Zahnkeims festgestellt wird, kann daher von einer Therapie meist abgesehen und die Situation beobachtet werden, solange keine Komplikationen auftreten [1, 10]. Eine Fotodokumentation zur Objektivierung der Entwicklung ist sehr hilfreich, um abzuschätzen, ob ein Zahn wirklich wieder durchbricht oder sich eventuell nur der Gingivarand etwas nach apikal verlagert hat. Falls ein intrudierter Milchzahn nicht reeruptioniert oder andere Zeichen einer Ankylose oder eines Infektes zeigt, soll eine Exzision angestrebt werden (Abb. 12) [1, 10].

### Verletzungen der Weichgewebe

Bei Unfällen von Kleinkindern kommt es sehr häufig zu einem Riss des Lippenbändchens. Dieser imponiert durch eine starke Blutung, muss (und kann) in der Regel aber nicht genäht werden. Beim Sturz gegen eine Kante kommt es außerdem häufig vor, dass die Gingiva abgeleddert und nach apikal verschoben wird und somit der Alveolarknochen expo-



**Abbildung 12** Links: Der intrudierte Zahn 52 ist nach mehreren Wochen noch nicht wieder vollständig durchgebrochen. Der erhöhte Klopfeschall deutet auf eine Ankylose. Die Eltern lehnen eine Exzision aber ab. Rechts: Ein Jahr später ist der Höhenunterschied wachstumsbedingt deutlich größer geworden. Der Zahn wurde daraufhin extrahiert.

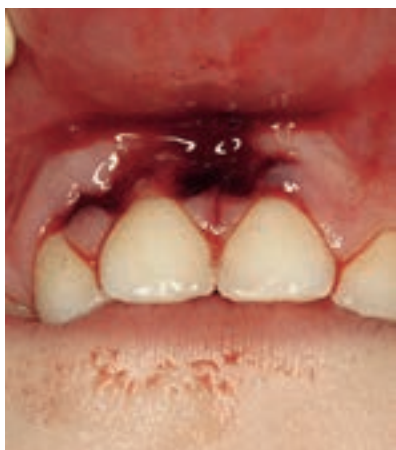**Figure 12** Left: The intruded tooth 52 has not reeruptioned fully after several weeks. The change in percussion sound indicates an ankylosis. However, the parents refuse an extraction. On the right: A year later the height difference has clearly increased. As a result, the tooth was finally extracted.

	1 W	3-4 W	6-8 W	6 M	1 J
Schmelzfraktur					
Schmelz-Dentin-Fraktur		K			
Kronenfraktur mit Pulpabeteiligung (nach Pulpotomie)	K		K+R		K+R
Kronen-Wurzel-Fx ohne Pulpab. (nach Extraktion Fragment)	K		K+R		K+R*
Wurzelfraktur	K		K		K+R*
Alveolarfortsatzfraktur	K	K+R; S	K+R		K+R*
Kontusion/Lockerung	K		K		
Extrusion < 3 mm, offener Apex	K		K+R	K+R	K+R
Luxation	K	K (2-3W)	K+R		K+R
Intrusion	K	K+R	K	K+R	K+R*
Avulsion	K			K+R	K+R*

**Tabelle 1** Auflistung von Art und Schweregrad der Verletzungen.

**Table 1** List of the nature and severity of the injury .

niert wird. Auch Dislokationsverletzungen können zu Dehiszenzen in der Gin-



**Abbildung 13** Rissquetschwunde der Gingiva mit nach apikal verschobenem Lappen. So geringfügige Dehiszenzen können im Milchgebiss belassen werden, während stärker verschobene Lappen mit großflächiger Knochenexposition eine Reposition und Naht notwendig machen.

**Figure 13** Contused laceration of the gingiva with apical displacement lobe. Smaller lacerations can be left untreated within the primary dentition, while stronger displacements of soft tissues with larger osseous exposure require a reposition and suturing.

giva führen. Bei guter Kooperation sollte die Gingiva reponiert und genäht werden. Genügt die Kooperation dafür nicht, muss eine Kosten-Nutzen Analyse bezüglich Sedierung oder Narkose gemacht werden. Die meisten Weichteilverletzungen im Mundbereich heilen auch ohne Therapie. Bei Durchbruch der bleibenden Zähne wird die Gingiva sich zudem wieder neu ausformen. Gingivadehiszenzen im Milchgebiss sind daher von untergeordneter Bedeutung (Abb. 13).

Perforierende Wunden außerhalb des Lippenrots sollten auf jeden Fall versorgt werden. Dies geschieht normalerweise durch den Allgemeinmediziner und nicht durch den Zahnmediziner.

Alternativ zu Nähten können beim Verschluss von Weichteilwunden auch Gewebekleber oder spezielle Pflaster zur Versorgung verwendet werden.

### Kieferfrakturen

Bei jedem Zahntrauma ist auch an die Möglichkeit von Frakturen im Gesichtsbereich zu denken.

Typische Ursachen für Frakturen im Bereich der Kiefergelenke sind Stürze/Schläge aufs Kinn, die oft auch mit

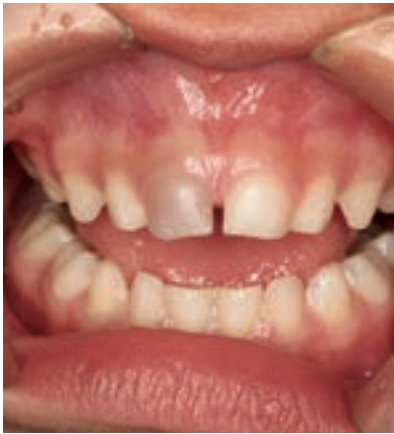Trümmerfrakturen der Molaren vergesellschaftet sind.

Anzeichen für Frakturen der Kieferköpfe können Okklusionsstörungen sowie eine reduzierte und/oder zur Seite abweichende Mundöffnung und Druckdolenz in dieser Region sein.

Je nach geschilderter Krafteinwirkung müssen auch die restlichen knöchernen Strukturen im Gesichts- und Kieferbereich auf Stufenbildung und Druckdolenz abgetastet werden. Dabei ist auch auf Asymmetrien zu achten. Bei Frakturen der Mandibula und Maxilla bildet sich intraoral oft auch ein eindrückliches Hämatom aus. Sollte der Verdacht auf eine Fraktur bestehen, muss der Patient ggfs. an eine spezialisierte Klinik überwiesen werden.

### Nachsorge

Nebst der Aufklärung der Eltern über den zu erwartenden Verlauf und mögliche Komplikationen, sollten sie auf die Notwendigkeit einer guten Mundhygiene aufmerksam gemacht und instruiert werden. Bei mit der Zahnbürste nur schwer zu reinigenden Situationen kann zusätzlich ein Chlorhexidin-Präparat abgegeben werden.



**Abbildung 14** Posttraumatisch verfärbter Zahn 51 ohne weitere klinische Zeichen einer Komplikation. Solche Zähne können belassen werden, eine röntgenologische Überwachung ist aber sinnvoll.

**Figure 14** Postal-traumatically discoloured tooth 51 without other clinical signs of a complication. Such teeth can be left untreated, however, a radiological follow-up is recommended.

(Tab. 1; Abb. 1–14: H. van Waes)

Eine antibiotische Therapie ist bei gesunden Kindern in der Regel nicht notwendig und sollte nur in besonderen Fällen (z.B. bei Komplikationen zur Überbrückung bis zur Intubationsnar-

kose) verschrieben werden [10]. Sobald Milchzähne durch ein Trauma gelockert oder verschoben wurden, ist weiche Kost für ca. 10 Tage zu empfehlen [10].

Auf den Schnuller oder eine Trinkflasche sollte möglichst verzichtet werden, um erneute Dislokationen und Pumpeffekte zu vermeiden [7, 10]. In gewissen Fällen können Schnuller allerdings auch zur Reposition des Zahnes eingesetzt werden.

#### Nachkontrolle in der Zahnarztpraxis

Die Häufigkeit der Nachkontrollen und gegebenenfalls Röntgen richtet sich nach Art und Schweregrad der Verletzungen. Hierzu finden sich in den Guidelines für die Praxis sinnvolle Angaben (Tab. 1) [10].

Posttraumatisch dunkel verfärbte Zähne bleiben in über 50 % der Fälle ohne weitere Komplikationen und sind nicht behandlungsbedürftig (Abb. 14). Sie sollten aber weiter beobachtet werden, da sich das in der Regel nekrotische Pulpagewebe auch zu einem späteren Zeitpunkt noch bakteriell infizieren kann. Beobachten sollte man auch die durch Pulpaobliteration gelblich verfärbten Zähne, die allerdings nur selten Komplikationen verursachen [4].

Bei radiologischen Entzündungszeichen, Fistelbildung, Schmerzen/Schwellung oder bei asymmetrisch erweitertem Follikel des Nachfolgerzahns mit fehlender Resorption der Milchzahnwurzel oder verzögertem Durchbruch des bleibenden Zahnes muss eine Wurzelbehandlung oder Exaktion des Milchzahnes vorgenommen werden [4].

Natürlich müssen bei sämtlichen Behandlungsentscheiden die Eltern im Voraus informiert und ihr Einverständnis eingeholt werden. Altersabhängig in begrenztem Maße gilt dies auch für das Kind. Nur so kann eine für alle zufriedenstellende Lösung gefunden werden [13].

**Interessenskonflikt:** Die Autoren erklären, dass kein Interessenkonflikt im Sinne der Richtlinien des International Committee of Medical Journal Editors besteht.

#### Korrespondenzadressen

Dr. Anina Rust  
Dr. Hubertus van Waes  
Universität Zürich  
ZZMK  
Plattenstraße 11  
8032 ZÜRICH  
SCHWEIZ  
anina.rust@zsm.uzh.ch  
hubertus.vanwaes@zsm.uzh.ch

## Literatur

1. Andreasen J, Andreasen F, Andersson L: Textbook and color atlas of traumatic injuries to the teeth. Wiley-Blackwell, Hoboken 2007
2. Ebeleseder K: Milchzahntrauma: weniger kann mehr sein. Dental Tribune Austrian Edition 2015;5:4–6
3. Henry J: Pediatric dental emergencies. Pediatric Nursing 1991;17:162–167
4. Holan G: Development of clinical and radiographic signs associated with dark discolored primary incisors following traumatic injuries: a prospective controlled study. Dent Traumatol 2004;20: 276–287
5. Holan G: Replantation of avulsed primary incisors: a critical review of a controversial treatment. Dent Traumatol 2013;29:178–184
6. Kirschner H, Pohl Y, Filippi A, Ebeleseder K: Unfallverletzungen der Zähne. Elsevier, München 2006
7. Krämer N, Üsküdar A, Schulz-Weidner N: Traumatologie im Milchgebiss Teil 1: Verletzungen der Zahnhartsubstanz. Quintessenz 2013;64:961–971
8. Krämer N, Üsküdar A, Schulz-Weidner N: Traumatologie im Milchgebiss Teil 2: Luxationsverletzungen. Quintessenz 2013;64:1247–1255
9. Lenzi M, Alexandria A, Ferreira D, Maia L: Does trauma in the primary dentition cause sequelae in permanent successors? A systematic review. Dent Traumatol 2015;31:79–88
10. Malmgren B, Andreasen J, Flores M et al.: International association of dental traumatology guidelines for the management of traumatic dental injuries: 3. Injuries in the primary dentition. Dent Traumatol 2012;28:174–182
11. Martins-Junior P, Franco F, De Barcelos R, Marques L, Ramos-Jorge M: Replantation of avulsed primary teeth: a systematic review. Int J Paediatr Dent 2014; 24:77–83
12. McTigue D: Managing injuries to the primary dentition. Dent Clin N Am 2009;53:627–638
13. Needleman H: The art and science of managing traumatic injuries to primary teeth. Dent Traumatol 2011;27: 295–299
14. Turkistani J, Hanno A: Recent trends in the management of dentoalveolar traumatic injuries to primary and young permanent teeth. Dent Traumatol 2011;27:46–54
15. Van Waes H, Stöckli P: Kinderzahnmedizin. In: Farbatlant der Zahnmedizin 17. Georg Thieme Verlag, Stuttgart 2001

Lucia K. Zaugg<sup>1</sup>, Roland Weiger<sup>2</sup>

# Endodontische Aspekte nach Zahntrauma

## *Endodontic aspects following dental trauma*



Dr. Lucia K. Zaugg

### Warum Sie diesen Beitrag lesen sollten? / Why should you read this article?

Dieser Beitrag bietet eine aktuelle Übersicht der endodontologischen Aspekte nach einem Zahntrauma bleibender Zähne. Wichtige Behandlungsaspekte zum Erhalt einer vitalen Pulpa durch rechtzeitig gewählte endodontische Maßnahmen sowie weitere Therapiemöglichkeiten im Falle einer Pulpanekrose beim wurzelunreifen Zahn werden aus klinischer Sicht erläutert. Die Gliederung in Primärtherapie und folgender verletzungsspezifischer Therapiekonzepte verhelfen dem Leser, wichtige initiale Behandlungsschritte einzuleiten und somit den Zahnerhalt langfristig zu beeinflussen.

*This article offers a current overview of the endodontic aspects following a dental trauma of the permanent teeth. Important emergency treatment procedures are given to maintain pulpal vitality, especially of teeth with incomplete root formation. Besides, clinical techniques are described how to manage a root canal treatment in case of pulp necrosis of a tooth with an open apex. The structure of this article should guide the reader through dental emergency treatment options and following injury specific therapeutic concepts with regard of the long-term preservation of the injured tooth.*

**Zusammenfassung:** Zahntraumata kommen bei Kindern und Jugendlichen wesentlich häufiger vor als bei Erwachsenen. Besondere Aufmerksamkeit kommt demnach der Therapie von Zähnen mit nicht abgeschlossenem Wurzellängen- und Dickenwachstum zu. Die hohe Regenerationsfähigkeit der jugendlichen Pulpa ermöglicht bei vielen Zahnverletzungen mit geringem parodontalen Schaden und adäquater Primär- und Folgebehandlung deren Vitalerhaltung. Wichtigster prognostischer Faktor für das Pulpaüberleben ist neben Schweregrad der Verletzung und Stadium des Wurzelwachstums die Zeit vom Zahntrauma bis zur zahnärztlichen Erstversorgung. So hat eine traumatisch eröffnete Pulpa bei komplizierten Kronenfrakturen auch nach einer Expositionszeit bis zu 48 Stunden eine hohe Überlebenschance, sofern die irreversibel geschädigten Pulpaanteile entfernt und die verbliebene regenerationsfähige Pulpa mittels geeigneter Materialien abgedeckt und bakteriendicht verschlossen werden (partielle Pulpotomie). Bei Frakturverletzungen geht es daher um die umgehende Abdeckung bzw. Therapie von freiliegenden Dentin- und Pulpaarealen, um den Zahn vor eindringenden Mikroorganismen aus dem Speichel zu schützen und bestmögliche Voraussetzungen für den Vitalerhalt zu schaffen. Bei Dislokationsverletzungen hingegen ist die langfristige pulpale Prognose durch das Ausmaß des par-

**Summary:** Children and adolescents are more often affected from dental trauma than adults. Therefore, special attention is required in the therapy of teeth with incomplete root formation. Young pulps are highly regenerative and may remain vital after injury if the periodontal damage is negligible and adequate immediate dental treatment has been applied. The time between accident and dental emergency treatment as well as severity of the injury and the stage of the root formation are important prognostic factors concerning the pulp vitality. Traumatically exposed pulps due to crown fractures have a high chance to remain vital, provided that irreversibly damaged pulp tissue has been removed completely and covered with a bacteria tight seal (partial pulpotomy) within 48 hours. Generally, teeth with fracture injuries need immediate coverage not only of exposed pulps but also of exposed dentine surfaces to prevent bacterial penetration and subsequent pulp necrosis. In contrast, the long-term prognosis of the pulpal status following dislocation injuries is mainly dependent on the severity of the periodontal damage. No initial endodontic treatment is indicated if a "small" periodontal damage is assumed (dislocation < 2 mm). However, immediate root canal treatment is recommended after severe periodontal injuries (dislocation

<sup>1</sup> Klinik für Parodontologie, Endodontologie und Kariologie, Universitätskliniken für Zahnmedizin der Universität Basel, Hebelstr. 3, CH-4056 Basel

<sup>2</sup> Klinik für Parodontologie, Endodontologie und Kariologie und Zahnunfall-Zentrum, Universitätskliniken für Zahnmedizin der Universität Basel, Hebelstr. 3, CH-4056 Basel

Peer-reviewed article: eingereicht: 03.07.2015, Fassung akzeptiert: 07.07.2015

DOI 10.3238/dzz.2015.0269-0278

odontalen Schadens gegeben. Ist von einem „geringen“ parodontalen Schaden auszugehen (Dislokation < 2 mm), kann vorerst von einer endodontischen Therapie abgesehen werden. Bei einem massiven parodontalen Schaden (Dislokationen > 2 mm) ist eine zeitnahe Wurzelkanalbehandlung bei Zähnen mit abgeschlossenem Wurzellängenwachstum empfehlenswert. Antiresorptive und die Regeneration des Parodonts fördernde Therapiekonzepte über Kortikoideinlagen im Wurzelkanal stehen hierbei im Vordergrund. Besteht die Indikation zur Wurzelkanalbehandlung bei einem Zahn mit unvollständigem Wurzellängenwachstum und weit offenem apikalen Foramen, kommt der chemischen Desinfektion über Ultraschall aktivierte Spüllösungen mit Natriumhypochlorit eine besondere Bedeutung zu. Die Wurzelkanalfüllung kann mittels eines apikalen MTA-Stopps („One-Visit-Apexifikation“) unter entsprechender Sicht in einer Sitzung erfolgen. Engmaschige Kontrolltermine vor allem innerhalb des ersten Jahres nach Trauma sind allen Verletzungen gemeinsam, um frühe Anzeichen einer Pulpnekrose, Resorptionen oder Ankylosen zu erkennen und adäquat zu therapieren.

(Dtsch Zahnärztl Z 2015; 70: 269–278)

*Schlüsselwörter: Zahnunfall; Zahnfrakturen; Dislokationen; partielle Pulpotomie; MTA-Plug; wurzelunreifer Zahn*

## 1 Einleitung

In etwa ein Viertel aller Schulkinder und ein Drittel aller Erwachsenen sind von einem Zahntrauma der bleibenden Zähne betroffen [16]. Ein solches traumatisches Ereignis betrifft meistens Schmelz, Dentin, Parodont, Endodont und gelegentlich den Alveolarknochen und setzt daher die Kenntnis der Heilungsmuster der verletzten Gewebe voraus. Am häufigsten werden die Oberkieferfrontzähne in Mitleidenschaft gezogen, die bei jungen Patienten zu meist füllungs- und kariesfrei sind. Dies kann bei unsachgemäß durchgeführten Erstmaßnahmen oder nicht rechtzeitig eingeleiteter endodontischer Therapie zu Komplikationen führen, die im ungünstigsten Fall im Zahnverlust resultieren und bei jungen Patienten oftmals mit ästhetischen Einbußen aufgrund fehlender oder kompromissbehafteter Alternativen einhergehen können. Eine adäquate Primärversorgung mit anschließend sorgfältiger und verletzungsspezifischer Therapieplanung und eine regelmäßige Nachsorge spielen daher eine entscheidende Rolle im Rahmen des Zahnerhalts und bei der Prävention von endodontisch bedingten Spätfolgen.

Eine detaillierte und strukturierte Übersicht über sämtliche Aspekte im

Zusammenhang mit der Diagnostik und der Therapie des dentalen Traumas bleibender Zähne können der aktuell erstellten S2-Leitlinie [20] sowie den Empfehlungen der „International Association of Dental Traumatology“ (IADT) [2,13] entnommen werden. Auch im Hinblick auf die Verbesserung des Wissensstands [17] beleuchtet der folgende Beitrag die wesentlichen endodontologischen, für die Praxis relevanten Aspekte der verschiedenen Zahntraumata und geht auf die Besonderheiten bei Zähnen mit unvollständigem Wurzellängenwachstum ein.

## 2 Diagnostik und Primärtherapie

Eine zielgenaue Anamnese über den Unfallzeitpunkt sowie -hergang spielen neben der ausführlichen klinischen- und radiologischen Untersuchung und der Diagnose eine wichtige Rolle in Bezug auf die Primärtherapie sowie auf die prognostische Einschätzung und im Hinblick auf möglicherweise später einzuleitende endodontische Therapiemaßnahmen. Eine strukturierte Dokumentation – beispielsweise mittels eines Traumabogens und Fotografien – sind empfeh-

> 2 mm) in teeth with both complete and incomplete root formation. In this cases antiresorptive and regenerating periodontal therapy concepts are recommended using corticoid as intracanal medication. If a root canal treatment of a tooth with incomplete root formation is indicated, cleaning and disinfection of the root canal with ultrasonically activated sodium hypochlorite is of particular importance. Further, the apical barrier can be achieved by placing a MTA plug under appropriate optical means in one appointment (“one-visit-apexification”). Regardless of the severity of the dental trauma, close follow-up is important particular within the first year after trauma. This assures the detection of early signs of pulp necrosis, resorption or ankylosis and enables adequate endodontic intervention.

*Keywords: dental trauma; tooth fracture; tooth dislocation; partial pulpotomy; one-visit-apexification; immature tooth*

lenswert und erleichtern maßgeblich im Zuge der Nachsorge den Vergleich von zu einem späteren Zeitpunkt erhobenen Befunden mit den Befunden des Unfalltages. Hierzu gehören die Feststellung von Zahnlockerungen, Frakturen oder Dislokationen, die Überprüfung der Sensibilität, Perkussion und der zirkulär gemessenen Sondierungstiefen der verletzten Zähne, der angrenzenden Nachbarzähne und der Antagonisten. Sich abzeichnende Zahnverfärbungen sollten gleichfalls vermerkt werden. Die röntgenologische Beurteilung (i.d.R. periapikale Aufnahme) des betroffenen Zahns spielt eine zentrale Rolle, wenn es um die rechtzeitige Erkennung von Spätfolgen wie z.B. Pulpnekrosen oder infektionsbedingte Resorptionen geht. Gleichwohl bleibt bei Kindern und Jugendlichen die höhere Strahlenbelastung im Vergleich zu älteren Patienten zu berücksichtigen (ALARA-Prinzip). Das gilt insbesondere für die Indikation für ein DVT, das nur Ausnahmen wie umfangreichen und/oder komplexen Fällen vorbehalten bleiben sollte. Die Klassifikation der Zahnverletzungen erfolgt nach Fraktur- und Dislokationsverletzungen, wobei auch häufig Kombinationsverletzungen anzutreffen sind (Tab. 1).



Frakturen	Dislokationen
Schmelzfraktur	Konkussion
Kronenfraktur:	Lockerung
– ohne Pulpabeteiligung	Laterale Dislokation
– mit Pulpabeteiligung	Intrusion
Kronen-Wurzel-Fraktur	Extrusion
Wurzelfraktur	Avulsion

**Tabelle 1** Klassifikation der Zahnverletzungen (modifiziert nach den aktuellen S2-Leitlinien [20]).

**Table 1** Classification of dental injuries (modified from the S2-Guidelines [20]).

## Grundsätze der Primärtherapie

Bei *Frakturverletzungen* ist das Endodont oftmals direkt betroffen und steht somit bei der Erstversorgung im Vordergrund. Primär gilt der Abdeckung von freiliegenden Dentin- und Pulpaanteilen die Aufmerksamkeit, um den Zahn möglichst vor eindringenden Mikroorganismen aus dem Speichel zu schützen und die vitale Pulpa zu erhalten. Bei unkomplizierten Kronenfrakturen ist in der Regel die Versiegelung der freigelegten Dentinoberflächen mit einem Adhäsivsystem als Erstversorgung ausreichend, um eine Bakterienpenetration in die i.d.R. weit offenen – wenn in Pulpanähe – Dentintubuli zu verhindern (Abb. 1a). Bei komplizierten Kronenfrakturen mit eröffneter Pulpa sollte zeitnah eine partielle Pulpotomie oder bei Expositionszeiten unter 2 h eine direkte Überkappung durchgeführt werden (siehe Kapitel 4).

Bei *Dislokationsverletzungen* hingegen ist häufig das Ausmaß der parodontalen Schädigung der entscheidende Faktor für die Langzeitprognose. Dies trifft auch – in Abhängigkeit vom Patientenalter – auf den Pulpazustand zu. Die Primärtherapie eines dislozierten Zahnes beinhaltet neben allen klinischen und radiologischen Untersuchungen dessen Reposition und Schienung. Bei sehr ausgeprägten Dislokationsverletzungen mit vermuteter Durchblutungsstörung der Pulpa (Pulpaabriss, Quetschung etc.) sollte je nach Stand des Wurzellängenwachstums eine sofortige Wurzelkanalbehandlung eingeleitet werden, um eine später auftre-

tende infizierte Pulpanekrose zu umgehen. Letztere kann via mikrobieller Toxine, die durch radikuläre Dentinkanälchen diffundieren, infektionsbedingte Resorptionen bei Zähnen mit ausgeprägten Dislokationsverletzungen auslösen. Je nach Alter des Patienten können solche Resorptionen rasch zum Zahnverlust führen. Vor dem Hintergrund solcher Konsequenzen gewinnen engmaschige Kontrollen vor allem innerhalb des ersten Jahres nach Zahntrauma an Bedeutung.

## 3 Verletzungsspezifische Therapiekonzepte aus endodontischer Sicht

### 3.1 Kronenfraktur

In den meisten Fällen ereignen sich Kronenfrakturen bei jugendlichen und kariesfreien Zähnen mit einer vitalen Pulpa. Hieraus lässt sich ein hohes Regenerationspotenzial der Pulpa ableiten. Das primäre Ziel bei der Behandlung solcher Verletzungen in Bezug auf das Endodont ist daher deren Vitalerhaltung.

*Kronenfrakturen ohne Pulpabeteiligung*  
Schmelzbegrenzte Frakturen oder Infraktionen stellen für die Pulpa nur eine sehr geringe Gefahr für weitere Komplikationen im Sinne einer Pulpanekrose dar und bedürfen keiner speziellen Therapie. Bestehende Risse können jedoch als Eintrittspforte für Mikroorganismen dienen, sofern diese die Schmelz-Dentin-Grenze erreichen. Da

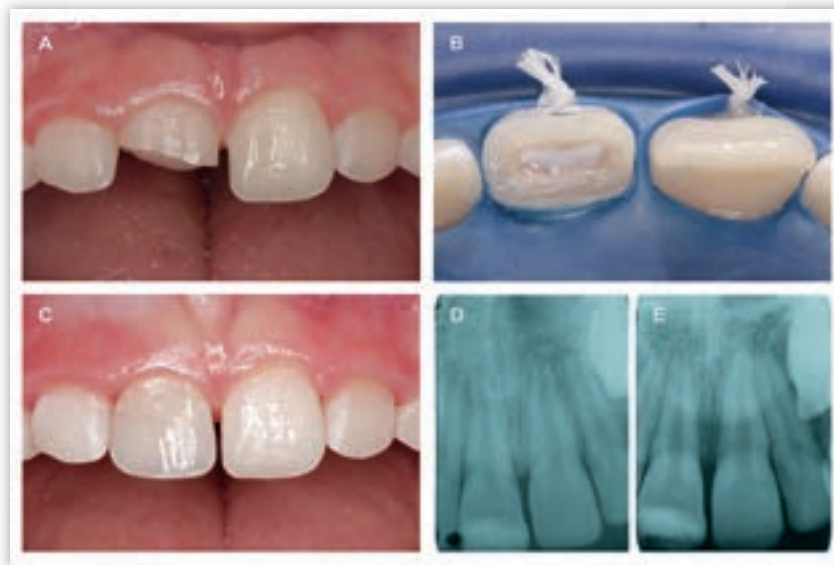dies klinisch nicht beurteilt werden kann, sind diese Zähne regelmäßig nachzukontrollieren.

Bei Schmelz-Dentin-begrenzten Frakturen sollten die exponierten Dentintubuli so rasch wie möglich (im Rahmen der Primärtherapie!) bakterien dicht versiegelt werden. Bei genügender Restdentinstärke (> 0,5 mm) kann ein adhäsives Vorgehen mit Konditionierung der Dentinflächen gewählt werden. Ob bei einer geschätzten Restdentinstärke von weniger als 0,5 mm die zusätzliche punktuelle Applikation eines (lichthärtenden) Kalziumhydroxid- oder MTA-Präparats auf diese pulpanahe Areale zu besseren Ergebnissen führt, bleibt weitgehend offen [1] (Abb. 1).

### *Kronenfrakturen mit Pulpabeteiligung*

Grundsätzlich spielt bei dieser Art der Kronenfraktur (traumatisch eröffnete Pulpa) der Zeitraum bis zur Versorgung der Pulpawunde eine zentrale Rolle. Er beeinflusst maßgeblich die Wahrscheinlichkeit des Auftretens einer späteren Pulpanekrose. Die Therapie der Wahl ist nach heutigem Wissensstand die partielle Pulpotomie mit dem Ziel der Entfernung infizierter und irreversibel geschädigter Pulpaanteile unter Erhalt der Vitalität der verbleibenden Pulpa (siehe Kapitel 4). Auf der Basis von tierexperimentellen Untersuchungen empfiehlt sich die Durchführung einer partiellen Pulpotomie innerhalb der ersten 48 h nach Trauma [11]. Liegt eine längere Expositionszeit zwischen Trauma und Primärbehandlung vor, steigt das Risiko für endodontische Komplikationen (irreversible Pulpitis resp. infizierte Pulpanekrose). In diesen Fällen kann eine tiefe Pulpotomie („Vitalamputation“) erwogen werden. In äußerst seltenen Fällen ist eine Wurzelkanalbehandlung erforderlich; je nach Entwicklungsstandes des jungen Zahnes sind Maßnahmen zur Revitalisierung in Betracht zu ziehen, sofern keine maßgeblichen parodontalen Schäden vorliegen, die über den Wurzelkanal mittels Kortikoideinlagen angegangen werden können (siehe Kapitel 5 bzw. 6).

Sollte sich ein Patient im günstigsten Falle innerhalb weniger als 2 h nach Trauma in der zahnärztlichen Praxis vorstellen, kann die freigelegte Pulpa auch direkt mittels eines biokompatiblen Präparates (Kalziumhydroxid



**Abbildung 1** Neunjähriger Patient mit unkomplizierter Kronenfraktur des Zahnes 11; **a)** Situation 3 Tage nach Trauma mit adhäsiver Versorgung der Dentinwunde alio loco ca. 2 h nach Unfall; **b)** sechs Tage nach Trauma erfolgt der definitive Kompositaufbau. Ein lichthärtendes Kalziumhydroxidpräparat kommt bei Reduktion des primären „Wundverbandes“ zum Vorschein; **c)** Kompositaufbau; **d)** Röntgenaufnahme zum Ausschluss weiterer Frakturen; **e)** Kontrollaufnahme 2 Jahre nach Trauma. Radiologisch ist ein abgeschlossenes Wurzellängenwachstum erkennbar.

**Figure 1** Nine-year-old patient with uncomplicated crown fracture of the tooth 11; **a)** situation 3 days after trauma; adhesive dentine covering applied within the emergency treatment alio loco about 2 hours after accident; **b)** six days after trauma; a light-curing calcium hydroxide cement appears during the reduction of the primary “wound” treatment; **c)** resin restoration; **d)** periapical radiography to exclude additional fractures; **e)** the control radiography 2 years after trauma presents a complete root formation and a closed apex.

oder MTA) abgedeckt und bakterien-dicht verschlossen werden („direkte Überkappung“). Die Größe der „Wundfläche“ spielt hierbei keine Rolle.

Wird der Zahnhartsubstanzdefekt schließlich dauerhaft bakterien-dicht restauriert, stehen die Erfolgchancen einer partiellen Pulpotomie bei über 90 % [9,15]. Dies gilt sowohl für Zähne mit nicht abgeschlossenem Wurzellängenwachstum („offener Apex“) als auch für solche mit abgeschlossenem apikalen Wurzelwachstums.

### 3.2 Kronen-Wurzelfraktur

Kronen-Wurzelfrakturen stellen bei der Therapie in erster Linie eine Herausforderung aufgrund der kompromittierten parodontalen Situation dar. Ist die Restaurierbarkeit aus parodontaler Sicht gegeben, wird eine eröffnete Pulpa in gleicher Form wie im Kapitel 3.1 beschrieben behandelt. Ist jedoch eine ausreichende adhäsive Befestigung des koro-

nalnen Defekts nicht mehr möglich oder ist aufgrund der partiell intraalveolär verlaufenden Fraktur eine intentionelle Replantation (= intraalveoläre Transposition) sinnvoll, ist eine Wurzelkanalbehandlung (z.B. zur zusätzlichen intrakanalären Verankerung) unumgänglich.

### 3.3 Wurzelfraktur

Intraalveoläre Wurzelfrakturen (früher Wurzelquerfraktur) sind bei bleibenden Zähnen eher selten und weisen meistens einen horizontalen oder schrägen Frakturverlauf im mittleren oder apikalen Wurzeldrittel auf. Es können gelegentlich auch untypische Frakturverläufe festgestellt werden. Aufgrund des schrägen Verlaufs bleibt der Frakturspalt oftmals radiologisch unentdeckt. Bei Verdacht auf eine intraalveoläre Fraktur sollte deshalb eine zusätzliche, kranial (ggf. kaudal) exzentrische Röntgenaufnahme angefertigt werden.

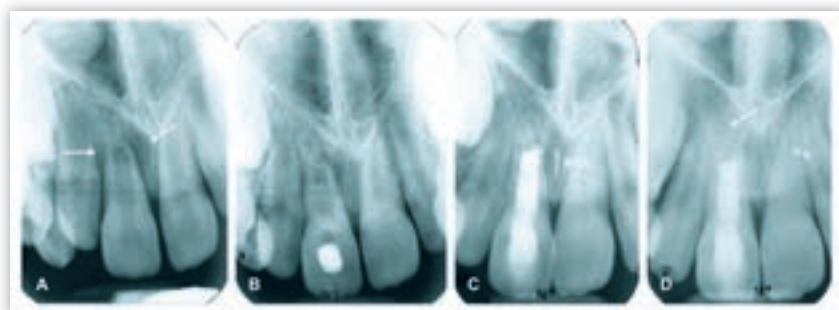
Bei sachgerechter Reposition und Schienung des koronalen Fragmentes ist ein Überleben der Pulpa in 80 % der Fälle gegeben [12]. Insbesondere bei großem Durchmesser des Wurzelkanals auf Höhe der Frakturstelle ist eine Regeneration der pulpalen Strukturen im koronalen Fragment zu erwarten. Vor diesem Hintergrund stellt eine initial fehlende Reaktion auf den Sensibilitätstest nach dem Trauma primär keine Indikation für eine endodontische Intervention dar.

Der Verlauf wird in der Regel anhand von Röntgenbildern nach 3 und 6 Monaten verfolgt und liefert je nach Muster wichtige indirekte Informationen über den Pulpastatus [3]. Fällt der Sensibilitätstest nach 6 Monaten negativ aus oder liegen eindeutige Zeichen einer infizierten Pulpanekrose vor (z.B. laterale Aufhellung auf Höhe des Bruchspaltes – mit oder ohne Fistel, deutlicher Perkussionsschmerz nach schmerzfreiem Intervall) muss eine Wurzelkanalbehandlung des koronalen Fragmentes eingeleitet werden. Die Pulpa des apikalen Fragmentes bleibt üblicherweise vital und obliteriert in der Folge. Das apikale Fragment bedarf daher keiner zusätzlichen endodontischen Therapie (Abb. 2). In seltenen Fällen „entfernt“ sich das apikale Fragment von dem koronalen Fragment und es bildet sich eine „Knochenbrücke“ zwischen diesen aus.

Das Vorgehen der Wurzelkanalbehandlung erfolgt analog dem Protokoll für Zähne mit offenem Apex (siehe Kapitel 5), da auf Höhe der Fraktur eine solche Situation im weiteren Sinn entsteht. Die 10-Jahres-Überlebenseinsichten eines Zahnes mit einer auf das koronale Fragment limitierten Wurzelkanalbehandlung liegen für Frakturen im apikalen Drittel bei 89 %, im mittleren Drittel bei 78 % und im zervikalen Drittel bei 67 %. Einzig zervikal lokalisierte Frakturen haben eine ungünstige 10-Jahres Überlebensrate von nur 33 % [3].

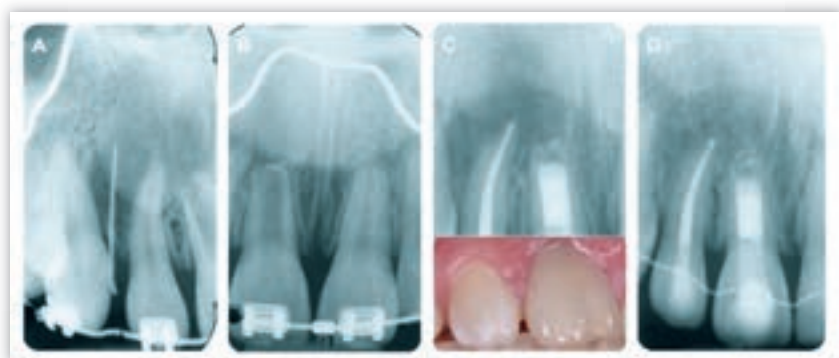
### 3.4 Laterale Dislokation

Lateral dislozierte Zähne junger Patienten weisen bei geringer Auslenkung (< 2 mm) eine hohe Pulpaüberlebenschance auf und bedürfen keiner Wurzelkanalbehandlung im Rahmen der Erstversorgung. Allerdings ist das Ausmaß der Auslenkung nicht immer klinisch ersichtlich. Ein dislozierter Zahn kann auch spontan durch die Zunge



**Abbildung 2** Siebenjähriger Patient mit intraalveolärer Wurzelfraktur nach einem Sportunfall; **a)** Die Pfeile weisen auf die ausgeprägte laterale Läsion auf Höhe des Frakturspaltes hin; **b)** Situation 6 Monate nach Beginn der Wurzelkanalbehandlung des koronalen Fragments alio loco; das apikale Fragment bleibt unangetastet; **c)** „One-Visit-Apexifikation“ mit MTA und anschließender Wurzelkanalfüllung mit erwärmter Guttapercha; **d)** Situation 3 Jahre nach Beginn der WKB des koronalen Fragments. Das apikale Fragment zeigt eine deutliche Längen- und Dickenzunahme als Folge einer vitalen apikalen Pulpa (Pfeil).

**Figure 2** Seven-year-old patient with an intra-alveolar root fracture; **a)** arrows indicate the lateral lesion close to the fracture gap; **b)** Situation 6 months after beginning of the root canal treatment of the coronal fragment alio loco; the apical portion remains untreated; **c)** „one-visit-apexification“ with MTA and subsequent root canal filling with warm gutta-percha; **d)** situation 3 years after beginning of the root canal treatment of the coronal fragment. The apical fragment shows a significant increase in length and thickness compared to the baseline radiography caused by vital apical pulp tissue (arrow)



**Abbildung 3** Zustand nach Dislokation der Zähne 12 und 11; **a)** Röntgenbild mit einer ausgeprägten periradikulären Läsion um den Zahn 12; der Guttaperchastift markiert den Fistelkanal; **b)** im Vergleich zu Zahn 21 ist das Wurzelwachstum an Zahn 11 ausgeblieben; **c)** Situation nach Wurzelkanalbehandlung; Zahn 11 weist eine gräuliche Verfärbung im Zahnhalsbereich auf, die vermutlich auf das MTA zurückzuführen ist; **d)** Radiologische Verlaufskontrolle nach 3,5 Jahren mit vollständiger Ausheilung der periradikulären Läsion.

**Figure 3** Situation after dislocation of the teeth 12 and 11; **a)** radiographic illustration of the sinus tract with a gutta-percha point ending in a pronounced periradicular lesion around tooth 12; **b)** missing root formation of the tooth 11 compared to the tooth 21; **c)** situation after root canal treatment; the grayish discoloration in the cervical area might be caused by the MTA placement; **d)** radiographic follow-up after 3.5 years; a complete healing of the periradicular lesion is present.

oder durch den Patienten selbst „zurückgedrückt“ worden sein. Hier hilft eine gezielte Anamnese weiter. Unter diesen Umständen ist die pulpale Heilung oftmals schwer abzuschätzen und erforder-

dert engmaschige Kontrollen innerhalb der ersten 12 Monate, um Anzeichen einer Pulpanekrose möglichst frühzeitig diagnostizieren zu können. Der betroffene Zahn sollte nach 3, spätestens nach

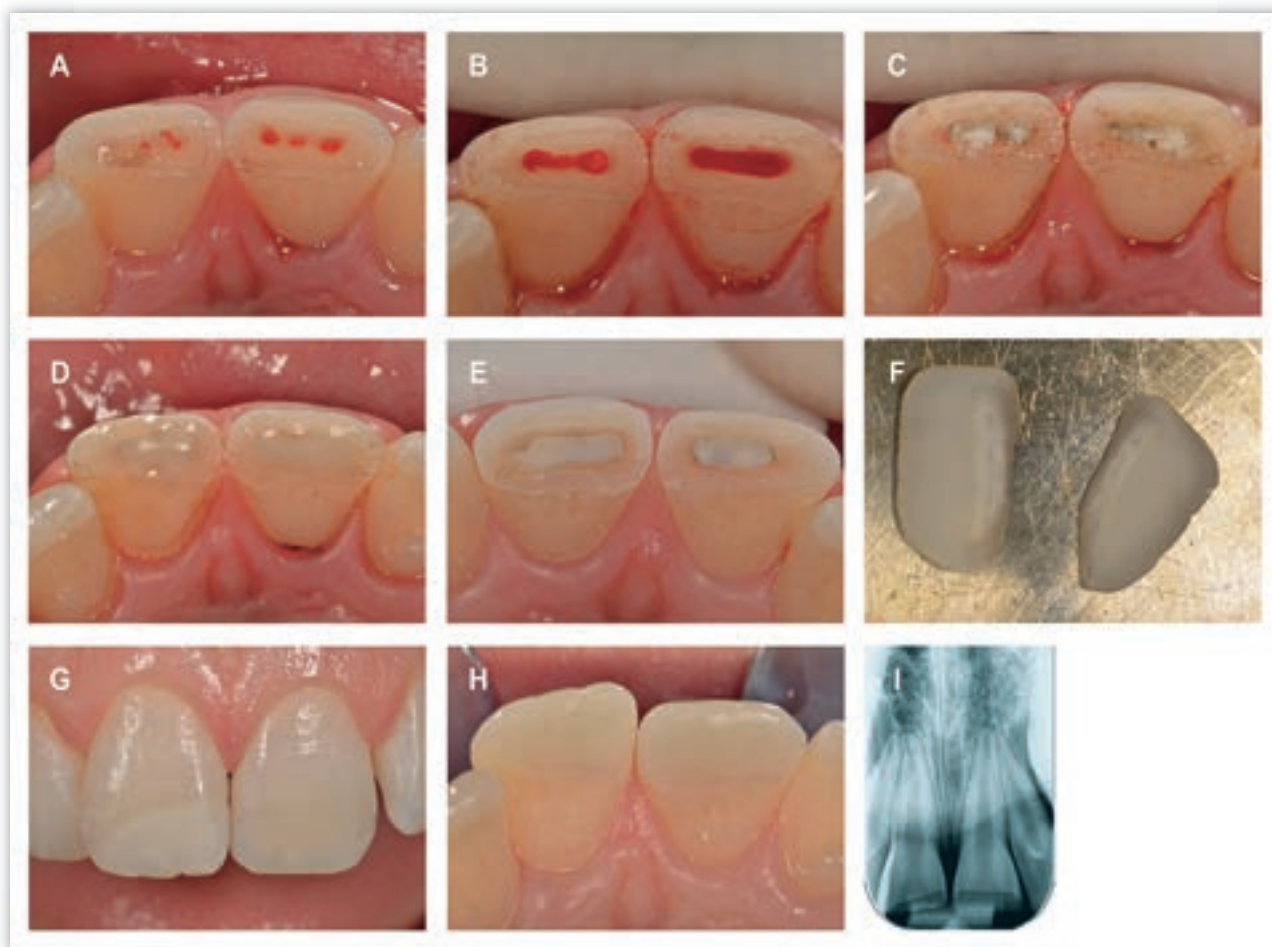
6 Monaten auf den thermischen oder elektrischen Sensibilitätstest reagieren. Weitere Hinweise auf eine Pulpanekrose sind allmählich auftretende gräuliche Verfärbung oder bei Zähnen mit nicht abgeschlossenem Wurzelwachstum ausbleibendes Wurzelwachstum (Abb. 3). Positive Perkussion, apikaler Palpationsschmerz und periapikale Veränderungen im Röntgenbild weisen auf eine apikale Parodontitis hin. In diesen Fällen ist eine sofortige Wurzelkanalbehandlung indiziert. Infektionsbedingte externe Resorptionen sind eher selten anzutreffen.

Das Risiko einer Pulpanekrose hängt u.a. vom Stadium des Wurzelwachstums ab. Weist ein lateral dislozierter Zahn eine zusätzliche Kronenfraktur auf, steigt das Risiko für eine Pulpanekrose von 5 % auf 40 % bei Zähnen mit unvollständigem Wurzelwachstum bzw. von 65 % auf 93 % bei Zähnen mit abgeschlossenem Wurzelwachstum [18]. Ist hingegen eine Zunahme des Wurzelwachstums auf den Röntgenbildern im Verlauf erkennbar oder zeichnet sich eine Pulpaobliteration ab (klinisch häufig als gelbliche Verfärbung der Krone bemerkbar), ist von einer vitalen Pulpa auszugehen, die keiner weiteren Therapie bedarf.

Bei einer Auslenkung eines Zahnes mit abgeschlossenem Apex von mehr als 2 mm ist aufgrund der sehr eingeschränkten Prognose eine Wurzelkanalbehandlung im Rahmen der Initialbehandlung während der Schienungszeit von 4 Wochen empfehlenswert. Als intrakanaläre Einlage ist nach Wurzelkanalaufbereitung ein Kortikoidpräparat vorzuziehen. Es wird von einer günstigen Wirkung auf das traumatisch geschädigte Parodont ausgegangen ebenso wie die Verordnung eines Doxzyzyklinpräparats über 10 Tage [14].

### 3.5 Extrusion

Ein extrudierter Zahn wird im Hinblick auf die endodontischen und parodontalen Aspekte in gleicher Form therapiert wie ein lateral dislozierter Zahn. Auch hier ist das Maß der Extrusion (< 2 mm) – sofern feststellbar – und das Stadium des Wurzelwachstums entscheidend für das Risiko einer Pulpanekrose. Dieses wird bei Zähnen mit unvollständigem Wurzelwachstum mit 6 % (ohne zusätzliche Kronenfraktur) und für Zähne mit



**Abbildung 4** Neunjähriger Patient mit komplizierten Kronenfrakturen der Zähne 11 und 21 nach einem Kick-Board-Unfall; **a)** Situation ca. 4 h nach Trauma mit Pulpaperforationen an beiden Zähnen; **b)** Zustand nach partieller Pulpotomie und erfolgreicher Blutstillung; **c)** Abdeckung der Pulpawunden mit einem Kalziumhydroxidpräparat; **d)** Überdeckung des wasserlöslichen Kalziumhydroxidpräparats mit einem lichthärtenden Kalziumhydroxidzement (Ultrablend Plus) und fließfähigem Komposit; **e)** klinisch unauffällige Situation 6 Tage nach Trauma; minimale zirkuläre Schmelzabschrägung und „Reinigung“ der Oberflächen mit Aluminiumoxid; **f)** Die Zahnfragmente wurden zwischen Erstbehandlung und Wiederbefestigung in steriler physiologischer Kochsalzlösung gelagert; **g-h)** bukkale und palatinale Ansicht der adhäsiv befestigten Zahnfragmente mit Komposit; **i)** Röntgenkontrollaufnahme.

**Figure 4** Nine-year-old patient with complicated crown fractures of the teeth 11 and 21; **a)** situation about 4 hours after the accident; both teeth exhibit pulp involvement; **b)** situation after partial pulpotomy and successful hemostasis; **c)** calcium hydroxide covering the artificial pulp wounds; **d)** light-curing calcium hydroxide cement (Ultrablend Plus) and flowable resin serve as bacterial tight seal until definitive restoration; **e)** six days after trauma; minimal preparation and cleaning of the surfaces with aluminum oxide; **f)** storage of the tooth fragments in sterile physiological saline until reattachment; **g-h)** buccal and palatal view of the adhesively attached tooth fragments; **i)** control radiography.

vollständigem Wurzelwachstum mit 57 % angegeben. Ein erhöhtes Risikos mit nahezu 77 % konnte bei abgeschlossenem Wurzelwachstum und zusätzlichen Kronenverletzungen festgestellt werden [18].

### 3.6 Intrusion

Intrusionsverletzungen weisen multiple und zumeist schwerwiegende Schäden an Parodont, Pulpa und umgebenden Alveolarknochen auf. Das Ausmaß der Intrusion als Hinweis auf die parodontale

Schädigung als wichtigsten prognostischen Parameter ist klinisch sicher feststellbar. In schweren Fällen gibt nur das Röntgenbild Auskunft über die tatsächliche Lage des intrudierten Zahnes. Bei unvollständigem Wurzelwachstum ist bei Kindern und Jugendlichen unter 17 Jahren ein Spontandurchbruch abzuwarten [4], wobei bei etwa in 55 % der Fälle mit einer „Revitalisierung“ der Pulpa gerechnet werden kann. Ist das Wurzellängenwachstum jedoch abgeschlossen, ist die Überlebenschance der Pulpa nicht mehr gegeben [21].

In diesem Falle ist eine möglichst umgehende, „präventive“ Wurzelkanalaufbereitung indiziert, um später einsetzende, infektionsbedingte Resorptionen zu vermeiden. Vor diesem Hintergrund ist eine chirurgische Reposition – im Gegensatz zur orthodontischen Einstellung des Zahnes – eine Maßnahme, welche die Durchführung der Wurzelkanalaufbereitung zu einem frühen Zeitpunkt ermöglicht. Sofern es die patientenbezogenen Umstände erlauben, sollten Trepanation und medikamentöse Einlage noch am Unfalltag erfolgen. Ohne Zwei-

fel sind hier Kompromisse einzugehen, da bei hoher Intrusion der Zugang zum Endodont sehr erschwert sein kann.

Durch die ausgedehnte Zement-schädigung bei schwerer Intrusion und des daraus resultierenden hohen Resorptionsrisikos sind entzündungshemmende und antiresorptiv wirkende, intrakanalär eingebrachte Medikamente während der ersten 2 Wochen nach Trauma unabdingbar. Kortikoidhaltige Medikamente wie z.B. Leder-mix stehen hierbei im Vordergrund. Es folgt ein Einlagewechsel mit Kalziumhydroxid. Unerwünschte Zahnverfärbungen durch Leder-mix sind gelegentlich zu beobachten. Auch bei rechtzeitiger und adäquater endodontischer Intervention verbleibt das Risiko von Ersatzresorptionen und einer damit einhergehenden Ankylose.

### 3.7 Avulsion

Die Behandlung einer Avulsion wird an anderer Stelle in diesem Heft ausführlich erläutert. In nahezu allen Fällen ist eine „präventive“ und umgehend durchzuführende Wurzelkanalbehandlung als wichtige Maßnahme zur Senkung des Risikos infektionsbedingter externer Resorptionen angezeigt.

## 4 Partielle Pulpotomie – klinisches Vorgehen

Die partielle Pulpotomie gilt als Therapie der Wahl bei Kronenfrakturen mit Pulpabeteiligung, die innerhalb der ersten 2 h unversorgt blieb oder nicht adäquat versorgt wurde.

Selbst nach einer Expositionszeit von bis zu 48 h zeigen Untersuchungen am Affen, dass die irreversibel geschädigte und oberflächlich infizierte Region nur etwa auf die koronalen 2 mm der Pulpa beschränkt bleibt [11].

Nach Lokalanästhesie ist das Anlegen von Kofferdam inklusive der Desinfektion der unmittelbaren Umgebung anzuraten, um einerseits die Bakterienlast so gering wie möglich zu halten und andererseits bei kleinen Patienten die Pulpawunde vor weiterer Kontamination durch Speichel zu schützen. Mittels einer sterilen, grobkörnigen Diamantwalze werden die koronalen Pulpaanteile bis zu einer Tiefe von 2 mm hochtou-

rig unter kontinuierlicher Wasserkühlung (idealerweise physiologische Kochsalzlösung) entfernt – mit dem Ziel, auf eine weitgehend gesunde und regenerationsfähige Pulpa zu stoßen. Im Anschluss folgt die Blutstillung mit einem in Natriumhypochlorit (1 %) getränkten Wattepellet, das mit leichtem apikalen Druck auf die pulpotomierte Stelle gedrückt wird. Ist die verbliebene Pulpa gesund, wird eine pulpale Blutung innerhalb von 1 bis max. 5 min sistieren. Sollte keine Blutstillung eintreten, muss die Pulpotomie weiter nach zervikal ausgedehnt werden. Die artifiziell geschaffene Wundfläche wird mit einem Kalziumhydroxidpräparat (Frontzahnbereich!) abgedeckt und mit einem lighthärtenden Kalziumhydroxidzement überdeckt. Dies ermöglicht die sofortige Anwendung der Adhäsivtechnik zur Überschichtung von Kalziumhydroxidpräparaten z.B. mit einem fließfähigen Komposit. Die postoperative Röntgenkontrollaufnahme dient als Referenz zur Beurteilung des Pulpa-Dentin-Komplexes im Zuge nachfolgender Kontrolltermine (Abb. 4).

Aus biologischer Sicht kann auch ein MTA-Präparat zur direkten Pulpaabdeckung gewählt werden. Die Verwendung von MTA im Frontzahnbereich ist mit einem hohen Verfärbungsrisiko und

unerwünschten ästhetischen Einbußen korreliert, insbesondere, wenn sich Blutbestandteile aus der Wundfläche mit MTA mischen [19].

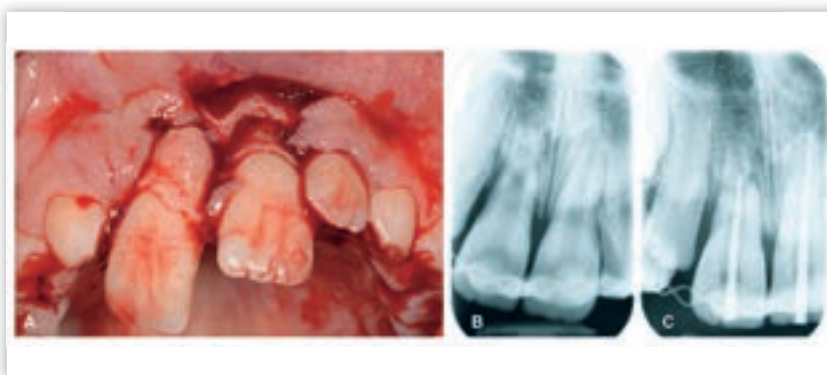## 5. Wurzelkanalbehandlung bei unvollständigem Wurzelwachstum

Ist eine Wurzelkanalbehandlung bei Zähnen mit unvollständigem Wurzelwachstum notwendig, sind einige wichtige Aspekte zu berücksichtigen.

### 5.1 Vorbereitung und Zugangskavität

Die präoperative Röntgenaufnahme gibt im Zusammenhang mit jugendlichen Zähnen Auskunft über Wurzel-pulpalumen, Wurzelkanalwandstärke sowie Ausdehnung der Kronenpulpa in mesio-distaler Richtung und Größe des apikalen Foramens.

Vor Behandlungsbeginn empfiehlt sich generell eine Lokalanästhesie, um Schmerzen durch Irritation von noch sensiblen Pulparesten oder von apikal bereits eingewachsenem vitalen Gewebe zu vermeiden. Die Zugangskavität richtet sich primär nach der Größe der Pulpakammer. Gerade



**Abbildung 5a)** Achtjähriger Patient mit komplizierten Dislokations- und Frakturverletzungen der Zähne 11 und 21; **b)** die Röntgenaufnahme unmittelbar nach Reposition belegt die intraalveoläre Fraktur im apikalen Wurzeldrittel; **c)** Beginn der WKB aufgrund der großen Auslenkung (Extrusion > 2 mm). Nicht reproduzierbare endometrische Längenmessungen erforderten eine frühe Röntgen-Mess-Aufnahme mit einem Guttaperchastift (Größe 60) mit einer anschließenden Anpassung der Arbeitslängen auf minus 2 mm bei beiden Zähnen.

**Figure 5a)** Eight-year-old patient with complicated dislocation- and fracture injuries of the teeth 11 and 21; **b)** the radiography subsequent after reposition and splinting proves the intra-alveolar fracture in the apical third; **c)** beginning of the root canal treatment due to the massive dislocation; inaccurate endometric measurements required an early radiographic length detection with a gutta-percha master cone (size 60); an adjustment of the length minus 2 mm was applied in the following treatment.

bei jugendlichen Zähnen ist diese sowohl in mesio-distaler als auch in bucco-oraler Richtung weit ausgedehnt. Dies erfordert einen größeren Zahnhartsubstanzverlust als üblicherweise notwendig, erleichtert jedoch in der Folge die adäquate Durchführung der weiteren Behandlungsschritte.

## 5.2 Wurzelkanal desinfektion

Speziell bei Zähnen mit unvollständigem Wurzelwachstum und dünnen, fragilen Dentinwänden spielt die Wurzelkanalinfektion eine zentrale Rolle; die mechanische Aufbereitung tritt in den Hintergrund. Sobald nach elektrometrischer Längenmessung sämtliches Gewebe (nekrotisches oder infiziertes Pulpagewebe, eingewachsenes Granulationsgewebe etc.) mittels entsprechender Handfeilen vorsichtig entfernt werden konnte, ist auf eine exzessive zusätzliche mechanische Bearbeitung der Dentinwände zu verzichten. Die Verwendung eines Operationsmikroskops erleichtert zudem die Beurteilung des Wurzelkanals und interner Resorptionsvorgänge und erlaubt eine visuelle Kontrolle während der Behandlung mit Blick bis auf das apikale Gewebe. Nichtsdestotrotz sollte möglichst zu diesem Zeitpunkt eine radiologische Längenkontrolle erfolgen (z.B. mit einem ausreichend großen Guttaperchastift). Dies gilt umso mehr, wenn die vorgängige endometrische Längenbestimmung unzuverlässige Werte (bei wiederholter Messung) liefert (Abb. 5).

Eine ausgiebige Wurzelkanalinfektion mit gewebeauflösender Wirkung ist der wichtigste Bestandteil im Rahmen der Wurzelkanalaufbereitung bei Zähnen mit unvollständigem Wurzelwachstum. Nach heutigem Wissensstand kann dies suffizient mit einer aktivierten Natriumhypochloritpülung (z.B. 1%) erreicht werden. Die passive Ultraschallaktivierung (PUI) steht hierbei im Vordergrund. Im Vergleich zu anderen dynamischen Spülmethode entsteht bei einer freischwingenden Ultraschallspitze eine hauptsächlich nach lateral gerichtete Spülaktivierung. Dies soll die Gewebeauflösung in großlumigen Wurzelkanälen und die Desinfektion bis in Seitenkanäle unter Schonung der apikalen Gewebe ermöglichen. Als vorletzte Spülung empfiehlt sich für die

Entfernung des „Smear layers“ die Anwendung von EDTA (17 %). Eine abschließende, ebenfalls ultraschallaktivierte (z.B. 3 × 20 sec) Abschlusspülung mit Natriumhypochlorit (1 %) stellt den letzten Schritt bei der Wurzelkanalaufbereitung dar.

Zur Prävention der Überpressung von Spülflüssigkeit zählen ein geringer Stempeldruck und die konsequente Längeneinstellung der Spülkanülen sowie Ultraschallspitzen (Arbeitslänge minus 1 mm). Unter Beachtung dieser Punkte ist die Verwendung von Natriumhypochlorit auch bei Zähnen mit weit offenem Foramen bedenkenfrei. Eine Verblockung des Wurzelkanals durch die Spülkanüle ist aufgrund des großen Querschnitts des Kanals im Vergleich zur Spülkanüle äußerst unwahrscheinlich. Dieser Größenunterschied sichert den Rückfluss der Spüllösung aus dem Wurzelkanal.

## 5.3 Intrakanaläre (medikamentöse) Einlage

Es gibt nur wenige Indikationen, die eine sogenannte „medikamentöse Einlage“ – im Wesentlichen aus parodontaler Sicht – erforderlich machen. Auf eine intrakanaläre Einlage wird nach wie vor zurückgegriffen, wenn die Wurzelkanalbehandlung aus zeitlichen Gründen nicht in einer Sitzung durchführbar ist. Kalziumhydroxid zählt in diesen Fällen nach wie vor als Goldstandard. Gerade bei großlumigen Kanälen erleichtert ein bereits vorgefertigtes Präparat in einer Applikationsspritze (z.B. Ultracal) das Einbringen.

Bei allen Zahnverletzungen, die mit einer massiven parodontalen Schädigung einhergehen (Intrusion, Avulsion, ausgeprägte Dislokation v.a. nach palatinal), wird die Wurzelkanalbehandlung im Sinne einer „präventiven Behandlung“ frühzeitig eingeleitet, um das Risiko einer infektionsbedingten externen Resorption so gering wie möglich zu halten. In solchen Situationen haben sich antiresorptive und regenerationsfördernde Therapiekonzepte (ART) etabliert. Dazu gehört eine sofortige Wurzelkanalaufbereitung im Zuge der Erstbehandlung und eine medikamentöse kortikoidhaltige Einlage, i.d.R. Ledermix, das 2 Wochen im Wurzelkanal verbleibt. Diese soll möglichst volumenfüllend eingebracht werden. Ein Nachteil

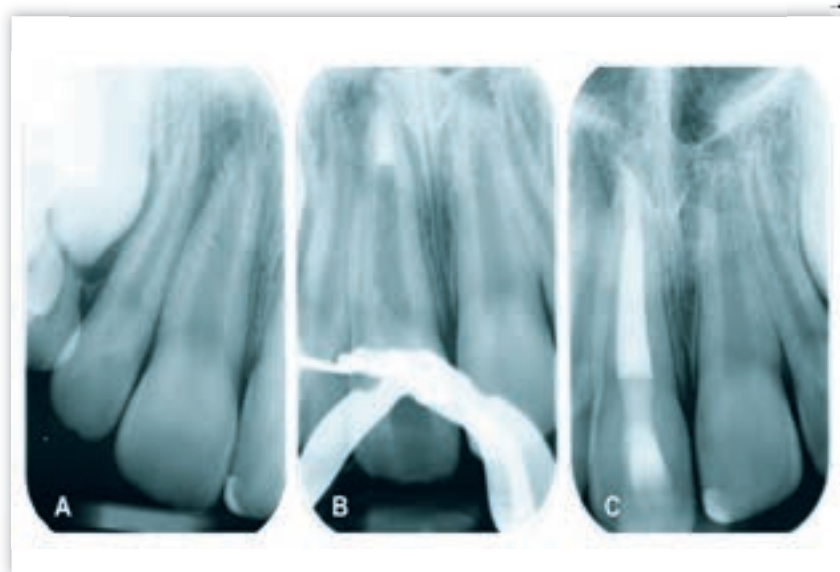
von Ledermix sind gelb-bräunliche Zahnverfärbungen, die bei unsachgerechter Anwendung bereits nach 2–3 Wochen klinisch in Erscheinung treten. Daher soll die Applikation konsequenterweise auf den Wurzelkanal beschränkt werden; das Medikament soll nicht im Pulpakavum zurückbleiben. Nach 2 Wochen kann die Einlage durch Kalziumhydroxid ersetzt werden.

Gerade bei Zähnen mit dünnen Dentinwänden ist die provisorische Versorgung während der Zeit der medikamentösen/intrakanalären Einlage in Bezug auf das Frakturrisiko kritisch. Kann die Wurzelkanalbehandlung nicht zeitnah abgeschlossen werden und verbleibt die intrakanaläre Einlage für längere Zeit, ist ein adhäsiver Verschluss mit Komposit einer „einfachen“ provisorischen Füllung vorzuziehen.

## 5.4 Wurzelkanalfüllung mit „One-Visit-Apexifikation“ (MTA Plug)

Die heutigen Techniken ermöglichen unter entsprechender Sicht die Bildung eines apikalen Stopps mit MTA in einer Sitzung, sodass die Wurzelkanalfüllung zeitnah abgeschlossen und der Zahn adhäsiv restauriert werden kann. Dieses Verfahren ersetzt heutzutage i.d.R. die traditionelle Apexifikation nach Cvek, bei der die Bildung einer natürlichen Hartgewebsbarriere mittels langfristiger Kalziumhydroxideinlagen angestrebt wurde. Eine Einlagedauer (Zeitraum bis zur Wurzelkanalfüllung) von durchschnittlich 24 Monaten ist hierzu erforderlich [10]. Zudem traten bei Zähnen mit nicht abgeschlossenem Wurzelwachstum aufgrund der z.T. dünnen Wurzelentwände zervikale Frakturen in bis zu 77 % der Fälle auf [10].

Mit MTA steht ein biokompatibles Material zum apikalen Verschluss für weitlumige Wurzelkanäle zur Verfügung [5, 7, 8]. MTA wird nach Entfernung der Kalziumhydroxideinlage und Trocknung des Wurzelkanals mit geeigneten Pluggern in Inkrementen apikal platziert und vorsichtig kondensiert. Die zielgenaue Applikation von MTA ist allerdings techniksensitiv und schwierig. Applikationshilfen wie beispielsweise das Micro-Apical-Placement System (MAP) und die Verwendung eines Operationsmikroskops er-



**Abbildung 6** Unkomplizierte Kronenfrakturen an den Zähnen 11 und 21 bei einem 10-jährigen Patienten; **a)** Situation 2 Jahre nach Unfall; periapikale Aufhellung und starke Klopfempfindlichkeit des Zahnes 11 bei unvollständigem Wurzelwachstum geben die Indikation zur Wurzelkanalbehandlung; **b)** Radiologische Kontrolle des MTA-Stopps („One-Visit-Apexifikation“); **c)** Wurzelkanalfüllung mit erwärmter Guttapercha sowie Verschluss der Zugangskavität und des zervikalen Kanalanteils mittels Komposit.

**Figure 6** 10-year-old patient with uncomplicated crown fractures of the teeth 11 and 21; **a)** periapical lesion of the tooth 11 with incomplete root formation 2 years after trauma; **b)** radiographic control of the “one-visit-apexification” with MTA; **c)** root canal filling with warm gutta-percha and subsequent closure of the access cavity and the cervical portion of the root channel with composite resin.

(Tab. 1; Abb. 1a, 2, 3, 5b,c) L. K. Zaugg<sup>1</sup>, R. Weiger<sup>1</sup>; Abb. 1b-e) Dr. Julia Bühler<sup>1</sup>; Abb. 4) Dr. Marc Zehnder<sup>1</sup>; Abb. 5a) Dr. Inga Mollen<sup>2</sup>; Abb. 6) Dr. Mauro Amato<sup>1</sup>

<sup>1</sup> Klinik für Parodontologie, Endodontologie und Kariologie, Universitätskliniken für Zahnmedizin Basel

<sup>2</sup> Klinik für Zahnärztliche Chirurgie, -Radiologie, Mund- und Kieferheilkunde, Universitätskliniken für Zahnmedizin Basel)

lauben ein sicheres und vorhersehbares Arbeiten. Der apikale MTA-Plug sollte idealerweise eine Dicke von 3–5 mm aufweisen.

MTA dient als mechanische Barriere für die nachfolgende Wurzelkanalfüllung. Mit erwärmter Guttapercha und einem Sealer ist es möglich, den verbliebenen weitlumigen Kanal zügig und dicht zu verschließen. Der Verschluss der Trepanationsöffnung erfolgt mittels der Adhäsivtechnik mit Komposit. Bei sehr schmalen Dentinwänden empfiehlt sich die Extension des Komposits in den zervikalen Teil des Wurzelkanals hinein (Abb. 6).

## 6 Revitalisierung

Bei ausreichend großem apikalen Foramen („weit offener Apex“) und kurzer extraoraler Aufbewahrung (< 15 min) kann die Pulpa eines avulsierten oder transplantierten Zahns ohne weitere Intervention revascularisiert und umgebaut werden.

Tritt eine infizierte Pulpanekrose (z.B. mit periapikaler Aufhellung) als Spätfolge eines Zahntraumas auf und sistiert aufgrund dessen das Wurzelwachstum, kann anstatt einer konventionellen Wurzelkanalbehandlung eine sogenannte „Revitalisierung“ in Be-

tracht gezogen werden. Voraussetzung hierfür ist unter anderem, dass das Parodont – sofern durch das Trauma geschädigt – sich in dieser Zeit wieder regeneriert hat. Nach wie vor stellt das Protokoll von Branchs und Trope [6] für die Revitalisierung die Behandlungsgrundlage dar. Allerdings liegen neuere, jedoch zum Teil widersprüchliche Erkenntnisse im Hinblick auf die detaillierte Vorgehensweise (Art und Konzentration der Spüllösung, Art der medikamentösen/antibiotischen Einlage, Verwendung von MTA bzw. Ca(OH)<sub>2</sub> etc.) vor, sodass bestehende Richtlinien zur Revitalisierung zum jetzigen Zeitpunkt sich kurzfristig ändern können. Vor diesem Hintergrund sollten derzeit Patienten, bei denen eine Revitalisierung in Frage käme, an spezialisierte KollegInnen mit entsprechendem Know-how überwiesen werden.

## Danksagung

Die Autoren möchten sich an dieser Stelle herzlich bei Herrn Dr. Marc Zehnder, Herrn Dr. Mauro Amato, Frau Dr. Julia Bühler und Frau Dr. Inga Mollen für die grafische Mitwirkung und Bereitstellung von Bildmaterial bedanken.

**Interessenkonflikt:** Die Autoren erklären, dass kein Interessenkonflikt im Sinne der Richtlinien des International Committee of Medical Journal Editors besteht.

## Korrespondenzadressen

Lucia K. Zaugg, Dr. med. dent.  
Klinik für Parodontologie, Endodontologie und Kariologie  
Universitätskliniken für Zahnmedizin der Universität Basel  
Hebelstrasse 3, CH-4056 Basel  
lucia.zaugg@unibas.ch  
Roland Weiger, Prof. Dr. med. dent.  
Klinik für Parodontologie, Endodontologie und Kariologie und Zahnunfall-Zentrum  
Universitätskliniken für Zahnmedizin der Universität Basel  
Hebelstraße 3, CH-4056 Basel  
roland.weiger@unibas.ch

## Literatur

1. About I, Murray PE, Franquin JC, Remusat M, Smith AJ: The effect of cavity restoration variables on odontoblast cell numbers and dental repair. *J Dent* 2001;29:109–117
2. Andersson L, Andreasen JO, Day P et al.: International Association of Dental Traumatology guidelines for the management of traumatic dental injuries: 2. Avulsion of permanent teeth. *Dent Traumatol* 2012;28:88–96
3. Andreasen JO, Ahrensburg SS, Tsilingaridis G: Root fractures: the influence of type of healing and location of fracture on tooth survival rates – an analysis of 492 cases. *Dent Traumatol* 2012;28:404–409
4. Andreasen JO, Bakland LK, Andreasen FM: Traumatic intrusion of permanent teeth. Part 3. A clinical study of the effect of treatment variables such as treatment delay, method of repositioning, type of splint, length of splinting and antibiotics on 140 teeth. *Dent Traumatol* 2006;22:99–111
5. Bakland LK, Andreasen JO: Will mineral trioxide aggregate replace calcium hydroxide in treating pulpal and periodontal healing complications subsequent to dental trauma? A review. *Dent Traumatol* 2012;28:25–32
6. Banchs F, Trope M: Revascularization of immature permanent teeth with apical periodontitis: new treatment protocol? *J Endod* 2004;30:196–200
7. Batur YB, Erdemir U, Sancakli HS: The long-term effect of calcium hydroxide application on dentin fracture strength of endodontically treated teeth. *Dent Traumatol* 2013;29:461–464
8. Bonte E, Beslot A, Boukpepsi T, Lasfargues JJ: MTA versus Ca(OH) in apexification of non-vital immature permanent teeth: a randomized clinical trial comparison. *Clin Oral Investig* 2015;19:1381–1388
9. Cvek M: A clinical report on partial pulpotomy and capping with calcium hydroxide in permanent incisors with complicated crown fracture. *J Endod* 1978;4:232–237
10. Cvek M: Prognosis of luxated non-vital maxillary incisors treated with calcium hydroxide and filled with gutta-percha. A retrospective clinical study. *Endod Dent Traumatol* 1992;8:45–55
11. Cvek M, Cleaton-Jones PE, Austin JC, Andreasen JO: Pulp reactions to exposure after experimental crown fractures or grinding in adult monkeys. *J Endod* 1982;8:391–397
12. Cvek M, Tsilingaridis G, Andreasen JO: Survival of 534 incisors after intra-alveolar root fracture in patients aged 7–17 years. *Dent Traumatol* 2008;24:379–387
13. Diangelis AJ, Andreasen JO, Ebeleseder KA et al.: International Association of Dental Traumatology guidelines for the management of traumatic dental injuries: 1. Fractures and luxations of permanent teeth. *Dent Traumatol* 2012;28:2–12
14. Ferrazzini Pozzi EC, von Arx T: Pulp and periodontal healing of laterally luxated permanent teeth: results after 4 years. *Dent Traumatol* 2008;24:658–662
15. Fuks AB, Cosack A, Klein H, Eidelman E: Partial pulpotomy as a treatment alternative for exposed pulps in crown-fractured permanent incisors. *Endod Dent Traumatol* 1987;3:100–102
16. Glendor U: Epidemiology of traumatic dental injuries – a 12 year review of the literature. *Dent Traumatol* 2008;24:603–611
17. Krastl G, Filippi A, Weiger R: German general dentists' knowledge of dental trauma. *Dent Traumatol* 2009;25:88–91
18. Lauridsen E, Hermann NV, Gerds TA, Ahrensburg SS, Kreiborg S, Andreasen JO: Combination injuries 3. The risk of pulp necrosis in permanent teeth with extrusion or lateral luxation and concomitant crown fractures without pulp exposure. *Dent Traumatol* 2012;28:379–385
19. Lenherr P, Allgayer N, Weiger R, Filippi A, Attin T, Krastl G: Tooth discoloration induced by endodontic materials: a laboratory study. *Int Endod J* 2012;45:942–949
20. Pistner HN, Nolte D, Auras S, et al.: S2k-Leitlinie zur Therapie des dentalen Traumas bleibender Zähne. 2015. URL: [http://www.awmf.org/uploads/tx\\_szleitlinien/083-004l\\_S2k\\_Dentales\\_Traume\\_bleibende\\_Z%C3%A4hne\\_Therapie\\_2015-06.pdf](http://www.awmf.org/uploads/tx_szleitlinien/083-004l_S2k_Dentales_Traume_bleibende_Z%C3%A4hne_Therapie_2015-06.pdf)
21. Tsilingaridis G, Malmgren B, Andreasen JO, Malmgren O: Intrusive luxation of 60 permanent incisors: a retrospective study of treatment and outcome. *Dent Traumatol* 2012;28:416–422



Alexander Schubert<sup>1</sup>, Martin Jahreis<sup>1</sup>, Gabriel Krastl<sup>1</sup>

# Ästhetische Aspekte nach Zahntrauma

*Aesthetic considerations after dental trauma*



Dr. Alexander Schubert

## Warum Sie diesen Beitrag lesen sollten? / Why should you read this article?

Zahnunfälle betreffen häufig das Frontzahngebiet und können somit das ästhetische Erscheinungsbild erheblich kompromittieren. Dieser Beitrag gibt einen Überblick über die wichtigsten traumabedingten ästhetischen Probleme und deren Therapie. *Dental trauma cases often involve the anterior region and may considerably compromise the aesthetic appearance. This article provides an overview of the most important trauma-related aesthetic problems and their treatment.*

**Einführung:** Verletzungen der Zahnhartsubstanzen im sichtbaren Bereich führen oftmals zu einer deutlichen ästhetischen Beeinträchtigung. Insbesondere wenn größere Anteile der Zahnkrone fehlen, kann die Wiederherstellung der Ästhetik eine Herausforderung für den Behandler darstellen. Auch posttraumatische Zahnverfärbungen beeinträchtigen das ästhetische Erscheinungsbild. Diskolorationen können unmittelbar nach Dislokationsverletzungen durch eine Einblutung ins Dentin ausgelöst werden oder aber im weiteren Verlauf infolge einer Pulpanekrose auftreten. Auch Jahre nach einem Zahnunfall kann es durch die Obliteration des Endodonts zu einer gelblichen Verfärbung der Zahnkrone kommen.

**Material und Methoden:** Die adhäsive Wiederbefestigung von Zahnfragmenten ist bei großen und formkongruenten Fragmenten das Mittel der Wahl. Lediglich bei multiplen und nicht eindeutig reponierbaren Fragmenten sollte die adhäsive Wiederbefestigung sorgfältig gegen einen konventionellen Kompositaufbau abgewogen werden. Während kleinere Defekte problemlos frei Hand aufgebaut werden können, empfiehlt es sich zur Rekonstruktion größerer Defekte ein *Wax-up* oder *Mock-up* anzufertigen. Dieses Vorgehen ermöglicht es mithilfe verschiedener Kompositmassen und einer an den natürlichen Zahnaufbau angelehnten Schichttechnik ein ästhetisch anspruchsvolles Ergebnis zu erzielen. Die Therapie nach Kronen-Wurzel-Fraktur ist schwierig und erfordert die Berücksichtigung parodontaler, endodontischer und insbesondere restaurativer Überlegungen. In vielen Fällen setzt eine adäquate Versorgung einen guten Zugang zum Defekt voraus. Hierfür kann im nicht sichtbaren Bereich eine chirurgische Kronenverlängerung vorgenommen werden. Das ge-

**Introduction:** Injuries to the dental hard tissues in the anterior area often lead to a significant aesthetic impairment. In particular, if larger proportions of the crown are missing, restoring aesthetics can be a challenge for the practitioner. Even post-traumatic tooth discolorations affect the aesthetic appearance. Discolorations may occur immediately after luxation injuries, induced by bleeding into the dentin or arise later due to pulp necrosis. Even several years after a dental trauma a yellowish discoloration of the tooth crown associated with the obliteration of the pulp canal may appear.

**Materials and Methods:** The adhesive reattachment of tooth fragments is the therapy of choice for large and form-congruent fragments. Only in case of multiple and non-fitting tooth fragments the adhesive reattachment should be carefully weighed against a conventional composite restoration. While smaller defects can be restored easily in a free hand approach, a *wax-up* or *mock-up* should be used if larger restorations must be placed. With special composite materials and layering techniques predictable aesthetic results can be achieved. Therapy after crown-root fracture is difficult and requires taking into account periodontal, endodontic and especially restorative aspects. In many cases, adequate treatment depends on good access to the defect site. This can be achieved by performing surgical crown lengthening, provided that aesthetics are not compromised. Selective reduction of the alveolar bone makes the defect accessible for restorative treatment and re-establishes the biological width. An alternative is the extrusion of the remaining root. This may be carried out either orthodontically or surgically (intra-alveolar transposition). For discoloured, endodontically treated teeth non-vital bleaching with sodium perborate is

<sup>1</sup> Universitätsklinikum Würzburg, Poliklinik für Zahnerhaltung und Parodontologie, (Direktor: Prof. Dr. Gabriel Krastl), Pleicherwall 2, 97070 Würzburg

**Peer-reviewed article:** eingereicht: 30.06.2015, Fassung akzeptiert: 07.07.2015

**DOI** 10.3238/dzz.2015.0279-0286

zielte Abtragen des Alveolarknochens macht den Defekt für eine restaurative Versorgung zugänglich und stellt die biologische Breite wieder her. Alternativ bietet sich die Extrusion der verbliebenen Wurzel an. Diese kann entweder kieferorthopädisch oder chirurgisch im Sinne einer intraalveolären Transposition erfolgen. Bei verfärbten endodontisch behandelten Zähnen ist das interne Bleaching mittels Natriumperborat das Mittel der Wahl. Bei gelblich verfärbten, obliterierten Zähnen lässt sich häufig durch externes Bleichen mittels modifizierter Bleichschielen ein ästhetisch ansprechendes Ergebnis erzielen.

**Ergebnisse und Schlussfolgerung:** Für die Wiederherstellung der Ästhetik nach Frontzahntrauma stehen verschiedene Therapieoptionen zur Verfügung. Vor dem Hintergrund der Tatsache, dass meistens junge Patienten betroffen sind, ist eine möglichst minimalinvasive Behandlung zu favorisieren.

(Dtsch Zahnärztl Z 2015; 70: 279–286)

*Schlüsselwörter:* Zahnunfall; Kronen-Wurzel-Fraktur; adhäsive Wiederbefestigung; Kompositrestauration; Verfärbung; Bleichen

## Einleitung

Mehr als die Hälfte aller Kinder und Jugendlichen erleiden bis zu ihrem 17. Lebensjahr einen Zahnunfall. Eine deutliche Häufung lässt sich hierbei im Milchgebiss, in einem Alter von 3 und 4 Jahren sowie im bleibenden Gebiss zwischen dem 9. und 12. Lebensjahr und im Alter von 16 Jahren beobachten. Während vorwiegend die mittleren und seitlichen Oberkieferschneidezähne sowie die Unterkieferinzisiven von den Unfallfolgen betroffen sind, kommt es weitaus seltener zu traumabedingten Schädigungen der Eckzähne, Prämolaren oder Molaren [7]. Es steht somit außer Frage, dass bei einer erfolgreichen Therapie von Zahnunfällen funktionellen und ästhetischen Aspekten die gleiche Bedeutung beigemessen werden muss. Für den Behandler, der nicht regelmäßig mit Zahntraumata konfrontiert wird, ist die Behandlung aufgrund ihrer Komplexität mehr als nur Alltagsgeschäft, denn bei Zahnunfällen sind meistens verschiedenste Strukturen wie Zahnhartsubstanz, Endodont, Parodont, aber auch Alveolarknochen sowie orale Weichgewebe beteiligt und müssen adäquat versorgt werden. Entscheidend ist eine ausführliche Diagnostik. Nur so kann sichergestellt werden, dass sämtliche Verletzungen sowohl an den

offensichtlich betroffenen Zähnen als auch an Nachbarzähnen und Antagonisten erkannt werden. Für die klinische Diagnostik von Zahntraumata empfiehlt sich daher ein standardisiertes Vorgehen, das die Untersuchung und vor allem auch Dokumentation von Zahnlockerungen, Dislokationen, zirkulären Sondierungstiefen, Verletzungen der Weichgewebe sowie die Überprüfung von Sensibilität und Perkussion beinhalten muss [58]. Um dies zu gewährleisten empfiehlt es sich, einen einfachen aber zugleich übersichtlich gestalteten Befundbogen zu verwenden (z.B. das Traumachart des Zahnunfallzentrums Würzburg unter [www.zahnunfall-zentrum.de](http://www.zahnunfall-zentrum.de)).

Im folgenden Artikel soll das Augenmerk insbesondere auf die ästhetische Rehabilitation im Bereich der Zahnhartsubstanzen gelegt werden.

## Ursachen für ästhetische Beeinträchtigungen nach Zahntrauma

Verletzungen der Zahnhartsubstanzen im sichtbaren Bereich führen oftmals zu einer deutlichen ästhetischen Beeinträchtigung.

Schmelzrisse können zwar bei unterschiedlichen Lichteinflüssen sichtbar werden, beeinträchtigen die Ästhetik je-

doch kaum und bedürfen daher keiner Therapie.

Die häufigste Verletzung im bleibenden Gebiss ist mit einem Anteil von 26 bis 76 % die Kronenfraktur [7]. Sie kann im günstigsten Fall auf den Zahnschmelz beschränkt sein. Weitaus häufiger kommt es jedoch zu einer Exposition von Dentin oder gar der Pulpa. In diesen Fällen steht zunächst die Vitalerhaltung der Pulpa im Vordergrund, um spätere ästhetische Herausforderungen, die mit der Therapie avitaler Zähne verbunden sind, wie Verfärbungen oder invasivere restaurative Maßnahmen, von vornherein auszuschließen.

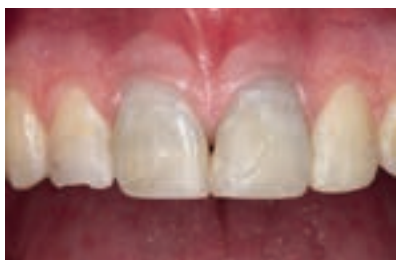*Keywords:* dental trauma; adhesive reattachment; composite restoration; crown-root fracture; discoloration; bleaching

the treatment of choice. With yellowish discoloured, obliterated teeth, extracoronary bleaching with a modified bleaching tray offers a non-invasive, aesthetically pleasing treatment alternative.

**Results and conclusion:** For aesthetic rehabilitation following dental trauma, different treatment options are available. Given the fact that mostly young patients are affected, a minimally invasive treatment is to be favoured.

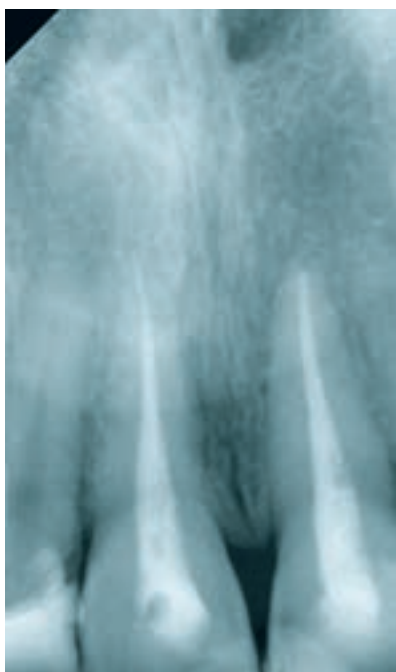
Nicht nur bei ausgedehnten Zahnhartsubstanzdefekten ist es günstig, vorhandene Bruchstücke zu konservieren und adhäsiv wieder zu befestigen.

Kronen-Wurzel-Frakturen machen knapp 12 % aller Zahntraumata aus [12]. Typischerweise verläuft die Fraktur an Oberkieferinzisiven von der Labialfläche der Zahnkrone ausgehend im palatinalen Wurzelanteil mehrere Millimeter weit unterhalb des Knochen-niveaus und eröffnet dabei die Pulpa [5]. Das mobile Kronenfragment ist dabei in der Regel noch an der Gingiva befestigt. Radiologisch ist der vestibuläre Frakturverlauf meistens deutlich erkennbar, während die palatinale Frakturlinie aufgrund der häufig nicht vorhandenen Diastase der Fragmente sowie der Über-



**Abbildung 1** Ausgangssituation: Insuffiziente Kompositaufbauten in der Oberkieferfront sowie Diskoloration an 11 und 21.

**Figure 1** Starting situation: insufficient composite restoration in the anterior region and discoloration of both upper central incisors.

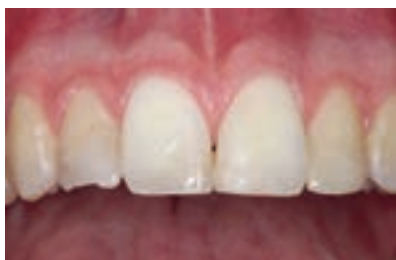

**Abbildung 2** Mundfilm der Zähne 11 und 21.

**Figure 2** Periapical radiograph of the upper central incisors.

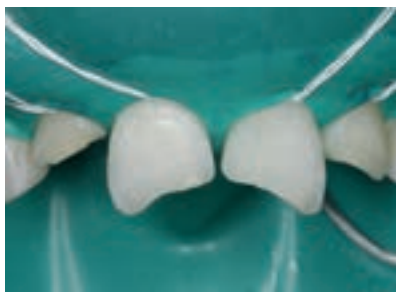lagerung durch den Alveolarknochen verborgen bleibt. Daher ist erst nach Entfernung des Fragmentes eine adäquate Beurteilung der Situation möglich. Diese hilft bei der Entscheidung, ob und wie eine funktionelle und ästhetische Versorgung der verbleibenden Zahnanteile möglich ist.

Diskolorationen der klinischen Krone wirken sich nicht minder kompromittierend auf das ästhetische Erscheinungsbild aus, zumal sie insbesondere Frontzähne betreffen [28, 54]. Sie können entweder unmittelbar nach einer



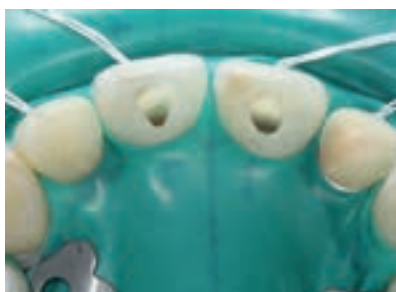**Abbildung 3** Zustand nach internem Bleichen 11, 21.

**Figure 3** Situation after internal bleaching of the upper central incisors.



**Abbildung 4** Unter Kofferdam wurden die alten Kompositrestaurationen entfernt.

**Figure 4** Rubberdam applied, composite restorations removed.



**Abbildung 5** Inzisale Ansicht.

**Figure 5** Incisal view.

Dislokationsverletzung als Folge einer Einblutung ins Dentin auftreten oder aber später durch eine Pulpanekrose ausgelöst werden. Weiterhin können gelbliche Verfärbungen der klinischen Zahnkrone im Rahmen einer posttraumatischen Obliteration des Endodonts auch Jahre nach einem Zahnunfall auftreten.

Die Obliteration der Pulpa verläuft meist asymptomatisch und tritt meist 3 bis 12 Monate nach einem Trauma in Erscheinung [4, 47, 49]. Im Gegensatz zur vollständigen Obliteration fällt der Sensibilitätstest bei einer nur partiellen Ob-

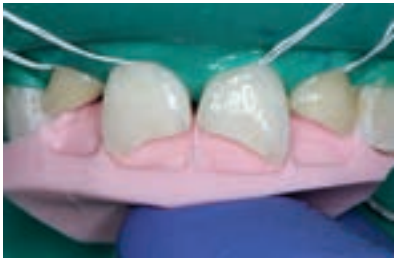literation oftmals positiv aus. Unabhängig davon gelten obliterierte Zähne ohne klinische oder radiologische Befunde, die auf eine infizierte Pulpanekrose hindeuten würden, als endodontisch vital und bedürfen keiner endodontischen Intervention [18].

## Wiederbefestigung von Fragmenten

Im Falle von Kronenfrakturen mit vorhandenem, möglichst großem und vor allem formkongruentem, koronalem Fragment ist dessen adhäsive Wiederbefestigung (Reattachment-Restauration) eine einfache, zeitsparende und zumeist auch ästhetische ansprechende Therapie. Multiple Fragmente bereiten dagegen meist größere Schwierigkeiten bei der restaurativen Versorgung. Die Vorteile eines Reattachments müssen hierbei sorgfältig gegen einen konventionellen Kompositaufbau abgewogen werden. Bezüglich der Festigkeit zeigen klinische Untersuchungen günstige Ergebnisse in den ersten Jahren, wenngleich die Werte intakter Zähne nicht erreicht werden [6].

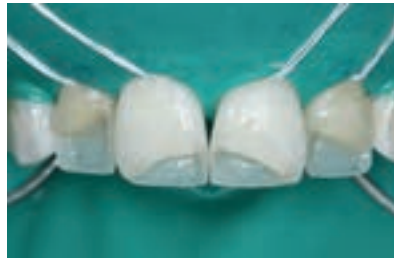Die Zahnfragmente sollten feucht gelagert werden, um ein Austrocknen und somit eine Reduktion der Komposithaftung sowie eine suboptimale Farbangleichung nach dem Wiederbefestigen zu vermeiden. Koronale Zahnfragmente können im Gegensatz zu avulsierten Zähnen in Wasser gelagert werden, da keine vitalen Zellen am Leben erhalten werden müssen. Wurde das Fragment feucht gelagert, kann es schon im Rahmen der Notfallversorgung wiederbefestigt werden. Ist hingegen eine Rehydrierung erforderlich, sollte das Reattachment erst am nächsten Tag erfolgen [23]. Zwischenzeitlich muss ein adäquater, aber zugleich reversibler Pulpa-Dentin-Schutz angebracht werden. Mittel der Wahl sind dabei erhärtende Kalziumhydroxid Präparate.

Vor dem Wiederbefestigen werden Zahn und Bruchstück sorgfältig gereinigt. Ebenso sollten lose Schmelzprismen sowie Aussprengungen sorgfältig entfernt werden. Mittel der Wahl sind dafür rotierende Bürstchen in Kombination mit Bismehl. Zur Vergrößerung der Adhäsionsfläche kann zusätzlich eine Schmelzanschrägung vorgenommen werden. Die Reposition des Fragments



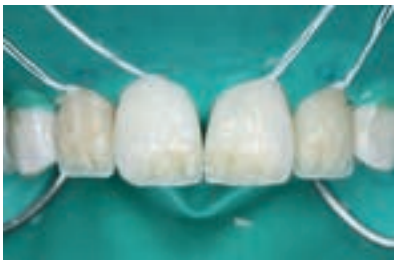**Abbildung 6** Silikonlüssel.

**Figure 6** Silicone index.



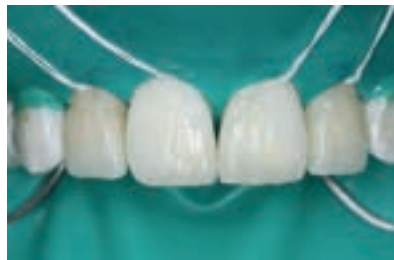**Abbildung 7** Palatinal- und Approximalflächen wurden aus einer Schmelzmasse wiederhergestellt.

**Figure 7** Palatal and proximal walls are rebuilt with an enamel composite mass.



**Abbildung 8** Der Dentinkern wird aus einer opaken Kompositmasse wiederhergestellt. Mamelonstrukturen werden dabei modelliert. Dentinkern und Inzisalkante werden mit weißer Malfarbe charakterisiert.

**Figure 8** An opaque composite mass is used to rebuild the dentin core and create mamelon structures. The dentin core and the incisal edge are characterized with white stain.



**Abbildung 9** Labial werden die Restaurationen mit einer dünnen Schicht Schmelzmasse überzogen; die Gestaltung der Oberflächenstruktur erfolgt mithilfe eines Pinsels.

**Figure 9** The restorations are covered by a thin layer of translucent composite resin. A natural surface is created using a brush.

wird dadurch allerdings erheblich erschwert. Um dies zu vermeiden, kann es in Einzelfällen günstig sein erst nach adhäsiver Wiederbefestigung die Frakturlinie hohlkehlig auszuschleifen und anschließend mit einem Komposit geeigneter Farbe zu verschließen. Zur adhäsiven Befestigung haben sich mehrschrittige Adhäsivsysteme mit Phosphorsäure-Ätzung (Optibond FL, Kerr Hawe, Rastatt) bewährt und sind den vereinfachten Systemen vorzuziehen. Um die Fragmentpassung nicht zu beeinträchtigen, darf das Bonding nicht vorgehärtet werden. Um Inkongruenzen zwischen Zahn und Fragment sowie Aussprengungen im Randbereich auszugleichen, eignen sich fließfähige Komposite (Flowables). Bei der Verwendung eines gefüllten mehrschrittigen Adhäsivsystems (Optibond FL, Kerr Hawe, Rastatt) ist deren Verwendung jedoch nicht zwingend erforderlich [3].

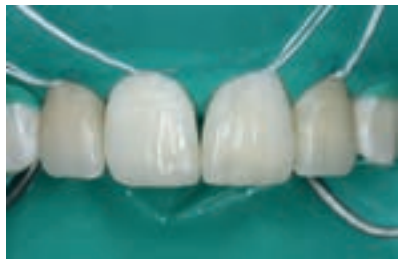### Aufbauten mit Komposit

In Fällen, in denen das koronale Zahnfragment nicht verfügbar ist oder die Bruchstücke schwer oder gar nicht reponierbar sind, empfiehlt sich ein Aufbau mit Komposit. Während kleinere Defekte problemlos frei Hand aufgebaut werden können, empfiehlt es sich, zur Rekonstruktion größerer Defekte entweder ein Wax-up (falls ein aktuelles Gipsmodell verfügbar ist) oder aber ein Mock-up anzufertigen. Gerade bei umfangreicheren Frakturen, die mehrere Zähne umfassen, kann die Rekonstruktion dadurch besser geplant und auf Funktion und Ästhetik überprüft werden. Bei der Herstellung eines Mock-ups kommt es vor allem darauf an, die orale und inzisale Kontur der Zahnkrone ideal nachzubilden, da diese anschließend mithilfe eines Silikonlüssels auf die definitive Restauration übertragen wird.

Zur Herstellung von Mock-ups eignen sich alle konventionellen Komposite. Allerdings sollte für das Mock-up auf die Anwendung eines Adhäsivsystems verzichtet werden, da es unmittelbar wieder entfernt wird.

Falls nicht schon geschehen, sollte spätestens jetzt eine Farbbestimmung vorgenommen werden. Im Falle verfarbter wurzelkanalbehandelter Zähne sollte die Zahnfarbe durch ein vorgängiges internes Bleichen angepasst werden (Abb. 1–5).

Um eine Kontamination der Adhäsivflächen zu vermeiden, ist es ratsam, Kofferdam oder zumindest Retraktionsfäden zu legen. Vor der Ansträngung der Schmelzränder sollte der angefertigte Silikonlüssel auf Passung überprüft und gegebenenfalls angepasst werden (Abb. 6). Um ein ästhetisch anspruchsvolles Ergebnis zu erzielen, ist es ratsam, Kompositmassen mit unterschiedlicher Opazität und Farbe zu verwenden. Diese ermöglichen es mithilfe einer am natürlichen Zahnaufbau angelehnten Schichttechnik die fehlenden Zahnanteile möglichst naturgetreu nachzubilden. Hierzu wird zunächst eine dünne Schicht transparenter Schmelzmasse im Silikonlüssel platziert, auf die Zähne übertragen und anschließend polymerisiert. Um die Form des Approximalraums möglichst naturgetreu nachzubilden, empfiehlt es sich, Transparentmatrizen vertikal in den Interdentalraum einzulegen. Mithilfe eines provisorischen Komposits (z.B. Telio CS onlay, Ivoclar Vivadent, Ellwangen), das zwischen Matrize und Nachbarzahn eingebracht wird, lässt sich die Kontur der Matrize beliebig modifizieren [34]. Die approximalen Grenzen der Restauration sind somit klar definiert und können mit Schmelzmasse aufgebaut werden (Abb. 7). Im Anschluss wird der Dentinkern mit opakeren Dentinmassen rekonstruiert. Inzisal läuft der Dentinkern in Form von Mamelonstrukturen, die später durch die Verwendung von hochtransparenten Kompositmassen optisch herausgearbeitet werden können, aus. Weitere optische Effekte lassen sich mithilfe von Kompositmalen erzielen (Abb. 8). Abschließend wird eine Schmelzmasse appliziert. Sie sollte dünner als der natürliche Zahnschmelz angelegt werden, da der Zahn ansonsten zu transluzent erscheint (Abb. 9). Oberflächenglanz und Mikromorphologie lassen sich durch entspre-



**Abbildung 10** Situation nach Politur.  
**Figure 10** Clinical situation after polishing.

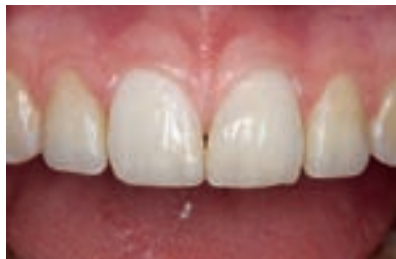chende Finier- und Poliertechniken nahezu perfekt an die übrige Dentition anpassen (Abb. 10 und 11).

Während die initial mit Komposit erreichbaren ästhetischen Resultate unbestritten sind, wird die Langzeitprognose direkter Kompositaufbauten nach Zahntrauma kontrovers diskutiert [22, 40]. Einer aktuellen Metaanalyse zufolge beläuft sich die Überlebensprognose von Klasse IV Restaurationen nach 10 Jahren auf rund 90 % [29]. Allerdings ist gerade bei jungen Patienten mit einer deutlich höheren Misserfolgsrate zu rechnen. Als Ursache werden unter anderem Folgetraumata angegeben [53].

### **Behandlungsstrategien bei Kronen-Wurzel-Frakturen**

Oberkieferfrontzähne weisen bei Kronen-Wurzel-Frakturen einen typischen Frakturverlauf auf. Ausgehend vom vestibulären Zahnschmelz, meist knapp oberhalb der Schmelz-Zement-Grenze, reicht der Defekt palatinal oftmals bis weit in die Zahnwurzel hinein. Der Frakturverlauf folgt dabei typischen Spannungslinien, die sich zwischen dem Punkt der Krafteinwirkung und des Widerlagers im Zahnfach ergeben [56]. Palatinal, vorwiegend subgingival, kommt es häufig – bedingt durch Spannungsspitzen während des Traumas – zur Aussprengung weiterer kleiner Fragmente, die erst auffallen, nachdem das koronale Fragment entfernt wurde.

Bei der Therapieplanung tief subgingival frakturierter Zähne müssen alle zur Verfügung stehenden Alternativen, die nach der Exzision in Betracht kommen (Zahntransplantation, kieferorthopädischer Lückenschluss, Adhäsivbrü-



**Abbildung 11** Situation nach 4 Monaten.  
**Figure 11** Clinical situation after 4 month.

cke oder bei Erwachsenen Implantat), gegen den Erhalt eines stark kompromittierten Zahnes abgewogen werden.

Wird ein Zahnerhalt angestrebt, steht bei der Abwägung der Therapieoptionen die Frage im Vordergrund, inwiefern die Defektlokalisierung eine restaurative Versorgung zulässt [36, 37].

#### **Restaurative Versorgung des gesamten Defektes**

Kommen die Defektgrenzen supra- oder paragingival zu liegen, ist eine Restauration entsprechend dem Vorgehen bei der Kronenfraktur angezeigt [21, 24].

#### **Restaurative Versorgung der zugänglichen Bereiche**

Reicht die Fraktur bei einem annähernd tangentialen Frakturverlauf bis weit subgingival oder gar in die Alveole hinein, ist es möglich, die Restauration auf die supragingivalen Zahnanteile zu beschränken. Die nicht abgedeckte zervikale Wurzeloberfläche sollte dabei zumindest schonend geglättet werden. Insbesondere bei jungen Patienten ist jedoch eine Infektion des Endodonts über offene Dentintubuli nicht auszuschließen.

#### **Chirurgische Kronenverlängerung**

Besteht die Gefahr einer ästhetischen Beeinträchtigung nicht, beispielsweise palatinal an den Oberkieferinzisiven, so kann der Defekt mithilfe einer chirurgischen Kronenverlängerung dargestellt und für die nachfolgende Restauration zugänglich gemacht werden.

Um ideale parodontale Verhältnisse zu etablieren, muss bei der chirurgischen Kronenverlängerung die biologische Breite beachtet werden [26]. Das

bedeutet, dass eine Distanz zwischen Limbus alveolaris und Restaurationsrand von 2–3 mm anzustreben ist [2, 52]. Kann die biologische Breite nicht eingehalten werden, sind chronische Entzündungen, die unter anderem zu einer Labialwanderung des betreffenden Zahnes führen können, eine mögliche Folge.

#### **Kieferorthopädische Extrusion**

Zur Herstellung der biologischen Breite bietet sich als Alternative zur chirurgischen Kronenverlängerung die Extrusion der verbliebenen Wurzel an. Die Extrusion kann sowohl kieferorthopädisch als auch chirurgisch erfolgen.

Die kieferorthopädische Extrusion ermöglicht es, im Gegensatz zur chirurgischen Extrusion, die Pulpa vital zu erhalten. Dazu werden kieferorthopädische Klebeattachments, die im Bereich der supragingival liegenden Zahnanteile befestigt werden, benötigt. Die Extrusion des Zahnes kann dann durch verschiedene kieferorthopädische Vorrichtungen, wie elastische Ketten oder Gummiringe sowie alternativ durch spezielle Magnetsysteme, bewerkstelligt werden [41]. Um eine Wanderung des mukogingivalen Komplexes nach koronal zu vermeiden, sollte eine forcierte kieferorthopädische Extrusion, bei der höhere Kräfte als bei der langsamen kieferorthopädischen Extrusion angewendet werden, erfolgen [30, 35, 48]. Die Behandlungsdauer für eine Extrusion von 3–4 mm beträgt 3 bis 4 Wochen. Zur Vermeidung von Rezidiven sollte sich ihr eine mindestens ebenso lange Retentionsphase anschließen [41]. Um spätere parodontalchirurgische Eingriffe zur Korrektur des Gingivaverlaufs zu vermeiden, müssen die supraalveolären Fasern regelmäßig mittels einer krevikulären Inzision durchtrennt werden (Fibrotomie).

Erscheint ein Zahnerhalt längerfristig nicht möglich, lässt sich die koronale Mobilisation von Knochen und Weichgewebe bei langsamer Extrusion als präimplantologische Maßnahme nutzen [33, 42, 43, 51].

#### **Chirurgische Extrusion**

Die chirurgische Extrusion ist insbesondere bei Zähnen mit weitgehend abgeschlossenem Wurzelwachstum sowie in

Fällen, bei denen eine Vitalerhaltung der Pulpa nicht angezeigt ist, eine sinnvolle Option.

Bei der auch als intraalveoläre Transposition bekannten Methode wird die Wurzel extrahiert, replantiert und in einer weiter koronal gelegenen Position geschient [14]. An Oberkieferfrontzähnen zeigt sich sowohl am Alveolarknochen als auch an der Gingiva ein Niveauunterschied zwischen bukkal und palatinal. Diesen Umstand kann man sich zunutze machen, indem die zu replantierende Wurzel um 180 Grad gedreht in die Alveole zurückgesetzt wird [14, 55]. Dadurch muss der Zahn nicht so weit extrudiert werden, um die Defektgrenzen in supragingivale Bereiche zu verschieben.

Somit ist die verbleibende Wurzellänge günstiger und das Austrittsprofil wird für die spätere Restauration verbessert. Dies kann auch als Vorteil im Vergleich zur kieferorthopädischen Extrusion gewertet werden.

Bei vorsichtiger Extraktionstechnik ist der mechanische Schaden für die Wurzelzementschicht gering und eine parodontale Heilung ohne Ankylose zu erwarten. Die Inkongruenz zwischen Alveole und Wurzel des replantierten Zahnes bedingt eine längere Schienungszeit als bei Avulsionen üblich. In Abhängigkeit von der Mobilität werden Schienungszeiten zwischen 2 und 6 Wochen empfohlen. Um infektionsbedingte Resorptionen zu vermeiden, sollte innerhalb von 2 Wochen eine Wurzelkanalbehandlung eingeleitet werden [38].

Sowohl bei der kieferorthopädischen als auch bei der chirurgischen Extrusion wird ein Kronen-Wurzel-Verhältnis von mindestens 1:1 angestrebt. Unter Berücksichtigung der hohen Erfolgsraten bei der Therapie von parodontal geschädigten Zähnen mit geringem Restattachment kann davon ausgegangen werden, dass eine Unterschreitung dieses Verhältnisses nicht zwingend zu einem Misserfolg führt, zumal die Hebelverhältnisse aufgrund des weiter koronal gelegenen Attachments als günstiger einzustufen sind als bei parodontal geschädigten Zähnen [39, 44].

Die oben beschriebenen Maßnahmen führen zu einer Verschiebung der Defektgrenzen in einen Bereich, der es unter Berücksichtigung der verbliebenen Zahnhartsubstanz erlaubt, sämtli-

che Möglichkeiten der restaurativen Versorgung vom Kompositaufbau bis zur Überkronung zu etablieren. Dabei muss insbesondere bei den extrusiven Maßnahmen berücksichtigt werden, dass der Zahndurchmesser aufgrund der konischen Wurzelform auf Gingivaneiveau geringer als am kontralateralen Zahn ist. Um eine natürliche Erscheinung im Bereich der Durchtrittsstelle („Emergenzprofil“) zu erreichen, ist daher eine leicht subgingivale, das Weichgewebe unterstützende, (direkte oder indirekte) Restauration empfehlenswert.

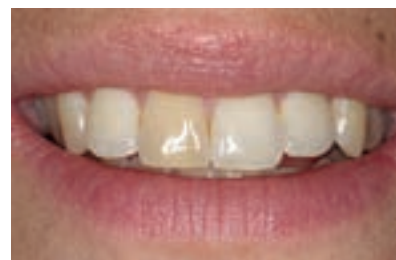## Behandlung von Zahnverfärbungen

### Internes Bleaching

Beim internen Bleichen hat sich die Walking-bleach-Technik als Mittel der Wahl etabliert [46]. Hierbei verbleibt das Bleichmittel für 3 bis 7 Tage im koronalen Pulpakavum [9, 27]. Als Bleichmittel kommen Peroxidverbindungen (meistens Natriumperborat) in Betracht, die durch Abspaltung von aktivem Sauerstoff die gewünschte Redoxreaktion in Gang setzen. Der Erfolg stellt sich erfahrungsgemäß nach 3 bis 4 Sitzungen ein.

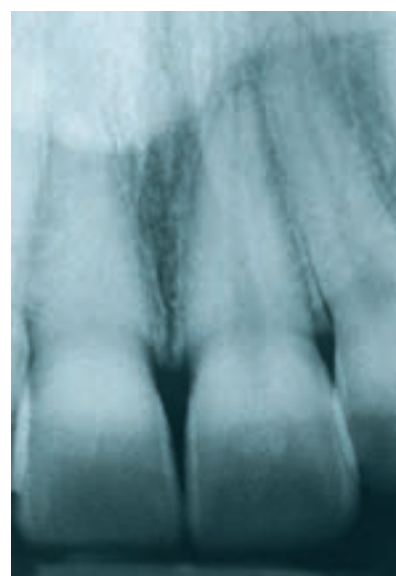
Zwingende Voraussetzung für ein internes Bleaching ist eine adäquate Wurzelkanalfüllung. Zusätzlich wird empfohlen, das Wurzelfüllmaterial mit einer wanddichten Unterfüllung abzudecken. Diese Maßnahmen sollen sicherstellen, dass kein Bleichmittel in das periradikuläre Gewebe übertreten kann [57]. Die aktuelle, sowie die gewünschte Zahnfarbe sollten bestimmt und fotografisch dokumentiert werden.

Die erneute Eröffnung des Zahnes sollte so erfolgen, dass eine gute Sicht auf die vorhandene Wurzelkanalfüllung gewährleistet ist. Falls vorhanden, müssen Füllungsreste sowie zurückgelassene nekrotische Pulpaanteile entfernt werden. Nach der klinischen Beurteilung der bestehenden Wurzelkanalfüllung wird die Kavität mit Natriumhypochlorit gesäubert. Da selbst sorgfältig kondensierte Wurzelfüllungen keinen ausreichenden Schutz vor der Diffusion des Bleichmittels in das Parodont bieten, wird eine Unterfüllung aus Glasionomerzement oder Phosphatzement eingebracht. Um dafür ausreichend Platz



**Abbildung 12** Ausgangssituation: Zahn 11 zeigt eine gelbliche Diskoloration.

**Figure 12** Starting situation: yellow discoloration on upper right central incisor.

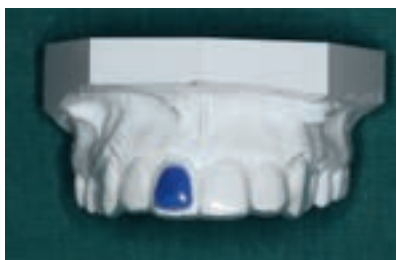

**Abbildung 13** Radiologisch ist der Wurzelkanal an 11 nahezu vollständig obliteriert.

**Figure 13** The periapical radiograph shows almost complete pulp canal obliteration.

zu schaffen, sollte die Wurzelkanalfüllung bis etwa 2 mm unterhalb des labialen Gingivaverlaufs reduziert werden [17, 19, 50]. Die Entfernung der Schmierschicht mit Eröffnung der Dentintubuli kann bei ausgeprägten Verfärbungen das Behandlungsergebnis positiv beeinflussen, ist aber nicht in jedem Fall erforderlich [11, 15].

Das Bleichmittel, Natriumperborat, wird vorzugsweise mit destilliertem Wasser angemischt, wobei eine stopfbare Konsistenz erreicht werden sollte. Das Einbringen in die Kavität kann mit einem Amalgamapplikator erfolgen. Überschüssige Flüssigkeit wird mit einem Schaumstoffpellet aufgenommen. Die intrakoronale Blecheinlage sollte alle 3 bis 7 Tage –



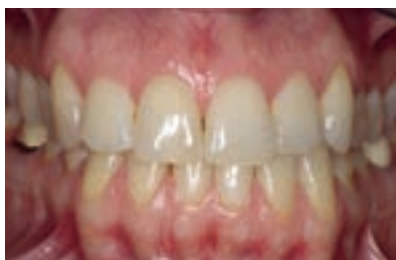**Abbildung 14** Spezielle Bleichschiene zum externen Bleichen des verfärbten Zahnes.

**Figure 14** Specially designed bleaching tray for bleaching of a single tooth.

bis das gewünschte Resultat erreicht ist – gewechselt werden. Damit das Bleichmittel nicht in die Mundhöhle gelangt, muss die Kavität dicht verschlossen werden. Unbestritten bietet ein adhäsiver Verschluss hierfür die besten Voraussetzungen. Allerdings hat sich bei kurzen Zeiträumen von wenigen Tagen auch der Verschluss mit Cavit bewährt [57].

Vor dem endgültigen adhäsiven Verschluss des Zahnes wird eine Kalziumhydroxideinlage von einer Woche bis drei Wochen empfohlen. Diese Wartezeit soll zur Neutralisierung der Zahnhartsubstanz dienen und die durch die Bleichmitteleinlage bedingt reduzierten Haftwerte wiederherstellen [10, 20]. Allerdings wird die Notwendigkeit einer Wartezeit vor definitiver Versorgung kontrovers diskutiert [8]. Eine gute Farbangleichung kann nach internem Bleichen in 83 bis 91 % der Fälle erreicht werden [13, 31, 32]. Der Langzeiterfolg wird mit knapp 63 % nach 16 Jahren als deutlich niedriger angegeben.

Das Nachdunkeln eines zuvor gebleichten Zahnes wird in der Literatur



**Abbildung 15** Klinische Situation nach externer Bleichtherapie.

**Figure 15** Clinical situation after external bleaching. (Abb. 1–15: G. Krastl)

auf undichte Füllungen, die eine Diffusion von Farbstoffen und die Penetration von farbstoffproduzierenden Bakterien ermöglichen, zurückgeführt [25]. Die Tatsache, dass es sich bei den Trepanationsöffnungen in aller Regel um einfach zu versorgende schmelzbegrenzte Kavitäten handelt, lässt aber diese Theorie als eher unwahrscheinlich erscheinen.

#### Externes Bleichen bei obliterierten Zähnen

Klinisch fallen obliterierte Zähne meistens nur durch eine – mit der Zeit intensiver werdende – Gelbfärbung der Zahnkrone auf (Abb. 12 und 13). Ist die Ästhetik soweit beeinträchtigt, dass Handlungsbedarf besteht, wird die externe Bleichtherapie als erste einfache und zugleich nichtinvasive Herangehensweise an die Problematik empfohlen [1, 16].

Für das externe Bleichen wird eine Tiefziehschiene mit einem Reservoir am aufzuhellenden Zahn angefertigt (Abb. 14). Als Bleichmittel empfiehlt sich 20%iges Karbamidperoxid, wie es übli-

cherweise für das Homebleaching verwendet wird. Nachdem die Zähne gereinigt wurden, muss das Karbamidperoxid sparsam in das dafür vorgesehene Reservoir appliziert werden, sodass beim Eingliedern kein überschüssiges Material austritt und Nachbarzähne oder Gingiva kontaminiert. Der verfärbte Zahn sollte so einmal täglich für 2 Stunden gebleicht werden bis das gewünschte Ergebnis erreicht ist [1] (Abb. 15).

Erfahrungsgemäß kommt es – analog zum konventionellen externen Bleaching – nach etwa 2 Jahren zu einem Nachdunkeln des Zahnes [45]. Im Gegensatz zum internen Bleichen ist mit der bestehenden Schiene eine einfache und kostengünstige Nachbehandlung möglich. Die Alternative, verfärbte Zähne mittels Veneers oder Kronen zu versorgen, sollte aufgrund der Invasivität nur eine Option für Zähne mit ausgedehnten Restaurationen sein. In Abhängigkeit von der geplanten Restauration besteht zudem das Risiko, dass der verfärbte Zahn durch die Restauration hindurchschimmert.

**Interessenskonflikt:** Die Autoren erklären, dass kein Interessenkonflikt im Sinne der Richtlinien des International Committee of Medical Journal Editors besteht.

#### Korrespondenzadresse

Dr. Alexander Schubert  
Universitätsklinikum Würzburg  
Poliklinik für Zahnerhaltung und Parodontologie  
Direktor: Prof. Dr. Gabriel Krastl  
Pleicherwall 2, 97070 Würzburg  
Schubert\_A4@ukw.de

## Literatur

1. Amato M, Krastl G: Verfärbter obliterierter Frontzahn. Eine ästhetische Herausforderung? *Stomatologie* 2012; 109:40–44
2. Amiri-Jezeh M, Rateitschak E, Weiger R, Walter C: Der Einfluss von Restaurationsrändern auf die parodontale Gesundheit – eine Übersicht. *Schweiz Monatsschr Zahnmed* 2006;116: 606–613
3. Anding C: Diagnostik und Therapie von Kronen- und Kronen-Wurzel-Frakturen. *Zahnärztl Mitt* 2007;97:36–44
4. Andreasen FM: Transient apical breakdown and its relation to color and sensibility changes after luxation injuries to teeth. *Endod Dent Traumatol* 1986;2: 9–19
5. Andreasen FM, Andreasen JO, Tsukiboshi M, Andersson L: Crown-root fractures. In: Andreasen JO, Andreasen FM, Andersson L (Hrsg): *Textbook and color atlas of traumatic injuries to the teeth*. Munksgaard, Copenhagen 2007, 314–336
6. Andreasen FM, Noren JG, Andreasen JO, Engelhardt S, Lindh-Stromberg U: Long-term survival of fragment bonding in the treatment of fractured crowns: a multicenter clinical study. *Quint Int* 1995;26:669–681
7. Andreasen JO, Andreasen FM, Andersson L: *Textbook and color atlas of traumatic injuries to the teeth*. Wiley, Oxford 2007
8. Arcari GM, Araujo E, Baratieri LN, Lopes GC: Microtensile bond strength of a nanofilled composite resin to human dentin after nonvital tooth bleaching. *J Adhes Dent* 2007;9:333–340
9. Attin T, Paque F, Ajam F, Lennon AM: Review of the current status of tooth whitening with the walking bleach technique. *Int Endod J* 2003;36: 313–329
10. Baratieri LN, Ritter AV, Monteiro S, Jr., Caldeira de Andrada MA, Cardoso Vieira LC:

- Nonvital tooth bleaching: guidelines for the clinician. *Quint Int* 1995;26:597–608
11. Baumgartner JC, Mader CL: A scanning electron microscopic evaluation of four root canal irrigation regimens. *J Endod* 1987;13:147–157
  12. Borum MK, Andreasen JO: Therapeutic and economic implications of traumatic dental injuries in Denmark: an estimate based on 7549 patients treated at a major trauma centre. *Int J Paediatr Dent* 2001; 11:249–258
  13. Brown G: Factors influencing successful bleaching of the discolored root-filled tooth. *Oral Surg Oral Med Oral Pathol* 1965;20:238–244
  14. Caliskan MK, Turkun M, Gomel M: Surgical extrusion of crown-root-fractured teeth: a clinical review. *Int Endod J* 1999; 32:146–151
  15. Casey LJ, Schindler WG, Murata SM, Burgess JO: The use of dentinal etching with endodontic bleaching procedures. *J Endod* 1989;15:535–538
  16. Chong YH: Single discolored tooth: an alternative treatment approach. *Quintessence Int* 1993;24:233–235
  17. Costas FL, Wong M: Intracoronar isolating barriers: effect of location on root leakage and effectiveness of bleaching agents. *J Endod* 1991;17: 365–368
  18. de Cleen M: Obliteration of pulp canal space after concussion and subluxation: endodontic considerations. *Quint Int* 2002;33:661–669
  19. de Oliveira LD, Carvalho CA, Hilgert E, Bondioli IR, de Araujo MA, Valera MC: Sealing evaluation of the cervical base in intracoronar bleaching. *Dent Traumatol* 2003;19:309–313
  20. Demarco FF, Freitas JM, Silva MP, Justino LM: Microleakage in endodontically treated teeth: influence of calcium hydroxide dressing following bleaching. *Int Endod J* 2001;34:495–500
  21. Diangelis AJ, Andreasen JO, Ebeleseder KA et al.: International Association of Dental Traumatology guidelines for the management of traumatic dental injuries: 1. Fractures and luxations of permanent teeth. *Dent Traumatol* 2012;28:2–12
  22. Dietschi D: Optimising aesthetics and facilitating clinical application of free-hand bonding using the 'natural layering concept'. *Br Dent J* 2008;204:181–185
  23. Farik B, Munksgaard EC, Andreasen JO, Kreiborg S: Drying and rewetting anterior crown fragments prior to bonding. *Endod Dent Traumatol* 1999;15:113–116
  24. Flores MT, Andersson L, Andreasen JO et al.: Guidelines for the management of traumatic dental injuries. I. Fractures and luxations of permanent teeth. *Dent Traumatol* 2007;23:66–71
  25. Friedman S: Internal bleaching: long-term outcomes and complications. *J Am Dent Assoc* 1997;128(Suppl):51S–55S
  26. Gargiulo AW, Wentz FM, Orban B: Dimensions and relations of the dentogingival junction in humans. *J Periodontol* 1961;32:261–267
  27. Glockner K, Hulla H, Ebeleseder K, Stadler P: Five-year follow-up of internal bleaching. *Braz Dent J* 1999;10:105–110
  28. Griffin JD, Jr.: Conservative aesthetic treatment of dark necrotic teeth. Efficient internal bleaching. *Dent Today* 2002;21: 124–126, 128–129
  29. Heintze SD, Rousson V, Hickel R: Clinical effectiveness of direct anterior restorations – a meta-analysis. *Dent Mater* 2015; 31:481–495
  30. Heithersay GS: Combined endodontic-orthodontic treatment of transverse root fractures in the region of the alveolar crest. *Oral Surg Oral Med Oral Pathol* 1973;36: 404–415
  31. Holmstrup G, Palm AM, Lambjerg-Hansen H: Bleaching of discoloured root-filled teeth. *Endod Dent Traumatol* 1988;4: 197–201
  32. Howell RA: The prognosis of bleached root-filled teeth. *Int Endod J* 1981;14: 22–26
  33. Ingber JS: Forced eruption: part II. A method of treating nonrestorable teeth-Periodontal and restorative considerations. *J Periodontol* 1976;47:203–216
  34. Klaiber B, Hugo B, Hofmann N, Wilson N, Roulet F, Fuzzi M: Improving outcome: anterior restorations. In: (Hrsg) *Advances in operative dentistry. Challenges of the future*. Quintessence, Berlin 2001, 185–196
  35. Klein F, Eickholz P: Glossar der Grundbegriffe für die Praxis. *Die chirurgische Kronenverlängerung*. *Parodontologie* 2004;15:239–244
  36. Krastl G, Filippi A, Weiger R: Frontzahntrauma: Zahnhartsubstanzverletzungen. *Zahnmedizin up2date* 2008;2:519–537
  37. Krastl G, Weiger R: Kronen-Wurzel-Frakturen. *Quintessenz* 2009;60:573–582
  38. Krastl G, Weiger R, Filippi A: Grenzfälle der Zahnerhaltung. Intraalveoläre Transplantation und intentionelle Replantation im Frontzahngebiet. *Zahnmedizin up2date* 2015;9:15–30
  39. Lang NP, Tonetti MS: Periodontal diagnosis in treated periodontitis. Why, when and how to use clinical parameters. *J Clin Periodontol* 1996;23: 240–250
  40. Macedo G, Raj V, Ritter AV: Longevity of anterior composite restorations. *J Esthet Restor Dent* 2006;18:310–311
  41. Malmgren O, Malmgren B, Andreasen JO, Andreasen FM, Andersson L: Orthodontic management of the traumatized dentition. In: (Hrsg) *Textbook and color atlas of traumatic injuries to the teeth*. Munksgaard, Copenhagen, 2007, 669–715
  42. Mantzikos T, Shamus I: Forced eruption and implant site development: soft tissue response. *Am J Orthod Dentofacial Orthop* 1997;112:596–606
  43. Mantzikos T, Shamus I: Forced eruption and implant site development: an osteo-physiologic response. *Am J Orthod Dentofacial Orthop* 1999;115:583–591
  44. McGuire MK, Nunn ME: Prognosis versus actual outcome. III. The effectiveness of clinical parameters in accurately predicting tooth survival. *J Periodontol* 1996; 67:666–674
  45. Meireles SS, Santos IS, Bona AD, Demarco FF: A double-blind randomized clinical trial of two carbamide peroxide tooth bleaching agents: 2-year follow-up. *J Dent* 2010;38:956–963
  46. Nutting E: A new combination for bleaching teeth. *J So Cal State Dent Assoc* 1963;31:3
  47. Oginni AO, Adekoya-Sofowora CA, Kolawole KA: Evaluation of radiographs, clinical signs and symptoms associated with pulp canal obliteration: an aid to treatment decision. *Dent Traumatol* 2009; 25:620–625
  48. Pasler G, Löst C: Auswirkungen der Wurzelextrusion auf den mukogingivalen Komplex (Eine klinische, biometrische Studie). *Dtsch Zahnärztl Z* 1987;42: 494–498
  49. Robertson A, Andreasen FM, Bergenholtz G, Andreasen JO, Noren JG: Incidence of pulp necrosis subsequent to pulp canal obliteration from trauma of permanent incisors. *J Endod* 1996;22:557–560
  50. Rotstein I, Zyskind D, Lewinstein I, Bamberger N: Effect of different protective base materials on hydrogen peroxide leakage during intracoronar bleaching in vitro. *J Endod* 1992;18:114–117
  51. Salama H, Salama M: The role of orthodontic extrusive remodeling in the enhancement of soft and hard tissue profiles prior to implant placement: a systematic approach to the management of extraction site defects. *Int J Periodont Restor Dent* 1993;13: 312–333
  52. Schmidt JC, Sahrman P, Weiger R, Schmidlin PR, Walter C: Biologic width dimensions – a systematic review. *J Clin Periodontol* 2013;40: 493–504
  53. Spinus E: Longevity of composite restorations of traumatically injured teeth. *Am J Dent* 2004;17:407–411
  54. Strassler HE: Aesthetic management of traumatized anterior teeth. *Dent Clin North Am* 1995;39:181–202
  55. Tegsjö U, Valerius-Olsson H, Frykholm A, Olgart K: Clinical evaluation of intra-alveolar transplantation of teeth with cervical root fractures. *Swed Dent J* 1987;11: 235–250
  56. Van Waes H, Stöckli PW, Rateitschak K, Wolf H: *Kinderzahnmedizin*. Thieme, Stuttgart 2001
  57. Weiger R: Bleichen verfärbter wurzelkanalbehandelter Zähne. *Endodontie* 1992;2:109–116
  58. Weiger R, Krastl G: Das dentale Trauma. In: Baumann M, Beer R (Hrsg): *Farbatlanten der Zahnmedizin: Endodontologie*. Thieme, Stuttgart 2007, 325–33





# Fragebogen: DZZ 04/2015

Unter [www.online-dzz.de](http://www.online-dzz.de) können Sie Fortbildungsfragen für Ihre persönliche Fortbildung nutzen und sich bei erfolgreicher Beantwortung – mithilfe eines ausgedruckten Zertifikates – die Punkte dafür bei Ihrer Zahnärztekammer anrechnen lassen.

- 1 Fragen zum Beitrag von A. Filippi et al. : „Behandlung einer Avulsion“. Welcher der folgenden Ausdrücke suggeriert keine gelenkartige Verbindung zwischen Zahn und Knochen:**

  - A Luxation
  - B Avulsion
  - C Eluxation
  - D Exartikulation
  - E a) bis d) sind falsch
  
- 2 Die SOS Zahnbox hat folgende Eigenschaft:**

  - A Sie gewährleistet eine Vitalerhaltung der Zellen auf der Wurzelfläche über einen längeren Zeitraum
  - B Hat die gleichen Eigenschaften wie die Aufbewahrung eines Zahnes nach Avulsion in Milch
  - C Ist mit der Aufbewahrung des Zahnes in Kochsalzlösung vergleichbar
  - D Ist der Aufbewahrung des Zahnes in Speichel vergleichbar
  - E a – c sind richtig
  
- 3 Welche Faktoren beeinflussen das genaue Vorgehen einer Replantation?**

  - A Zustand des Zahnes
  - B Intraorale Begleitverletzungen
  - C Rettungskette
  - D A – c sind richtig
  - E B und c sind richtig
  
- 4 Avulsion und Intrusion können folgende schwere Folgeerscheinungen haben:**

  - A Pulpanekrose
  - B Parodontale Zellschäden
  - C Ankylose
  - D Ersatzgewebsresorption
  - E A – d sind richtig
  
- 5 Fragen zum Beitrag von A. Rust und H. van Waes: „Milchzahntrauma“. Aus welchem Grund ist nach einem Zahnunfall die zahnärztliche Behandlung zurück zu stellen und eine Überweisung an eine Klinik zwingend indiziert?**

  - A Blutende Weichteilverletzungen
  - B Mehrere betroffene Zähne und Alveolarfortsatzfraktur
  - C Ungenügende Kooperation des Kindes
  - D Verschlechterung des Allgemeinzustandes
  - E Überlastetes Tagesprogramm
  
- 6 Welche Behandlungsoption ist beim Auftreten einer Fistel nach einer Wurzelfraktur bei einem Milchfrontzahn am sinnvollsten?**

  - A Extraktion des koronalen und apikalen Fragmentes
  - B Wurzelbehandlung des koronalen und apikalen Fragmentes
  - C Wurzelbehandlung des koronalen Fragmentes
  - D Ausspülen der Fistel
  - E Keine Behandlung, falls Patient keine weiteren Beschwerden hat
  
- 7 Welches Überkappungsmaterial hat bei der Pulpotomie einer eröffneten Pulpa biologisch die beste Erfolgsrate?**

  - A Kalziumhydroxid
  - B Eisensulfat
  - C Iodoformpaste
  - D Glasionomerzement
  - E Portlandzement
  
- 8 Bei einer vermuteten Wurzelfraktur/ Dislokation eines Milchfrontzahnes ist die sinnvollste Röntgentechnik:**

  - A Retroalveoläre Aufnahme mit einem Kinderfilm
  - B Aufbissaufnahme mit einem Normalfilm
  - C Laterale Aufnahme
  - D OPG
  - E DVT
  
- 9 Vorgehen bei einem um etwa 4mm intrudierten Milchfrontzahn, bei dem radiologisch keine Verletzung des bleibenden Nachfolgers festgestellt werden kann.**

  - A Belassen und beobachten
  - B Aktive chirurgische Reposition
  - C Aktive kieferorthopädische Reposition
  - D Extraktion
  - E Präventive Pulpaextirpation
  
- 10 Fragen zum Beitrag L. K. Zaugg und R. Weiger: „Endodontische Aspekte nach Zahntrauma“. Welche Aussage trifft zur partiellen Pulpotomie zu?**

  - A Die Pulpa wird bis zur Schmelz-Zement-Grenze reduziert.
  - B Sie ist Therapie der Wahl bei Kronenfrakturen mit einer Pulpaexposition von weniger als 2 Tagen.
  - C Die Pulpotomie erfolgt mit einem niedertourigen Rosenbohrer.
  - D Im Frontzahnbereich wird ausschliesslich MTA zur Deckung der Pulpawunde verwendet.

- E** Die Blutstillung erfolgt mit Eisensulfat.

**11 Welche Aussage trifft zur „One-Visit-Apexifikation“ nicht zu:**

- A** Der apikale Stopp erfolgt durch einen MTA-Plug.  
**B** Das MTA wird in kleinen Portionen apikal platziert und vorsichtig kondensiert.  
**C** Die Verwendung eines Operationsmikroskops ermöglicht eine sichere Applikation des MTA.  
**D** Die Dicke des MTA-Plugs sollte idealerweise 3–5 mm aufweisen.  
**E** Vorher sollte immer eine Apexifikation mit Kalziumhydroxid probiert werden

**12 Was trifft nicht zur Wurzelkanalbehandlung eines wurzelunreifen Zahnes zu?**

- A** Die Zugangskavität sollte entsprechend der Grösse der Pulpakammer gestaltet werden.  
**B** Die mechanische Aufbereitung mit Handfeilen steht beim Wurzelunreifen Zahn im Vordergrund.  
**C** Die passive Ultraschallaktivierung von Spüllösungen erleichtert die Gewebeauflösung in großlumigen Kanälen.  
**D** Das Spülprotokoll beinhaltet: Natriumhypochlorit (1 %) und EDTA (17 %) (als vorletzte Spülung)  
**E** Bei konsequenter Längeneinstellung der Spülkanüle und geringem Stempeldruck ist ein Überpressen der Spülflüssigkeit unwahrscheinlich.

**13 Welche Aussage zur lateralen Dislokation ist korrekt?**

- A** bei geringer Auslenkung (< 2 mm) jugendlicher Zähne besteht generell eine geringe Pulpaüberlebenschance.  
**B** Eine zusätzliche Kronenfraktur dislozierter Zähne senkt das Risiko einer Pulpanekrose.  
**C** Bei einer ausgeprägten Dislokation (> 2 mm) ist eine „präventive“ Wurzelkanalbehandlung mit zweiwöchiger kortikoidhaltiger Einlage indiziert.  
**D** Eine gelbliche Verfärbung 9 Monate nach Dislokation weist auf eine Pulpanekrose hin.  
**E** Bei jedem dislozierten Zahn sollte unabhängig vom Auslenkungsgrad und Wachstumsstadium sofort eine Wurzelkanalbehandlung eingeleitet werden.

**14 Fragen zum Beitrag von A. Schubert, M. Jahreis, G. Krastl: „Ästhetische Aspekte nach Zahntrauma“. Die Wiederbefestigung von Zahnfragmenten**

- A** ist eine zeitintensive und ästhetisch kompromittierende Behandlung.

- B** ist auch bei multiplen Fragmenten problemlos möglich.  
**C** ist bezüglich der klinischen Festigkeit natürlichen Zähnen überlegen.  
**D** sollte bei ausgetrockneten Zahnfragmenten erst nach erfolgter Rehydrierung am nächsten Tag erfolgen.  
**E** ist vor allem bei möglichst großem und formkongruenten koronalem Fragment einem konventionellen Kompositaufbau unterlegen.

**15 Aufbauten mit Komposit**

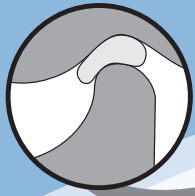- A** empfehlen sich in Fällen, in denen das Fragment nicht mehr verfügbar oder nicht mehr reponierbar ist.  
**B** sollten auch bei kleinsten Defekten unter Zuhilfenahme eines Wax-up oder Mock-up erfolgen.  
**C** weisen nach 10 Jahren eine Langzeitprognose von zirka 40 % auf (Klasse IV).  
**D** sollten zur Nachbildung der natürlichen Zahnstruktur in Einschichttechnik erfolgen.  
**E** heben sich in Bezug auf den Oberflächenglanz und die Mikromorphologie deutlich von der übrigen Dentition ab.

**16 Kronen-Wurzel-Frakturen**

- A** sind klinisch meist offensichtlich und werden selten übersehen.  
**B** weisen bei Oberkieferfrontzähnen einen labial bis tief in den Wurzelbereich verlaufenden Frakturspalt auf.  
**C** erfordern in jedem Fall eine chirurgische oder kieferorthopädische Extrusion.  
**D** mit annähernd tangentialem Frakturverlauf können nach Glättung der Wurzeloberfläche rein supragingival restauriert werden.  
**E** erfordern ein Wiederherstellen der biologischen Breite von 4–5 mm zwischen Restaurationsrand und Limbus alveolaris.

**17 Zahnverfärbungen**

- A** durch Obliteration der Pulpa imponieren klinisch durch eine gräuliche Zahnkrone.  
**B** können kurz nach Trauma durch eine Einblutung ins Dentin oder infolge einer Pulpanekrose auftreten.  
**C** durch Obliteration der Pulpa können durch eine interne Bleicheinlage nach drei bis vier Sitzungen erfolgreich beseitigt werden.  
**D** durch eine Pulpanekrose lassen sich erfolgreich durch ein externes Bleaching angleichen.  
**E** werden beim externen Bleichen durch 37%ige Phosphorsäure therapiert.



Maritim Hotel Bad Homburg  
12.–14. November 2015

T A G U N G S T H E M A

## Funktionelle Rehabilitation des Kauorgans

### Hauptvorträge

- ▶ **Prof. Dr. Iven Klineberg (Sydney, Australien)**  
On the role of occlusion in management of the stomatognathic system
- ▶ **Prof. Dr. Hans Schindler (Heidelberg)**  
Biomechanische Gesichtspunkte der funktionellen Rehabilitation
- ▶ **Dr. Diether Reusch (Westerburg)**  
Praxiskonzept zur funktionellen Rehabilitation des Kauorgans
- ▶ **ZTM Stefan Schunke (Fürth)**  
Funktionelle Rehabilitation der Kauflächen – Vor- und Nachteile der herkömmlichen Technik gegen CAD/CAM
- ▶ **PT Martina Sander (Hamburg)**  
Vor-, Begleit- und Nachbehandlung bei funktionellen Rehabilitationen des Kauorgans

> PLUS Praktikerforum

> PLUS Wissenschaftsforum

> PLUS Physiotherapieforum

> PLUS Forum Kauphysiologie

> PLUS Seminare Donnerstag und Samstag

### Deadlines

Ende der Vortragsanmeldungen	30. Juni 2015
Anmeldestart	1. Juli 2015
Ende der Frühbucherfrist	17. September 2015



### Wissenschaftliche Leitung

Deutsche Gesellschaft für Funktionsdiagnostik und -therapie (DGFDT)  
Priv.-Doz. Dr. Ingrid Peroz (Präsidentin der DGFDT)  
Prof. Dr. Marc Schmitter (Beisitzer der DGFDT)

*In Kooperation mit: Arbeitsgemeinschaft für Prothetik und Gnathologie  
der Österreichischen Gesellschaft für Zahn-, Mund- und Kieferheilkunde*



### Kontakt/Veranstalter

MCI Deutschland GmbH • MCI – Berlin Office • Markgrafenstraße 56 • 10117 Berlin  
Tel.: +49 (0)30 20 45 90 • Fax: +49 (0)30 20 45 950 • E-Mail: dgfdt@mci-group.com



## FORTBILDUNGSKURSE DER APW

## 2015

**05.09.2015 (Sa 09:00–17:00 Uhr)**  
und

**05.12.2015 (Sa 09:00–17:00 Uhr)**  
**Thema:** „Kombinationskurs zum Erwerb der Fachkunde für die Dentale Volumetomografie (DVT) für Zahnärzte“

**Kursort:** Düsseldorf

**Referenten:** Prof. Dr. Jürgen Becker, Dr. Regina Becker

**Kursgebühren:** 920,00 €, 890,00 € DGZMK-Mitgl., 870,00 €, APW-Mitgl.

**Kursnummer:** ZF2015CA05

**12.09.2015 (Sa 09:00–17:30 Uhr)**

**Thema:** „Seminar zur Hygienebeauftragten – Erfolgreiche Umsetzung der Empfehlungen des RKI in der Praxis“

**Kursort:** Frankfurt

**Referent:** Dr. Regina Becker

**Kursgebühren:** 150,00 €

**Kursnummer:** ZF2015HF03

**18.–19.09.2015**

**(Fr 14:00–18:00 Uhr, Sa 09:00–16:00 Uhr)**

**Thema:** „Komplikationen in der Parodontologie“

**Kursort:** Freiburg

**Referenten:** Prof. Dr. Petra Ratka-Krüger, Dr. Johan Woelber

**Kursgebühren:** 470,00 €, 440,00 € DGZMK-Mitgl., 420,00 €, APW-Mitgl.

**Kursnummer:** ZF2015CP03

**19.09.2015 (Sa 09:00 – 16:00 Uhr)**

**Thema:** „The next step“ – Kinderzahnheilkunde nach dem Abschluss des Curriculums

**Kursort:** Berlin

**Referent:** Dr. Curt Goho

**Gebühren:** 370,00 €, 340,00 € DGZMK-Mitgl., 320,00 € APW-Mitgl.

**Kursnummer:** ZF2015CK03

**19.09.2015 (Sa 09:00 – 17:00 Uhr)**

**Thema:** „Wozu endodontisch behandelte Zähne noch gut sind: Eine prothetisch-implantologische Perspektive“

**Kursort:** Magdeburg

**Referent:** Prof. Dr. Michael Naumann

**Gebühren:** 500,00 €, 470,00 € DGZMK-Mitgl., 450,00 € APW-Mitgl.

**Kursnummer:** ZF2015CW05

**20.09.2015 (So 09:00 – 17:00 Uhr)**

**Thema:** „Digitale vs. Konventionelle Abformung – Möglichkeiten und Grenzen“

**Kursort:** Bonn

**Referenten:** Prof. Dr. Norbert Enkling, Dr. Joachim Schroeder, Dr. Markus Klemmer

**Gebühren:** 540,00 €, 510,00 € DGZMK-Mitgl., 490,00 € APW-Mitgl.

**Kursnummer:** ZF2015CW06

**25./26.09.2015**

**(Fr 14:00–18:30 Uhr, Sa 09:00–17:00 Uhr)**

**Thema:** „White Aesthetics under your control“

**Kursort:** Nürnberg

**Referenten:** Dr. Marcus Striegel, Dr. Thomas A. Schwenk

**Gebühren:** 562,50 € zzgl. MwSt. (Dieser Preis beinhaltet einen Rabatt von 25 % und ist nur gültig bei Buchung über die AWP)

**Kursnummer:** ZF2015CÄ02

**25./26.09.2015; (Fr 14:00–18:00 Uhr, Sa 09:00–17:00 Uhr) – Neuer Kurstermin!**

**Thema:** „Die Welt der thermoplastischen Wurzelfüllung (Hands-on-Übungen und Live-Behandlung)“

**Kursort:** Frankfurt

**Referenten:** Dr. Marco Georgi, M.Sc., Dr. Christof Riffel, M.Sc.

**Gebühren:** 780,00 €, 750,00 € DGZMK-Mitgl., 730,00 € APW-Mitgl.

**Kursnummer:** ZF2015CE06

**25./26.09.2015**

**(Fr 15:00–18:00 Uhr, Sa 09:00–17:00 Uhr)**

**Thema:** „Okklusionsschienen zur Behandlung von CMD-Patienten – Warum und wie? – Kurs für das Team Zahnarzt/Zahnärztin und Zahntechniker/-in“

**Kursort:** Mühlheim am Main

**Referenten:** Prof. Dr. Peter Ottl, ZTM Rainer Derleth

**Gebühren:** 2.200,00 € ,Teampreis für 2 Personen; 1.250,00 € Einzelpreis

**Kursnummer:** ZF2015CF04

**25./26.09.2015**

**(Fr 13:00–19:00 Uhr, Sa 08:30–16:00 Uhr)**

**Thema:** „APW Kontrovers – Kinderzahnheilkunde 2015“

**Kursort:** Gießen

**Referenten:** Prof. Dr. Norbert Krämer, Prof. Dr. Rolf Hinz, Dr. Nelly Schulze Weidner, Dr. Uwe Gieler

**Gebühren:** 520,00 €, 490,00 € DGZMK-

Mitgl., 470,00 € APW-Mitgl.

**Kursnummer:** ZF2015CK04

**26.09.2015 (Sa 09:00 – 17:00 Uhr)**

**Thema:** „Chirurgische Kronenverlängerung (Hands-on-Workshop)“

**Kursort:** Frankfurt

**Referenten:** Dr. Daniel Engler-Hamm, Dr. Jobst Eggerath, M.Sc.

**Gebühren:** 590,00 €, 560,00 € DGZMK-Mitgl., 540,00 € APW-Mitgl.

**Kursnummer:** ZF2015CP04

**26.09.2015 (Sa 09:00 – 17:00 Uhr)**

**Thema:** „Die Qual der Wahl – Therapieentscheidungen in der Parodontologie und Implantologie“

**Kursort:** Ludwigsburg

**Referenten:** Dr. Stefanie Kretschmar (MSD), Dr. Margret Bäumer (MSD)

**Gebühren:** 410,00 €, 380,00 € DGZMK-Mitgl., 360,00 € APW-Mitgl.

**Kursnummer:** ZF2015CP0

**02.–03.10.2015**

**(Fr 14:00–18:00 Uhr, Sa 09:00–17:00 Uhr)**

**Thema:** „Die Welt der thermoplastischen Wurzelfüllung (Hands-on-Übungen und Live-Behandlung) (Fachgebiet: Endodontologie)“

**Kursort:** Frankfurt

**Referenten:** Dr. Marco Georgi, M.Sc.; Dr. Christof Riffel, M.Sc.

**Gebühren:** 780,00 €, 750,00 € DGZMK-Mitgl., 730,00 € APW-Mitgl.

**Kursnummer:** ZF2015CE06

**09.–10.10.2015**

**(Fr 14:00–18:00 Uhr, Sa 09:00–17:00 Uhr)**

**Thema:** „Ästhetik under your control – 1:1 praxisnahe ästhetische Lösung komplexer Fälle in Rot-Weiß“

**Kursort:** Nürnberg

**Referenten:** Dr. Markus Striegel, Dr. Thomas A. Schwenk

**Gebühren:** 525,00 € / 495,00 € APW-Mitgl.

**Kursnummer:** CA20150001WK09

**09.–10.10.2015**

**(Fr 14:00–18:00 Uhr, Sa 09:00–17:00 Uhr)**

**Thema:** „Update allgemeinmedizinische Probleme“

**Kursort:** Mainz

**Referenten:** Dr. Thomas Ziebart, Dr. Alexander Ziebart

**Gebühren:** 610,00 €, 580,00 € DGZMK-

Mitgl., 560,00 € APW-Mitgl.

**Kursnummer:** ZF2015CA04

**09.–10.10.2015**

**(Fr 15:00–19:00 Uhr, Sa 09:00–17:00 Uhr)**

**Thema:** „Nichtchirurgische PA-Therapie: Ein Compendium aus Praxis und Wissenschaft (Fachgebiet: Parodontologie)“

**Kursort:** Würzburg

**Referent:** PD Dr. Gregor Petersilka

**Gebühren:** 490,00 €, 460,00 € DGZMK-Mitgl., 440,00 € APW-Mitgl.

**Kursnummer:** ZF2015CP06

**16.–17.10.2015**

**(Fr 13:00–18:00 Uhr, Sa 09:00–16:00 Uhr)**

**Thema:** „DVT in der Endodontie – 3D-Diagnostik und Therapieplanung (Fachgebiet: Endodontologie)“

**Kursort:** Münster

**Referenten:** OA Dr. Sebastian Bürklein, Dr. Jörg Schröder

**Gebühren:** 590,00 €, 560,00 € DGZMK-Mitgl., 540,00 € APW-Mitgl.

**Kursnummer:** ZF2015CE07

**17.10.2015 (Sa 10.00 – 17.00 Uhr)**

**Thema:** „Basiskurs Parodontologie für die zahnmedizinische Fachangestellte (Fachgebiet: ZFA-Fortbildung)“

**Kursort:** Würzburg

**Referent:** Dr. Markus Bechtold

**Kursgebühren:** 190,00 €

**Kursnummer:** ZF2015HF04

**23.–24.10.2015**

**(Fr 14:00–18:30 Uhr, Sa 09:00–17:00 Uhr)**

**Thema:** „Red Aesthetics under your control (Fachgebiet: Ästhetische Zahnmedizin)“

**Kursort:** Nürnberg

**Referenten:** Dr. Marcus Striegel, Dr. Thomas A. Schwenk

**Kursgebühren:** 562,50 € zzgl. MwSt. (Dieser Preis beinhaltet einen Rabatt von 25 % und ist nur gültig bei Buchung über die APW)

**Kursnummer:** ZF2015CÄ03

**23.–24.10.2015**

**(Fr 13:00–19:00 Uhr, Sa 09:00–16:00 Uhr)**

**Thema:** „Hypnose in der zahnärztlichen Kinderbehandlung“

**Kursort:** Heinsberg

**Referentin:** ZÄ Barbara Beckers-Lingener

**Gebühren:** 590,00 €, 560,00 € DGZMK-Mitgl., 540,00 € APW-Mitgl.

**Kursnummer:** ZF2015CK05

**23.10.2015 (Sa 09:00–15:00 Uhr)**

**Thema:** „Die chirurgische Kronenverlängerung zum Erhalt tief zerstörter Zähne (Schweinekiefen-Hands-on und Seminar)“

**Kursort:** Berlin

**Referent:** Dr. Jan Behring, M.Sc.

**Gebühren:** 360,00 €, 330,00 € DGZMK-Mitgl., 310,00 € APW-Mitgl.

**Kursnummer:** ZF2015CE08

**24.10.2015 (Sa 09:00–15:00 Uhr)**

**Thema:** „Funktionsdiagnostik und -therapie 2015: Altes und Brandneues effektiv kombinieren“

**Kursort:** Heidelberg

**Referenten:** Prof. Dr. Marc Schmitter, Dr. Michael Leckel

**Gebühren:** 400,00 €, 370,00 € DGZMK-Mitgl., 350,00 € APW-Mitgl.

**Kursnummer:** ZF2015CF05

**20.–21.11.2015**

**(Fr 14:00–18:30 Uhr, Sa 09:00–17:00 Uhr)**

**Thema:** „Function under your control – Funktion praxisnah und sicher – Diagnose, Planung, Erfolg“

**Kursort:** Nürnberg

**Referenten:** Dr. Marcus Striegel, Dr. Thomas A. Schwenk

**Kursgebühren:** 787,50 € zzgl. MwSt. (Dieser Preis beinhaltet einen Rabatt von 25 % und ist nur gültig bei Buchung über die APW)

**Kursnummer:** ZF2015CF06

**20.–21.11.2015**

**(Fr 15:00–19:00 Uhr, Sa 09:00–16:00 Uhr)**

**Thema:** „Fehlervermeidung bei keramischen Restaurationen (Hands-on-Kurs)“

**Kursort:** Marburg

**Referent:** Prof. Dr. Roland Frankenberger

**Gebühren:** 530,00 €, 500,00 € DGZMK-Mitgl., 480,00 € APW-Mitgl.

**Kursnummer:** ZF2015CR03

**28.11.2015 (Sa N.N.)**

**Thema:** „APW Kontrovers – Heidelberger Kolloquium 2015 – Neue Optionen in der Restaurativen Zahnerhaltung“

**Kursort:** Heidelberg

**Referenten:** Prof. Dr. Dr. Hans Jörg Staehle und Weitere

**Gebühren:** N.N.

**Kursnummer:** ZF2015KO01

**28.11.2015 (Sa 09:00–18:00 Uhr)**

**Thema:** „Kinderzahnheilkunde aktuell – praxiserprobte Konzepte und Neues aus der Wissenschaft“

**Kursort:** Marburg

**Referenten:** Dr. Uta Salomon, Prof. Dr.

Anita Jablonski-Momeni

**Gebühren:** 480,00 €, 450,00 € DGZMK-Mitgl., 430,00 € APW-Mitgl.

**Kursnummer:** ZF2015CK06

**04.–05.12.2015**

**(Fr 14:00–18:00 Uhr, Sa 09:00–17:00 Uhr)**

**Thema:** „Orale Medizin, Zahnärztliche Chirurgie und periooperative Patientenbetreuung“

**Kursort:** Frankfurt

**Referent:** Dr. Thomas Ziebart

**Gebühren:** 525,00 €/495,00 € APW-Mitgl.

**Kursnummer:** CA20150001WK10

**05.12.2015 (Sa 10:00–17:00 Uhr)**

**Thema:** „Update Kinder- und Jugendzahnheilkunde“

**Kursort:** Heidelberg

**Referenten:** Prof. Dr. Dr. Hans Jörg Staehle, PD Dr. Johannes Mente, PR Dr. Diana Wolff und Mitarbeiter

**Gebühren:** 395,00 €, 365,00 € DGZMK-Mitgl., 345,00 € APW-Mitgl.

**Kursnummer:** ZF2015CK07

**Anmeldung/ Auskunft:**

**Akademie Praxis und Wissenschaft  
Liesegangstr. 17a; 40211 Düsseldorf  
Tel.: 0211 669673 – 0 ; Fax: – 31  
E-Mail: apw.fortbildung@dgzmk.de**



## TAGUNGSKALENDER

## 2015

**04.09. – 05.09.2015, Rostock Warnemünde**

Zahnärztekammer Mecklenburg-Vorpommern und Mecklenburg-Vorpommersche Gesellschaft für Zahn-, Mund- und Kieferheilkunde an den Universitäten Greifswald und Rostock e. V.

**Thema:** „Risiken kennen – Komplikationen managen“

**Auskunft:** www.zaekmv.de

**11.09. – 12.09.2015, Köln**

Studiengruppe Restaurative Zahnheilkunde

**Thema:** „Jahrestagung“

**Auskunft:** Dr. Sabine Hopmann, sabinehopmann@web.de

**30.09. – 03.10.2015, Leipzig**

Arbeitskreis für die Weiterentwicklung der Lehre in der Zahnmedizin (AKWLZ) zusammen mit der Gesellschaft für Medizinische Ausbildung GMA

**Thema:** „Kompetenzen ausbilden im Spannungsfeld der Ökonomie“

**Auskunft:** www.gma-2015.de

**10.10.2015, Kiel**

Schleswig-Holsteinische Gesellschaft für Zahn-, Mund- und Kieferheilkunde (SHGZMK)

**Thema:** „Praxis vs. Wissenschaft – wie viel Evidenz brauchen wir?“

**Auskunft:** www.shgzmk.de

**22.10. – 24.10.2015, München**

Bayerische Landes Zahnärztekammer und Kassenzahnärztliche Vereinigung Bayerns in Kooperation mit der Deutschen Gesellschaft für Kieferorthopädie

**Thema:** „Zahndurchbruch – Zahntrauma – Zahnwechsel: Behandlungsnotwendigkeit und Behandlungsmöglichkeiten“

**Auskunft:** www.dgparo.de

**24.10.2015, Dresden**

Gesellschaft für Zahn-, Mund- und Kieferheilkunde Dresden e.V. (GZMK)

**Thema:** „Oralchirurgie“

**Auskunft:** www.gzmk-dresden.de, Kati Eisele, Tel.: 0351 4582712

**06.11. – 07.11.2015, Frankfurt**

Deutsche Gesellschaft für Zahn-, Mund- und Kieferheilkunde (DGZMK)

**Thema:** „Zahnmedizin Interdisziplinär – Klinisch relevant, Kritisch betrachtet, Konstruktiv diskutiert“

**Auskunft:** www.dtzt.de

**12.11. – 14.11.2015, Bad Homburg**

Deutsche Gesellschaft für Funktionsdiagnostik und -therapie (DGFD)

**Thema:** „Funktionelle Rehabilitation des Kauorgans“

**Auskunft:** www.dgfdt.de

**12.11. – 14.11.2015, München**

Deutsche Gesellschaft für Zahnerhaltung (DGZ)

**Thema:** „2. Gemeinschaftstagung der DGZ und der DGET mit der DGPZM und DGR<sup>2</sup>Z“

**Auskunft:** www.dgz-online.de

**14.11.2015, Münster**

Westfälische Gesellschaft für Zahn-, Mund- und Kieferheilkunde e.V.

**Thema:** „Ist weniger mehr? – minimalinvasive Therapie in der restaurativen Zahnheilkunde“

**Auskunft:** Univ.-Prof. Dr. Dr. L. Figgner, weersi@uni-muenster.de

**18.11. – 21.11.2015, Mannheim**

Deutsche Gesellschaft für Kieferorthopädie (DGKFO), 88. Jahrestagung

**Thema:** „Kieferorthopädie – Perspektiven in Diagnostik und Therapie“

**Auskunft:** www.dgkfo2015.de

**26.11. – 28.11.2015, Wien**

ÖGI – Österreichische Gesellschaft für Implantologie in der Zahn-, Mund- und Kieferheilkunde in Zusammenarbeit mit DGI und SGI

**Thema:** „Gewusst. Gekonnt. Geheilt. Implantatmedizin als Wissenschaft, Handwerk und Heilkunst“

**Auskunft:** Sekretariat DGI, Daniela Winke, daniela.winke@dgi-ev.de

**27.11. – 28.11.2015, Berlin**

Deutsche Gesellschaft für Laserzahnheilkunde (DGL)

**Thema:** „24. Internationaler Jahreskongress der DGL“

**Auskunft:** www.dgl-online.de

**28.11.2015, Heidelberg**

Akademie Praxis und Wissenschaft (APW)

**Thema:** „Neue Optionen der Restaurativen Zahnerhaltung“

**Auskunft:** www.apw-online.de

## 2016

**13.02.2016, Münster**

Westfälische Gesellschaft für Zahn-, Mund- und Kieferheilkunde e.V.

**Thema:** „Alterszahnheilkunde“

**Auskunft:** Univ.-Prof. Dr. Dr. L. Figgner, weersi@uni-muenster.de

**19.02. – 20.02.2016, Salzburg**

Deutsche Gesellschaft für Parodontologie (DG Paro) gemeinsam mit ÖGP

**Thema:** „Frühjahrestagung“

**Auskunft:** www.dgparo.de

**21.05.2016, Dresden**

GZMK Dresden e. V.

**Thema:** „Vom Kind bis zum Senioren – synoptische Behandlungskonzepte“

**Auskunft:** www.gzmk-dresden.de

**01.06. – 05.06.2016, Hamburg**

Deutsche Gesellschaft für Mund-, Kiefer und Gesichtschirurgie (DGMKG)

**Thema:** „66. Kongress“

**Auskunft:** www.dgmk.org

**09.07.2016, Stuttgart**

Deutsche Gesellschaft für Parodontologie (DG Paro)

**Thema:** „DG Paro-Young Professionals“

**Auskunft:** www.dgparo.de

**14.09. – 18.09.2016, Hannover**

Deutsche Gesellschaft für Kieferorthopädie (DGKFO)

**Thema:** „Kieferorthopädie im Wandel der Zeit“

**Auskunft:** Prof. Dr. Rainer Schwestka-Polly, schwestka-polly.rainer@mh-hannover.de, www.dgzpw.de

**15.09. – 17.09.2016, Halle**

Deutsche Gesellschaft für Prothetische Zahnmedizin und Biomaterialien e.V.

**Thema:** „65. Jahrestagung“

**Auskunft:** www.dgzpw.de

Fabian Hüttig<sup>1</sup>, A. Rainer Jordan<sup>2</sup>, Stefan Listl<sup>3</sup>, Falk Schwendicke<sup>4</sup>, Christof Dörfer<sup>5</sup> und der Arbeitskreis Epidemiologie, Public Health und Versorgungsforschung in der DGZMK\*

# Versorgungsforschung in der Zahnmedizin – Positionsschrift des Arbeitskreises Epidemiologie, Public Health und Versorgungsforschung in der DGZMK



*Oral health care research – Position statement by the Epidemiology, Public Health and Health Care Research working group of the DGZMK (German Society of Dental, Oral and Craniomandibular Sciences; Deutsche Gesellschaft für Zahn-, Mund- und Kieferheilkunde)*

Der Artikel gibt eine Übersicht zu einschlägigen Begriffen und theoretischen Inhalten bzw. Strukturen der Versorgungsforschung. Mit einem vergleichenden Blick auf historische Entwicklungen dieses Forschungsgebietes leitet der Artikel aus der aktuellen Situation von Praxis, Recht, Politik, Lehre und Forschung die praktischen Konsequenzen und Anforderungen sowie Möglichkeiten für die zahnmedizinische Versorgungsforschung hierzulande ab. Versorgungsforschung stellt neben der Grundlagenforschung und der klinischen Forschung eine eigene Forschungsebene dar. Sie hat in Deutschland eine vergleichsweise kurze Geschichte. Versorgungsforschung agiert fächerübergreifend und beschreibt, analysiert und bewertet die gesundheitliche Versorgung der Bevölkerung unter Alltagsbedingungen. Versorgungsforschung verfügt über ein Set von Methoden und Qualitätsmerkmalen, die Berührungspunkte zur klinischen Forschung und zur Epidemiologie, zur Soziologie und zur Public-Health-Forschung haben. In Grenzbereichen ist der Übergang von klinisch randomisierten Effektivitätsstu-

This article provides an overview of relevant terminology associated with health care research, as well as its theoretical and structural concepts. A comparative analysis of the historical developments that have shaped this area of research is followed by a look at the current situation that exists in terms of practical, legal, and political issues, as well as aspects of teaching and research. The article goes on to discuss the practical consequences and challenges associated with the current situation, as well as the opportunities that might arise for dental health services research in this country. While it can be regarded as an addition to basic and clinical research endeavours, health care research represents a separate and distinct area of research that is still relatively new in Germany. Health care research is interdisciplinary in nature and describes, analyzes, and evaluates the level and quality of health care that is provided to the general population. Health care research has at its disposal a range of methods and measures of quality that are closely related to clinical research, but also border on the fields of epidemiology, sociol-

<sup>1</sup> Universitätsklinikum Tübingen, Poliklinik für Zahnärztliche Prothetik mit Sektion Medizinische Werkstoffkunde & Technologie am Zentrum für Zahn-, Mund- und Kieferheilkunde, Tübingen

<sup>2</sup> Institut der Deutschen Zahnärzte (IDZ), Köln

<sup>3</sup> Universitätsklinikum Heidelberg, Poliklinik für Zahnerhaltungskunde, Heidelberg; Munich Center for the Economics of Aging (MEA), Max-Planck-Institut für Sozialrecht und Sozialpolitik, München

<sup>4</sup> Abteilung für Zahnerhaltung und Präventivzahnmedizin, Charité – Universitätsmedizin Berlin, Berlin

<sup>5</sup> Klinik für Zahnerhaltungskunde und Parodontologie, Christian-Albrechts-Universität zu Kiel, Kiel

\* Arbeitskreis Epidemiologie, Public Health und Versorgungsforschung in der DGZMK; Gazal Aarabi, Andreas Bartols, Roswitha Heinrich-Weltzien, Katrin Hertrampf, Christian Hirsch, Thomas Hoffmann, Imke Kaschke, Jan Kühnisch, Rainer Mausberg, Ina Nitschke, Isabelle Schaefer, Ulrich Schiffner, Andreas Schulte, Ira Sierwald, Dirk Ziebolz, Sebastian Ziller

DOI 10.3238/dzz.2015.0??-0???

dien zu Versorgungsforschungsstudien fließend und eine Zuordnung zur einen oder anderen Forschungsebene schwierig. Die Evaluierung von bestehenden oder zu entwickelnden Versorgungsstrukturen oder Interventionen ist kein Selbstzweck. Versorgungsforschung dient dazu, gute Behandlungskonzepte zu belegen, wo notwendig, Verbesserungsoptionen und potenzielle Risiken aufzuzeigen sowie Kosten und Nutzen in Relation zu stellen.

Versorgungsforschung sollte daher im ureigenen Interesse aller an der Versorgung Beteiligten (Gesetzgeber, Krankenkassen, Leistungserbringer, Standesvertretungen, Fachgesellschaften, Forschungs- und Bildungseinrichtungen und Patienten bzw. deren Vertreter) sein. Allerdings bedarf es dafür eines Ausbaus der Forschungskapazitäten und einer grundlegenden materiellen aber auch ideellen Forschungsförderung. Dazu müssen die oben aufgeführten Akteure des Gesundheitswesens eine Infrastruktur schaffen und unterhalten, die Hürden minimiert, um eine methodenkonforme Versorgungsforschung zu ermöglichen. Vor diesem Hintergrund hat sich der Arbeitskreis Epidemiologie, Public Health und Versorgungsforschung in der DGZMK zum Ziel gesetzt, Strukturen aufzubauen, die die Versorgungsforschung im Bereich der Zahnmedizin in Deutschland unterstützen. (Dtsch Zahnärztl Z 2015; 70: ?-?)

*Schlüsselwörter: komplexe Interventionen; Organisationsforschung; Positionspapier; Primärdaten; Register; Sekundärdaten; Versorgungsforschung; Zahnmedizin*

## 1 Definition Versorgungsforschung

Versorgungsforschung stellt neben der Grundlagenforschung und der klinischen Forschung eine eigene Forschungsebene dar. Sie beschreibt, analysiert und interpretiert die gesundheitliche Versorgung der Bevölkerung unter Alltagsbedingungen. Gegenstand der Versorgungsforschung ist die sogenannte „letzte Meile des Gesundheitssystems“, also die Kranken- und Gesundheitsversorgung in Krankenhäusern, (Zahn-)Arztpraxen und anderen Gesundheitseinrichtungen. Das wesentliche Charakteristikum der Versorgungsforschung ist, die Wirksamkeit von gesundheitsrelevanten Produkten und Dienstleistungen, Systemen und Abläufen unter Alltagsbedingungen zu beschreiben. Diese Alltagswirksamkeit wird als relative Wirksamkeit (effectiveness) im Vergleich zur absoluten Wirksamkeit (efficacy), die in der klinischen Forschung betrachtet wird, bezeichnet.

Letztere findet unter weitgehend idealen, hoch-standardisierten Bedingungen statt und zielt darauf, die prinzipielle Wirkung weitgehend unabhängig von individuellen Einflussfaktoren seitens der Patienten zu beschreiben. Die aus absoluter und relativer Wirksamkeit resultierende Lücke wird als effectiveness gap bezeichnet. Sie beschreibt, dass Therapien im Versorgungsalltag mitunter ganz andere Auswirkungen zeigen als in klinischen Studien [39]. Das Verhältnis der Wirksamkeit unter Alltagsbedingungen zum dafür notwendigen Aufwand wird als efficiency bezeichnet und ist ebenfalls Gegenstand der Versorgungsforschung. Ein führendes Beispiel der Zahnmedizin ist bisher der Beleg zur Wirksamkeit von Prävention [32, 48].

### 1.1 Versorgungsforschung als Navigationshilfe im Gesundheitswesen

Ein wesentliches Ziel von Versorgungsforschung ist die Nutzung der

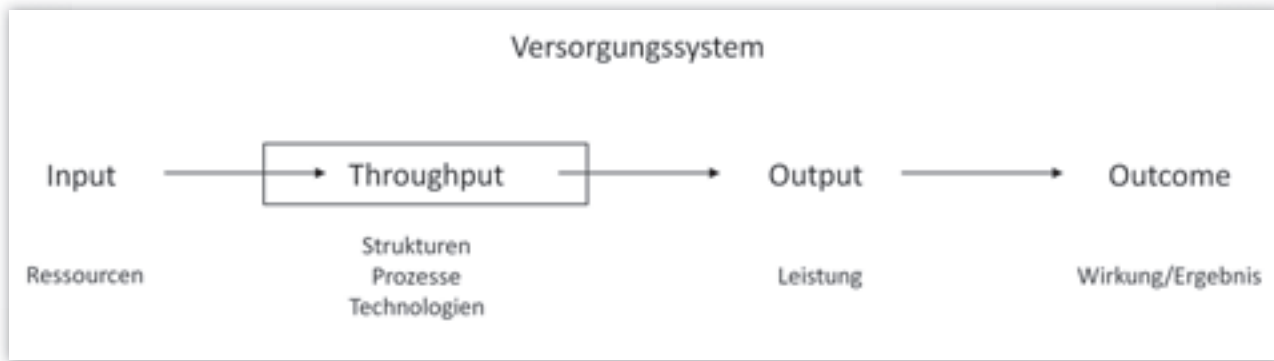
ogy and public health research. Where different disciplines meet, the margin between randomized clinical effectiveness studies and health care research can become blurred, and it may become difficult to determine with certainty which of the two disciplines a particular study belongs to. The evaluation of current or planned health care services or interventions is not an end in itself. The purpose of health care research is to provide the evidence base to support the quality of treatment concepts and, where necessary, to identify potential opportunities for improvement as well as potential risks, while also evaluating the relevant costs and benefits. One would therefore expect all of the stakeholders involved in delivering health care (lawmakers, health insurance providers, service providers, professional associations and societies, educational and research facilities, and patients or their representatives) to have a vested interest in health care research. What is needed now is to build research capacity and to provide a sound basis of financial and practical support. In order to achieve this, the health care sector stakeholders listed above will need to create and maintain the necessary infrastructure to minimize obstacles, and to facilitate health services research that is based on standardized methodology. In this context, the Epidemiology, Public Health and Health Care Research Working Group of the German Society of Dental, Oral and Craniomandibular Sciences (DGZMK) has set itself the aim of developing the necessary structures to support dental health services research in Germany.

*Keywords: complex interventions; organisational research; position statement; primary data; registry; secondary data; health care research; dental medicine*

bestehenden Gesundheitsversorgung im Sinne eines lernenden Systems zur Sicherung und kontinuierlichen Verbesserung der Versorgungsqualität (z. B. Gesundheitsergebnis, Patientenorientierung oder Wirtschaftlichkeit). Versorgungsforschung greift auf Theorien und Methoden der beteiligten Disziplinen, insbesondere der medizinischen Biometrie, der deskriptiven und analytischen Epidemiologie, der medizinischen Informatik, der Sozialwissenschaft, der Pflegewissenschaft, der Psychologie, der Pharmazie und der Gesundheitsökonomie zurück. Neben quantitativen Methoden werden auch qualitative Forschungsansätze genutzt. Daraus entsteht ein Set aus Methoden, das sich von den anderen Forschungsebenen durch seine Multidisziplinarität absetzt.

Systemtheoretisch lässt sich das gesundheitliche Versorgungssystem als ein prozessorientiertes Black-Box-Modell darstellen, aus dem sich für die Versorgungsforschung die spezifischen For-





**Abbildung 1** Systemtheoretisches Modell zur Versorgungsforschung [33].

**Figure 1** A conceptual model of health services research [33].

schungsweige ableiten lassen [19] (Abb. 1). Die Erforschung von Einflussfaktoren, die den Eintritt in das System bedingen oder die Voraussetzungen für die Versorgung darstellen, wird als *Input*-Forschung bezeichnet. Hierzu zählen beispielsweise Versorgungsbedarfe und Inanspruchnahmeverhalten und deren Barrieren, aber auch die medizinische Aus- und Weiterbildung. In der *Throughput*-Forschung werden organisatorische, diagnostische und therapeutische Strukturen und Prozesse untersucht. Hierzu zählen Untersuchungen zu Wartezeiten oder der partizipativen Entscheidungsfindung, aber auch der Anwendung von Leitlinien. Werden die unmittelbar erbrachten Versorgungsleistungen, wie Diagnosen oder Eingriffe, unabhängig von ihrer Wirkung auf das *Outcome* erforscht, wäre dies ein Beispiel für *Output*-Forschung. Die Erforschung der Erreichung des eigentlichen gesundheitlichen Ziels, beispielsweise der Wundheilung, der Lebenserwartung oder -qualität, bezeichnet schließlich die *Outcome*-Forschung (Tab. 1).

Pointiert kann man Versorgungsforschung durch zwei zentrale Fragestellungen charakterisieren, aus der auch prioritäre (zahn-)medizinische Forschungsimpulse abgeleitet werden können: (i) Bekommen die Patienten die Leistungen, die sie brauchen? (ii) Brauchen sie die Leistungen, die sie bekommen?

1.2 Einordnung in einen forschungspolitischen Kontext – warum hinkt Deutschland hinterher?

Versorgungsforschung hat in Deutschland eine vergleichsweise kurze Tradi-

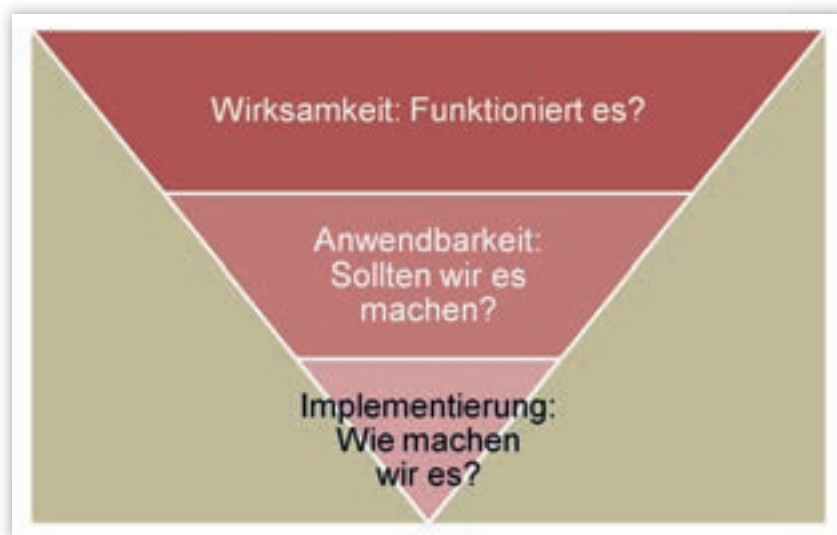Teildisziplin	Gegenstand	Ansatzpunkt
<b>Bedarfsforschung</b>	Objektiver Bedarf Subjektiver Bedarf	Input
<b>Inanspruchnahmeforschung</b>	Inanspruchnahme	Input
<b>Organisationsforschung</b>	Versorgungsstrukturen/ -prozesse	Throughput
<b>Health Technology Assessment</b>	Versorgungstechnologien/ -mittel	Throughput Output Outcome
<b>Gesundheitsökonomie</b>	Finanzierung Kosten Nutzen	Input Throughput Output Outcome
<b>Qualitätsforschung</b>	Qualität	Throughput Output Outcome
<b>Versorgungsepidemiologie</b>	Gesundheit Wohlbefinden	Outcome

**Tabelle 1** Beispielhafte Versorgungsforschungsmatrix mit Teildisziplinen, Forschungsgegenständen und systemtheoretischen Ansatzpunkten [19].

**Table 1** An example of a health services research matrix that includes sub-disciplines, research areas, and conceptual components [19].

tion. Als der Sachverständigenrat für die Konzertierte Aktion im Gesundheitswesen im Jahr 2002 die Notwendigkeit von Versorgungsforschung in Deutschland deutlich und wiederholt angemahnt hat, sind die politischen

Weichenstellungen für eine Förderung der Versorgungsforschung durch entsprechende Förderschwerpunkte gestellt worden [1, 18]. Ihr organisatorischer Rahmen wurde durch die Schaffung des Deutschen Netzwerks Versor-



**Abbildung 2** Hierarchie der Implementierungsforschung. Anders als bei der klassischen klinischen Forschung steht die Frage nach der Wirksamkeit auf der ersten Hierarchiestufe. Wirksamkeit ist demnach eine notwendige, aber nicht ausreichende Voraussetzung für erfolgreiche Implementierung [9].

**Figure 2** The hierarchical structure of implementation research differs from the traditional clinical research structure, and includes the question of effectiveness in the first level of the hierarchy. While effectiveness is a necessary prerequisite for successful implementation, it cannot be viewed in isolation [9].

gungsforschung (DNVF) im Jahre 2006 aus der Kongresskommission Deutscher Kongress für Versorgungsforschung entwickelt; das Netzwerk ist seitdem durch den Einschluss unterschiedlicher medizinischer Fachgesellschaften aktiv und interdisziplinär aufgestellt. 2008 wurde innerhalb des Netzwerks eine Fachgruppe Zahn-, Mund- und Kieferheilkunde gegründet. Zuvor wurden versorgungswissenschaftliche Fragestellungen von verschiedenen Disziplinen wie der Medizinsoziologie, Public Health oder Klinikern separat untersucht. Zu den politischen Weichenstellungen für eine Förderung der Versorgungsforschung gehört beispielsweise das GKV-Versorgungsstrukturgesetz, das mit einer Regelung zur Datentransparenz eine wesentliche Ursache der unterdurchschnittlichen Versorgungsforschung in Deutschland im Vergleich mit anderen Ländern (z. B. Großbritannien oder USA) adressiert. Bisher sind zahlreiche Daten (z. B. der Gesetzlichen Krankenversicherer) nur eingeschränkt öffentlich verfügbar und können daher nicht zur Beantwortung versorgungsbezogener Fragestellungen genutzt werden [36].

## 2 Anforderungen an Versorgungsforschung in der Zahnmedizin

Der Versorgungsforschung in der Zahnmedizin stehen inhaltliche und methodische Anforderungen gegenüber, die auch in der Medizin bisher nicht vollständig gelöst, jedoch als relevant angesehen werden [36]. Zunächst sollen diese innerhalb von drei inhaltlichen Schwerpunktbereichen umrissen werden.

### 2.1 Evaluierungsforschung

Ein zentraler Bereich der Versorgungsforschung – auch in der Zahnmedizin – ist die Evaluierungsforschung. Dabei wird nicht eine einzelne Intervention in einem streng gegliederten, von potenziellen Einflussfaktoren weitgehend befreiten (artifizialen) Umfeld untersucht; vielmehr wird unter den Annahmen des Gegebenen (systemkonservativ) evaluiert [36]. Zudem sollten sowohl die Versorgungsquantität (z. B. Abgleich regionaler Versorgungspotenziale und -bedarfe, Kostenwirksamkeit bestimmter Strukturen, Dysallokation von Diagnostiken und Therapien, Quantifizierung

von Richtlinienadaptation) als auch die Versorgungsqualität (z. B. Modellentwicklung für Therapieentscheidungen, Akzeptanz von Richtlinien, Auswirkungen von Qualitätszirkeln) beschrieben werden. Dabei evaluiert man *ex ante* (beispielsweise durch Computermodelle [*in silico*]) oder *ex post* vorhandene Strukturen und Versorgungsergebnisse ebenso wie geplante oder in der Implementierungsphase befindliche Versorgungsmodelle [18, 36]. Klassische Evaluierungsstudien aus der Ebene der klinischen Forschung (klinisch-kontrollierte randomisierte Studien) eignen sich selten zur Sicherstellung einer hohen externen Validität (Versorgungsrealität). Alternative Studienmodelle – Sekundärdatenanalysen, begleitende Beobachtungen, natürliche Experimente – können teilweise eine höhere externe Validität mit geringeren Kosten, einer längeren Untersuchungsdauer, einer geringeren Selektionsbias und größeren Fallzahlen verbinden [36]. Zahnmedizinische Versorgungsforschung kann somit auch:

- seltene Spätkomplikationen von Interventionen aufzeigen;
- Versorgungen in Gruppen evaluieren, die selten in klinische Studien eingeschlossen werden, beispielsweise Hochbetagte, Menschen mit Behinderungen, soziodemografisch benachteiligte Menschen;
- Morbiditätskausalitäten unter Beachtung zahlreicher Einflussfaktoren, beispielsweise Komorbiditäten, darlegen;
- komplexe Interventionen oder ganze Versorgungsstrukturen in der Praxis bewerten.

Evaluierungen im Rahmen von Versorgungsforschung in der Zahnmedizin folgen demnach nicht zwingend der klassischen Evidenzpyramide, bei der randomisierte Studien den höchsten Evidenzgrad darstellen, sondern setzen dabei (prä-)klinische Daten (z. B. aus randomisierten Studien oder Modellierungsstudien) voraus, um anschließend weitergehende Fragen nach der Durchführbarkeit oder der Implementierung zu stellen (Abb. 2).

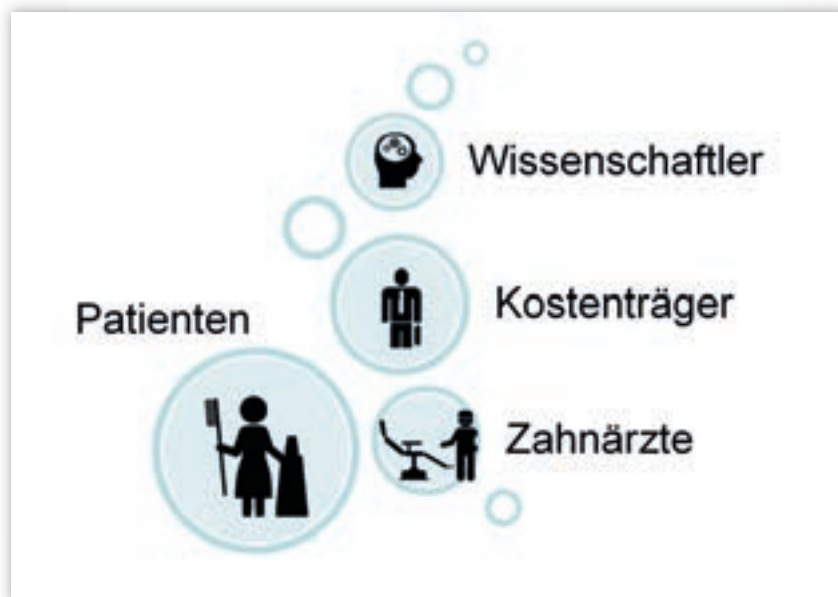### 2.2 Outcome-Forschung

Ausgehend von den dargestellten Fragestellungen sollte zahnmedizinische Versorgungsforschung demnach nicht

die klassischen Ergebnisse der klinischen Forschung (z. B. Erfolg oder Überleben) priorisieren, sondern alternative Zielparameter entwickeln und nutzen. Diese sollten sich an den Teilnehmern des Versorgungsgeschehens ausrichten, da diese unmittelbar an der Entscheidungsfindung in der Versorgungswirklichkeit und somit der erfolgreichen Implementierung von Interventionen und Versorgungsstrukturen beteiligt sind (Abb. 3). Dazu zählen die qualitative Bewertung von Therapien durch Patienten und Zahnärzte (z. B. Schmerz oder Anwendbarkeit), aber auch die benötigte Zeit und der Aufwand (z. B. Kosten). Ebenso werden gesamtgesellschaftliche Aspekte (z. B. Fairness oder Zugang) vermehrt betont. Inwieweit welche dieser Zielparameter für welche Fragestellungen untersucht werden sollten, ist Teil einer weitergehenden Debatte, in der Versorgungsforscher aus der Zahnmedizin aktiv mitwirken.

### 2.3 Implementierungsforschung

Die Evaluierung von bestehenden oder zu entwickelnden Versorgungsstrukturen oder Interventionen ist kein Selbstzweck. Eine angemessen evidenzbasierte praktische Versorgung soll bessere Behandlungsergebnisse liefern, weniger Schaden setzen und reduzierte Kosten generieren; zudem soll der Ausgang von Diagnostik und Therapie vorhersehbarer gemacht werden [2–4, 11, 12, 22, 40, 42, 43, 45]. Während Evaluierungen Aussagen dazu erlauben, welche Interventionen oder Strukturen wahrscheinlich geeignet sind, dies zu erreichen, muss zur Erzeugung echten Nutzens die so gewonnene Evidenz in praktisches Handeln umgewandelt werden [2, 3, 23]. Als Instrumente einer solchen Translation von theoretischer Evidenz in die Praxis zählen u. a. Wissensvermittlung, Reorganisation vorhandener Strukturen (*facilitating*), finanzielle Anreize oder Limitationen, gesetzliche bzw. (berufs-)politische Regulationen oder Patientenaufklärung (*shared decision-making*) [6–8, 14, 15, 46, 47]. Zudem müssen oft auch persönliche Überzeugungen oder grundsätzliche Zweifel an der Übertragbarkeit wissenschaftlicher Evidenz in die Praxis überwunden werden [9, 10, 13, 16, 21, 23, 31, 41]. Versorgungsfors-



**Abbildung 3** Die Teilnehmer des Versorgungsgeschehens [eigene Darstellung].

**Figure 3** The parties involved in delivering health care [own figure].

schung muss daher einerseits vorhandene Evidenzlücken identifizieren [13, 35] und andererseits Konzepte entwickeln, die eine Überführung theoretischer Daten in die Praxis wahrscheinlicher machen. Das resultierende Implementierungskonzept sollte alle Versorgungsteilnehmer ansprechen. Versorgungsforschung ist demnach auch allseits gerichtete Anreizforschung [36].

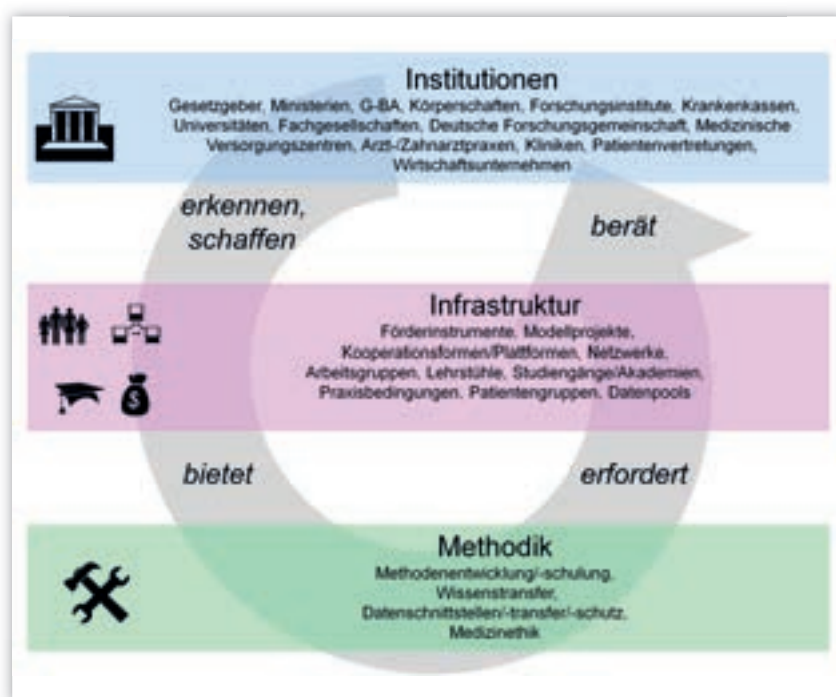
### 3 Chancen und Hürden beim Aufbau der Versorgungsforschung

Zur Ausgestaltung einer gelingenden Versorgungsforschung gehören drei wesentliche Bereiche: Institutionen, Infrastrukturen und Methoden (Abb. 4). Die institutionalisierten Akteure sind Personen(-gruppen) mit legitimem Gestaltungsspielraum für die unter ihnen liegenden Infrastrukturen. Dazu zählen Entscheider in Gesetzgebung und Körperschaften, Wissenschaftler in Gremien, Institute, Bildungseinrichtungen sowie Förder- und Fachgesellschaften, alle Leistungserbringer im Gesundheitswesen, die Krankenkassen und Wirtschaftsunternehmen im Bereich des Gesundheitswesens sowie die Patienten bzw. deren Vertreter. Die von diesen Akteuren ver-

antworteten Infrastrukturen müssen die methodenkonforme Versorgungsforschung erlauben [38]. Dazu zählen (i) Gesetze, die die Anwendung von Methoden und Erhebung bzw. Zugang zu Versorgungsdaten ermöglichen; (ii) Institutionen, die Daten, Methoden, und Methodenkompetenz für Akteure sammeln und bereitstellen können; (iii) finanzielle Mittel, die die Anwendung der Methoden ermöglichen. Die Erfordernisse der Methoden sind somit bestimmende Kategorie und Basis für erfolgreiche Forschung und valide Ergebnisse. Deren Charakteristika wurden seitens des Deutschen Netzwerks Versorgungsforschung (DNVF) im III. Memorandum beschrieben [30, 34].

#### 3.1 Verortung der Versorgungsforschung

Wegbereitend für die Versorgungsforschung ist in Deutschland die Gesetzgebung des Sozialgesetzbuches V (SGB V) und damit eng verknüpft auch die untergesetzlich anhängigen Strukturen und Regelungen (etwa der G-BA, das RKI usw.). Werden Stellgrößen dieser Infrastruktur geändert oder auch Leistungen anders verteilt, begründet man dies häufig mit unzureichender Evidenzbasierung bzw. Kosten-Nutzen-Bewertung. Diese Simplifizierung birgt die Gefahr, die Versorgungsforschung



**Abbildung 4** Implementierungszyklus der Versorgungsforschung: Institutionen schaffen bzw. verändern Infrastrukturen, welche die Anwendung und Weiterentwicklung von Methoden der Versorgungsforschung ermöglichen. Die Methodik selbst erfordert mit zunehmender Komplexität und Vernetzung der Forschungsstruktur eine Anpassung der Infrastrukturen, was diese an die Institutionen zur Steuerung beratend zurückspiegeln [eigene Darstellung].

**Figure 4** The health services research and implementation cycle: the relevant institutions create or adapt the infrastructure necessary to facilitate the further development of methods employed in health services research. In light of increasingly more complex and interconnected research structures, these methods will require adaptations to be made to existing infrastructure, with requirements fed back to the institutions in charge of implementing change [own figure].

als Instrument und wissenschaftliches Feigenblatt für Einsparungen im Gesundheitswesen zu reduzieren. Allerdings fordert das Transparenzstreben der Gesellschaft die Rechenschaft der Versorger, ob die gesellschaftlichen Ziele (welche sich ja im SGB V legislativ ausdrücken) erreicht werden. Und hier geht Versorgungsforschung aber weit über singuläre Kosten-Nutzen-Erwägungen hinaus. So kann sie als Chance für den Nachweis der eigenen Leistungsfähigkeit verstanden werden. Notwendig ist es dazu, die Ausgestaltung dieser Forschung ebenso aufmerksam zu betrachten, wie die derzeitigen Änderungen in der Versorgung selbst. Denn es besteht die Gefahr, dass die Forschungsförderung eine politische, statt patientenorientierte Ausrichtung erhält und daraus ein Konflikt beteiligter Interessengruppen (z. B. zwischen Wissenschaftlern, Standes-, Gesundheits-, Finanzpolitikern oder Wirt-

schaftsunternehmen) resultiert. Daneben ist bekannt, dass auch ein Konflikt zwischen (*scientific*) *impact* (akademischer Nutzen) der bio-medizinischen Grundlagenforschung und *societal impact* (praktisch/gesellschaftlichem Nutzen) der Versorgungsforschung zu einer Fragmentierung und schlecht ausgestatteten Forschungsinfrastruktur führt [17, 44]. Selbige Punkte greift das Deutsche Netzwerk Versorgungsforschung (DNVF) in seiner Stellungnahme „Qualität, Nutzen und Wirksamkeit der Versorgungsforschung“ vom September 2014 [29] auf.

### 3.2 Datenquellen und Zugang für die Versorgungsforschung

#### 3.2.1 Primärdaten

Zahnmedizinische Primärdaten für die Versorgungsforschung stehen derzeit nur in begrenztem Umfang zur Verfügung. Zwar werden seit Jahrzehnten

beispielsweise Daten zu Mundgesundheit und Begleiterkrankungen u. a. vom Institut der Deutschen Zahnärzte (IDZ) mit den Deutschen Mundgesundheitsstudien (DMS I-IV) erhoben und ausgewertet [20, 24–27]. Diese Daten sind im Vergleich zu vielen Registern und einzelnen Studien an Hochschulen ein repräsentativer Schnitt durch die Bevölkerung bzw. deren Versorgung und auch methodisch robust [37]. Allerdings sind die aus solchen Studien derzeit verfügbaren Daten aus dem Bereich der Versorgungsepidemiologie nicht ausreichend, um den Versorgungsalltag abzubilden. Neben dieser konzentrierten Datenerhebung (wenig Untersucher erheben sehr viele Daten wie bei den DMS-Studien) ist daher die konzentrierte Datenerhebung (viele Untersucher liefern Teildaten wie bei der epidemiologischen Begleituntersuchung des DAJ) erforderlich. Hier liefern viele Zahnarztpraxen, die in Praxisnetzwerken zusammengefasst sind, Daten aus der Versorgungsroutine. Dazu müssen allerdings in den teilnehmenden Zahnarztpraxen sowie den Datensammelstellen einheitliche Datenstrukturen verarbeitet, die Vorgaben des Datenschutzes eingehalten und eine Realisierbarkeit im Arbeitsalltag gewährleistet sein: drei wesentliche Hürden bei der Implementierung.

Eine weitere Quelle für Primärdaten sind Register. Allerdings hängt die Aussagekraft dieser Daten erheblich von der Vollständigkeit der erfassten Leistungen ab. Derzeit finden sich bei Fachgesellschaften (z. B. Vollkeramikregister der Deutschen Gesellschaft für Prothetische Zahnmedizin und Biomaterialien e. V. [DGPro]) oder auch an der Universität Greifswald (Projekt Qualitätsmanagement durch Benchmarking [QuBe]) bereits Versorgungsregister mit Daten aus der Praxis.

#### 3.2.2 Sekundärdaten

Der Gesetzgeber hat Zugangsmöglichkeiten zu Sekundärdaten (sog. Routinedaten) ermöglicht. Die Datentransparenzvorschriften im SGB V erlauben Krankenkassen, Hochschulen sowie der Selbstverwaltung und anderen unabhängigen Organisationen Datenbestände zu Forschungszwecken auch fallbeziehbar auszuwerten. Am Deutschen Institut für Medizinische Dokumentation und Information (DIMDI)

in Köln wurde ein zentrales Informationssystem Versorgungsdaten eingerichtet. Derzeit sind hier jedoch keine Daten ambulanter zahnärztlicher Versorgung hinterlegt. Manche Krankenkassen publizieren ihre Sekundärdaten zur zahnärztlichen Versorgung aus eigenem Antrieb. Abrechnungsdaten liegen aber auch bei den Kassenzahnärztlichen Vereinigungen vor. Ein weiterer Datenpool sind die GOZ-Daten, aus denen die Bundeszahnärztekammer Analysen im Statistischen Jahrbuch veröffentlicht. Darüber hinaus können spezifische Auswertungen für Forschungsprojekte angefragt werden. Eine weitere Möglichkeit für die Zahnmedizin besteht darin, sich medizinischen Erhebungen und Auswertungen anzuschließen, wie etwa an die SGB V-basierten Modellprojekte oder *Disease-Management-Programme*. Wie in der Nationalen Datenbank ([www.versorgungsforschung-deutschland.de](http://www.versorgungsforschung-deutschland.de)) ersichtlich, nimmt die Anzahl der Forschungsprojekte (ca. 100 neue Projekte im Zeitraum Anfang Oktober 2014 bis Anfang Mai 2015) zu. Ein zahnmedizinischer Anteil findet sich allerdings nur in 9 der 606 Projekte (das sind 1,5 %).

### 3.3 Förderung zum Ausbau der Versorgungsforschung

Um weitere Projekte anzustoßen und die Forschung auszubauen, bedarf es der Forschungsförderung. Den Forderungen des ersten Memorandums des Deutschen Netzwerks Versorgungsforschung entsprechend bietet u. a. die Deutsche Forschungsgemeinschaft seither neben Einzelprojektförderung auch Nachwuchsakademien für Versorgungsforschung an [1, 5, 36]. Selbiges findet sich auf Länderebene. Baden-Württemberg investierte beispielsweise 3,4 Millionen Euro in Projekte mit einer an der Universität Heidelberg angesiedelten Koordinierungsstelle für Versorgungsforschung [28]. Auch das Zentralinstitut für die Kassenärztliche Versorgung in Deutschland und das Institut der Deutschen Zahnärzte hat Projektförderungen für Versorgungsforschung ausgeschrieben. Hinzu kommen Förderungen auf Bundesebene und in Europa. So hat das Bundesministerium für Bildung und Forschung einen finanziell gut ausgestatteten Aktionsplan Versorgungs-

forschung mit einem Gesamtbudget von 50 Millionen Euro für die Jahre 2015 bis 2018 ins Leben gerufen. Schließlich ist der sogenannte Innovationsfonds angekündigt worden, der beim Gemeinsamen Bundesausschuss angesiedelt sein soll und über einen Zeitraum von 2016 bis 2019 jährlich 300 Millionen Euro für Versorgungsforschung und neue Versorgungskonzepte ausschütten soll.

## 4 Themenfelder der Versorgungsforschung in der Zahnmedizin

Im Gegensatz zu anderen medizinischen Fachbereichen ist die Versorgungsforschung im Bereich der deutschen Zahnmedizin bislang relativ wenig professionalisiert. Nach wie vor ist die deutsche Hochschullandschaft im Bereich der Zahnmedizin geprägt von einer historisch verankerten Fokussierung auf klinisch-therapeutisch begründete Fächer (z. B. Zahnerhaltung, Zahnärztliche Prothetik, Kieferorthopädie oder Mund-, Kiefer- und Gesichtschirurgie). Im internationalen Vergleich erhält die Versorgungsforschung in der zahnmedizinischen Forschungslandschaft in Deutschland bislang erstaunlich wenig Aufmerksamkeit. In vielen anderen Ländern (u. a. USA, Großbritannien, Niederlande, Skandinavien, Australien oder Neuseeland) bilden Lehrstühle mit starkem sozialwissenschaftlichen Bezug (z. B. *Community Dental Health*, *Dental Public Health* oder *Social Dentistry*) bereits seit vielen Jahren einen elementaren Bestandteil der zahnmedizinischen Lehre und tragen wesentlich zu einem verbesserten Verständnis von Versorgungsforschung in den entsprechenden Ländern bei.

Vor diesem Hintergrund hat sich der Arbeitskreis Epidemiologie, Public Health und Versorgungsforschung in der DGZMK zum Ziel gesetzt, die Versorgungsforschung im Bereich der Zahnmedizin in Deutschland zum Wohle einer verbesserten Gesunderhaltung und Genesung der Bevölkerung umfangreich zu stärken. Der Arbeitskreis sieht daher seine Aufgabe in der Unterstützung von:

- Ausbau von Praxis- und Forschungsnetzwerken

- Vernetzung mit anderen Akteuren und Disziplinen
- Kooperationsmodellen zwischen Praxen (Netzwerken), Universitäten, Kammern, KZVen/KVen, Krankenkassen, Patientenvereinen und anderen Akteuren.

Der Arbeitskreis ist Ansprechpartner für Methodenkompetenz und Projektentwicklung für Versorgungsforschung in der Zahnmedizin.

## 5 Schlussfolgerungen

Zusammenfassend stellt sich eine Reihe von Anforderungen an die zukünftige zahnmedizinische Versorgungsforschung [18, 36]:

- *Versorgungsforschung betrifft als eigene Forschungsebene verschiedenste Disziplinen.*
- *Versorgungsforschung ist vernetzt und bezieht alle Versorgungsteilnehmer mit ein;*
- *Versorgungsforschung verwendet etablierte Methoden der evidenzbasierten Medizin, Epidemiologie, Gesundheitsökonomie, klinischen Forschung, Soziologie etc.;*
- *Versorgungsforschung ist alltags-, kontext- und praxisbezogen. Sie ist nahe an den Betroffenen;*
- *Versorgungsforschung braucht Daten und Zugang dazu;*
- *Versorgungsforschung braucht Ressourcen und sie muss finanziell eigenständig sein.*

**Interessenkonflikt:** Dieses Positionspapier ist das Ergebnis eines Workshops, der anlässlich der Jahrestagung des Arbeitskreises für Epidemiologie, Public Health und Versorgungsforschung 2014 in Berlin stattfand. Die Autoren haben stellvertretend für den gesamten Arbeitskreis dieses Positionspapier verfasst. Sie geben an, frei von Interessenkonflikten im Sinne der *Uniform Requirements for Manuscripts Submitted to Biomedical Journals* zu sein.

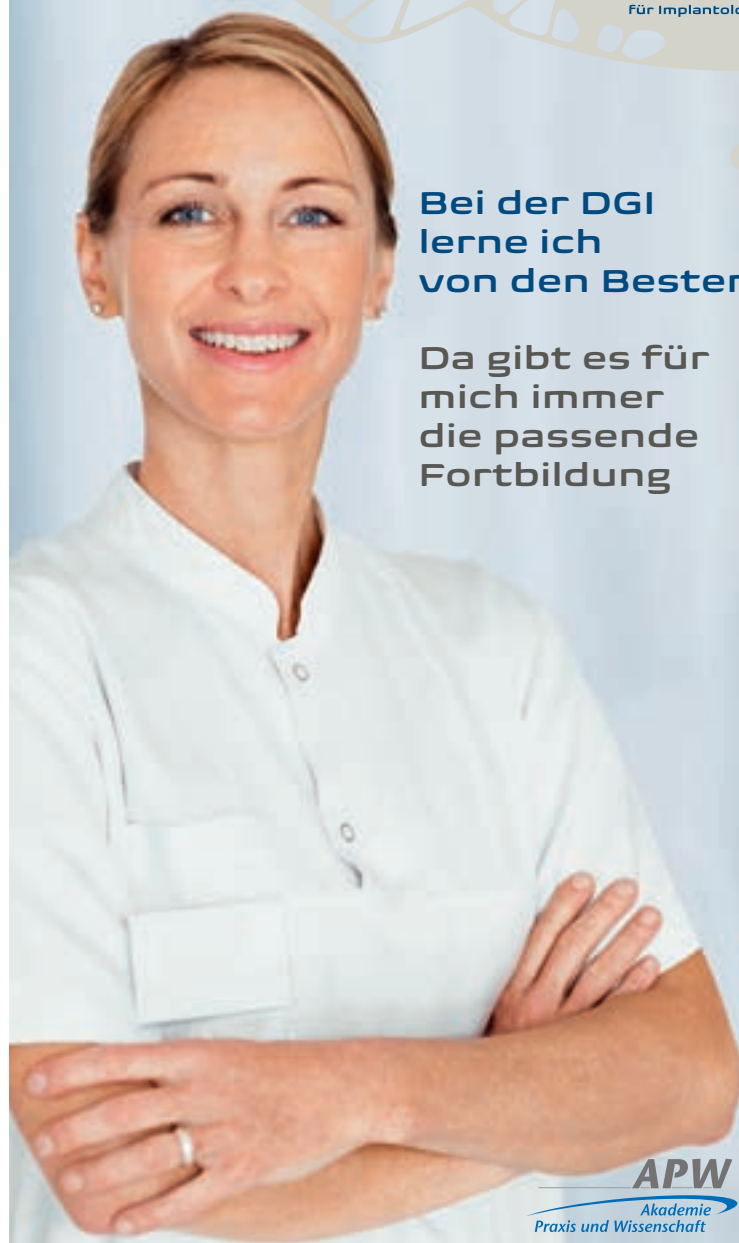### Korrespondenzadresse

Priv.-Doz. Dr. A. Rainer Jordan, MSc.  
Institut der Deutschen Zahnärzte  
Universitätsstraße 73  
50931 Köln  
Tel.: +49 221 4001-145  
Fax: +49 221 404886  
[r.jordan@idz-koeln.de](mailto:r.jordan@idz-koeln.de)

**Literatur**

1. Badura B, Busse R, Gostomzyk J, Pfaff H, Rauch B, Schulz KD: Memorandum zur Versorgungsforschung in Deutschland. Situation – Handlungsbedarf – Strategien. Dtsch Med Wochenschr 2004;129:771–773
2. Baelum V: Caries management: technical solutions to biological problems or evidence-based care? J Oral Rehabil 2008;35:135–151
3. Brennan DS, Spencer AJ: The role of dentist, practice and patient factors in the provision of dental services. Community Dent Oral Epidemiol 2005;33:181–195
4. Brennan DS, Spencer AJ: Service patterns associated with coronal caries in private general dental practice. J Dent 2007;35:570–577
5. Busse R: Methoden der Versorgungsforschung. In: Hey M, Maschewsky-Schneider U (Hrsg.): Kursbuch Versorgungsforschung. MWV, Berlin 2006, 244–251
6. Clarkson JE, Turner S, Grimshaw JM et al.: Changing clinicians' behavior: a randomized controlled trial of fees and education. J Dent Res 2008;87:640–644
7. Cleveland JL, Bonito AJ, Corley TJ et al.: Advancing infection control in dental care settings: factors associated with dentists' implementation of guidelines from the Centers for Disease Control and Prevention. J Am Dent Assoc 2012;143:1127–1138
8. Cook DJ, Greengold NL, Ellrodt AG, Weingarten SR: The relation between systematic reviews and practice guidelines. Ann Intern Med 1997;127:210–216
9. Dobrow MJ, Goel V, Lemieux-Charles L, Black N: The impact of context on evidence utilization: a framework for expert groups developing health policy recommendations. Soc Sci Med 2006;63:1811–1824
10. Dobrow MJ, Goel V, Upshur RE: Evidence-based health policy: context and utilisation. Soc Sci Med 2004;58:207–217
11. Domejean-Orliaguet S, Leger S, Auclair C, Gerbaud L, Tubert-Jeannin S: Caries management decision: influence of dentist and patient factors in the provision of dental services. J Dent 2009;37:827–834
12. Domejean-Orliaguet S, Tubert-Jeannin S, Riordan PJ, Espelid I, Tveit AB: French dentists' restorative treatment decisions. Oral Health Prev Dent 2004;2:125–131
13. Elliott H, Popay J: How are policy makers using evidence? Models of research utilisation and local NHS policy making. J Epidemiol Community Health 2000;54:461–468
14. Farook SA, Davis AK, Khawaja N, Sheikh AM: NICE guideline and current practice of antibiotic prophylaxis for high risk cardiac patients (HRCP) among dental trainers and trainees in the United Kingdom (UK). Br Dent J 2012;213:E6
15. Fiset L, Grembowski D, Del Aguila M: Third-party reimbursement and use of fluoride varnish in adults among general dentists in Washington State. J Am Dent Assoc 2000;131:961–968
16. Gorissen WH, Schulpen TW, Kerkhoff AH, van Heffen O: Bridging the gap between doctors and policymakers: the use of scientific knowledge in local school health care policy in The Netherlands. Eur J Public Health 2005;15:133–139
17. Gray BH, Gusmano MK, Collins SR: AHCPR and the changing politics of health services research. Health Aff (Millwood) 2003;(Suppl Web Exclusives):W3–283–307
18. Greiner W, Witte J, Steffens M, Böttger R, Burgardt C: Methodische und institutionelle Hürden der Versorgungsforschung in Deutschland. Gesundh ökon Qual manag 2014;19:184–193
19. Jordan AR: Zahnmedizinische Versorgungsforschung in Deutschland – eine Standortbestimmung. Forum für Zahnheilkunde 2014;33:12–14
20. Jordan RA, Bodechtel C, Hertrampf K et al.: The Fifth German Oral Health Study (Fünfte Deutsche Mundgesundheitsstudie, DMS V) – rationale, design, and methods. BMC Oral Health 2014;14:161
21. Junges R, Zitzmann NU, Walter C, Rosing CK: Dental care providers' decision making regarding maintenance of compromised teeth and implant therapy indication: an analysis of gender and enrollment in teaching positions. Clin Oral Implants Res 2014;25:1027–1033
22. Manchikanti L: Evidence-based medicine, systematic reviews, and guidelines in interventional pain management, part I: introduction and general considerations. Pain Physician 2008;11:161–186
23. McNeil BJ: Shattuck Lecture – Hidden barriers to improvement in the quality of care. N Engl J Med 2001;345:1612–1620
24. Micheelis W, Bauch J: Mundgesundheitszustand und -verhalten in der Bundesrepublik Deutschland. Ergebnisse des nationalen IDZ-Survey 1989. Deutscher Ärzte-Verlag, Köln 1991
25. Micheelis W, Bauch J: Mundgesundheitszustand und -verhalten in Ostdeutschland. Ergebnisse des IDZ-Ergänzungssurvey 1992. Deutscher Ärzte-Verlag, Köln 1993
26. Micheelis W, Reich E: Dritte Deutsche Mundgesundheitsstudie (DMS III). Ergebnisse, Trends und Problemanalysen auf der Grundlage bevölkerungsrepräsentativer Stichproben in Deutschland 1997. Deutscher Ärzte-Verlag, Köln 1999
27. Micheelis W, Schiffner U: Vierte Deutsche Mundgesundheitsstudie (DMS IV). Neue Ergebnisse zu oralen Erkrankungsprävalenzen, Risikogruppen und zum zahnärztlichen Versorgungsgrad in Deutschland 2005. Deutscher Zahnärzte Verlag DÄV, Köln 2006
28. MWK B.-W. (2013): Land investiert in Versorgungsforschung. Pressemitteilung vom 11.02.2013. Stuttgart: Ministerium für Wissenschaft, Forschung und Kunst Baden-Württemberg
29. Nellessen-Martens G, Neugebauer EAM: Qualität, Nutzen und Wirksamkeit der Versorgungsforschung. Ableitung von Konsequenzen für den Innovationsfonds. Stellungnahme. Version: 17.09.2014. Köln 2014: DNVE, Deutsches Netzwerk Versorgungsforschung
30. Neugebauer EAM, Icks A, Schrappe M: Memorandum III: Methoden für die Versorgungsforschung (Teil 2). Gesundheitswesen 2010;72:739–748
31. O'Donnell JA, Modesto A, Oakley M, Polk DE, Valappil B, Spallek H: Sealants and dental caries. Insight into dentists' behaviors regarding implementation of clinical practice recommendations. J Am Dent Assoc 2013;144:e24–e30
32. Oesterreich D, Ziller S: Zahnmedizinische Prävention – Erfolge, Wirksamkeit und Herausforderungen am Beispiel der Kariesprophylaxe. In: Henke R, Scriba PC, Zepp F (Hrsg.): Prävention. Wirksamkeit und Stellenwert in der Gesundheitsversorgung. Deutscher Ärzte-Verlag, Köln 2014, 133–145
33. Pfaff H: Versorgungsforschung – Begriffsbestimmung, Gegenstand und Aufgaben. In: Pfaff H, Schrappe M, Lauterbach KW, Engelmann U, Halber M (Hrsg.): Gesundheitsversorgung und Disease Management. Grundlagen und Anwendungen der Versorgungsforschung. Verlag Hans Huber, Bern 2003, 13–23
34. Pfaff H, Glaeske G, Neugebauer EAM, Schrappe M: Memorandum III: Methoden für die Versorgungsforschung (Teil 1). Gesundheitswesen 2009;71:505–510
35. Pitts N, Amaechi B, Niederman R et al.: Global oral health inequalities: dental caries task group – research agenda. Adv Dent Res 2011;23:211–220
36. Raspe H, Pfaff H, Härter M et al.: Versorgungsforschung in Deutschland: Stand – Perspektiven – Förderung. Stellungnahme. Bonn 2010: DFG, Deutsche Forschungsgemeinschaft
37. Schiffner U, Jordan AR, Micheelis W: Wissenschaftliche Mitteilung zu Zielen und Methoden der epidemiologischen Erfassung oraler Erkrankungen. Dtsch Zahnärztl Z 2010;65:496–502

38. Schrappe M, Glaeske G, Gottwik M et al.: Memorandum II: „Konzeptionelle, methodische und strukturelle Voraussetzungen der Versorgungsforschung“. Dtsch Med Wochenschr 2005;130:2918–2922
39. Schrappe M, Scriba PC: Versorgungsforschung: Innovations-transfer in der Klinischen Forschung. Z ärztl Fortbild Qual Gesundheitswes 2006; 100:571–580
40. Schuster MA, McGlynn EA, Brook RH: How good is the quality of health care in the United States? Milbank Quarterly 2005;83:843–895
41. Schwendicke F, Meyer-Lueckel H, Dörfer C, Paris S: Attitudes and behaviour regarding deep dentin caries removal: a survey among German dentists. Caries Res 2013;47:566–573
42. Tellez M, Gomez J, Kaur S, Pretty IA, Ellwood R, Ismail AI: Non-surgical management methods of noncavitated carious lesions. Community Dent Oral Epidemiol 2013;41:79–96
43. Tellez M, Gray SL, Gray S, Lim S, Ismail AI: Sealants and dental caries: dentists' perspectives on evidence-based recommendations. J Am Dent Assoc 2011; 142:1033–1040
44. Vargas RB, 3rd, Landon BE, Shapiro MF: The future of health services research in academic medicine. Am J Med 2004; 116:503–507
45. Wennberg J, Gittelsohn A: Small area variations in health care delivery. Science 1973;182:1102–1108
46. Witton RV, Moles DR: Barriers and[19]. facilitators that influence the delivery of prevention guidance in health service dental practice: a questionnaire study of practising dentists in Southwest England. Community Dent Health 2013;30:71–76
47. Woods N, Considine J, Lucey S, Whelton H, Nyhan T: The influence of economic incentives on treatment patterns in a third-party funded dental service. Community Dent Health 2010; 27:18–22
48. Ziller S, Oesterreich D, Micheelis W: Mundgesundheitsziele für Deutschland 2020 – Zwischenbilanz und Ausblick. In: Kirch W, Hoffmann T, Pfaff H (Hrsg.): Prävention und Versorgung. Thieme Verlag, Stuttgart 2012, 1002–1023



**Bei der DGI  
lerne ich  
von den Besten**

**Da gibt es für  
mich immer  
die passende  
Fortbildung**

**APW**  
Akademie  
Praxis und Wissenschaft

## Die modulare, zertifizierte Fortbildung aus einer Hand

wissenschaftlich fundiert,  
firmenunabhängig und praxisorientiert

- Curriculum Implantologie
- Continuum Implantologie
- Master of Science Studium
- e.Academy

**DGI-Fortbildung:** T +49 (0) 6322 7909672  
info@dgi-fortbildung.de | www.dgi-ev.de

**Masterstudiengang:** T +49 (0) 621 68124457  
info@dgi-master.de | www.dgi-master.de

# Europäischer Dachverband für Parodontologie erhält deutschen Vorsitz



Prof. Dr. Dr. Søren Jepsen hat auf der Generalversammlung in Athen sein Amt als Präsident der European Federation of Periodontology (EFP) angetreten. Prof. Jepsen, der sich bereits seit Jahren in der DG PARO und als deutscher EFP-Delegierter engagiert hat, wird zudem Scientific Chair des Kongresses EuroPerio9, der 2018 in Amsterdam ausgetragen wird. Bereits in diesem Jahr begleitet er als Präsident die achte Auflage der größten Konferenz für Parodontologie und Implantattherapie (#EuroPerio8).

Die European Federation of Periodontology (EFP) hat einen neuen Präsidenten. Auf der Vorstandssitzung und Generalversammlung der 29 Nationalen Fachgesellschaften der EFP Ende März in Athen trat Prof. Dr. Dr. Søren Jepsen sein Amt als Präsident an. Er ist damit nach Prof. Dr. Lavine Flores-de-Jacoby und Prof. Dr. Jörg Meyle der dritte EFP-Präsident aus Deutschland.

In Athen wurden ebenfalls die Organisationsteams für den EuroPerio9-Kongress gewählt, der 2018 in Amsterdam stattfinden wird. Am Ende konnte sich das Team von Dr. Michèle Reners, in dem neben Univ.-Prof. Dr. Gernot Wimmer als Treasurer ebenfalls Prof. Jepsen als Scientific Chair vertreten ist, durchsetzen.

Prof. Jepsen war viele Jahre Vorstandsmitglied der Deutschen Gesellschaft für Parodontologie (DG PARO) und Deutscher Delegierter in der EFP. Als engagierter Forscher im Bereich der Parodontologie nimmt Prof. Jepsen regelmäßig an den European Workshops in Periodontology teil, Konsensuskonferenzen, auf denen jährlich die Evidenz zu wichtigen Themen bearbeitet und Empfehlungen für Forschung und Praxis publiziert werden. Beim letzten Workshop im November 2014 im spanischen La Granja leitete Prof. Jepsen eine Arbeitsgruppe mit Schwerpunkt Prävention der Periimplantitis. Prof. Jepsen ist




**Abbildung 1** Neuer EFP-Präsident: Prof. Dr. Dr. Søren Jepsen, Direktor der Poliklinik für Parodontologie, Zahnerhaltung und Präventive Zahnheilkunde Zentrum für ZMK, Bonn.

(Abb. 1: privat)

zudem Mitherausgeber des Journal of Clinical Periodontology. „Mit Professor Jepsen steht ein exzellenter Wissenschaftler aus unseren Reihen an der Spitze der EFP, der die europäische Vernetzung weiter voranbringen wird. Wir freuen uns auf einen intensiven Austausch mit unseren geschätzten europäischen Kollegen im kommenden Jahr“,

kommentiert Prof. Dr. Peter Eickholz, Präsident der DG PARO, den Amtsantritt von Prof. Jepsen.

In Prof. Jepsens Amtszeit 2015–2016 fällt auch die diesjährige EuroPerio-Konferenz (#EuroPerio8) und das 25-jährige Jubiläum der Gründung der EFP. Die EuroPerio8 ist die bedeutendste Konferenz für Parodontologie und Implantattherapie und findet in diesem Sommer vom 3. bis 6. Juni im Veranstaltungszentrum ExCeL in London (UK) statt. Es werden bis zu 10.000 Teilnehmer aus der ganzen Welt erwartet. Online sind Programm und Teilnahmeinformationen sowie zahlreiche Videos zur EuroPerio8 frei zugänglich. Die DG PARO informiert auf ihrer Website auch aus der Perspektive der deutschen Parodontologen über den Kongress. Die Feier zu 25 Jahren EFP wird anlässlich der EFP-Generalversammlung im April 2016 in Berlin stattfinden. 

#### Korrespondenzadresse

Deutsche Gesellschaft für Parodontologie e.V.  
Neufferstraße 1  
93055 Regensburg  
Tel.: +49 (0) 941/942799-0  
Fax: +49 (0) 941/942799-22  
kontakt@dgparo.de www.dgparo.de



# Wissenschaftlicher Kongress zum Zahnärztetag 2015 verspricht Spannung pur durch kollegiales Disputieren



„Update 2015“ – 3. Gemeinschaftstagung der Zahnmedizinischen Fachgesellschaften am 6. und 7. November in Frankfurt/DGZMK-Präsidentin Prof. Kahl-Nieke freut sich auf interdisziplinäres Zusammenspiel/Zukunftssymposium und Studententag runden das Programm ab

Spannung pur durch kollegiales Disputieren in einem hochkarätigen Programm, dazu das Siegel des ganz Besonderen dank fächerübergreifender Präsenz: Der wissenschaftliche Kongress zum Deutschen Zahnärztetag 2015 in Frankfurt (6. bis 7. November 2015) lockt mit echten Superlativen. Als dritter Gemeinschaftskongress der Zahnmedizinischen Fachgesellschaften unter dem Titel „Update 2015“ bietet er nicht nur einen umfassenden Überblick über die einzelnen Fachgebiete moderner Zahnheilkunde, er wird in einem neuen Format auch von der interdisziplinären Auseinandersetzung belebt, wie es der Untertitel verspricht: „Klinisch relevant, kritisch betrachtet, kontrovers diskutiert.“ – „Wir sind froh und stolz, dass wir eine solche Gemeinschaftstagung wieder auf die Beine stellen konnten“, blickt die Präsidentin der DGZMK (Deutsche Gesellschaft für Zahn-, Mund- und Kieferheilkunde), Prof. Dr. *Bärbel Kahl-Nieke*, voraus. „Das an sich ist schon eine reife Leistung und zeigt, dass die Zahnmedizin definitiv an einem Strang zieht, wenn es darum geht, unseren Patienten die beste zahnmedizinische Versorgung auf Basis neuester wissenschaftlicher Erkenntnisse angedeihen zu lassen.“ Dank hochkarätiger Moderatoren werde gewährleistet, dass die Vorträge keine einseitigen „One-Person-Shows“ werden, die Referenten dürften also durchaus auch mit Widersprüchen rechnen. Die medizinischen Topics greifen dabei hochaktuelle Themenstellungen auf, wie etwa die Molaren-Inzisiven-Hypomineralisation (MIH), Lachgas oder auch computergestützte Verfahren. Auf alle Vor-

tragsblöcke folgt eine moderierte Diskussion der Referenten.

Diese im Fünf-Jahres-Rhythmus veranstalteten Gemeinschaftstagungen bieten inhaltlich nicht nur höchstes Format, sie fordern den beteiligten Fachgesellschaften auch einen besonderen Organisationsaufwand ab, weil eigene Tagungstermine entsprechend angeglichen werden müssen. „Deshalb bin ich besonders dankbar, dass wir es wieder – zum jetzt dritten Mal – geschafft haben, einen solch umfassenden Streifzug durch alle Themenbereiche und Fächer der Oralen Medizin anbieten zu können“, erklärt Prof. *Kahl-Nieke*. „In diesen zwei Tagen wird also ein wirkliches ‚Update‘ geboten. Das ist in dieser Bandbreite auf anderen Kongressen kaum leistbar.“

Eröffnet wird das Programm am Freitag, den 06. November 2015 (ab 9 Uhr, Saal Harmonie), mit einem für jede Praxis wichtigen Thema, das sich der Haltbarkeit von behandelten Zähnen widmet: „Wie ist der Langzeiterfolg von Implantaten, von konventionellem Zahnersatz, von parodontal kompromittierten aber therapierten Zähnen?“ Unter der Moderation von Prof. Dr. *Wilfried Wagner* referieren Prof. Dr. *German Gómez-Román* („Langzeiterfolg von Implantaten“), Prof. Dr. *Guido Heydecke* („Haltbarkeit von konventionellem modernen Zahnersatz“) und Dr. *Bernadette Pretzl* („Haltbarkeit parodontal geschädigter Zähne“).

## Computergestützte Verfahren

Parallel dazu geht es unter der Moderation des früheren DGZMK-Präsidenten

Prof. Dr. Dr. h.c. *Georg Meyer* um eine Bestandsaufnahme (ab 9 Uhr, Saal Illusion): „Aktueller Stand computergestützter Verfahren – Mit modernen Technologien neue Materialien zur Restauration des Zahnes und zum Wohle des Patienten verfügbar machen“. Diese erste Session geht auf „Digitale Verfahren in Diagnostik, Planung und Therapie“ (Prof. Dr. Dr. *Albert Mehl*), „Elektronische Registrierungssysteme und virtuelle Artikulation“ (Prof. Dr. *Bernd Kordatz* sowie „Wie viel funktionelle Okklusion muss sein – ob digital oder analog?“ (PD Dr. *Ingrid Peroz*) ein.

In einer zweiten Session (ab 11 Uhr) folgen unter der Moderation von Dr. *Gerd Körner* die Themen „CAD CAM: Was brauchen wir an Technik? Welche Materialien bringen uns weiter?“ (Prof. Dr. *Florian Breuer*), „Digitale Konzepte in der Implantologie“ (Prof. Dr. *Sven Reich*) sowie „Digitale Praxisstrukturen im Umfeld neuer Materialien und Verfahren“ (Dr. *Klaus Wiehahn*).

## Zahnerhaltung 2015

Der Vortragsblock „Zahnerhaltung 2015“ steht unter der Moderation von DGZMK-Vorstandsmitglied Dr. *Karl-Ludwig Ackermann* ab 13.30 Uhr auf dem Programm (Saal Illusion). Hier geht es konkret um „Restaurative Aspekte bei Molarenversorgung“ (Prof. Dr. *Reinhard Hickel*), die „Prognose furkationsbeteiligter Molaren“ (PD Dr. *Bettina Dannewitz*) und die „Erfolgsaussichten endodontischer Behandlungen bei Molaren“ (Prof. Dr. *Christian Ralf Gernhardt*).

In der zweiten Session zum gleichen Thema geht es unter Moderation von Prof. Dr. *Andreas Jäger* (ab 15.30 Uhr) um ein „Restaurationskonzept für die Zukunft“ (Prof. Dr. *Roland Frankenberger*), die „Molekulare Diagnostik von Parodontalerkrankungen“ (PD Dr. *Moritz Kepschull*) und „Die Regeneration der Pulpa – ein Zukunftsszenario?“ (Dr. *Martin Brüsehaber*, M.Sc.).

Ebenfalls um 13.30 Uhr (Saal Harmonie) steht unter der Moderation des APW-Vorsitzenden Dr. *Norbert Grosse* die „Funktionelle und okklusale Rehabilitation im Abrasionsgebiss“ im Mittelpunkt. In dieser ersten Session werden folgende Themen präsentiert: „Indikation aus ästhetischer und phonetischer Sicht“ (Dr. *Diether Reusch*), „Indikation aus funktioneller Sicht“ (Dr. *Olaf Bernhardt*) sowie „Zahnhartsubstanzersatz zur Prävention vor weiterer Destruktion im Abrasionsgebiss“ (Prof. Dr. *Daniel H.-J. Edelhoff*).

In der zweiten Session (ab 15.30 Uhr) werden unter Moderation von Dr. *Uwe Blunck* verschiedene Therapieansätze aufgezeigt. Prof. Dr. *Marc Schmitter* stellt „Zahnhartsubstanz zur Verbesserung der Kauleistung“ vor, Prof. Dr. *Matthias Kern* spricht über „Risiko – Materialauswahl“ und Dr. *Bernd Reiss* widmet sich den „Möglichkeiten digitaler Herstellungstechnologie zur funktionalen Gestaltung der Okklusion“.

### Zahnunterzahl/Zahnverlust

Ein noch breiteres Angebot bietet dann der Samstag, an dem mehrere Themenbereiche parallel laufen werden. Die erste Session zum Thema „Zahnunterzahl/Zahnverlust – interdisziplinäre Therapieansätze“ wird von Prof. Dr. *Bernd Kläiber* (ab 9 Uhr, Saal Harmonie) moderiert. Es referieren Prof. Dr. *Christian Lux* („Kieferorthopädisch-interdisziplinäres Management bei Nichtanlagen bleibender Zähne“), Prof. Dr. Dr. *Friedrich-Wilhelm Neukam* („Hypodontie bei Heranwachsenden: Auswirkungen auf Wachstum und Funktion sowie entsprechende Versorgungskonzepte“) und Prof. Dr. *Stefan Wolfart* („Frontzahnlücke – Kleben oder Implantieren?“).

Ab 11 Uhr werden unter der Moderation des DGZMK-Vizepräsidenten PD Dr. *Dietmar Weng* folgende Themen aufgegriffen: „Interdisziplinäre Maßnah-

men nach frühzeitigem Frontzahnverlust durch Trauma beim heranwachsenden Patienten“ (PD Dr. *Yango Pohl*, Dr. *Michael Wolf*), „Zahnverlust durch Trauma: aktuelle Versorgungskonzepte von MKG-chirurgischer Seite“ (Prof. Dr. Dr. *Hans-Peter Howaldt*) und „Management von Einzelzahnlücken im Seitenzahnbereich – was kann die Zahnerhaltung dazu beitragen?“ (Prof. Dr. Dr. *Hans Jörg Staehle*).

### Intraligamentäre Anästhesie

Beim Thema „Intraligamentäre Anästhesie – modern oder ein alter Hut?“ (ab 9 Uhr, Saal Illusion) geht es unter Moderation von Dr. *Michael Frank*, Präsident der gastgebenden LZKH, in folgende Detailspekte: „Intraligamentäre Anästhesie, Infiltration oder Leitungsanästhesie: Techniken und Aufklärungen – was sagen die Gerichte?“ (Prof. Dr. Dr. *Monika Daubländer*), „Indikation zur Intraligamentären Anästhesie aufgrund des Risikos möglicher Nervverletzungen bei Leitungsanästhesien“ (Dr. Dr. *Wolfgang Jakobs*) sowie „Intraligamentäre Anästhesie in der Kinderzahnheilkunde“ (Prof. Dr. *Anahita Jablonski-Momeni*).

### Zahnmedizin und Nationalsozialismus

Historisch interessant und gleichzeitig hochaktuell ist der Schwerpunkt „Zahnmedizin und Nationalsozialismus“, der von Dr. *Giesbert Schulz-Freywald* moderiert wird (Saal Conclusio 1+2, ab 9 Uhr). Hier sprechen Dr. *Matthias Kirschel* („Zahnmedizin im Dritten Reich – Zum Stand der Aufarbeitung“), Prof. Dr. Dr. *Dominik Groß* („Zwischen Realität und Legendenbildung: Hermann Euler – Leben und Werk“), Dr. *Florian Bruns* („Walter Artelt und die Rolle von Geschichte und Ethik in der NS-Medizin“) sowie Dr. *Gisela Tascher* („Die Gründungsgeschichte des Saarländischen Zahnärztesyndikats von 1948 im politischen Kontext“).

### Zahnmedizin und Medizin

Auf die Rolle der Zahnmedizin als integraler Bestandteil der Medizin (Saal Harmonie, ab 11 Uhr) fokussiert Prof. Dr.

Dr. *Hendrik Terheyden*, als Moderator der Film Premiere „Oral Health and Systemic Health – The Interlink between Periodontitis and Diabetes“. Die daran anschließenden Vorträge von Prof. Dr. Dr. *Diethelm Tschöpe* zu „Parodontitis und Diabetes aus ärztlicher Sicht“ und Prof. Dr. *Thomas Kocher* über „Parodontitis und Diabetes aus zahnärztlicher Sicht“ werden von Prof. Dr. Dr. *Sören Jepsen* in den Spannungsbogen gelenkt.

### MIH-Molaren: Extraktion?

„MIH-Molaren: Extraktion ja oder nein?“ ist die zurzeit viel diskutierte Fragestellung, der unter Moderation von Prof. *Ralf J. Radlanski* (Saal Harmonie, ab 14 Uhr) folgende Referenten nachgehen: Dr. *Stefanie Feierabend* („Pathologie und mögliche Ätiologie der MIH“), Dr. *Marina Agathi-Petrou* („Epidemiologie der MIH“), Prof. Dr. Dr. *Peter Proff* („Können MIH-Molaren extrahiert werden?“).

### Lachgas in der Zahnmedizin

Das ebenfalls in der Diskussion stehende Thema „Lachgas in der Zahnmedizin“ (13.30 Uhr, Saal Illusion) wird von Prof. Dr. Dr. *Monika Daubländer* moderiert. Es wird beleuchtet von Prof. Dr. *Jörg Weimann* („Lachgas aus Sicht der Anästhesie“), Dr. Dr. *Wolfgang Jakobs* („Lachgas aus Sicht der Oralchirurgie“) sowie Prof. Dr. *Christian Splieth* („Lachgas aus Sicht der Kinderzahnheilkunde“).

### Unklare Beschwerden bei Senioren, Lückenthalter und Ethik

Die wachsende Zahl älterer Patienten macht den Block „Unklare Beschwerden bei Senioren“ besonders interessant (Saal Conclusio 1+2, 13.30 Uhr). Unter Moderation von Dr. *Elmar Ludwig* geht es um drei Bereiche: „Alles unangenehm? Mundschleimhautbrennen und Prothesenunverträglichkeit“ (PD Dr. *Anne Wolowski*), „Alles vergessen? – Umgang mit unklaren Beschwerden bei Menschen mit Demenz“ (Dr. *Julia Kunze*, Dr. *Angela Stillhart*, Prof. Dr. *Ina Nitschke*, ZÄ *Claudia Ramm*) und „Alles zu trocken? – Mundtrockenheit und Ge-

schmacksveränderungen“ (PD Dr. *Sebastian Hahnel*).

Prof. Dr. *Jörg Lisson* moderiert die Vorträge zur Fragestellung „Lückenhalter: wann und wie?“ (Saal Harmonie, 16 Uhr). Dabei referieren Prof. Dr. *Francka Stahl de Castrillon* zu „Lückenhalter? Wie gehen Milchmolaren verloren. Epidemiologie des sekundären Endstandes“, Prof. Dr. *Karl-Friedrich Krey* über „Pathologie der Lückeneinengung und Lückenhalter aus Sicht der KFO“ und Prof. Dr. *Katrin Bekes* zu „Frühzeitiger Milchzahnverlust und Lückenhalter in der Kinderzahnheilkunde“.

Um die ärztliche Ethik dreht sich der Schwerpunkt: „Des Patienten Behandlungswille und -wunsch“ (15.30 Uhr, Saal Illusion). Moderiert wird dieser wichtige Themenblock von Prof. Dr. *Reiner Biffar*. Beiträge dazu liefern PD Dr. *Anne Wolowski* („Ja, aber ... Patientenfall und Problematik bei somatoformer Störung“), Prof. Dr. *Ludwig Figgener* („Der ‚an‘-klagende Patient – Juristische Aspekte zu folgenden Kernfragen: Welche Wünsche sollten wie und unter welchen Bedingungen erfüllt werden? Wo sind klar definierte Grenzen?“), Prof. Dr. *Dominik Groß* („Gut gemeint – gut gemacht? Rollenkonflikte des Zahnarztes und ihre ethischen Implikationen“) sowie Prof. Dr. *Ralf Vollmuth* („Ein Dreiecksverhältnis. Konsens und Widerspruch im Verhältnis Patient-Zahnarzt-Kostenträger“).

### Zukunftssymposium und Studententag

An junge Zahnärztinnen und Zahnärzte wendet sich das Zukunftssymposium am Freitag (von 10 bis 15 Uhr, Conclu-

sio 1+2), das DGZMK und BZÄK gemeinsam veranstalten. Dabei werden die DGZMK-Präsidentin Prof. *Kahl-Nieke* und BZÄK-Vizepräsident Prof. Dr. *Dietmar Oesterreich* die Gäste begrüßen, moderieren wird ZÄ und Kieferorthopädin *Sabine Steding* ein abwechslungsreiches Programm, das sich mit verschiedenen Aspekten der Berufsperspektiven, -ausübung und der Work-Life-Balance auseinandersetzt. Traditionell am Samstag findet wieder der Studententag statt. Ein eigenes Vortragsprogramm (Spektrum 1+2, von 10 bis 13.30 Uhr) dazu wird vom DGZMK-Generalsekretär Dr. *Gaa* moderiert, der sich innerhalb des geschäftsführenden Vorstandes auch um den Nachwuchs „kümmert“.

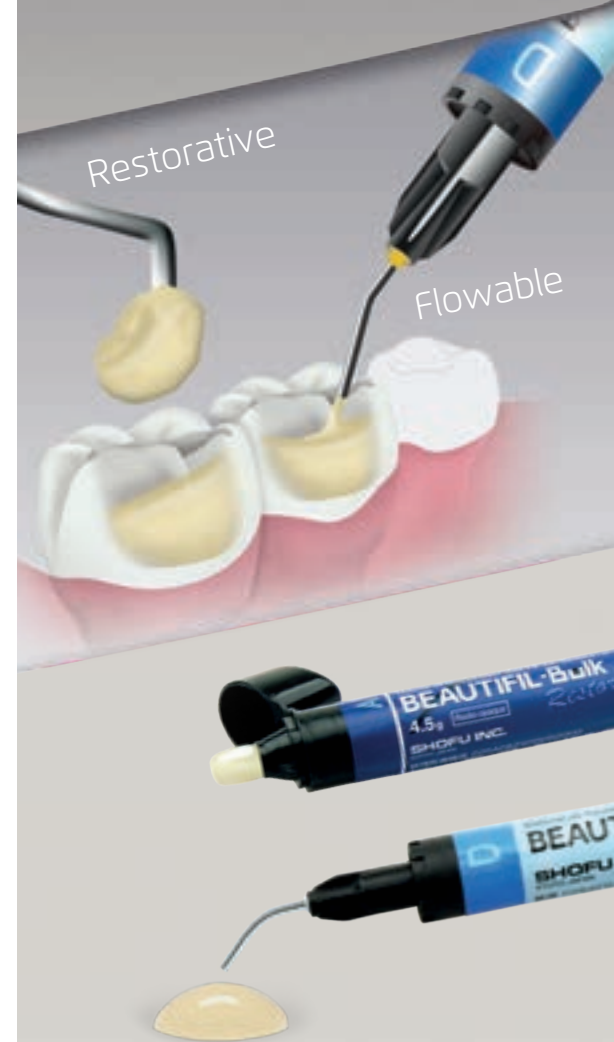Mit diesem Blick in die nahe Kongresszukunft der DGZMK grüßt die Präsidentin Prof. *Kahl-Nieke* und empfiehlt allen Interessenten auf jeden Fall „save the date“ und „früh buchen“, denn es lohnt sich. Es ist ihr auch ein besonderes Anliegen an dieser Stelle zu betonen, dass der eine Woche vor dem Kongress stattfindende Standespolitische Part des Deutschen Zahnärztetages (am Donnerstag, den 29. Oktober 2015, Hotel Atlantik in Hamburg) mit feierlicher Eröffnung (für alle!), mit der Bundesversammlung der Bundeszahnärztekammer und Vertreterversammlung der Kassenzahnärztlichen Bundesvereinigung das gewohnte Gesamtprogramm des Deutschen Zahnärztetages vervollständigt. Lediglich logistische Gründe und diverse Kofaktoren innerhalb der einzelnen Körperschaften haben zu der „dualen“ Variante des Deutschen Zahnärztetages in 2015 und in 2016 geführt.

Weitere Informationen zum Kongress unter [www.dtzt.de](http://www.dtzt.de). 

*Markus Brakel*, Düsseldorf

# BEAUTIFIL-Bulk

Ein Bulk – zwei Viskositäten



- Stopfbar und fließfähig
- Niedrige Polymerisationsschrumpfung und Schrumpfungsspannung
- Für Inkrementstärken bis 4 mm



[www.shofu.de](http://www.shofu.de)

Official Partner



Minimally Invasive  
Cosmetic Dentistry

# Studententag zum Deutschen Zahnärztetag feiert 10-jähriges Bestehen



Auch in diesem Jahr wartet am 7. November in Frankfurt ein eigenes Programm auf den beruflichen Nachwuchs/Stark ermäßigter Zugang zum Gemeinschaftskongress „Update 2015“

Am Samstag, 7. November 2015, ist es wieder soweit, dann warten in Frankfurt ein eigenes Vortragsprogramm und die insgesamt 3. Gemeinschaftstagung der Fachgesellschaften in der DGZMK auf interessierte junge Besucher. „Der Studententag (Abb. 1) zum Deutschen Zahnärztetag findet in diesem Jahr bereits zum 11. Mal statt.“ – Das 10-jährige Bestehen ist ein kleines Jubiläum, das den Generalsekretär der DGZMK (Deutsche Gesellschaft für Zahn-, Mund- und Kieferheilkunde), Dr. Ulrich Gaa, dennoch mit großem Stolz erfüllt. „Denn hier führen wir den beruflichen Nachwuchs an ein großes Themenspektrum heran und ermöglichen den Zugang zu einem der national wohl bestbesetzten Kongresse. Die guten Besucherzahlen der Studierenden beim wissenschaftlichen Kongress in den vergangenen Jahren zeigen, dass das Konzept inzwischen aufgegangen ist“, so Dr. Gaa. Initiiert wurde der Studententag erstmals 2005 vom früheren DGZMK-Präsidenten Prof. Dr. Thomas Hoffmann. Studenten zahlen für die Teilnahme an Kongress (mit sämtlichen Tagungsunterlagen) und eigenem Programm lediglich 15 Euro, auch die Fahrten nach Frankfurt werden auf Antrag von der DGZMK unterstützt.

In Zusammenarbeit mit dem BDZM (Bundesverband der Zahnmedizinstudenten in Deutschland) bieten DGZMK und BZÄK (Bundeszahnärztekammer) den Studierenden dabei ein eigenes Programm, das von 10 bis 13.30 Uhr im Raum Spektrum 1+2 stattfinden wird. Die Präsidentin der DGZMK, Prof. Dr. Bärbel Kahl-Nieke, wird die Teilnehmer vor Ort begrüßen. Dabei geht es sowohl um zahnmedizinische als auch um die beruflichen Rahmenbedingungen einer möglicherweise angestrebten eigenen Praxistätigkeit.



**Abbildung 1** Das Programm vom Studententag im letzten Jahr war sehr gut besucht.

(Abb. 1: DGZMK/Michelle Spillner)

Ein Boombereich der Zahnmedizin liefert dabei das Auftaktthema: „Mein erstes Implantat – von der Planung bis zur Insertion“. Es wird von Dr. Dr. Markus Tröltzsch vorgestellt. Hier präsentiert ein versierter Experte die wichtigsten Schritte für eine erfolgreiche Implantation. Das handwerkliche Geschick ist bei Zahnersatz mittels Komposit gefragt. Nähere Informationen dazu liefert der Vortrag von Ulf Krueger-Janson: „Komposit – mit guter Planung schwierige Situationen meistern“. Dabei wird gezeigt, wie unter Schonung der Zahnhartsubstanz dennoch gute Erfolge bei der Restauration erzielt werden können.

In den Bereich der Endodontie führt dann der Vortrag von Matthias Widbiller, der die ketzerische Frage stellt: „CP, P und Pulparegeneration – ist die Wurzelkanalbehandlung ein Auslaufmodell?“ Eines steht dabei fest: Die Wurzelkanalbehandlung erfordert auf jeden Fall ein besonderes Geschick und möglichst viel


Erfahrung. Es folgt ein Zukunftsthema, das von zwei besonders versierten Experten präsentiert wird. „Die digitale Behandlung in der restaurativen Behandlung – was geht heute schon? Was wird kommen?“ – Einblicke in diesen besonders für junge Zahnmediziner/innen wichtigen Bereich liefern Prof. Dr. Florian Breuer und Dr. Bernd Reiss, Vorsitzender der DGCZ (Deutsche Gesellschaft für computergestützte Zahnheilkunde).

Der Abschluss der Vorträge kommt vom Vizepräsidenten der BZÄK, Prof. Dr. Dietmar Oesterreich, der sich der beruflichen Perspektive des Zahnarztes auf ungewöhnliche Weise nähert. „Mein Haus, mein Auto, meine Praxis“, lautet sein Thema und dieser Dreiklang lässt spannende Ausführungen eines in der Standespolitik versierten Streiters erwarten.

„Wir glauben, dass wir erneut ein für die ‚Generation Y‘ interessantes

Programm auf die Beine gestellt haben“, so Dr. *Gaa*. „Ich halte aber auch die Teilnahme an einem so hochkarätig besetzten wissenschaftlichen Kongress, der in diesem Jahr unter dem Thema ‚Update 2015‘ laufen wird, für

eine sehr wichtige Erfahrung für alle angehenden Zahnmediziner/innen. Deshalb wird sich die Fahrt nach Frankfurt sicher in mehrerer Hinsicht lohnen.“ Dr. *Gaa* weist in diesem Zusammenhang auch noch einmal auf

die Vorteile einer kostenlosen Mitgliedschaft für Studierende in der DGZMK hin. Weitere Informationen dazu finden sich auf der DGZMK-Homepage [www.dgzmk.de](http://www.dgzmk.de). 

*Markus Brakel*, Düsseldorf

## Ankündigungen von Mitgliederversammlungen in München

### Ankündigung der DGZ-Mitgliederversammlung

Die Deutsche Gesellschaft Zahnerhaltung (DGZ) lädt ihre Mitglieder herzlich zu ihrer diesjährigen Mitgliederversammlung ein. Diese findet am Freitag, den 13. November 2015 im Rahmen der 2. Gemeinschaftstagung der DGZ und der DGET mit der DGPZM und der DGR<sup>2</sup>Z vom 12.–14. November 2015 im The Westin Grand Hotel München statt. Genaue Angaben zu Raum und Zeit werden noch gesondert bekannt gegeben.

Prof. Dr. *Edgar Schäfer*, Präsident der DGZ

### Ankündigung der DGPZM-Mitgliederversammlung

Die Deutsche Gesellschaft für Präventivzahnmedizin (DGPZM) lädt ihre Mitglieder herzlich zu ihrer diesjährigen Mitgliederversammlung ein. Diese findet am Donnerstag, den 12. November 2015 im Rahmen der 2. Gemeinschaftstagung der DGZ und der DGET mit der DGPZM und der DGR<sup>2</sup>Z vom 12.–14. November 2015 im The Westin Grand Hotel München statt. Genaue Angaben zu Raum und Zeit werden noch gesondert bekannt gegeben.

Prof. Dr. *Carolina Ganß*, Präsidentin der DGPZM

### Ankündigung der DGR<sup>2</sup>Z-Mitgliederversammlung

Die Deutsche Gesellschaft für Restaurative und Regenerative Zahnerhaltung (DGR<sup>2</sup>Z) lädt ihre Mitglieder herzlich zu ihrer diesjährigen Mitgliederversammlung ein. Diese findet am Samstag, den 14. November 2015 im Rahmen der 2. Gemeinschaftstagung der DGZ und der DGET mit der DGPZM und der DGR<sup>2</sup>Z vom 12.–14. November 2015 im The Westin Grand Hotel München statt. Genaue Angaben zu Raum und Zeit werden noch gesondert bekannt gegeben.

Prof. Dr. *Christian Hannig*, Präsident der DGR<sup>2</sup>Z

#### Korrespondenzadresse

DGZ Deutsche Gesellschaft für Zahnerhaltung e.V.  
Geschäftsstelle  
Universitätsklinikum Frankfurt am Main  
ZZMK Carolinum  
Theodor-Stern-Kai 7  
60590 Frankfurt am Main  
Tel.: 069 300605-78  
Fax: 069 300605-77  
[info@dgz-online.de](mailto:info@dgz-online.de)  
[www.dgz-online.de](http://www.dgz-online.de)

# Die Verbesserung der individuellen Mundhygiene optimiert die orale Gesundheit – Eine Binsenweisheit!?



■ Bakterielle Zahnbeläge sind der Auslöser für Zahnfleischentzündung (Gingivitis) und Parodontitis sowie für Karies. Die Reduktion von schädlichen Bakterien im Mundraum reduziert Gingivitis und ist somit eine wirkungsvolle Prophylaxe für Parodontitis und Karies. Aber weder die Verbesserung der individuellen Mundhygiene durch individuelle Instruktionen noch durch Gruppenprophylaxe allein oder in Kombination mit einer professionellen Zahnreinigung (PZR) werden als präventive Maßnahmen für Erwachsene von den gesetzlichen Krankenkassen bezahlt. Der Medizinische Dienst des Spitzenverbandes Bund der Krankenkassen e.V. (MDS) bezeichnet in seinem IGeL-Monitor den Nutzen der PZR bei jungen parodontal gesunden Erwachsenen als fraglich. Dabei ist die Bezeichnung „Individuelle Gesundheitsleistung“, IGeL für zahnmedizinische Behandlungen, die nicht von den gesetzlichen Krankenkassen bezahlt werden, falsch. IGeL-Leistung gibt es nur im Sektor Medizin, nicht in der Zahnmedizin. Dort sind private Zuzahlungen z.B. bei Zahnersatz seit langem Teil des Systems. Immerhin aber haben viele Kassen schon erkannt, dass gute Prophylaxe langfristig Geld spart und bezuschussen sie freiwillig.

## **PZR – mehr als Zähneputzen und hoch effektiv**

Wenn man sich dem Begriff PZR vom offenkundigen Wortsinn her nähert, bedeutet Zahnreinigung, dass Zähne gesäubert, d.h. von Fremdauflagerungen befreit werden. „Professionell“ heißt dabei, dass diese Reinigung von speziell dafür ausgebildetem Personal (Zahnärzte, Dentalhygieniker, weiterqualifizierte Zahnmedizinische Fach-

angestellte) mit spezifischem professionellen Instrumentarium durchgeführt wird. Das Attribut „professionell“ grenzt die PZR von der Zahnreinigung durch Laien, wie beispielsweise den Patienten selbst (individuelle Mundhygiene) oder durch Angehörige bzw. Pflegepersonal, ab. Bei einer PZR werden mithilfe von Schallschwingungen, Wasser-Pulver-Spray und speziellen Handinstrumenten Beläge auch an den schwer erreichbaren Stellen schonend und gründlich entfernt. Auf die Reinigung folgt die Politur von noch vorhandenen rauen Stellen mit fluoridhaltiger Paste, um die Neubildung von Belägen zu verhindern bzw. zu erschweren. Das abschließende Auftragen von fluoridhaltigen Gelen oder Lacken sorgt für einen zusätzlichen Schutzfilm auf den Zähnen.

Hat der Patient aber nicht gelernt, seine Zähne täglich selbst effektiv zu reinigen, sind die bakteriellen Beläge nach wenigen Stunden wieder da. Nach spätestens drei Wochen hat er wieder eine Zahnfleischentzündung. Deshalb ist die PZR sinnvollerweise Teil einer „Prophylaxesitzung“. In einer solchen Sitzung findet vor der Reinigung zusätzlich noch eine gründliche Zahn- und Munduntersuchung statt. Zudem werden dem Patienten gezielt Hinweise für die Optimierung der häuslichen Zahn- und Zahnfleischpflege gegeben. Wenn Zahnstein entfernt wurde, was einmal pro Jahr von der Krankenkasse bezahlt wird, könnte der parodontal gesunde junge Erwachsene mit diesen Informationen seine Zähne selbst reinigen. Patienten mit hohem Kariesrisiko, wie beispielsweise Jugendliche mit Zahnsparren, oder Patienten mit behandelter Parodontitis, die eben nicht mehr parodontal gesund sind, sollten aber je nach Risiko ein bis viermal pro Jahr eine Prophylaxesitzung mit profes-

sioneller Zahnreinigung durchführen lassen.

## **Schützt nicht nur vor Karies**

Karies und Parodontitis werden durch verschiedene Faktoren beeinflusst, ausgelöst werden sie aber immer von bakterieller Plaque. Die Reduktion von schädlichen Bakterien im Mundraum wirkt sich deshalb in vielfacher Weise positiv auf die Mundgesundheit des Patienten aus. Ob die Verbesserung der individuellen Mundhygiene durch individuelle Instruktionen oder Gruppenprophylaxe allein oder in Kombination mit einer professionellen Zahnreinigung (PZR) erreicht wird, ist dabei egal.

## **Unterstützende Parodontitistherapie (UPT)**

Parodontitis ist eine chronische Erkrankung, die mit hoher Wahrscheinlichkeit zurückkehrt, wenn ihr Auslöser, die bakteriellen Zahnbeläge, nicht in Schach gehalten werden. Langfristiger Erfolg der systematischen Parodontitistherapie ist deshalb nur möglich, wenn die Patienten kontinuierlich nachbetreut werden. Die dafür notwendige unterstützende Parodontitistherapie (UPT) umfasst dabei die Elemente der Prophylaxesitzung mit PZR, angefangen von der Diagnostik, Motivation und Instruktion über die Entfernung supragingivaler Beläge einschließlich Politur und Fluoridierung. Die UPT geht aber darüber hinaus, indem regelmäßig die Zahnfleischtaschen nachgemessen werden und Stellen, an denen sich wieder tiefe Taschen entwickeln, nachgereinigt werden. Für die Wirksamkeit der UPT liegen nicht nur die oft zitierten Langzeitdaten von Axelsson [1] vor, sondern beispiels-

weise auch aussagekräftige Daten von *Eickholz* [2] sowie *Pretzl* [3]. In diesen Kohorten-Studien wurde nachgewiesen, dass die regelmäßige Teilnahme an der UPT das Risiko für Zahnverlust deutlich verringert.

### IGeL-Monitor des MDS geht an der Realität vorbei

Im IGeL-Monitor bezieht der MDS seine Bewertung, dass der Nutzen der PZR fraglich sei, allerdings nur auf junge parodontal gesunde Erwachsene. „Da in Deutschland die Mehrheit der Erwachsenen nicht mehr parodontal gesund ist, hat diese Bewertung für die meisten Bürger keine Bedeutung. Etwa 10 Millionen Bundesbürger leiden an fortgeschrittenen behandlungsbedürftigen parodontalen Erkrankungen. Deshalb kann die medizinische Notwendigkeit der UPT, die ja untrennbar eine PZR umfasst, kaum bezweifelt werden“, erklärt Prof. Dr. *Peter Eickholz*, Präsident der DG PARO. Die PZR ist also auch effizient und spart Kosten. Ein gesundheitsökonomisches Argument, dem sich die Kassen noch verschließen. Umso wichtiger ist es der DG PARO daher auch, darauf hinzuweisen, dass die UPT und damit die PZR wichtiger Bestandteil der Behandlungsstrategie der


Parodontologie ist. UPT als Bestandteil systematischer Parodontalbehandlungen trägt dazu bei, die Volkskrankheit Parodontitis in den Griff zu bekommen und wirkt so zahn-erhaltend.

### Der Kostenfaktor – Zuschüsse noch spärlich

Die Kosten einer Prophylaxesitzung mit PZR bzw. einer UPT variieren in Abhängigkeit mit dem damit verbundenen Zeitaufwand. Berechnet wird sie nach der Gebührenordnung für Zahnärzte. Allerdings muss allen – Patienten, Zahnärzten und Kostenträgern – klar sein, dass eine Prophylaxesitzung mit PZR bzw. eine UPT, die etwa eine Stunde dauern, zu Dumpingpreisen von z.B. 45 Euro nicht zu erbringen sind. Bei einem weitgehend vollbezahnten Patienten muss eine UPT mit Erhebung des Parodontalstatus und z.B. subgingivaler Reinigung von fünf Zähnen eher das Drei- bis Vierfache kosten.

Aber keine der präventiven Maßnahmen – weder individuelle Instruktionen noch Gruppenprophylaxe allein oder in Kombination mit einer PZR – und auch nicht die UPT, werden für Erwachsene von den gesetzlichen Krankenkassen bezahlt. Wer davon profitie-

ren möchte, muss dies als außervertragliche Leistung aus der eigenen Tasche berappen. Das verunsichert Patienten und Zahnärzte gleichermaßen, die so gezwungen sind, unerfreuliche Rechtfertigungen für eine wissenschaftlich unumstrittene zahnmedizinische Leistung vorzutragen.

„Auf lange Sicht zahlt sich eine gute Prophylaxe aber aus, deshalb bezuschussen viele Kassen die PZR freiwillig“, gibt sich Prof. *Eickholz* zuversichtlich. Die DG PARO engagiert sich nicht nur in der Weiterentwicklung der Parodontologie, sondern auch in der motivierenden Aufklärung sowohl der Zahnärzte als auch der Patienten. „Wir können mit relativ kleinem und kontinuierlichem Aufwand sehr viel erreichen. Davon werden wir auch die Kassen und ihre Medizinischen Dienste noch überzeugen“, betont er. Bis dahin müssen die Patienten etwas aus ihrer eigenen Tasche dazu bezahlen, profitieren aber davon. 

#### Korrespondenzadresse

Deutsche Gesellschaft für  
Parodontologie e.V.  
Neufferstraße 1, 93055 Regensburg  
Tel.: +49 (0) 941/942799-0  
Fax: +49 (0) 941/942799-22  
kontakt@dgparo.de www.dgparo.de

### Literatur

1. Axelsson P, Nyström B, Lindhe J: The long-term effect of a plaque control program on tooth mortality, caries and periodontal disease in adults. Results after 30 years of maintenance. *J Clin Periodontol* 2004;31:749–757
2. Eickholz P, Kaltschmitt J, Berbig J, Reitmeir P, Pretzl B: Tooth loss after active periodontal therapy. 1. Patient-related factors for risk, prognosis, and quality of outcome. *J Clin Periodontol* 2008; 35:165–174
3. Pretzl B, Kaltschmitt J, Kim T-S, Reitmeir P, Eickholz P: Tooth loss after active periodontal therapy. 2. Tooth-related factors. *J Clin Periodontol* 2008;35: 175–182

# Ein breites Themenspektrum fachlichen Wissens



Reflexionen zur 65. Jahrestagung der Arbeitsgemeinschaft für Kieferchirurgie (AGKI) und der 36. Jahrestagung des Arbeitskreises für Oralpathologie und Oralmedizin (AKOPOM) innerhalb der DGZMK am 14. und 15.05.2015 in Bad Homburg

Zu Himmelfahrt 2015 trafen sich über 250 Interessierte in Bad Homburg, in dessen Kurpark die Azaleen blühten und dessen „Blickachsen“ Einblicke auch auf *Leo Copers* tiefgründigen „Museumsfriedhof“ erlaubten. Sie wollten unter der Tagungsleitung von Prof. Dr. Dr. *Jörg Wiltfang* (Abb. 1) aus Kiel und Prof. Dr. Dr. *Oliver Driemel* aus Leer über die Themen „zahnärztlich-chirurgische Therapie des Kindes“, „Nervverletzungen“, „orale Krebsvorläuferläsionen“ und „Aphthen“ diskutieren. Acht Hauptvorträge, 2 Disputationen, 63 Kurzvorträge und 24 Poster wurden ergänzt von Seminaren zu Weisheitszahnentfernungen, Wurzelspitzenresektionen, Zahntransplantationen und Zahnverletzungen. Industrieveranstaltungen zu Augmentationen, Miniimplantaten und synthetischen Blocktransplantaten vervollständigten das Programm.

Zum Hauptthema „Chirurgische Therapie beim Kind und Entzündungen“ beleuchtete PD *Yango Pohl* (Abb. 2) aus Bonn den von ihm mitbestimmten aktuellen Wissensstand zum Zahntrauma beim Kind, der jetzt in einer exzellenten Leitlinie vorliegt. Seine Studien haben Postulate des Klassikers *Andreasen* hinterfragt wie zur sofortigen endodontische Therapie bei zu replantierenden Zähnen. Zugehörige Kurzvorträge beschäftigen sich u.a. mit dem MRT-Nachweis der Reperfusion bei replantierten Zähnen, Osteomyelitiden im Kindesalter, aber auch mit Indikation und Risiken der Allgemeinbetäubung im Kindesalter.

Zum Thema „Nervschädigungen“ waren zwei hochrangige Experten eingeladen: Prof. Dr. *Sören Hillerup* aus Kopenhagen stellte seine Studienergebnisse zur Toxizität des hochprozentigen Articain zur Diskussion. Prof. Dr. Dr.

*Carl-Peter Cornelius* (Abb. 3) aus München demonstrierte begeistert die Therapie von Nervverletzungen auch unter zeitlichen Aspekten. Das Dilemma besteht darin, dass mit zunehmendem Abstand von dem schädigenden Ereignis Diagnosesicherheit und damit die Zuordnung zu einer funktionellen Reversibilität zwar steigen, die Erfolgsaussicht für die ohnehin nicht immer erfolgreiche operative Behandlung aber

de Antagonisten und Wirkungstests ausgleicht. Demonstriert wurden auch schwere transfusionsbedürftige Fälle. Manche gute Vorträge zum Tag der Forschung konnten wir bereits andernorts hören und prämiieren. Ausgezeichnet wurden PD Dr. Dr. *Falk Wehrhan* et al. (Erlangen) für den besten wissenschaftlichen Vortrag über den Vergleich der Osteoklastenaktivität bei Osteomyelitis und bisphosphonat-assoziiertes Kiefer-



**Abbildung 1** Prof. Dr. Dr. *Jörg Wiltfang*, einer der Tagungsleiter.

sinkt. Diesen exzellenten Beitrag finden wir im „MKG-Chirurg“ von 2013. Mein Resümee: Frühzeitige Vorstellung in einem Kompetenzzentrum, auch um forensische Probleme zu vermeiden, denen sich der Justitiar der DGMKG Dr. *Mathias Müller* aus Tübingen widmete.

Freie Vorträge behandelten die Nachblutungsproblematik unter dem Aspekt neuer direkter Antikoagulantien, deren kurze Halbwertszeit fehlen-



**Abbildung 2** PD *Yango Pohl*, referierte zum Zahntrauma.

nekrose, *Marc Albert* et al. (Tübingen) für den besten Erstlingsvortrag zum Migrationsverhalten von Monozyten unter Bisphosphonat- und Denosunabmedikation. und Dr. *Andreas Pabst* et al. (Mainz) für das beste Poster zur Angiogenesebeeinflussung durch das Geranylgeranol nach Zoledronatinkubation – also alles Studien zum Komplex Knochenschädigung unter antiresorptiver Therapie. Das Reisestipendium der AG-



KI erhielt 2015 Dr. Dr. *Falk Birkenhahn* aus Kiel.

Im Rahmen des AKOPOM aktualisierte Prof. Dr. *Torsten W. Remmerbach* aus Leipzig die Standortbestimmung zur Bürstenbiopsie. Prof. Dr. *Jochen Jackowski* (Witten) stellte das selten bearbeitete Thema der oralen Aphten mit neuen Erkenntnissen zu Klassifikation und Therapie vor und Prof. Dr. *Anton Dunsche* (Karlsruhe) besprach den oralen Lichen, nicht zuletzt auf der Basis seiner eigenen umfangreichen Sprechstunde. Die Londoner Sicht zu Wertigkeit und Zusammenhang von Dysplasiegrad und DNA-Ploidie bei prä-malignen Veränderungen erläuterte Prof. *Edward Owell*. Bemerkenswert waren aktuelle Bewertungen der Sentinel-lymphknotenbiopsie durch PD Dr. *Urs Müller-Richter* (Würzburg) und umfangreiche internationale Multicenterstudien mit exakter statistischer Beweisführung von PD Dr. *Matthias Kreppel* (Köln). Sie belegen, dass sich die


Prognose oraler Tumoren durch erfolgreichere Einflussnahme auf Rezidive verbessert hat und dass die pathohistologische Invasionstiefe so hohe prognostische Relevanz besitzt, dass sie in die TNM-Klassifikation einfließen sollte. Seltene Beobachtungen zu Fällen mit perineuraler Infiltration auch beim Lippenkarzinom demonstrierte Prof. Dr. Dr. *Alexander Eckert* (Halle). Prämiert vom AKOPOM wurde ein Beitrag von Dr. *Manuel Weber* et al. (Erlangen). Er zeigte, dass die M2-Polarisation von Makrophagen bei kleinen Plattenepithelkarzinomen prognostische Relevanz besitzt und vielleicht als Auswahlkriterium für immunmodulatorische Therapieansätze geeignet ist.

Disputationes sind seit Jahren besonders publikumswirksame Highlights der Bad Homburger Tagungen. Diesmal stellten sich ihnen unter Moderation von PD Dr. *Frank P. Strietzel* (Berlin) PD Dr. *Dietmar Weng* aus Starn-

berg (Pro) und Prof. Dr. Dr. *Henning Schliephake* aus Göttingen (Contra) zu „Sinn und Unsinn der Socket preservation“ einerseits und andererseits zur „Entfernungsnotwendigkeit von Osteosynthesematerial“ unter Prof. Dr. Dr. *Hendrik Terheyden* (Kassel) Prof. Dr. Dr. *Michael Ehrenfeld* aus München (Contra) und Prof. *Wiltfang* aus Kiel (Pro). Beide Disputationes lebten neben dem Sachverstand von der rhetorischen Meisterschaft aller Disputanten und Moderatoren. Sie fanden auch wegen ihres Unterhaltungswertes ungeteilte Begeisterung. PD *Strietzel* prägte dafür den Begriff „eloquenzbasierte Disputation“.

Mit meiner Auswahl werde ich einer Fülle weiterer bemerkenswerter Beiträge nicht gerecht.

Beide Gesellschaften wählten ihre Vorstände neu: In der AGKI folgte auf Prof. *Wiltfang* Prof. Dr. Dr. *Jürgen Hoffmann* aus Heidelberg, in der AKOPOM PD Dr. Dr. *Urs Müller-Richter* aus Würzburg auf Prof. Dr. Dr. *Oliver Driemel*. Der aus dem Vorstand ausscheidende Erfurter Pathologe Prof. Dr. *Hartwig Kosmehl* erhielt für seine Verdienste um den AKOPOM die Ehrenmitgliedschaft, wozu herzlich zu gratulieren ist.

Erneut haben beide Gesellschaften verstanden, wissenschaftlich hochwertige Programme vorzulegen und diese in ansprechenden Formen bei einem außerordentlich preisgünstigen Rahmen zu präsentieren. Regelmäßigen jahrelangen Teilnehmern kommt die fast familiäre Atmosphäre zugute, die auch den Ehrenvorsitzenden des AGKI, Prof. Dr. Dr. *Franz Härle* aus Kiel zu uns führte. Zu Christi Himmelfahrt 2016 werden wir uns erneut in Bad Homburg treffen. Vielleicht können die Freiluftausstellungen in das Rahmenprogramm integriert werden? 

Dr. med. habil. *Lutz Tischendorf*,  
Halle ([www.dr.tischendorf.de](http://www.dr.tischendorf.de))



**Abbildung 3** Prof. Dr. Dr. *Carl-Peter Cornelius*, berichtete über die Therapie von Nervenverletzungen.



**Abbildung 4** Prof. Dr. Dr. *Jürgen Hoffmann*, neuer 1. Vorsitzender der AGKI.

(Abb. 1–4: privat)

**DZZ – Deutsche Zahnärztliche Zeitschrift / German Dental Journal****Herausgeber / Publishing Institution**

Deutsche Gesellschaft für Zahn-, Mund- und Kieferheilkunde e. V. (Zentralverein, gegr. 1859)

**Schriftleitung / Editorial Board**

Prof. Dr. Werner Geurtsen, Elly-Beinhorn-Str. 28, 30559 Hannover, E-Mail: dzz@aerzteverlag.de; Prof. Dr. Guido Heydecke, Poliklinik für Zahnärztliche Prothetik, Martinistraße 52, 20246 Hamburg, E-Mail: dzz@aerzteverlag.de.

**Redaktionsbeirat der DGZMK /****Advisory Board of the GSDOM**

Dr. Josef Diemer, Marienstr. 3, 88074 Meckenbeuren, Tel.: +49 7542 912080, Fax: +49 7542 912082, diemer-dr.josef@t-online.de; Dr. Ulrich Gaa, Archivstr. 17, 73614 Schorndorf, Tel.: +49 7181 62125, Fax: +49 7181 21807, E-Mail: ulrich@dresgaa.de; Dr. Arndt Happe, Schützenstr. 2, 48143 Münster, Tel.: +49 251 45057, Fax: +49 251 40271, E-Mail: a.happe@dr-happe.de; Prof. Dr. Dr. Torsten Reichert, Klinikum der Universität Regensburg, Klinik und Poliklinik für Mund-, Kiefer- und Gesichtschirurgie, Franz-Josef-Strauss-Allee 11, 93053 Regensburg, Tel.: +49 941 944-6300, Fax: +49 941 944-6302, Torsten.reichert@klinik.uni-regensburg.de; Dr. Michael Stimmelmayer, Josef-Heilingbrunner Str. 2, 93413 Cham, Tel.: +49 9971 2346, Fax: +49 9971 843588, Praxis@m-stimmelmayer.de

**Nationaler Beirat / National Advisory Board**

N. Arweiler, Marburg; J. Becker, Düsseldorf; T. Beikler, Düsseldorf; J. Eberhard, Hannover; P. Eickholz, Frankfurt; C.P. Ernst, Mainz; H. Eufinger, Bochum; R. Frankenberger, Marburg; K. A. Grötz, Wiesbaden; B. Haller, Ulm; Ch. Hannig, Dresden; M. Hannig, Homburg/Saar; D. Heidemann, Frankfurt; E. Hellwig, Freiburg; R. Hickel, München; B. Hoffmeister, Berlin; S. Jepsen, Bonn; B. Kahl-Nieke, Hamburg; M. Kern, Kiel; A. M. Kielbassa, Berlin; B. Klaiber, Würzburg; J. Klimek, Gießen; K.-H. Kunzelmann, München; H. Lang, Rostock; G. Lauer, Dresden; H.-C. Lauer, Frankfurt; J. Lisson, Homburg/Saar; C. Löst, Tübingen; R.G. Luthardt, Ulm; J. Meyle, Gießen; E. Nkenke, Erlangen; W. Niedermeier, Köln; K. Ott, Münster; P. Ottl, Rostock; W. H.-M. Raab, Düsseldorf; T. Reiber, Leipzig; R. Reich, Bonn; E. Schäfer, Münster; H. Schliephake, Göttingen; G. Schmalz, Regensburg; H.-J. Staehle, Heidelberg; H. Stark, Bonn; J. Strub, Freiburg; P. Tomakidi, Freiburg; W. Wagner, Mainz; M. Walter, Dresden; M. Wichmann, Erlangen; B. Willershausen, Mainz; B. Wöstmann, Gießen; A. Wolowski, Münster

**Internationaler Beirat / International Advisory Board**

D. Arenholt-Bindslev, Aarhus; Th. Attin, Zürich; J. de Boever, Gent; W. Buchalla, Zürich; D. Cochran, San Antonio; N. Creugers, Nijmegen; T. Flemmig, Hong Kong; M. Goldberg, Paris; A. Jokstad, Toronto; H. Kappert, Schaan; H. Linke, New York; C. Marinello, Basel; J. McCabe, Newcastle upon Tyne; A. Mehl, Zürich; I. Naert, Leuven; P. Rechmann, San Francisco; D. Shanley, Dublin; J. C. Türp, Basel; M. A. J. van Waas, Amsterdam; P. Wesselink, Amsterdam

**Organschaften / Affiliations**

Die Zeitschrift ist Organ folgender Gesellschaften und Arbeitsgemeinschaften:

Deutsche Gesellschaft für Zahn-, Mund- und Kieferheilkunde  
Deutsche Gesellschaft für Parodontologie  
Deutsche Gesellschaft für Prothetische Zahnmedizin und Biomaterialien  
Deutsche Gesellschaft für Zahnerhaltung  
Deutsche Gesellschaft für Funktionsdiagnostik und -therapie  
Deutsche Gesellschaft für Kinderzahnheilkunde  
Arbeitsgemeinschaft für Kieferchirurgie  
Arbeitsgemeinschaft für Röntgenologie  
Arbeitsgemeinschaft für Arbeitswissenschaft und Zahnheilkunde  
Arbeitsgemeinschaft für Grundlagenforschung

**Verlag / Publisher**

Deutscher Ärzte-Verlag GmbH  
Dieselstr. 2, 50859 Köln  
Postfach 40 02 65  
50832 Köln  
Tel.: +49 2234 7011-0  
Fax: +49 2234 7011-224  
www.aerzteverlag.de, www.online-dzz.de

**Geschäftsführung / Board of Directors**

Norbert A. Froitzheim (Verleger), Jürgen Führer

**Leiter Produktbereich / Leader Product Division:**

Manuel Berger

**Produktmanagerin / Product Manager:**

Carmen Ohlendorf, Tel +49 22 34 70 11-357;  
Fax + 49 22 34 70 11-6357; ohlendorf@aerzteverlag.de

**Redaktionelle Koordination / Editorial Office**

Irmgard Dey; Tel.: +49 2234 7011-242; Fax: +49 2234 7011-6242  
dey@aerzteverlag.de

**Leiter Kunden Center / Leader Customer Service:**

Michael Heinrich, Tel.: +49 2234 7011-233, heinrich@aerzteverlag.de

**Abonnementservice**

Tel.: 02234/ 7011- 520, Fax.: 02234 7011- 6314  
Abo-Service@aerzteverlag.de

**Leiterin Anzeigenmanagement und verantwortlich für den Anzeigenteil / Advertising Coordinator**

Marga Pinsdorf, Tel. +49 2234 7011-243, pinsdorf@aerzteverlag.de

**Key Account Manager/-in:**

KAM, Dental International, Andrea Nikuta-Meerloo,  
Telefon: +49 2234 7011-308 E-Mail: nikuta-meerloo@aerzteverlag.de  
KAM Dental Jan-Philipp Royl Telefon: +49 2234 7011-401  
E-Mail: royl@aerzteverlag.de

**Verlagsrepräsentanten Industrieanzeigen / Commercial Advertising Representatives**

**Nord/Ost:** Götz Kneiseler, Uhländstr. 161, 10719 Berlin,

Tel.: +49 30 88682873, Fax: +49 30 88682874,

E-Mail: kneiseler@aerzteverlag.de

**Mitte:** Dieter Tenter, Schanzenberg 8a, 65388 Schlangenbad,

Tel.: +49 6129 1414, Fax: +49 6129 1775,

E-Mail: tenter@aerzteverlag.de

**Süd:** Ratko Gavran, Racine-Weg 4, 76532 Baden-Baden,

Tel.: +49 7221 996412, Fax: +49 7221 996414,

E-Mail: gavran@aerzteverlag.de

**Leiter Medienproduktion / Leader Media Production:**

Bernd Schunk, Tel.: +49 2234 7011-280, schunk@aerzteverlag.de

**Herstellung / Production Department:**

Deutscher Ärzte-Verlag GmbH, Köln, Alexander Krauth,

Tel.: +49 2234 7011-278, krauth@aerzteverlag.de

**Layout / Layout**

Sabine Tillmann

**Druckerei / Printery**

L.N. Schaffrath Druck Medien Marktweg 42-50, 47608 Geldern

**Erscheinungsweise / Frequency**

6 x Print + online, Jahresbezugspreis Inland € 119,-.

Ermäßigter Preis für Studenten jährlich € 72,-. Jahresbezugspreis Ausland € 85,80. Einzelheftpreis € 19,90. Preise inkl. Porto und 7 % MwSt. Die Kündigungsfrist beträgt 6 Wochen zum Ende des Kalenderjahres. Gerichtsstand Köln. „Für Mitglieder der Deutschen Gesellschaft für Zahn-, Mund- und Kieferheilkunde e.V. ist der Bezug im Mitgliedsbeitrag enthalten“.

**Konten / Account**

Deutsche Apotheker- und Arztebank, Köln, Kto. 010 1107410 (BLZ 370 606 15), IBAN: DE 2830 0606 0101 0110 7410, BIC: DAAEDED, Postbank Köln 192 50-506 (BLZ 370 100 50), IBAN: DE 8337 0100 5000 1925 0506, BIC: PBNKDEFF.

Zurzeit gilt **Anzeigenpreisliste** Nr. 14, gültig ab 1. 1. 2015

Auflage lt. IVW 3. Quartal 2014

Druckauflage: 18.833 Ex.

Verbreitete Auflage: 18.471 Ex.

Verkaufte Auflage: 18.238 Ex.

Diese Zeitschrift ist der IVW-Informationsgemeinschaft zur Feststellung der Verbreitung von Werbeträgern e.V. angeschlossen.

Mitglied der Arbeitsgemeinschaft LA-MED Kommunikationsforschung im Gesundheitswesen e.V.

70. Jahrgang

ISSN print 0012-1029

ISSN online 2190-7277

**Urheber- und Verlagsrecht / Copyright and Right of Publication**

Die Zeitschrift und alle in ihr enthaltenen einzelnen Beiträge und Abbildungen sind urheberrechtlich geschützt. Mit Annahme des Manuskriptes gehen das Recht der Veröffentlichung sowie die Rechte zur Übersetzung, zur Vergabe von Nachdruckrechten, zur elektronischen Speicherung in Datenbanken, zur Herstellung von Sonderdrucken, Fotokopien und Mikrokopien an den Verlag über. Jede Verwertung außerhalb der durch das Urheberrechtsgesetz festgelegten Grenzen ist ohne Zustimmung des Verlags unzulässig.

© Copyright by Deutscher Ärzte-Verlag GmbH, Köln

geprüft LA-Dent 2009



## Der Anstoß zur perfekten Komposit-Restauration

ZA Ulf Krueger-Janson

### **Komposit 3D** **Natürliche Farb- und Formgestaltung**



Einer der weltweit renommiertesten Experten für funktionell-ästhetische Komposit-Chairside-Techniken präsentiert **die praxistaugliche Arbeitsanleitung** für perfekte Komposit-Restaurationen.

Unkomplizierter Schichtaufbau, Tipps für den Umgang mit Materialien und Gerätschaften sowie ausgesuchte Patientenfälle.

Ein Bestseller, der durch Didaktik, Gestaltung und brillante Bebilderung besticht.

Hardcover, 264 Seiten, rund **1.300 Abbildungen**  
ISBN: 978-3-932599-28-6

**Jetzt für 178,- Euro!**



Leseprobe

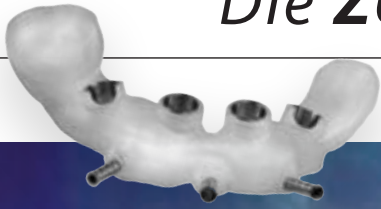Bequem bestellen unter:

[www.dental-bookshop.com](http://www.dental-bookshop.com)

oder Mail an [service@teamwork-media.de](mailto:service@teamwork-media.de), Fon +49 8243 9692-16, Fax +49 8243 9692-22

# ICX-templant<sup>®</sup>

Die **ZUKUNFT** gehört ICX-templant ..



**59,-€\***

je ICX-Implantat

Alle Längen,  
alle Durchmesser  
\*zzgl. MwSt.

**Nicht warten – starten!**  
**Die jungen Wilden 2.0 starten durch mit ICX!**



**MODERN**  
und  
**SELBSTBEWUSST**



**ICX-templant<sup>®</sup> – werden Sie Teil der Zukunft!**

ICX-Fortbildungen in Ihrer Nähe · Orte & Termine unter: [www.medentis.de](http://www.medentis.de)

Service-Tel.: 02643 902000-0 · [www.medentis.de](http://www.medentis.de)

**medentis**  
medical