

M. Stimmelmayr¹, M. Stangl¹, W. Gernet², D. Edelhoff², J.F. Güth², F. Beuer²

Biologie der Alveolen- heilung und chirurgische Maßnahmen zum Alveolen- und Kammerhalt



M. Stimmelmayr

*Biology of socket healing and surgical
procedures for socket and ridge preservation*

Zahnverluste gehen oftmals mit einem Defekt der dünnen bukkalen Knochenlamelle einher. Wurde früher die Heilung der Hart- und Weichgewebe abgewartet und anschließend vor oder mit der Implantation eine Augmentierung durchgeführt, wird heute versucht simultan mit der Zahnentfernung mittels Socket- oder Ridge-Preservation-Techniken und Socketseal-OP den Hart- und Weichgewebedefekt direkt über die Alveole minimalinvasiv zu regenerieren. Eine entscheidende Rolle dabei spielt der primäre Wundverschluss, der mit Hilfe unterschiedlicher Weichgewebstransplantate ohne Verschiebung der mukogingivalen Grenze erfolgen kann. Zudem führen einige dieser Techniken zu einer Verdickung und Stabilisierung der bukkalen Weichgewebe und zu einer Umwandlung eines dünnen in einen dicken parodontalen Gingivatypus. (Dtsch Zahnärztl Z 2010, 65: 294–303)

Schlüsselwörter: Alveolenheilung, Sofortimplantation, Socket-Preservation, Kieferkammerhalt, kombiniertes Schleimhaut-Bindegewebstransplantat

Tooth loss often results in a defect of the thin buccal bone plate. In the past, the augmentation procedure in combination with the implant placement or at second stage surgery has been carried out after hard and soft tissue healing. Today, we try to regenerate a hard and soft tissue defect with minimally invasive techniques simultaneously at the time of the extraction of a tooth. Surgical techniques like socket- and ridge preservation, and socket seal surgery are described. Primary wound closure also is a major task when performing implant surgery. It can be achieved with multiple soft tissue graft techniques, keeping the mucogingival junction at place. Some of these procedures thicken and stabilize the buccal soft tissue and with resulting local conversion of a thin to a thick gingival biotype.

Keywords: socket healing, immediate implant placement, ridge preservation, socket seal, combination epithelized-subepithelial connective tissue graft

¹ Praxis für Oralchirurgie, Josef-Heilingbrunnerstrasse 2, 93413 Cham

² Poliklinik für Zahnärztliche Prothetik, Ludwig-Maximilians-Universität München

Peer-reviewed article: eingereicht: 21.04.2010, akzeptiert: 03.05.2010

DOI 10.3238/dzz.2010.0294

1. Einleitung

Die Versorgung der Extraktionsalveole nach Zahnverlust in der ästhetisch kritischen Zone ist eine der größten Herausforderungen in der modernen Zahnmedizin. Mit Hilfe von implantatgetragenen Rekonstruktionen kann, wie auch mit zahngetragenen Rekonstruktionen, ein ästhetisch und funktionell langfristig zufrieden stellender Zahnersatz erreicht werden, wobei der chirurgischen und prothetischen Versorgung eine entscheidende Rolle zukommt. Da jedoch nach Zahnentfernungen und Zahnverlusten in den meisten Fällen bukkale Weich- und Hartgewebsresorptionen beobachtet werden [2, 8], ist die Insertion von Implantaten in der ästhetischen Zone ein sehr anspruchsvolles und techniksensitives Procedere. Zu dünne bukkale Knochenlamellen führen an den späteren Implantatrekonstruktionen oftmals zu Rezessionen [11, 24], welche im Nachhinein nur sehr schwer korrigiert werden können [14]. Wurde früher die Heilung der Hart- und Weichgewebe abgewartet und anschließend eine Augmentation durchgeführt, wird heute versucht mit der Zahnentfernung den Hart- und Weichgewebedefekt minimalinvasiv zu regenerieren.

2. Wissenschaftliche Grundlagen der Alveolenheilung

Die grundlegenden biologischen Prozesse einer heilenden Extraktionsalveole wurden erstmals 1969 von *Amler* [1] an humanen Biopsien untersucht und beschrieben. Direkt nach Zahnentfernung bildet sich ein Blutkoagulum, welches primär von Granulationsgewebe und nach 8 Wochen von Geflechtknochen ersetzt wird. Auch *Cardaropoli* [4], der die physiologischen Vorgänge heilender Extraktionsalveolen in einer tierexperimentellen Studie an Hunden intensiver untersuchte, beschrieb ebenfalls die Bildung eines Blutkoagulums, welches innerhalb von sieben Tagen in eine provisorische Bindegewebsmatrix umgewandelt wird. Aus dieser Matrix, die neben kollagenen Fasern und Blutgefäßen auch pluripotente Zellen enthält, entwickelt sich Geflechtknochen, der mineralisiert. Durch die Abnahme der Mineralisation im Zentrum der Alveole kommt es wieder zu einer Resorption des Ge-

flechtknochens und schließlich zu einer Umwandlung in Knochenmark und lamellären Knochen. Das Ausmaß dieser Resorption untersuchte *Schropp* [22] und konnte eine transversale Resorption innerhalb von zwölf Monaten um etwa 50 % nachweisen, wobei zwei Drittel der Resorption auf den bukkalen Bereich entfielen. Bereits drei Monate nach der Extraktion verringerte sich die vertikale Knochenhöhe um 1,2 mm. Er stellte fest, dass ein Jahr nach Zahnextraktion die Breite des Alveolarkammes um die Hälfte reduziert war, wobei der Schwerpunkt der Resorption auf der bukkalen Seite lag. *Araujo* [2] befasste sich mit den Ursachen für diese morphologischen Veränderungen an der inneren knöchernen Alveolenwand. Er konnte nachweisen, dass der Bündelknochen („bundle bone“), der entwicklungsgeschichtlich dem Zahnhalteapparat angehört, entscheidend an den Heilungsvorgängen einer Extraktionsalveole beteiligt ist. Dieser Bündelknochen ist neben lamellärem und geflechtartigem Knochen eine dritte Knochenart im Alveolarknochen, in den die parodontalen Fasern (Sharpey'sche Fasern) einstrahlen. Bei der Zahnextraktion werden die Sharpey'schen Fasern ausgerissen und der Bündelknochen büßt seine Funktion ein. In tierexperimentellen Studien konnte festgestellt werden, dass der Bündelknochen vorwiegend in den ersten Wochen nach der Zahnextraktion resorbiert wird und die bukkale vertikale Resorption nach acht Wochen 2 mm beträgt [4, 5]. Da stets ein bestimmter Anteil der inneren Alveolenwand aus Bündelknochen besteht, können dünne parodontale Biotypen bukkale Lamellen aufweisen, die fast vollständig aus Bündelknochen zu bestehen scheinen und nach Zahnentfernung vollständig resorbieren. Demgegenüber ist die Resorptionsrate oral geringer, da der orale Anteil des Alveolarknochens stets dicker ist und nur zu geringem Teil aus Bündelknochen besteht [2, 4, 21]. Es muss daher bei dünnen parodontalen Biotypen – vor allem mit prominent im Alveolarknochen stehenden oberen Frontzähnen – mit massiven vertikalen und horizontalen Resorptionen nach Zahnextraktion gerechnet werden. Daneben muss bei einer Resorption des bukkalen Knochenanteils auch mit einem Kollaps des Weichgewebes gerechnet werden, da der stützende Anteil des Weichgewebes

wegfällt. Überdies kommt es im Rahmen der natürlichen Alveolenheilung zu einer Verlagerung der mukogingivalen Grenze und Abflachung der Interdentalspapillen über den Defekt [27].

3. Therapiekonzepte zur Versorgung der Extraktionsalveole

Das Ziel der Alveolenheilung aus implantologischer Sicht ist die Erhaltung des Hart- und Weichgewebes nach der Zahnextraktion. Dies ist Voraussetzung für die Schaffung eines idealen Emergenzprofils der implantatgetragenen Restauration im ästhetischen Bereich. Um den Volumenverlust von Hart- und Weichgewebe zu minimieren, werden in der Literatur unterschiedliche Behandlungskonzepte zur Versorgung von Extraktionsalveolen diskutiert. *Hämmerle* [12] hat den Zeitpunkt der Implantatinserktion in Relation zum Zeitpunkt der Zahnentfernung definiert und in vier Untergruppen eingeteilt (Tab. 1). Diese Einteilung wirft die Frage nach dem idealen Zeitpunkt der Implantatversorgung einer Extraktionsalveole in der ästhetischen Zone auf. Verschiedene therapeutische Ansätze versuchen die ausgeprägten Gewebeeränderungen einer Extraktionsalveole nach Zahnverlust zu beeinflussen:

3.1 Sofortimplantation (Typ 1)

Die Sofortimplantation (Typ 1) findet direkt nach Zahnextraktion bei offener Alveole in der gleichen Sitzung statt. Inwiefern die sofortige Insertion eines Implantates in eine Extraktionsalveole einen knochenprotektiven Effekt hat und den Bündelknochen erhalten, bzw. die Resorptions- und Schrumpfungsvorgänge minimieren kann, wird kontrovers diskutiert [2, 3, 5]. *Araujo* [2] fand in tierexperimentellen Studien heraus, dass bezüglich der bukkalen Knochenlamelle kein Unterschied zwischen einer unbehandelten Extraktionsalveole und einer Extraktionsalveole mit sofortiger Implantation bestand. Es kam bei beiden Gruppen zu starken knöchernen Resorptionen. Der Spalt zwischen bukkaler Knochenlamelle und dem Implantat wird größtenteils durch Resorption der bukkalen Lamelle von extern und nur zu geringem Teil durch Knochenapposition von intern geschlossen [3]. Da die Resorptions- und

Klassifikation	Definition	Vorteile	Nachteile
Typ 1	Implantation unmittelbar nach Zahnentfernung im Rahmen des gleichen Eingriffs	<ul style="list-style-type: none"> – weniger chirurgische Eingriffe – kürzere Behandlungszeit insgesamt – optimales Angebot an vorbestehenden Knochen 	<ul style="list-style-type: none"> – evtl. erschwerte Positionierung und Verankerung – evtl. kein optimales Resultat durch dünnen parodontalen Biotyp – evtl. zu wenig keratinisierte Mukosa zum Lappenschluss – evtl. Notwendigkeit zusätzlicher chirurgischer Eingriffe – technisch anspruchsvoll
Typ 2	Alveole vollständig bedeckt mit Weichgewebe (ca. 4–8 Wochen)	<ul style="list-style-type: none"> – leichtere Lappenmanipulation durch größeres Weichteilangebot – Abklingen lokaler Erkrankungen kann verifiziert werden 	<ul style="list-style-type: none"> – evtl. erschwerte Positionierung und Verankerung – längere Behandlungsdauer – unterschiedlich ausgeprägter Knochenabbau – evtl. Notwendigkeit zusätzlicher chirurgischer Eingriffe – technisch anspruchsvoll
Typ 3	Deutliche klinisch oder radiologisch nachweisbare Knochenregeneration (ca. 12–16 Wochen)	<ul style="list-style-type: none"> – Knochenregeneration in der Alveole erleichtert Implantation – abgeheiltes Weichgewebe, daher leichtere Lappenmanipulation 	<ul style="list-style-type: none"> – längere Behandlungsdauer – evtl. Notwendigkeit zusätzlicher chirurgischer Eingriffe – unterschiedlich ausgeprägter Knochenabbau
Typ 4	Ausgeheilte Implantationsstelle (> 16 Wochen)	<ul style="list-style-type: none"> – klinisch ausgeheilte Knochen – abgeheiltes Weichgewebe, daher leichtere Lappenmanipulation 	<ul style="list-style-type: none"> – längere Behandlungsdauer – evtl. Notwendigkeit zusätzlicher chirurgischer Eingriffe – stark schwankendes Knochenangebot

Tabelle 1 Implantatsetzung in Extraktionsalveolen nach Hämmerle [13].

Table 1 Implant placement in extraction sockets by Hämmerle [13].

Morphotyp	Zahnform	Gingivadicke	Breite der keratinisierten Gingiva
A 1	schlanke, dreieckige Zahnform	< 1mm	< 3,5 mm
A 2	schlanke, dreieckige Zahnform	< 1mm	4–5 mm
B	Quadratische Zahnform	> 1mm	> 6 mm

Tabelle 2 Einteilung parodontaler Morphotypen nach Müller [16].

Table 2 Classification of periodontal morphotypes by Müller [16].

Schrumpfungstendenz der bukkalen und interdentalen Gewebe im ästhetischen Bereich einen Risikofaktor darstellt, sollte eine Sofortimplantation nur bei intakter Alveole und dickem parodontalem Biotyp durchgeführt werden. Insbesondere bei dünnem parodontalem BioTyp A1 (Tab. 2) [19] kann es aufgrund der Resorption des Bündelknochens zu Knochen-

und Gingivarezessionen kommen [11, 24], die später nur sehr schwer korrigierbar sind [14]. Da die Sofortimplantation fast immer mit einer Knochenaugmentierung verbunden ist, ist ein primärer Wundverschluss mittels freier oder gestielter Weichteiltransplantate unabdingbar [20]. Der primäre Weichgewebsverschluss kann ebenso mit einem korona-

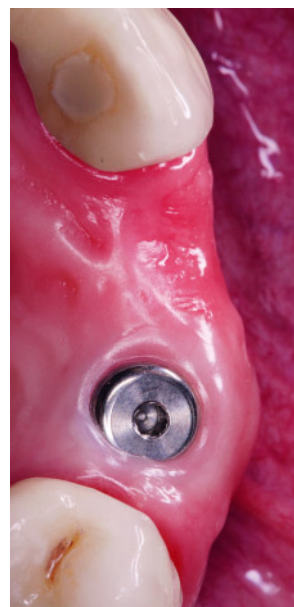

Abbildung 1 Vergleich des Volumenerhaltes nach Sofortimplantation regio 23 in Kombination mit zweistieligem kombinierten Schleimhaut-Bindegewebs-Transplantat (nach Freilegung mit Rollappentechnik) und natürlicher Resorption regio 22 nach Zahnentfernung ohne Alveolen- und Kammerhaltungsmaßnahmen.
Figure 1 Comparison of the volume of the alveolar crest after immediate implant placement in combination with a combined epithelized-subepithelial connective tissue graft in region 23 (after second stage surgery with a modified roll flap) and uninhibited resorption after tooth removal in region 22 without any preservation of the socket.

len Verschiebelappen erzielt werden, der jedoch zu einer Verschiebung der mukogingivalen Grenze und in der ästhetischen Zone zu einer Ästhetikeinbuße führt. Demnach sollte ein koronaler Verschiebelappen in der ästhetisch anspruchsvollen Zone nicht mehr zum Einsatz kommen. Bei Patienten mit dünnem parodontalem Biotyp und entsprechen-

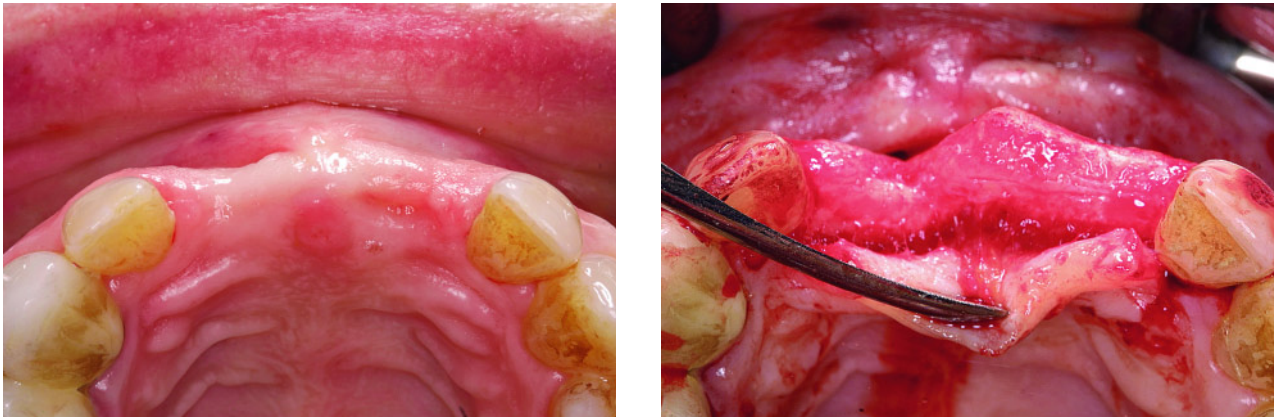

Abbildung 2 und 3 Natürliche Resorption regio 11 und 21 nach Zahnentfernung klinisch und nach Aufklappung der Gingiva.
Figure 2 and 3 Soft tissue and bony resorption in region 11 and 21 after tooth removal.

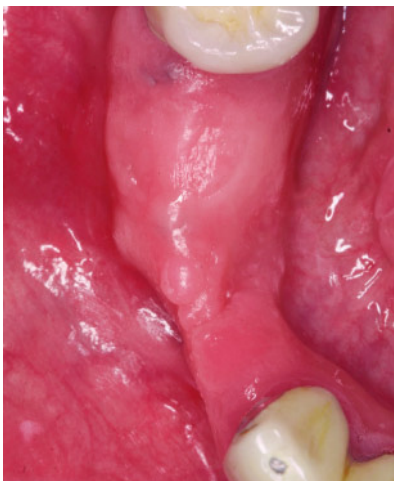

Abbildung 4 Vergleich des Volumenerhaltes nach Ridge-Preservation-Technik regio 43 und natürlicher Alveolenheilung und -resorption regio 42 ohne Alveolen- und Kammerhaltungsmaßnahmen.

Figure 4 Comparison of the volume of the alveolar crest after ridge preservation in region 43 and uninhibited resorption in region 42 without any preservation of the socket.

der Rezessionsneigung kann mit Hilfe eines zweistieligen kombinierten Schleimhaut-Bindegewebsstransplantates ohne Verschiebung der mukogingivalen Grenze das bukkale Weichgewebe verdickt und eine lokale Umwandlung eines dünnen in einen dicken und stabilen parodontalen Gingivatypus erfolgen (Abb. 1).

3.2 Verzögerte (Sofort)Implantation (Typ 2, 3)

Bei Typ 2 wird die Abheilung der Weichteildecke der Alveole bis zur Implantati-

on abgewartet, womit etwa vier bis acht Wochen nach Zahnentfernung zu rechnen ist. Die knöchernen Ausheilung der Alveole ist zu diesem Zeitpunkt noch nicht abgeschlossen, es kommt aber bereits zu einer Volumenreduktion und Involution der Gewebe der Alveole. Vom knöchernen Lager her ist die Situation gleichzusetzen mit einer Sofortimplantation, jedoch bei intakter Weichgewebssituation.

Auch wenn die Knochenheilung bei der Implantation nach Typ 1 und 2 noch nicht abgeschlossen und somit ungenügend ist, wirkt sich dies nicht auf die Überlebensrate der nach diesem Protokoll inserierten Implantate aus [7].

Per definitionem spricht man von einer verzögerten (Sofort)Implantation (Typ 3), wenn drei bis vier Monate nach Zahnverlust die Implantate bei vollständiger Weichgewebs- und Knochenheilung inseriert werden. Je nach Größe und Morphologie des Knochendefektes wird ein einzeitiges oder zweizeitiges augmentatives und implantologisches Verfahren durchgeführt. Der primäre Weichgewebsverschluss wird mit einem koronalen Verschiebelappen erzielt, was jedoch, je nach Größe des Knochendefektes, wiederum zu einer Verschiebung der mukogingivalen Grenze und zu Ästhetikeinbußen führen kann.

3.3 Spätimplantation (Typ 4)

Die Spätimplantation (Typ 4) findet nach mehr als 16 Wochen statt. Zu diesem Zeitpunkt findet man eine nahezu vollständige Resorption und Volumenreduktion des Alveolenkamms mit Aus-

bildung eines scharfen Kammprofils [6], (Abb. 2 und 3).

3.4 Alveolen (Socket)- und Kieferkammerhaltungs (Ridge-Preservation)-Technik

Alternativ zur Sofortimplantation in Extraktionsalveolen, kann bei intakter bukkaler Knochenwand durch Socket-Preservation-Techniken versucht werden, die Veränderungen nach Zahnextraktion zu kompensieren [18, 25]. Socket-Preservation umfasst regenerative Maßnahmen zur Stabilisierung des Blutkoagulums und zur Augmentation der Extraktionsalveole bei intakten Knochenwänden, das heißt die Auffüllung der Alveole mit Eigenknochen, Knochenersatzmaterial oder Kollagen.

Um bei Defekten der knöchernen Alveolenwand (Dehiszenzdefekte der bukkalen und/oder oralen Alveolenränder, apicale Fenestrationsdefekte) weiteren Knochen- und Weichgeweberesorptionen entgegenzuwirken, empfiehlt sich zeitgleich zur Zahnentfernung die Ridge-Preservation-Technik in Kombination mit einer Alveolendeckung (Socket-Seal-OP) [10] durchzuführen. Bei dieser Technik wird vor dem Auffüllen der Alveole mit vorzugsweise schlecht resorbierbarem Knochenersatzmaterial und/oder autologem Knochen bukkal eine resorbierbare Kollagenmembran zwischen Periost und Knochenoberfläche eingebracht. Diese Augmentation kann minimalinvasiv über den Zugang der Alveole, ohne zusätzliche Lappenbildung durchgeführt werden. Hierdurch kann der Knochenresorption entgegengewirkt und

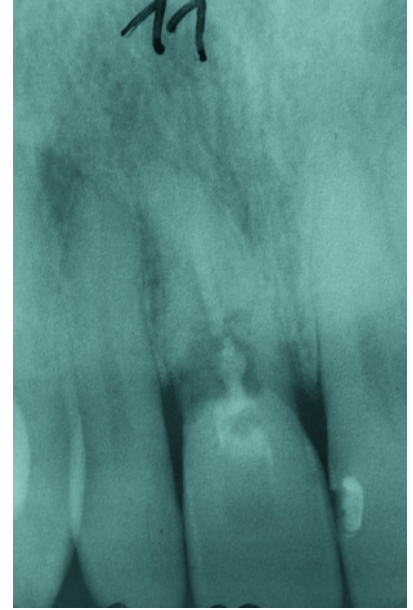
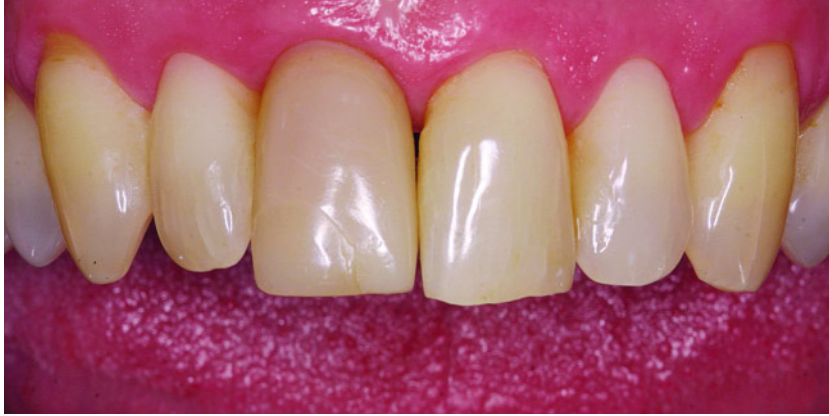

Abbildung 5 und 6 Zahn 11 dunkel verfärbt aufgrund des Traumas und der Wurzelkanalbehandlung vor 38 Jahren mit radiologisch diagnostiziertem internem Granulom und Querfraktur.

Figure 5 and 6 Dark discoloration of tooth 11 resulting from an injury and endodontic treatment 38 years ago. Note the radiographically visible granuloma and horizontal tooth fracture.

später notwendige große koronale Verschiebelappentechniken verhindert werden (Abb. 4). Diese minimalinvasive Technik ohne Lappenabklappung beugt einer weiteren Resorption vor, da jegliche Deperiostierung des Knochens zum Verlust von Hartgewebe führen würde [9].

Der Erfolg einer Socket- oder Ridge-Preservation-Technik hängt entscheidend von einem speicheldichten primären Wundverschluss der augmentierten Extraktionsalveole ab [25, 27]. Die Möglichkeit zur Defektdeckung der Extraktionsalveole mit freien Gingivatransplantaten wurde schon 1994 beschrieben [16, 17]. Jedoch ist die Misserfolgsrate bei diesen Gingivatransplantaten relativ hoch, da der Gefäßanschluss nur über den Gingivaverbund der Alveole und des darunterliegenden Koagulums erfolgen kann [15]. Daher ist es sinnvoll, die Socket-Seal-OP mit ein- oder zweistieligen kombinierten Bindegewebs-Schleimhauttransplantaten durchzuführen. Diese Transplantatart wurde erstmals von *Seibert* [23] beschrieben, jedoch zum Aufbau zahnloser Kieferkammabschnitte zur Ausformung von Pontics. *Iglhaut* [13] hat die einstieligen Transplantate erstmals zum Verschluss von Extraktionsalveolen eingesetzt, diese wurden dann von *Stimmelmayer* [26] zu zweistieligen Transplantaten weiterentwickelt. Neben einem besseren Gefäßanschluss durch den bzw. die Bindegewebsstiele kommt es zu einer Verdickung der bukkalen Weichgewebe. Dies ist in der ästhetischen Zone zur

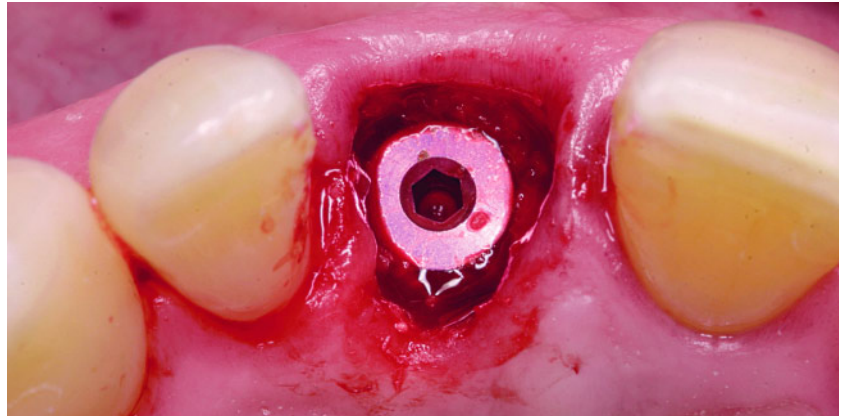


Abbildung 7 Inserteries Camlog Screwline promote plus Implantat regio 11 und zirkuläre Augmentation mittels Gemisch aus Bio-Oss und Eigenknochen.

Figure 7 A Camlog Screwline promote plus implant was placed and circular augmentation with an autogenous bone/BioOss mixture was performed.

Ausformung eines natürlichen Emergenzprofils von großer Bedeutung. Außerdem stützt der Weichgewebverschluss der Extraktionsalveole die benachbarten Papillen und beugt einer Schrumpfung der ortständigen befestigten Gingiva vor [27].

4. Fallbeispiele

4.1 Sofortimplantation mit zweistieligem Schleimhaut-Bindegewebsstransplantat

Der Zahn 11 eines gesunden 56-jährigen Patienten wurde vor 38 Jahren aufgrund

eines Traumas endodontisch versorgt (Abb. 5). Bei der Erstbefundung des Patienten konnte ein internes Granulom diagnostiziert werden. Zwölf Wochen später stellte sich der Patient mit einer Querfraktur des Zahnes 11 erneut in der Praxis vor (Abb. 6).

Zahntfernung und Implantatsetzung:

Der Zahn 11 wurde durch eine weitgehend atraumatische Extraktionstechnik entfernt und sämtliches Entzündungs- und Granulationsgewebe aus der Alveole kürettiert [27]. Das innere Saumepithel der Gingiva wurde entfernt, um eine bessere Integration der Transplantate zu gewährleisten. Danach erfolgte die Untersuchung der knöchernen Extrakti-

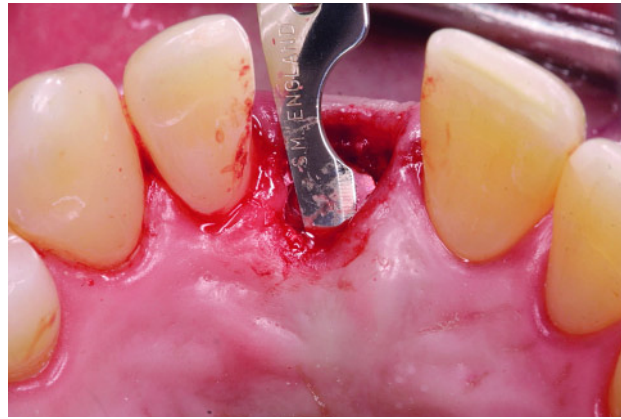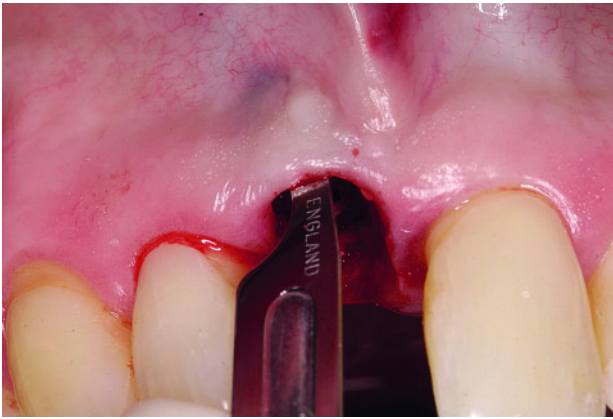


Abbildung 8 und 9 Bukkale und palatinale Tunnelpräparation unter strikter Belassung des Periostes auf dem Knochen als Resorptionsschutz.
Figure 8 and 9 Bukkal and palatal tunnels were dissected with care taken to leave the periosteum attached to the bone to prevent resorption.

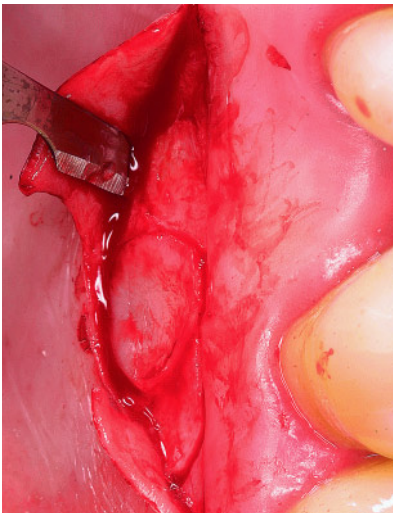


Abbildung 10 Umschneidung des zwei-stieligen kombinierten Schleimhaut-Bindege-webstransplantates.

Figure 10 Incision for the free gingival transplant with connective tissue pedicle.

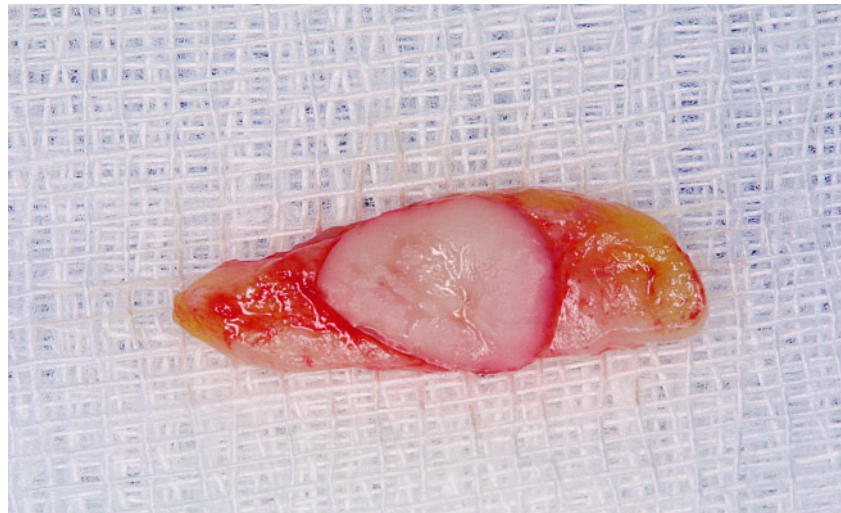

Abbildung 11 Zweistieliges kombiniertes Schleimhaut-Bindegewebstransplantat mit bukkalem und palatinalem Inlay- und epithelialisiertem Onlayanteil.

Figure 11 The combination epithelized-subepithelial connective tissue graft with a double pedicle design.

onsalveole. Da diese komplett intakt war, wurde eine Sofortimplantation (Camlog Screwline promote plus Ø4,3 mm/13 mm; Fa. Camlog, Wimsheim) durchgeführt. Der Raum zwischen Implantat und knöcherner Alveole („Jumping Distance“) wurde mit einem Gemisch aus je 50 % Eigenknochen aus der regio retro-molaris und Knochenersatzmaterial (BioOss 0,25–1 mm, Fa. Geistlich, Wolhusen, Schweiz) aufgefüllt (Abb. 7).

Transplantatbettvorbereitung:

Nach erfolgter Sofortimplantation und Augmentation wurde sowohl bukkal als auch palatinal ein suprapariostaler Tunnel gebildet. Dieser wurde unter strikter

Belassung des Periostes auf dem Knochen scharf präpariert und diente der späteren Aufnahme der Bindegewebsstiele (Abb. 8 und 9). Anschließend wurde die Größe des Emergenzprofils in mesio-distaler und vestibulo-oraler Ausdehnung mittels einer Parodontal-Sonde (PCP 12, Fa. Stoma, Emmingen-Liptingen) vermessen.

Transplantatentnahme:

Die Entnahme des zwei-stieligen Schleimhaut-Bindegewebsstransplantates erfolgte am harten Gaumen regio 24–27 unter Schonung der rugae palatinae. Zuerst wurde die Größe des Schleimhautanteiles, welche dem

Emergenzprofil der Extraktionsalveole entsprach, auf den harten Gaumen übertragen. Nach ca. 1 mm tiefer, senkrecht zum Gaumendach gelegter Erstin-zision zur Umschneidung des Schleimhautanteils erfolgte eine cervical gelegene mesiale und distale Entlastungsinzision von ca. 1 mm Tiefe zum Zugang der Bindegewebsstiele. Von diesen Entlastungsinzisionen ausgehend wurde ein Spaltlappen nach median gebildet. Es ist darauf zu achten, dass die Dicke des Lappens nach median hin zunimmt und die dünnste Stelle an der Inzisionslinie nicht auslaufend ist, sondern mit einer Dicke von ca. 1 mm präpariert wird. Auf diese

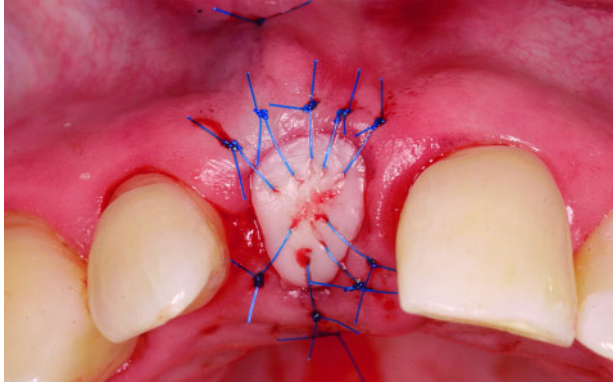


Abbildung 12 Adaption der Wundränder mit Einzelknopfnähten zur Stabilisierung des Transplantates.

Figure 12 Wound margins were adapted with single sutures to stabilize the graft.

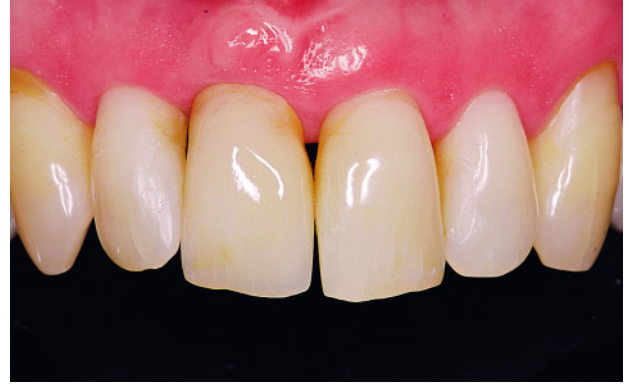

Abbildung 13 Definitive prothetische Versorgung mit vollkeramischem Abutment und vollkeramischer Krone mit Zirkonoxidgerüst.

Figure 13 The definite all-ceramic abutment and crown was delivered.

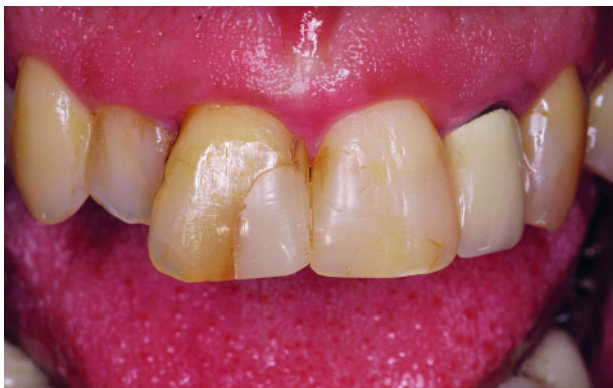

Abbildung 14 Nicht erhaltungswürdiger Zahn 11 eines 45-jährigen Patienten.

Figure 14 Tooth 11 of a 45 year old male patient with a longitudinal fracture.

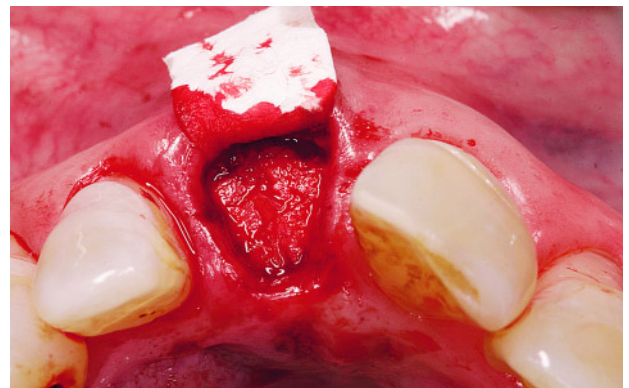

Abbildung 15 Zustand nach Insertion einer Membran zwischen Knochen und Periost an der bukkalen Knochenwand und Auffüllen der Alveole mit einem Gemisch aus 50 % Eigenknochen und 50 % Knochenersatzmaterial.

Figure 15 Placement of a membrane in between the buccal alveolar bone and the periosteum and ridge preservation with a 50:50 mix of autogenous bone and a bone substitute material.

Weise wird eine spätere Nekrose oder sekundäre Wundheilung an der Entnahmestelle verhindert. Nach Freilegen der anterioren und dorsalen Bindegewebsanteile wurde nun das komplette Transplantat mit einer senkrecht zum Knochen geführten Inzision umschnitten (Abb. 10). Das Transplantat konnte nun mit erneutem Spaltlappen, der parallel zum palatinalen Knochen geführt wird, ohne Periost entnommen werden (Abb. 11). Die Entnahmestelle wurde mesial und distal mit schräg nach median verlaufenden Einzelknopfnähten (Trofilene 6–0, Fa. Stoma, Emmingen-Liptingen) vernäht. Über die offene Wunde des Schleimhauttransplantatanteils wurde eine hori-

zontale überkreuzte Matratzennaht gelegt, um die klaffenden Wundränder anzunähern und somit die Wundheilung zu verbessern.

Transplantateinbringung:

Der bukkal gelegene Bindegewebsanteil wurde zunächst in den bukkal gebildeten Tunnel eingezogen. Hierzu wurde im apicalen Bereich des Tunnels von außen in den Tunnel eingestochen und die Naht cervical aus dem Tunnel geführt. Nun erfolgt die Aufnahme des Transplantates mittels einer horizontalen Matratzennaht im Bindegewebsanteil des Kombitransplantates. Die Naht wurde nun wieder cervical in den Tunnel geführt und parallel versetzt im apicalen Tunnel-

bereich ausgestochen, so dass eine horizontale Matratzennaht entstand. Durch Ziehen an den beiden Fadenenden wurde der Bindegewebsanteil des Transplantates in den bukkalen Tunnel eingezogen und der Faden im bukkalen Vestibulum verknotet. Die gleiche Nahttechnik erfolgte nun im palatinalen Tunnelbereich zum Einziehen und Fixieren des palatinalen Bindegewebsstiels. Abschließend wurden die Alveolenränder mit dem Schleimhautanteil des Kombinationstransplantates mit Einzelknopfnähten fixiert und adaptiert (Abb. 12).

Wundheilung:

Zur besseren Wundheilung der Entnahmestelle wurde für drei Tage postopera-

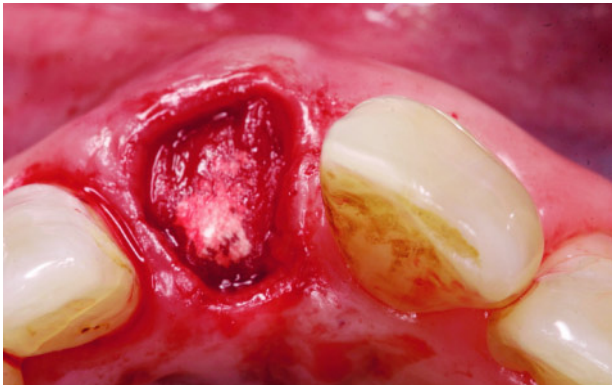


Abbildung 16 In den palatinalen Tunnel eingeschlagene BioGide Membran.

Figure 16 The membrane was placed over the augmented bone and pulled into the palatal tunnel.

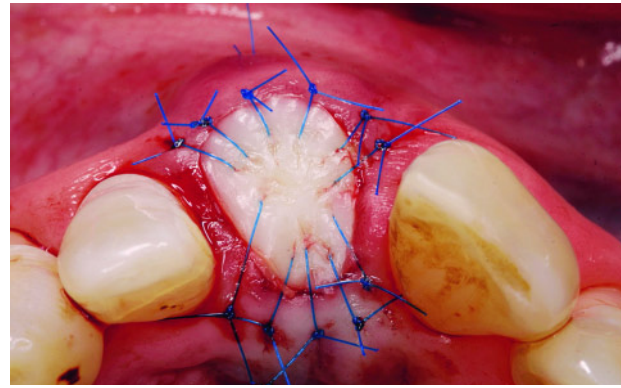


Abbildung 17 Adaptation der Wundränder mit Einzelknopfnähten zur Stabilisierung des zweistieligen Schleimhaut-Bindegewebs Transplantates.

Figure 17 Wound margins were adapted with single sutures to stabilize the combination epithelized-subepithelial connective tissue graft.

tiv eine tiefgezogene Wundverbandplatte (Erkodur 1,5mm, Fa. Erkodent, Pflzgrafeweiler) eingegliedert. Die Wundheilung verlief komplikationslos. Die Entfernung der Einzelknopfnähte erfolgte nach 8, die der Matratzennähte nach 14 Tagen. Es kam zu einer oberflächlichen Abschilferung des Epithels, ansonsten erfolgte aufgrund der beiden Bindegewebsstiele eine rasche Kapillareinsprossung und Durchblutung des Transplantates. Nach zwei Wochen war das Transplantat bereits zur Hälfte epithelisiert, nach vier Wochen absolut reizlos in situ.

Prothetische Restauration:

Nach fünfmonatiger Implantateinheilung erfolgte die Freilegung mittels Rollappentechnik, um das bukkale Weichgewebe nochmals zu verdicken. Das Implantat wurde zunächst zur weiteren Weichgewebsausformung mit einem Langzeitprovisorium versorgt. Die definitive Versorgung erfolgte nach weiteren zwölf Monaten (Abb. 13).

4.2 Ridge-Preservation mit zweistieligem Schleimhaut-Bindegewebstransplantat

Ein 45-jähriger Patient wurde zur Extraktion und Implantation des Zahnes 11 überwiesen (Abb. 14). Die Entfernung des Zahnes erfolgte wie bereits oben beschrieben in einer möglichst atraumatischen Extraktionstechnik unter Antibiotikaschutz (3 x 1000 mg

Amoxicillin 2 Tage prae op und 4 Tage post op). Um Drucknekrosen der gingivalen Weichgewebe und Traumata der knöchernen Alveolenwand (Einrisse an Alveolenwänden, Frakturen dünner Alveolarfortsatzanteile) zu vermeiden, wurde eine intraalveoläre Zahnentfernung durch mesio-distale Längsfräsung durchgeführt. Es erfolgte eine gründliche Kürettage der Alveole. Danach wurden die Alveolenwände mit einer Sonde abgetastet, wobei bukkale Wanddefekte durch Sondieren bei außen aufgelegter Fingerspitze identifiziert wurden. Da die bukkale Lamelle perforiert war, war es sinnvoll, den Defekt minimalinvasiv mittels einer Ridge-Preservation-Technik transalveolär zu rekonstruieren. Vor dem Auffüllen der Alveole wurde das Periost vorsichtig an der bukkalen Alveolenwand circa 2–3 mm über den Defekttrand vom Knochen abpräpariert. Weiter wurde der bukkale Tunnel supraperiostal mit einer 15c-Klinge (Fa. SwannMorton, Sheffield, England) über den knöchernen Defekt hinaus und der palatinalen Tunnel zur Aufnahme der Membran und des kombinierten Schleimhaut-Bindegewebstransplantates scharf präpariert. Anschließend wurde eine Kollagenmembran (Bio-Gide, Fa. Geistlich) in den Spalt zwischen Knochen und Periost geschoben und die Alveole mit einem Gemisch aus 50 % Eigenknochen und 50 % Knochenersatzmaterial (Bio-Oss 0,25–1 mm) aufgefüllt (Abb. 15). Die Membran wurde über das Augmentat in den palatinalen Tunnel eingeschlagen

(Abb. 16), so dass die ursprüngliche Kontur des Alveolarkammes wiederhergestellt werden konnte. Um einen sicheren primären Wundverschluss zu erreichen und um zusätzlich die bukkalen und okklusalen Weichgewebe zu verdicken, wurde zur Defektdeckung ein zweistieliges kombiniertes Schleimhaut-Bindegewebstransplantat vom harten Gaumen regio 24–27 entnommen. Zunächst wurden der bukkale und danach der palatinalen Bindegewebsstiel in den vorher gebildeten Tunnel zwischen Membran und Weichgewebe eingezogen und mit einer Matratzennaht fixiert. Daraufhin wurde der Schleimhautanteil mit Einzelknopfnähten fixiert und adaptiert (Abb. 17). Die Wundheilung verlief problemlos, so dass nach fünf Monaten ein Implantat (Camlog Screwline promote plus Ø4,3 mm/13 mm; Fa. Camlog) inseriert werden konnte. Nach fünfmonatiger Einheilphase und erfolgter Freilegung mittels Rollappentechnik konnte das Implantat vom Hauszahnarzt prothetisch versorgt werden (Abb.18).

5. Schlussfolgerung

In der ästhetisch anspruchsvollen Zone ist eine Implantation in Extraktionsalveolen, die der natürlichen Wundheilung überlassen wurden, in den meisten Fällen nur nach vorangegangener oder gleichzeitiger Augmentation möglich. Eine Augmentation bzw. eine Erhaltung

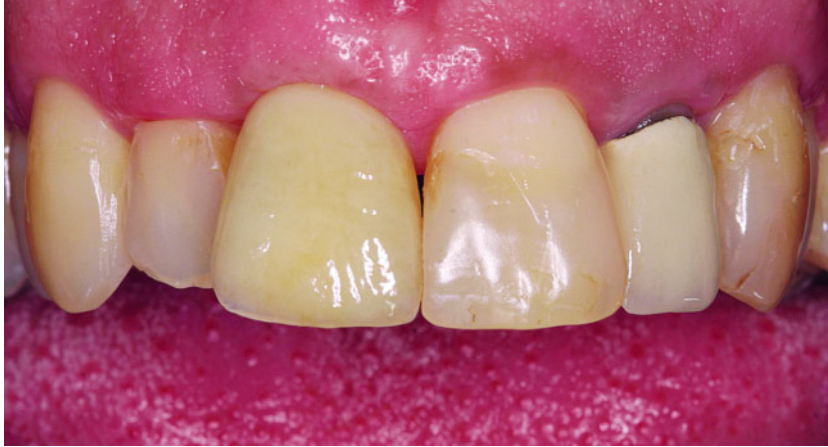

Abbildung 18 Prothetische Versorgung regio 11 (HZA Dr. R. Zach).

Figure 18 The definite all ceramic crown delivered by the dentist (Dr. R. Zach).

(Tab. 1 und 2, Abb. 1–18: M. Stimmelmayr)

von Hart- und Weichgewebe kann bereits im Rahmen der Zahnextraktion mit Hilfe von Socket- oder Ridge-Preservation-Techniken direkt über den Zugang der Alveole minimalinvasiv und ohne zusätzli-

che Lappenbildung durchgeführt werden, falls eine Sofortimplantation aufgrund von Defekten der Alveole nicht möglich ist. Die frühzeitige und gleichzeitige Augmentation zeitgleich mit der

Zahntfernung verkürzt somit die Länge des Implantationseingriffes, vereinfacht das Weichgewebemanagement und bietet die Möglichkeit größere sekundäre und anspruchsvolle Augmentationen minimalinvasiv zu umgehen. **DZZ**

Interessenkonflikte: Der Autor erklärt, dass er Vorträge und Kurse für die Firmen Camlog und Geistlich abhält, die von diesen Firmen honoriert werden. Ansonsten bestehen keine Interessenkonflikte im Sinne der Richtlinien des International Committee of Medical Journal Editors. Die Publikation dieser Kasuistik wurde selbst finanziert.

Korrespondenzadresse

Dr. Michael Stimmelmayr
Praxis für Oralchirurgie
Josef-Heilingbrunnerstrasse 2
93413 Cham
Tel.: 0 99 71 / 23 46
Fax: 0 99 71 / 84 35 88
E-Mail: Praxis@m-stimmelmayr.de

Literatur

- Amler MH: The time sequence of tissue regeneration in human extraction wounds. *Oral Surg Oral Med Oral Pathol* 27: 309–318 (1969)
- Araujo MG, Lindhe J: Dimensional ridge alterations following tooth extraction. An experimental study in the dog. *J Clin Periodontol* 32: 212–218 (2005)
- Botticelli D, Berglundh T, Lindhe J: Hard-tissue alterations following immediate implant placement in extraction sites. *J Clin Periodontol* 8: 820–828 (2004)
- Cardaropoli G, Araujo M, Lindhe J: Dynamics of bone tissue formation in tooth extraction sites. An experimental study in dogs. *J Clin Periodontol* 30: 809–818 (2003)
- Cardaropoli G, Araujo M, Hayacibara F: Healing of extraction sockets and surgical produced – augmented and non-augmented – defects in the alveolar ridge. An experimental study in dogs. *J Clin Periodontol* 32: 212–218 (2005)
- Cawood JJ, Howell RA: A classification of the edentulous jaws. *Int J Oral Maxillofac Surg* 17: 232–236 (1998)
- Chen ST, Wilson Jr. TG, Hämmerle CH: Immediate or early placement of implants following tooth extraction: review of biological basis, clinical procedures and outcomes. *Int J Oral Maxillofac Implants* 19 (Suppl):12–25 (2004)
- Covani U, Bortolaia C, Barone A, Sbordone L: Bucco-lingual crestal bone changes after immediate and delayed implant placement. *J Periodontol* 75: 1605–1612 (2004)
- Fickl S, Zuhr O, Wachtel H, Bolz W, Huerzeler M: Tissue alterations after tooth extraction with an dwithout surgical trauma: a volumetric study in the beagle dog. *J Clin Periodontol* 35: 356–363 (2008)
- Geistlich Infobrochure: Therapiekonzepte für die Extraktionsalveole. 2008
- Grunder U: Stabilität der Mukosatopographie um Einzelzahnimplantate und benachbarte Zähne: Ein-Jahresergebnisse. *Int J Parodontol Rest* 1: 10–17 (2000)
- Hämmerle Ch, Chen S, Wilson Th: Consensus statement and recommended clinical procedure regarding the placement of implants in extractions sockets. *Int J Oral Maxillofac Implants* 19: 26–28 (2004)
- Iglhaut G, Terheyden H, Stimmelmayr M: Der Einsatz von Weichgewebstransplantaten in der Implantologie. *Z Zahnärztl Impl* 22: 56–60 (2006)
- Iglhaut G: Vortrag anlässlich DGI-Jahrestagung 2008, Frankfurt.
- Jung RE, Siegenthaler DW, Hämmerle CH: Postextraction tissue management: a soft tissue punch technique. *Int J Periodontics Restorative Dent* 24: 545–553 (2004)
- Landsberg C, Bichacho N: A modified surgical/prosthetic approach for optimal single implant supported crown. Part I – The socket seal surgery. *Pract Periodontics Aesthet* 6: 11–25 (1994)
- Landsberg C: Socket seal surgery combined with immediate implant placement: a novel approach for single-tooth replacement. *Int J Periodontics Restorative Dent* 17: 140–149 (1997)
- Lekovic V, Kenney EB, Weinlaender M, et al.: A bone regenerative approach to alveolar ridge maintenance following tooth extraction. Report of 10 cases. *J Periodontol* 68: 563–570 (1997)
- Müller HP, Eger T: Masticatory mucosa and periodontal phenotype: a review. *Int J Periodontics Restorative Dent* 22:172–183 (2002)
- Nemcovsky CE, Artzi Z, Moses O, Gelernter I: Healing of marginal defects at implants placed in fresh extraction sockets or after 4–6 weeks of healing. A comparative study. *Clin Oral Implants*

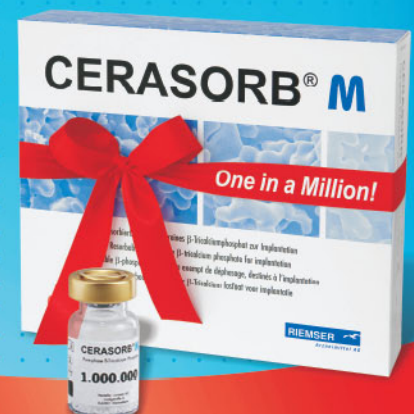- Res 13: 410–419, (2002), Clin Oral Implants Res 14: 775–783 (2003)
21. Schmidlin PR, Jung RE, Schug J: Alveolarkamprvention nach Zahnextraktion. Eine Literaturübersicht. Schweiz Monatsschr Zahnmed 114(4): 328–336 (2004)
22. Schropp L, Wenzel A, Kostopoulos L, Karring T: Bone healing and soft tissue contour changes following single-tooth extraction. A clinical and radiographic 12-month prospective study. Int J Periodontics Restorative Dent 23: 312–323 (2003)
23. Seibert J, Louis J: Soft tissue ridge augmentation procedure utilizing a combination onlay-interpositional graft procedure: Case report. Int J Periodontics Restorative Dent 16: 311–321 (1996)
24. Small PN, Tarnow DP: Gingival recession around implants: a 1-year-longitudinal prospective study. Int J Oral Maxillofac Implants 15: 527–532 (2000)
25. Stimmelmayr M, Reichert T, Iglhaut G: Minimalinvasive Augmentationstechnik mittels Ridgepreservation und Socketseal in der ästhetisch anspruchsvollen Zone. Implantologie 17: 183–191 (2009)
26. Stimmelmayr M, Allen EP, Reichert T, Iglhaut G: Use of a combination epithelialized-subepithelial connective tissue graft for closure and soft tissue augmentation of an extraction site following ridge preservation or implant placement – description of technique. Int J Periodontics Restorative Dent 2010, in Druck
27. Terhyden H, Iglhaut G: Chirurgische Versorgung der Extraktionsalveole – aktueller Stand und neue Erkenntnisse. Z Zahnärztl Impl 22: 42–45 (2006)

CERASORB® - eine Million Einheiten in 12 Jahren

Danke für diesen Erfolg!

Ihr Anwendervorteil: CERASORB® bietet größtmögliche Sicherheit!

- ist vollkommen synthetisch
- fördert eigenen Knochen → restitutio ad integrum
- spart Zeit durch vereinfachte Aufklärung



RIEMSER



RIEMSER Arzneimittel AG | Geschäftsbereich Dental
Lindlgstr. 4 | 63601 Kleinostheim | Germany | fon +49 (0) 6027 4686-0
fax +49 (0) 6027 4686-686 | e-mail dental@RIEMSER.de | www.RIEMSER.com

INFOCOUPON

Ja, ich möchte weitere Informationen erhalten.

Bitte informieren Sie mich zukünftig per E-Mail:

Ich möchte gerne persönlich beraten werden. Bitte nehmen Sie mit mir Kontakt auf.

Praxisstempel

Name / Straße / Ort