

„Man kann nur behandeln, was man sieht“ Wie viel Mikroskop braucht die Zahnärztin?

Die moderne Zahnheilkunde beschäftigt sich mit der Diagnose und Behandlung auch kleinster Strukturen der Zähne und deren Umgebung. Damit ist sie der Mikrochirurgie zuzurechnen. Während es in anderen medizinischen Gebieten wie der HNO oder Neurochirurgie zum Standard gehört OP-Mikroskope einzusetzen, ist es in der Zahnmedizin eher die Ausnahme. Im Folgenden wird aufgeführt, welche optischen Hilfsmittel in der Zahnmedizin sinnvoll sind. Hierzu werden zunächst zahnmedizinische Strukturen und ihre Größen beschrieben. Anschließend wird die Leistungsfähigkeit des Auges beschrieben, danach folgt eine Beschreibung der relevanten Vergrößerungshilfen und deren Einsatzmöglichkeiten.

Zahnmedizinisch relevante Strukturen, deren Größe und optische Zugänglichkeit

Zu Urzeiten der Zahnmedizin war das Spektrum der Behandlungsmöglichkeiten sicher sehr eng begrenzt auf Extraktionen, dafür war Durchsetzungsvermögen und Gefühl beim Hebeln entscheidend, Sicht und ggf. Licht eher sekundär. Mit Beginn der konservierenden Behandlungen wurden die optischen Herausforderungen deutlich größer: Reinigung der Kavitäten, Einbringen von Füllmaterial sollten schon unter guter Sicht erfolgen. Hierzu ist gutes Licht und für den molaren Bereich auch ein Spiegel unabdingbar. Zu Zeiten des Amalgams war vieles auch einfacher: sichtbare Füllungsänderer durch Schwarz-Weiß-Kontrast und meist im op-

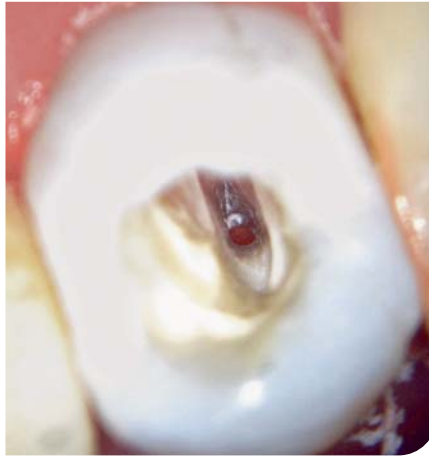

Abb. 1 Blick durch ein OP-Mikroskop mit 10-facher Vergrößerung bis zum offenen Apex.

tisch gut zugänglichen Bereich („Extension for prevention“). In der heutigen Zahnmedizin sind die Versorgungen jedoch technisch anspruchsvoller geworden. Hier sollen Füllungen und Füllungsänderer möglichst unsichtbar sein und es ist von Vorteil, wenn der Behandler mindestens genauso scharf sehen kann wie der Patient.

Allgemeine Beispiele:

- Karies/Sekundärkaries an schwer einsehbaren Stellen
- Präparationsänderer kontrollieren
- Wurzelreste bei Extraktionen entfernen
- Bifurkationen kontrollieren
- Bei der Infiltrant-Technik gilt es, proximale Kavitäten auszuschließen
- Bei substanzschonenden proximalen Tunnelpräparationen

Beispiele aus der Endodontie:

- Kanäleingänge finden
- Alte WF entfernen

- WR, retrograde Füllungen
- Kanäle bis Apex/Nähe Apex kontrollieren
- Kanal mit offenem Foramen (Abb. 1)

Das Auge

Das jugendliche „normale Auge“ kann Gegenstände in einer Entfernung von 15 cm bis unendlich deutlich sehen (Akkommodation). Mit zunehmenden Alter lässt die Nahsehfähigkeit nach. Ein gesunder 70-Jähriger kann Gegenstände erst ab 70 cm deutlich sehen (Abb. 2). Dieser Effekt hat etwa ab dem 40. Lebensjahr zunehmend praktische Bedeutung, da hier die normale Behandlungsdistanz betroffen ist. Komplizierter wird die Beurteilung der individuellen Sehfähigkeit. Die Sehfähigkeit wird durch den Visus beschrieben. Der Visus = 1 bedeutet normal. Wer einen Visus von 0,5 hat, darf zwar u.U. noch Auto fahren, sieht aber nur noch halb so genau. Viele Jüngere haben einen Visus von 1,5 und sehen also die Hälfte mehr. Für Berufskraftfahrer wird ein Visus von 1,0 gefordert. Im Alter nimmt der Visus durch „Verschmutzung“ des optischen Systems (Linse, Kammerwasser usw.) ab. Bei einem 80-Jährigen hat sich die Sehschärfe halbiert.

Noch etwas komplizierter wird es bei Fehlsichtigkeit, besonders Weit- bzw. Kurzsichtigkeit. Der Weitsichtige kann, wie der Name sagt, sehr gut weitsehen, hat jedoch gerade mit zunehmendem Alter Probleme mit der Nahsicht. Durch Brillen lässt sich das jedoch gut korrigieren. Der Kurzsichtige hat hier zunächst weniger Probleme.

Das normale Auge kann im Normabstand von 25 cm Details mit einem

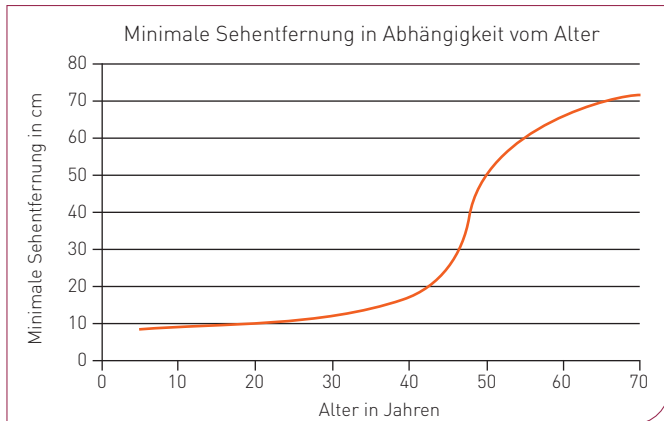


Abb. 2 Minimale Sehentfernung in Abhängigkeit vom Alter.



Abb. 3 Druckpunkte eines Kassen-HKP mit Feile 08. Diese entsprechen kleinen Kanaleingängen.

Durchmesser von kleiner als 1 Zehntel Millimeter erkennen. Hierbei wird jedoch ein optimaler Schwarz-Weiß-Kontrast vorausgesetzt, was in der zahnärztlichen Praxis nicht der Fall ist (Abb. 3).

Licht: Das Auge ist auf ausreichendes Licht angewiesen, was durch die OP-Leuchten auf Oberflächen auch garantiert ist. Bei tiefen Kavitäten und besonders bei Wurzelkanälen wird jedoch eine fast koaxiale Beleuchtung benötigt, um Abschattungen zu vermeiden. Dies ist mit OP-Leuchten nur bedingt möglich, sodass sich schon Kavitäten für Wurzelstifte nicht richtig ausleuchten lassen (Abb. 4).

Kritisch ist zu bemerken, dass die Tests beim Optiker sich an der Fernsicht orientieren und die für Zahnärzte relevante Nahsicht nur mit groben Lesetafeln überprüfen, deren bester Wert häufig dem unterdurchschnittlichen Visus von 0,8 entspricht.

Ein einfacher „Sehtest“, der in etwa die optischen Herausforderungen verdeutlicht, lässt sich mit einem üblichen HKP der Krankenkassen durchführen. Die rosa Flächen bestehen aus einzelnen Druckpunkten. Diese Druckpunkte haben einen Durchmesser, der feinen Kanaleingängen entspricht (0,06 mm), sollten also vom Behandler sicher erkannt werden.

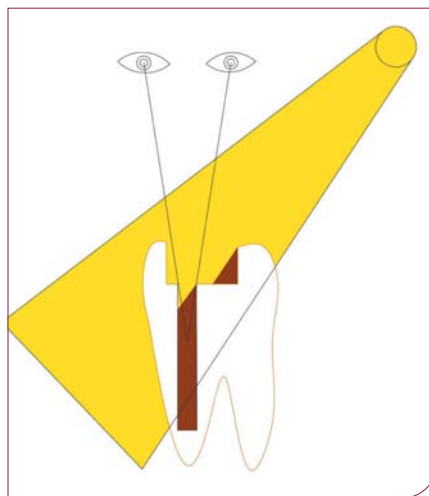


Abb. 4 Abschattung bei schräg einfallendem Licht.

Ohne Vergrößerungshilfe ist das nicht möglich, mit Lupenbrille kaum; erst mit einem OP-Mikroskop sind die Punkte („Kanaleingänge“) klar zu identifizieren.

Vergrößerungshilfen

Lupenbrillen

Lupenbrillen sind im technischen Sinne keine Lupen, sondern Ferngläser für den Nahbereich. Die Konstruktionsprinzipien gehen auf die Herren Galilei und Kepler zurück (Abb. 5). Die Vergrößerungsfaktoren



Abb. 5 Unterschiede zwischen Lupenbrillen nach Galilei und Kepler.

werden zwischen 2 und 6 angegeben. Hierbei ist jedoch zu beachten, dass sich die Faktoren meist nur auf das optische System beziehen. Die Detailauflösung, also das, was auf der Netzhaut als Vergrößerung ankommt, ist jedoch vom Arbeitsabstand abhängig. Als Beispiel: Eine Lupenbrille mit 2-facher Vergrößerung und einem Arbeitsabstand von 50 cm liefert dieselbe Detailauflösung wie das unbewaffnete Auge bei einem Abstand von 25 mm.

Licht: Die (fast) koaxiale Beleuchtung durch Stirnlampen ist erst durch die LED-Entwicklung in den letzten Jahren

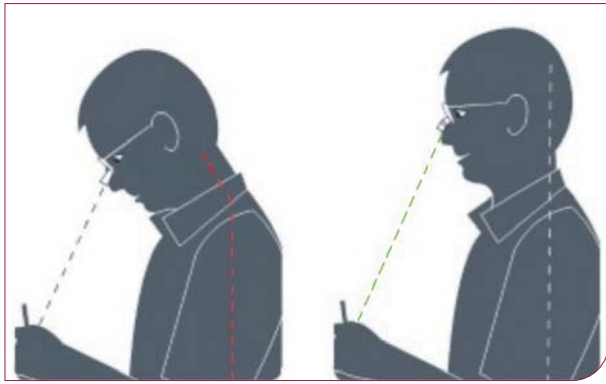


Abb. 6 Vergleich einer normalen Lupenbrille mit Prismatischer Lupenbrille.

praktikabel geworden. Neben den unmittelbaren praktischen Vorteilen – das Licht kommt immer aus der richtigen Richtung – können auch tiefere, engere Kavitäten ausgeleuchtet werden; dies war vorher den OP-Mikroskopen vorbehalten.

Einen sehr großen Vorteil bieten Lupenbrillen (am besten mit Stirnbeleuchtung) aus ergonomischer Sicht. Aus optischen Gründen ist scharfes Sehen mit Lupenbrillen nur in einem recht engen Abstand möglich, beispielsweise 35–45 cm. Dadurch wird die Behandlerin gezwungen, gerade zu sitzen, und kann also nicht mit gekrümmtem Rücken in den Patienten hineinkriechen. Mit zusätzlicher Stirnbeleuchtung ist auch

ein leichtes Wechseln der Kopf- und Blickrichtung möglich, was sonst ein umständliches Nachführen der OP-Beleuchtung erzwingt. Bei der PZR, wo in der Regel ohne Assistenz gearbeitet wird, ist die Summe der Vorteile noch größer. Relativ neu ist die Entwicklung mit eingearbeiteter optischer Umlenkung (Prismen) in den Lupenbrillen. Dadurch ist eine waagerechte Kopfhaltung möglich, obwohl sich das Behandlungsfeld schräg unten befindet (Abb. 6). Aus den umfangreichen Studien der Universität Bern lässt sich (hier sehr grob vereinfacht) ableiten: Der unter 40-jährige Behandler sieht ohne Lupenbrille genauso gut wie der über 40-jährige mit Lupenbrille¹.

OP-Mikroskope

OP-Mikroskope werden seit Mitte des vorherigen Jahrhunderts in der HNO- und Neurochirurgie eingesetzt. Die integrierte, fast koaxiale Beleuchtung ist für die „Tiefe“ ein sehr großer Vorteil. In der Zahnmedizin sind seit über 2 Jahrzehnten die Vorteile bei bestimmten Behandlungssituationen belegt, besonders in der Endodontie. Zahlreiche Studien befassen sich z. B. mit dem Auffinden des zweiten mesiobukkalen Kanals des oberen 6ers, der in 90 % der Fälle vorhanden ist. Hier ist die Lupenbrille schon hilfreich, das OP-Mikroskop spielt allerdings in einer anderen Liga. Die Sicht in den Wurzelkanal, meist bis zum Apex, ist nur mit OP-Mikroskopen möglich (Universität Bern). Mit anderen Worten: Ohne Mikroskop ist die Wurzelkanalbehandlung ein Blindflug mit diversen Fehlerquellen. Nicht gesehen werden:

- Perforationen,
- Lagunen, Kanäle sind selten rund,
- Ramifikationen,
- C-Kanäle,
- Debris vor dem Abfüllen,
- Calciumhydroxidreste vor dem Abfüllen usw,
- Röntgenbilder lassen sich oft vermeiden.



Abb. 7 Klassisches dentales Stereomikroskop.

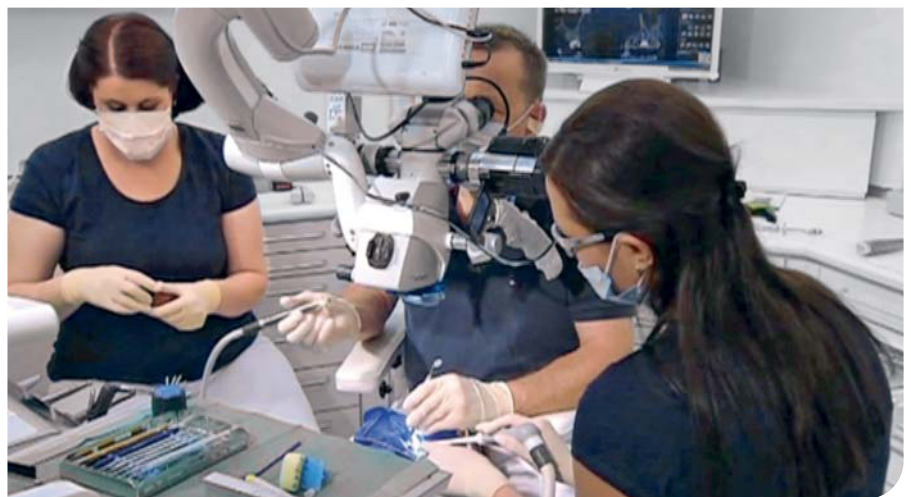

Abb. 8 Behandlung unter klassischem OP-Mikroskop mit 6-Hand-Technik (Dr. Jörg Schröder).

Zudem sind OP-Mikroskope bei Wurzelspitzenresektionen nützlich. Denn falls auf orthogradem Weg eine Ausheilung einer apikalen Parodontitis nicht möglich ist, kann eine Wurzelspitzenresektion durchgeführt werden. Hier einen sauberen Verschluss zu erzielen ist handwerklich anspruchsvoll, auch aus optischer Sicht. OP-Mikroskope bieten dabei mehr Sicherheit. In manchen Fällen lässt sich so der retrograde Zugang vermeiden.

Bei den Mikroskopen werden Vergrößerungen bis zu 24-fach angegeben. Beim Arbeiten mit Bohrern, Feilen usw. reichen geringe Vergrößerungen. Hier ist die bessere Übersicht und die höhere, physikalisch bedingte Schärfentiefe von Vorteil. Auch sind die Arbeitsinstrumente vergleichbar riesig. Für Diagnose und Kontrolle sind die hohen Vergrößerungen sinnvoll.

Traditionelle OP-Mikroskope (zweiäugig) versus monokulares OP-Mikroskop (einäugig)

Die traditionellen OP-Mikroskope (Abb. 7) sind vereinfachte Versionen aus den mikrochirurgischen Bereichen der HNO und Neurochirurgie. In diesen Bereichen wird häufig durch kleine Trepanationsöffnungen in der Tiefe vorwiegend, u.U. stundenlang, Weichgewebe bearbeitet. Um hier z.B. den Verlauf von Nerven zu präparieren, ist eine exakte räumliche Sicht vorteilhaft bzw. unabdingbar. Deshalb sind diese Geräte binokular ausgeführt. Bei nicht sicherer dreidimensionaler Orientierung kann es sonst leicht zu Verletzungen von Nerven durch scharfe Instrumente kommen. Zusätzlich verfügen diese Geräte über einen Zweibeobachterokular und ggf. auch eine Videoschnittstelle, um die Arbeiten der Assistenz und ihre Handreichungen sinnvoll zu gestalten. Eine komplette Wurzels-



Abb. 9 Monokulares Dentalmikroskop dentaZoom DZ1.

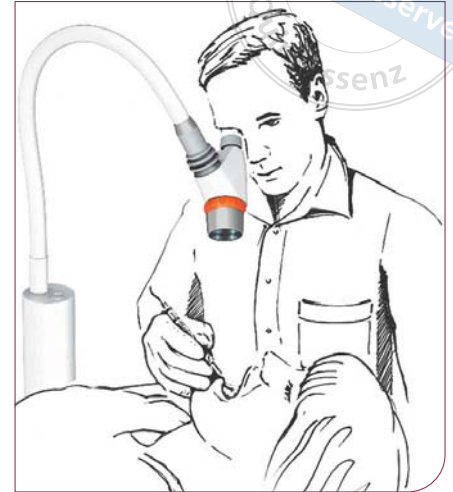


Abb. 10 Behandlung unter monokularem Dentalmikroskop dentaZoom DZ1.

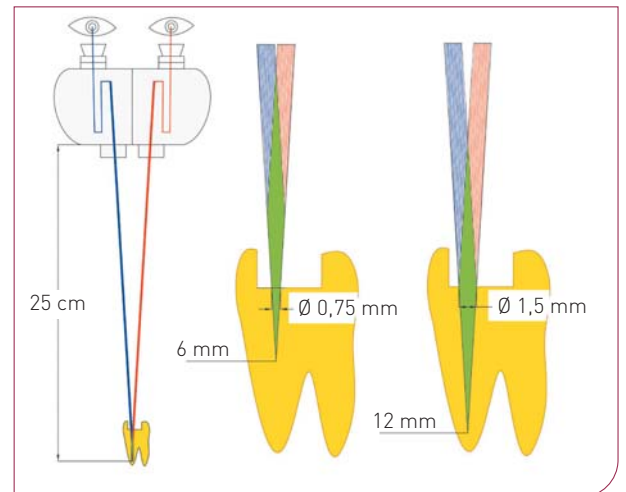


Abb. 11 Stereomikroskopischer Strahlengang bei unterschiedlich großen Kanaleingängen.

kanalbehandlung unter dem OP-Mikroskop könnte dann so aussehen (Abb. 9):

- optimale, feste Lagerung des Patienten, angepasst an die Mikroskop-Richtung;
- Spezialstuhl mit Armstützen, um entspannt vor den Okularen zu sitzen;
- Instrumente werden von 1 bis 2 wachsamen Assistenten gereicht;
- Unterbrechungen durch den Patienten sind sehr unerwünscht.

Für den Zahnarzt und sein Team ist die Einarbeitung in diese ungewohnte Behandlungstechnik sehr aufwendig. Um

flüssig arbeiten zu können, ist mit Trainingszeiten von bis zu 1 Jahr zu rechnen. Darin könnte auch der Hauptgrund liegen, weshalb sich die Mikroskope in der Praxis des Generalisten nicht durchsetzen konnten. Durch die gerade Haltung des Rückens können sich ergonomische Vorteile ergeben, allerdings kann die nahezu bewegungslose Haltung auch zur unerwünschten Mangel durchblutung der Bandscheiben führen.

Das monokulare OP-Mikroskop (Abb. 9 und 10)² wurde in den letzten Jahren für die Belange der Zahnmedizin entwickelt. Um das Mikroskop einfach in die gewohnte Behandlungsweise des

Tab. 1 Bewertung optischer Sehhilfen.

	Hersteller	Optik	Beleuchtung	Handhabung	Einarbeitung	Preis (netto, EUR)	Transport	Einsatzzweck	Kommentar
Binokulares OP-Mikroskop „Komfort“	Zeiss, Leica, Kaps	****	****	***	12 Monate	25.000–50.000	*	Dauerbehandlung	Für spezielles 4-Hand-Team
Monokulares OP-Mikroskop dentaZOOM	dentaZOOM	****	****	****	1 Woche	6.300	****	Diagnose, Kontrolle, kurze Behandlung	Für ambitionierte Praxis
Binokulares OP-Mikroskop „Einfach“	Zeiss, Leica, Kaps, „Made in China“	****	***	*	3 Monate	10.000–20.000	*	Diagnose, Kontrolle, mäßige Dauerbehandlung	Für einen Behandlungsplatz
Lupenbrille mit LED	Zeiss, Merident usw.	**	**	***	1 Monat	3.500	****	Dauerbehandlung	Teilweise als Kopflupe
Lupenbrille	Zeiss usw.	**	*	****	1 Monat	2.000	****	Dauerbehandlung	Mit dentaZOOM sehr helle koaxiale OP-Beleuchtung!
Auge		*	*	****				Einfachbehandlung	

Zahnarztes einzugliedern, waren die Vorgaben:

- kurze Einarbeitungszeit in der Praxis,
- variabler Arbeitsabstand von 20–40 cm,
- typische Vergrößerung eines OP-Mikroskops,
- sehr helles koaxiales Licht,
- maximale Freiheit der Blickrichtung,
- an mehreren Behandlungsplätzen einzusetzen,
- angenehmes Design.

Unter der Prämisse, dass mit Lupenbrillen der wichtige 3-D-Arbeitsbereich mit 2–4-facher Vergrößerung durch Lupenbrillen abgedeckt ist, wurde ein monokulares Mikroskop entwickelt. Da z. B. in engen Wurzelkanälen aus geometrischen Gründen des Strahlenganges mit Stereomikroskopen ebenfalls nur „mono“ gesehen werden kann, entsteht kein echter Nachteil (Abb. 11). Der typische intermittierende zeitliche Behandlungsablauf einer WK/WF teilt sich dabei so auf: 90% unter Lupenbrille und 10%

unter dem OP-Mikroskop. Die Einarbeitungszeit beträgt 2–3 Wochen.

Fazit

Die zu behandelnden Strukturen in der Zahnmedizin sind teilweise so klein, dass sie ohne Vergrößerungshilfen nicht sicher zu behandeln sind. Im Bereich der Oberflächen sind Lupenbrillen meist eine sehr gute Hilfe. Das altersbedingte Nachlassen der Nahsehfähigkeit kann ebenfalls sehr gut kompensiert werden. Die ergonomischen Vorteile, gerade auch in der PZR, sollten die Nachteile des gewöhnungsbedürftigen „Glühwürmchen Look“ aufwiegen. Wer in der Endodontie in die Tiefe des Kanals sehen und sich also nicht nur auf Erfahrung und Tastsinn verlassen will, ist auf ein OP-Mikroskop angewiesen. Das neuartige monokulare dentaZOOM DZ1 bietet hier eine gute Alternative, gerade für den Generalisten, um zu den spezialisierten „Endo-Akrobaten“ mit ihren großen Stereomikroskopen aufzuschließen.

Quellen

1. Perrin P, Eichenberger M, Neuhaus KW, Lussi A. Literaturübersicht zur Sehschärfe – Visus und Vergrößerungshilfen in der Zahnmedizin. Zahnärztliche Mitteilungen 2016;14:64–70.
2. DentaZOOM-Dentalmikroskope UG. Internet: www.dentaZOOM.de Abruf: 15.06.2020.



Klaus-Peter Jurkat

Zahnarzt
dentaZOOM-Dentalmikroskope UG
Oldesloer Weg 8
13591 Berlin-Spandau
Tel.: +49 30 367 8623
E-Mail: klaus-peter.jurkat@dentalzoom.de
www.dentaZOOM.de