

# QDENT



*Fokus*

## Ästhetische Chirurgie – Teil 2

SEITE 8

## Studium

Virtuelle Reise durch Mund, Kiefer und Zähne

SEITE 38

## Ratgeber

Die Mundhöhle – Spiegel der Gesundheit

SEITE 40



Jahrgang 6

[www.qdent-magazin.de](http://www.qdent-magazin.de)

 QUINTESSENCE PUBLISHING



# BLOODY SMART

Implants from Implantologists

[sic-invent.com](http://sic-invent.com)



# Ästhetische Chirurgie in der Zahnmedizin

## Teil 2

*„It's a beautiful day to save smiles“*

Meine lieben Zahnis,

endlich ist es so weit und ich kann euch Teil 2 der Ausgabe zur „Ästhetischen Chirurgie in der Zahnmedizin“ vorstellen. Mit einem anmutigen Lächeln verbinden die meisten Menschen nur positive Effekte, mit Blick auf ein erfolgreiches Auftreten sowie mehr Attraktivität und Selbstbewusstsein. Für eine Verschönerung im Zahn- und Mundbereich gibt es eine Reihe von chirurgischen Maßnahmen, die infrage kommen, wie zum Beispiel ästhetische Zahn-sanierungen, dentale Implantate und deren Versorgung oder auch diverse Techniken zum Knochenaufbau (Augmentation). Gerade bei Zahnverlust können Implantate eine perfekte und elegante Lösung sein, um eine unschöne Lücke zu schließen.

Erste Ideen zu einem der Wurzelform identischen Implantate wurden bereits 1969 beschrieben, jedoch kam es zu keiner Osseointegration, sondern nur zu einer Fibrinintegration. Weiterentwicklungen auf diesem Gebiet ermöglichten rasche Fortschritte. Bei derartigen wurzelförmigen Implantaten handelt es sich meist um ein einteiliges Hybridimplantat, welches durch CAD/CAM-Technik bereits vor der geplanten Extraktion und weiterer Implantation hergestellt wird. Der in dieser Ausgabe äußerst spannend dargestellte Patientenfall zeigt, dass bei passender Indikationsstellung individuelle

CAD/CAM Implantat-Systeme durchaus eine Alternative zu herkömmlichen Implantaten sein können.

Des Weiteren werden wir euch einen kompakten Überblick über die Historie der Sinusbodenelevation als operatives Verfahren vor implantologischen Eingriffen im Seitenzahn-bereich erläutern. Hierzu stellen wir euch eine Trainingseinheit für Studierende des externen Sinuslifts am Hühneri vor, um ein Gefühl für die Elevation der Schneider'schen Membran zu erlangen und seine handwerklichen Fähigkeiten zu verfeinern.

Darüber hinaus erläutern wir euch anhand eines 1x1 die verschiedenen Knochenersatzmaterialien und deren Anwendung in Bezug auf die Socket-Preservation. Ein Knochenaufbau im Kiefer kann mithilfe von verschiedenen Knochenaufbaumaterialien bzw. Knochenersatzmaterialien durchgeführt werden. Neben menschlichen oder tierischen Substanzen gibt es mittlerweile auch künstliches Knochenaufbau-Material, das genutzt werden kann, um Knochendefekte erfolgreich zu rehabilitieren und eine stabile Basis für Zahnimplantate zu schaffen.

Ein weiteres spannendes Thema sind die Full-Arch-Versorgungen mit dem anschließenden festsitzenden, implantatgetragenen Behandlungskonzept eines vollständig unbezahnten Kiefers. Die Full-Arch-Versorgung



**KATHARINA DOBBERTIN**

Dr. med. dent.  
Zentrum für Mund-, Kiefer-  
und Gesichtschirurgie  
E-Mail: dobbertin.katharina@  
dp-uni.eu



**beide:**  
Danube Private University  
Krems, Österreich



**DRITAN TURHANI**

Univ.-Prof. Dr.  
Direktor Zentrum Mund-,  
Kiefer- und Gesichtschirurgie  
E-Mail: dritan.turhani@  
dp-uni.ac.at

stellt dabei die Königsdisziplin dar. Anhand eines interessanten Patientenfalls präsentieren wir euch diese Art von Versorgung Step-by-Step.

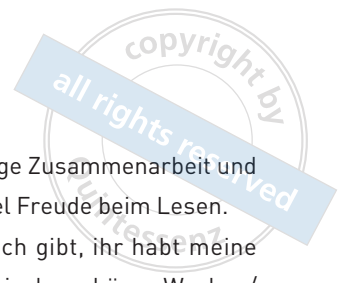Ich bin sehr stolz, nun endlich meine erste Qdent-Ausgabe als fertige Zahnärztin in den Händen halten zu dürfen und danke herzlichst allen Autorinnen und Autoren dieser Ausgabe sowie dem gesamten Team des Zentrums für Mund-, Kiefer- und Gesichtschirurgie der Danube Private University (DPU)

für die erneut großartige Zusammenarbeit und wünsche euch allen viel Freude beim Lesen.

Danke, dass es euch gibt, ihr habt meine Studienzeit an der DPU in der schönen Wachau/ Österreich perfekt gemacht!!

Eure Katharina

*Redaktionelle Patin dieser Ausgabe und Mitglied des studentischen Beirats der Qdent*

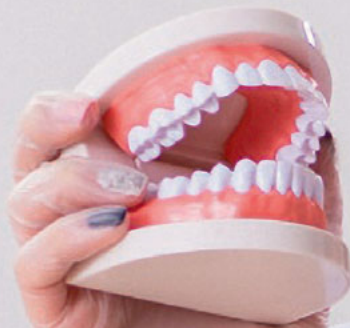



**KZV//LSA**

Kassenzahnärztliche Vereinigung  
Sachsen-Anhalt

copyright by  
all rights reserved



**MEHR ZEIT  
FÜR DEIN  
STUDIUM?**

**500 Euro monatlich** bis zum  
Ende der Regelstudienzeit

zweck**UN**gebunden

**MIT  
UNSEREM  
STIPENDIUM!**

für Zahnmedizinstudierende  
**aller deutschen Hochschulen**

nach **bestandener  
zahnärztlicher Vorprüfung**

### Praxis- und Stellenbörse

Du suchst die für dich passende Stelle für deinen Berufseinstieg, deine Weiterentwicklung oder deine eigene Praxis in Sachsen-Anhalt?

[KEINELÜCKE.DE](https://www.keineluecke.de)

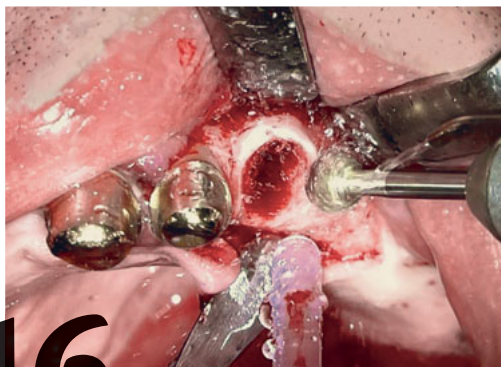


### Karriere als Zahni in Sachsen-Anhalt

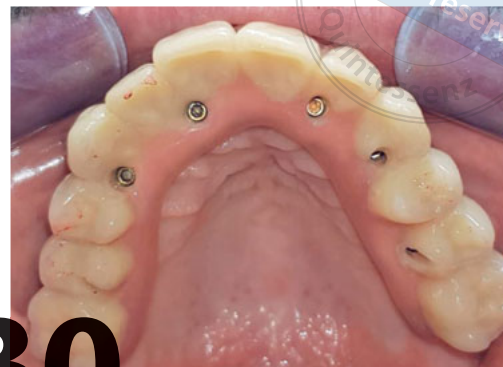Mit unseren Stipendien- und Förderprogrammen möchten wir euch eine Brücke bauen für den Sprung in die eigene berufliche Existenz in Sachsen-Anhalt.

[ZAHNI-STIPENDIUM.DE](https://www.zahni-stipendium.de)

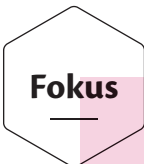



16



30



EDITORIAL

- 3 **Ästhetische Chirurgie in der Zahnmedizin**  
*Katharina Dobbertin, Dritan Turhani*

**Ästhetische Chirurgie**

- 10 Individuell angefertigte Implantate  
**Der Zahn der Zeit?**  
*Benedikt Schneider, Oliver Meller, Florian Pfaffeneder-Mantai*
- 16 **Das Einmaleins der Knochenersatzmaterialien**  
und ihre Anwendung im Rahmen der „Socket preservation“  
*Ditjon Bytyqi, Oliver Meller, Florian Pfaffeneder-Mantai*
- 22 **Sinusbodenaugmentation**  
Vom Hühnerei und der Schneider’schen Membran – Techniken & Komplikationen  
*Dritan Turhani, Patrick Bandura, Alina Hofmann, Tim Lakes*
- 30 Festsitzende implantatgetragene Prothetik  
**„Full-arch“-Versorgung im Oberkiefer**  
Ein neues Lebensgefühl  
*Ines Leppich, Guido Leppich, Sarmad Aburas*

STATISTIK

- 35 **Zahnärztliche Chirurgie Statistik**

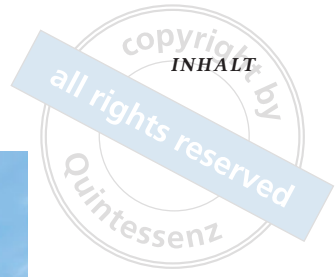STUDIUM

- 36 **Warum sollte man einen postgradualen Studiengang belegen?**  
*Ralf Gutwald*
- 37 **Masterstudiengänge**
- 38 **Virtuelle Reise durch Mund, Kiefer und Zähne**  
Poliklinik für Zahnärztliche Prothetik der Uni Regensburg testet VR-Prototypen in der studentischen Lehre

RATGEBER

- 40 **Die Mundhöhle – Spiegel der Gesundheit**  
Orale Inspektion  
*Margrit-Ann Geibel*
- 46 **Hilfreiche Infos für Studierende, junge Zahnärztinnen und Zahnärzte**
- 48 **Extrahieren erhaltungswürdiger Zähne als gefährliche Körperverletzung**  
*Wieland Schinnenburg*





40



54

UNI-PORTRÄT

50 Danube Private University (DPU), in Krems an der Donau, Österreich  
Teil 2: Mehr als 2.000 Studierende aus aus 66 Nationen sind an der DPU inskribiert  
Stefanie Arco-Zinneberg

54 Forschung und Entwicklung ...  
Dirtan Turhani

SERVICE

57 Marktplatz  
58 Impressum  
59 Autoren dieser Ausgabe

# K.on.Tour CONGRESS

7TH & 8TH OF OCTOBER 2022  
BOOM CHICAGO  
AMSTERDAM



MAURO FRADEANI



DAVIDE FARRONATO



DIEGO LOPS



CHRISTIAN COACHMAN

### 7TH OF OCTOBER DSD-DAY WITH CHRISTIAN COACHMAN

08:00		WELCOME AND REGISTRATION
08:30 - 11:00		SESSION 1 - WHY COMPREHENSIVE DENTISTRY
11:00 - 11:30		COFFEE BREAK
11:30 - 14:00		SESSION 2 - THE 6 STEPS OF DIGITAL WORKFLOW
14:00 - 15:00		LUNCH BREAK
15:00 - 16:30		SESSION 3 - EFFICIENCY WITH DIGITAL SOLUTIONS
16:30 - 17:00		Q&A
17:00 - 18:00		DRINKS
18:00 - 00:00		KARMA. PARTY WITH DINNER AND MYSTERY GUEST

699,- EURO

### 8TH OF OCTOBER CONGRESS-DAY

08:00		WELCOME AND REGISTRATION
08:30 - 09:00		OPENING
09:00 - 10:00		CHRISTIAN COACHMAN
10:00 - 11:00		MAURO FRADEANI
11:00 - 11:30		COFFEE BREAK
11:30 - 12:30		MAURO FRADEANI
12:30 - 13:30		LUNCH
13:30 - 14:30		DAVIDE FARRONATO
14:30 - 15:30		DIEGO LOPS
15:30 - 16:00		COFFEE BREAK
16:00 - 17:00		DIEGO LOPS & DAVIDE FARRONATO
17:00 - 20:00		DRINKS & SNACKS

399,- EURO

COMBI TICKET: 7 + 8 OCTOBER 999,- EURO

WWW.KARMAONTOUR.COM

# Fokus

## Ästhetische Chirurgie

### Teil 2

Im zweiten Fokusteil zur ästhetischen Chirurgie wollen wir euch verschiedene Materialien vorstellen und Techniken näher bringen.

Die moderne Zahnmedizin verfügt heute über hochentwickelte, innovative Behandlungsmethoden und das Spektrum erweitert sich mehr und mehr. Deshalb ist es wichtig sich bereits im Studium über die Grundlagen der Lehre hinaus zu informieren und Uptodate zu bleiben. Bei der Themenauswahl in dieser Ausgabe steht natürlich auch wieder die Ästhetik im Vordergrund. Denn bei der ästhetischen Chirurgie geht es, neben den funktionellen Ergebnissen, auch immer um die Erlangung eines passenden und

stimmigen Erscheinungsbild. Natürlich hat die Funktion den Vorrang, doch die wirkliche Kunst ist es, sie mit der Ästhetik in Einklang zu bringen und ein Endergebnis zu erzielen, dass beiden gerecht wird. Sich damit auseinanderzusetzen wird euch in eurem ganzen Berufsleben begleiten und betrifft auch alle anderen Behandlungsgebiete der Zahnmedizin. Wir wünschen euch viel Gewinn beim Lesen und möchten uns an dieser Stelle auch wieder bei unserer Patin Dr. med. dent. Katharina Dobbertin, Prof. Dr. Dirsan Tuhrani und dem Team der Danube Privat University in Krems für die spannenden Beiträge in diesem zweiten Teil bedanken.





Seite 10

BENEDIKT SCHNEIDER, OLIVER MELLER,  
FLORIAN PFAFFENEDER-MANTAI

## Der Zahn der Zeit?



Seite 16

DITJON BYTYQI, OLIVER MELLER  
FLORIAN PFAFFENEDER-MANTAI

## Das Einmaleins der Knochenersatz- materialien und ihre Anwendung im Rahmen der „Socket preservation“



Seite 22

DRITAN TURHANI, PATRICK BANDURA,  
ALINA HOFMANN, TIM LAKES

## Sinusbodenaugmentation



Seite 30

INES LEPPICH, GUIDO LEPPICH,  
SARMAD ABURAS

## „Full-arch“-Versorgung im Oberkiefer

## Fokus

### *Individuell angefertigte Implantate*

# Der Zahn der Zeit?

**Dentale Implantate sind eine optimale Methode, um nicht erhaltungswürdige oder fehlende Zähne zu ersetzen. Prinzipiell werden vier verschiedene Typen von Implantationszeitpunkten unterschieden. Typ 1: stellt die Sofortimplantation dar, Typ 2 die verzögerte Sofortimplantation 4 bis 8 Wochen nach dem Eingriff, Typ 3 die verzögerte Implantation 12 bis 16 Wochen nach dem Eingriff und Typ 4 die Spätimplantation mehr als 16 Wochen nach dem Eingriff<sup>1</sup>.**

Die Typ-1-Sofortimplantation bietet neben einer kürzeren Gesamtdauer der Behandlung weitere Vorteile hinsichtlich des weitgehenden Erhalts des Alveolarknochens, einer reduzierten Anzahl chirurgischer Eingriffe sowie einer primär günstigeren Weichgewebemorphologie<sup>1,2</sup>. Jedoch stellen Diskrepanzen zwischen Implantat- und Alveolendurchmesser sowie zu geringe Knochenqualität und damit verbundene geringere Primärstabilität den Operateur oftmals vor Schwierigkeiten. Diese Probleme hängen mit den Charakteristiken herkömmlicher Implantate zusammen. Um genau diese Herausforderungen zu umgehen, können Implantate mit demselben Design wie die extrahierte Wurzel nützlich sein<sup>3</sup>.

Erste Ideen von einem der Wurzelform identischen Implantat wurden bereits 1969 beschrieben<sup>4</sup>. Das Implantatsystem wurde aus kalt- oder heißpolymerisierten Polymethylmethacrylat (PMMA) hergestellt. Da es jedoch zu keiner Osseointegration kam, sondern nur zu einer Fibrinintegration, geriet dieses Material in Vergessenheit. Erneute Versuche fanden 1992 mit Titan als Material statt, welches eine Osseointegrationsrate von 88 % zeigte<sup>4</sup>. Es konnte festgestellt werden, dass die Passgenauigkeit eines wurzelanalogen Implantats zur Alveole eine Rolle für die Osseointegration spielt. Diesen Gedanken berücksichtigte das Re Implant-System aus dem Jahr 1997, indem es den koronalen Bereich

des wurzelanalogen Implantats etwas breiter gestaltete, um so den Verlust von parodontalem Gewebe während der Extraktion auszugleichen. Dadurch sollte eine engere Adaption des Implantats an die Alveole erzielt werden<sup>5</sup>.

In einer Tierversuchsstudie an Affen wurden jeweils die ersten und zweiten Schneidezähne extrahiert. Die entfernten Zähne wurden nach Kürettage der Alveole erneut eingesetzt und der Spalt zwischen der Alveole und der Wurzel gemessen. Anschließend wurden die Wurzeln eingescannt und mithilfe einer Software im koronalen Bereich vergrößert<sup>6</sup>. Das Implantat wurde anhand des Wurzeldesigns mit einer Fräsmaschine aus einem Titanzylinder Grad 2 hergestellt. Im Gegensatz zum Implantatsystem von 1992 wurden hier die Wurzeloberflächen mit Aluminiumoxid sandgestrahlt und säuregeätzt. Der extraossäre Bereich des Implantats wurde poliert. Die Implantate konnten nach der Fertigung noch alle am selben Tag der Extraktion inseriert werden. Eine Osseointegration der Implantate konnte histologisch nachgewiesen werden. Jedoch beschrieb man, dass manche Implantate zu breit gestaltet wurden, was zu Frakturen an der bukkalen Lamelle führte<sup>2</sup>.

Im Jahr 2007 wurde das BioImplant (Fa. Face your face, Wien/Österreich) als ein neues Design für wurzelanaloge Implantate beschrieben, bei dem Zirkoniumdioxid als Material für die Herstellung des Implantats verwendet wird, um die Biokompatibilität und die Ästhetik zu verbessern. Auf der gesamten Wurzeloberfläche wurden Mikro- und Makroretentionen angebracht, um die Primärstabilität und damit die Osseointegration zu verbessern. Bei diesem neuen Design wurde der Durchmesser des Implantats neben der bukkalen Kortikalis reduziert, um eine Fraktur der knöchernen Wand und einen druckbedingten Knochenverlust zu vermeiden<sup>7</sup>.

2013 wurde eine neue Methode zur Herstellung von wurzelanalogen Implantaten be-

schrieben. In einer Studie von Moin<sup>8</sup> wurde ein menschlicher bezahnter Unterkiefer eines Toten mit digitaler Volumetomografie (DVT) gescannt. Anhand der dreidimensionalen Darstellung wurde ein wurzelanalogenes Titanimplantat mit selektiver Laserschmelztechnik hergestellt. Das Implantat bestand aus einer Titan-Aluminium-Vanadium-Legierung. Das fertige Implantat und der formidentische extrahierte Zahn wurden durch optische Scans miteinander verglichen. Die Studie kam zu dem Ergebnis, dass es durchaus möglich ist, eine präzise Nachbildung einer Zahnwurzel im Sinne eines wurzelanalogen Implantats herzustellen<sup>9</sup>.

Titan gilt als Material der Wahl, jedoch rückt Zirkoniumdioxid als Implantatmaterial immer mehr in den Vordergrund. Zirkoniumdioxid verbessert das ästhetische Ergebnis vor allem in der Oberkieferfront und verursacht keine graue Verfärbung des Weichgewebes, welche bei Titanimplantaten und Titanabutments zu beobachten ist. Um diesem ästhetischen Problem entgegenzuwirken, wurden nun Implantate aus Titan und einem verbundenen Zirkonabutment auf dem Dentalmarkt eingeführt.

Das Zirkoniumdioxid-Abutment wird mit der Titanwurzel durch ein Sinterverfahren verschmolzen, wodurch kein Mikropalt entsteht, welcher eine mögliche Ursache für einen beträchtlichen Knochenverlust um das Implantat herum während der Remodellierung darstellt<sup>10</sup>.

Das Replicate-Implantatsystem (Fa. Natural Dental Implants, Berlin) wurde im Jahr 2016 in einem Fallbericht thematisiert. Darin wurde die Extraktion und unmittelbar anschließende Implantation von einem mittleren oberen Schneidezahn beschrieben. Der Fallbericht zeigte ein ästhetisches Ergebnis und einen guten Knochen- und Weichgewebeerhalt nach Implantation<sup>2</sup>.

Bei derartigen wurzelförmigen Implantaten handelt es sich meist um einteilige Hybridimplantate, die durch CAD/CAM-Technik bereits vor der geplanten Extraktion und weiterer

Implantation hergestellt werden. Dabei setzen sie sich aus einem enossalen Titanwurzelanteil und einem Abutment aus Zirkoniumdioxid zusammen. Das Abutment besitzt eine vorgefertigte Präparationsform und wird während der Einheilung von einer zahnfarbenen Klebebrücke vor jeglicher Belastung geschützt. Die Einheilung dieses einteiligen Implantat-systems erfolgt transgingival. Der Vorteil einer transgingivalen Einheilung besteht darin, die Implantatfreilegung einsparen zu können. Das heißt, ein weiterer chirurgischer Eingriff ist nicht mehr notwendig. Das Risiko für eine Narbenbildung kann dadurch verringert werden<sup>10</sup>.

Der folgende Patientenfall beschreibt anhand eines im Handel erhältlichen CAD-CAM gefrästem wurzelförmigem Implantats diese Art der Versorgung.

## FALLBERICHT

Im Februar 2019 stellte sich eine junge Patientin mit Schmerzen im Frontzahnbereich vor. Nach ausführlicher Diagnostik präsentierte sich der endodontisch behandelte Zahn 11 aufgrund einer Längsfraktur als nicht erhaltungswürdig. Nach Abwägung anderer alternativer Behandlungsmethoden entschied sich die Patientin zusammen mit den Behandlern für ein CAD-CAM gefrästes wurzelförmiges Implantat, welches sich für die Situation sehr gut zu eignen schien.

Im Zuge des ersten Termins wurden ein intraoraler Fotostatus und eine zweidimensionale Röntgenübersichtsaufnahme (OPTG) angefertigt (Abb. 1). Am selben Termin wurden für die Herstellung des wurzelanalogen Implantats ein Intraoralscan in STL-Format (Oberkiefer, Unterkiefer und virtuelles Bissregistrat) und ein DVT-Scan in DICOM-Format angefertigt, die anschließend mitsamt Laborauftrag an den Implantathersteller übermittelt werden konnten (Abb. 2 und 3). Das Field of View (FoV) sollte sich – falls möglich – auf den zu ersetzenden Zahn und seine Nachbarzähne

begrenzen. Mit den gesendeten Daten und Designs erstellte die Firma das Implantat sowie eine Vorlage für eine provisorische Klebebrücke aus PMMA. Hierfür wurden eine Spalthöhe von 0,5 mm zum Implantat und jeweils eine palatinale Klebefläche an den Zähnen 21 und 21 vorgesehen (Abb. 4).

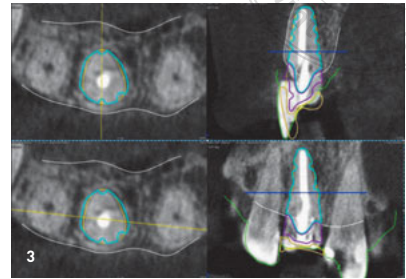
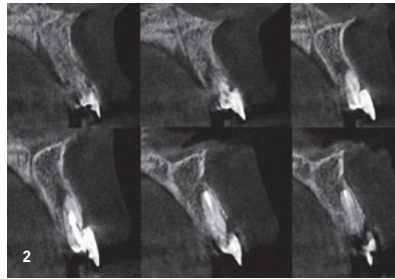
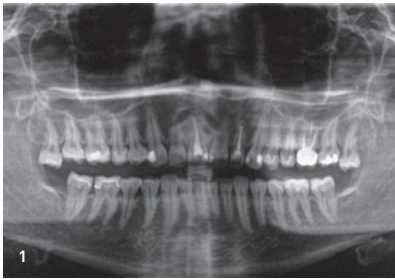
Um die Passgenauigkeit des Implantats unmittelbar nach der Extraktion überprüfen zu können, wurde neben dem eigentlichen wurzelförmigen Implantat ein formgleicher „Try-in-Tooth“ angefertigt, welcher vor Implantation testweise in das leere Zahnfach eingesetzt wird (Abb. 5).

Der Zweittermin galt der Extraktion sowie der Insertion des wurzelförmigen Implantats. Die Patientin spülte ihren Mund mit einer 0,12%igen CHX-Spüllösung und wurde mit Ultracain D-S forte mit Epinephrinzusatz 1:100.000 lokal anästhesiert. Daraufhin wurde bukkal für eine bessere Sicht und eine Entlastung der Gingiva ein Mukoperiostlappen gebildet (Abb. 6 und 7).

Eine Voraussetzung für das erfolgreiche Implantieren eines wurzelanalogen Implantats ist eine möglichst atraumatische Extraktion ohne großen Knochenverlust. Zu diesem Zweck wurde die Wurzel des Zahns 11 mit Piezotechnik mobilisiert, die Zahnkrone abgenommen, die Wurzel vertikal geteilt und unter besonderer Berücksichtigung der bukkalen Knochenlamelle entfernt (Abb. 8 und 9).

Nach genauer Überprüfung der Vollständigkeit der entfernten Wurzel wurde die Alveole sorgfältig kürettiert (Abb. 10). Anschließend wurde der mitgelieferte „Try-in-Tooth“ aus Zirkoniumdioxid testweise in die Alveole eingebracht, um die Passgenauigkeit des formgleichen, noch steril verpackten, wurzelanalogen Implantats zu überprüfen (Abb. 11). Nach Überprüfung der Passgenauigkeit im palatinalen Bereich der knöchernen Alveole wurden mit einem kleinen Rosenbohrer Bohrungen vorgenommen, um eine zusätzliche intraalveoläre Blutung anzuregen (Abb. 12).





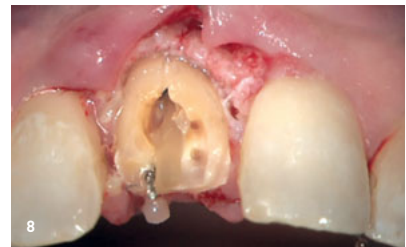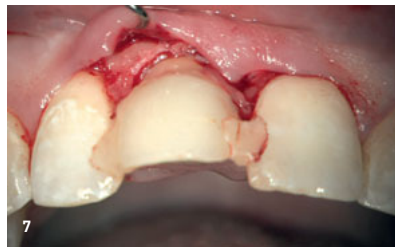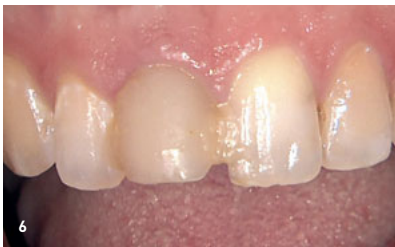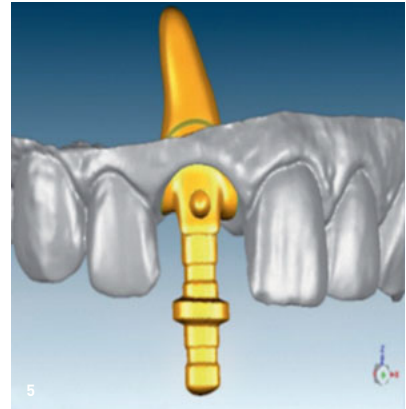
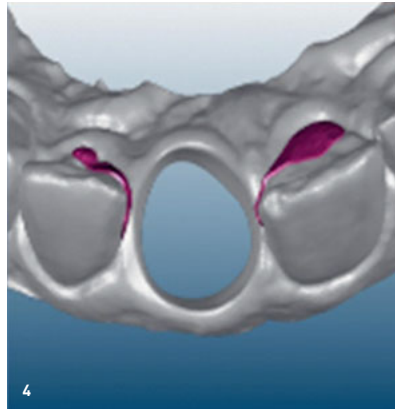
**Abb. 1** Situation vor der Implantation (OPTG).

**Abb. 2** Situation vor der Implantation (DVT).

**Abb. 3** Computerunterstütztes Design Zahn 11.

**Abb. 4** Planung der Klebeflächen für das „Covershield“.

**Abb. 5** Design der „Try-in-Tooth“-Position.



**Abb. 6** Situation vor der Extraktion Zahn 11.

**Abb. 7** Mobilisierter Mukoperiostlappen in Regio 12–21.

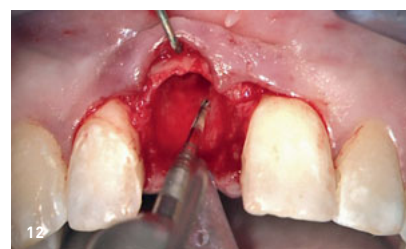
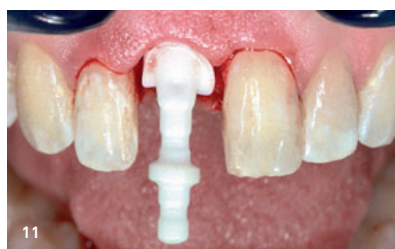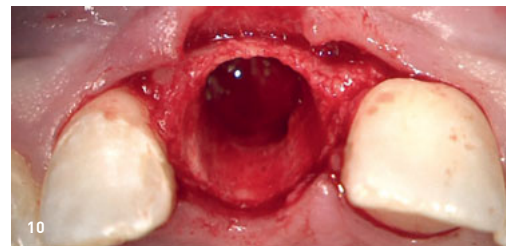
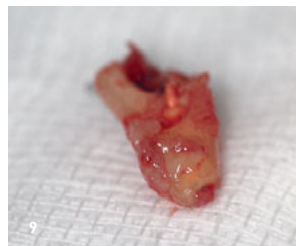**Abb. 8** Abnahme der Krone an Zahn 11.

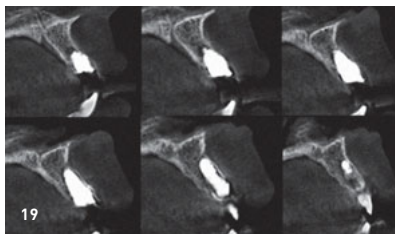
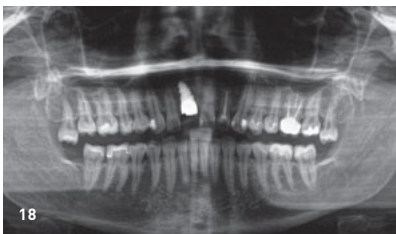
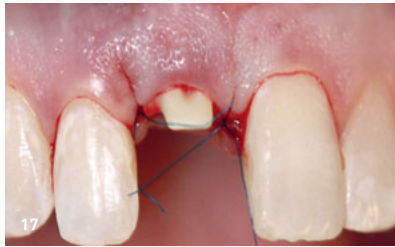
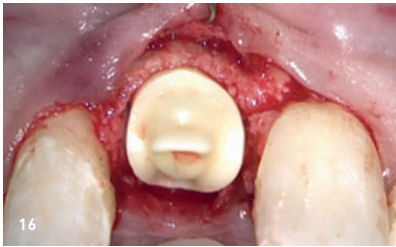
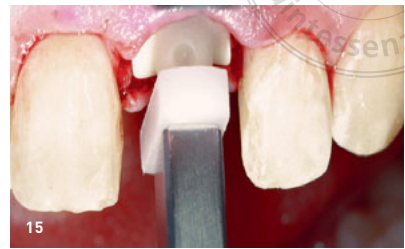
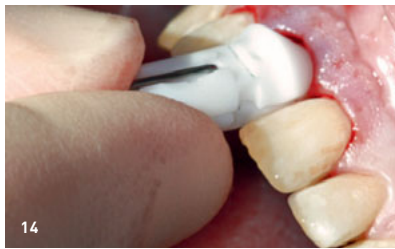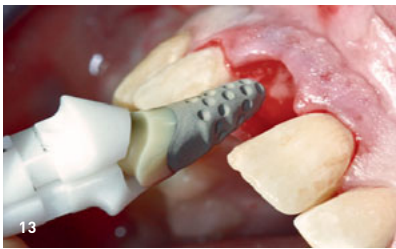
**Abb. 9** Entfernte Zahnwurzel 11.

**Abb. 10** Leere Alveole nach Extraktion [palatinale Ansicht].

**Abb. 11** „Try-in-Tooth“ in der Alveole.

**Abb. 12** Bohrungen an der palatinalen Alveolarwand.





**Abb. 13** Platzierung des individuellen Implantats (Schritt 1).  
**Abb. 14** Platzierung des individuellen Implantats (Schritt 2).  
**Abb. 15** Insertion des Implantats unter leichtem Klopfen.  
**Abb. 16** Definitive Implantatposition nach Insertion.  
**Abb. 17** Vestibuläre Ansicht nach Operation.  
**Abb. 18** OPTG direkt nach Implantation.  
**Abb. 19** DVT-Ausschnitte direkt nach Implantation.

Da der „Try-in-Tooth“ eine gute Passgenauigkeit aufwies, konnte das eigentliche Implantat aus seiner sterilen Verpackung entnommen und in der Alveole positioniert werden.

Das CAD-CAM gefräste wurzelförmige Implantat wurde mit einem speziell vom Hersteller mitgelieferten Einbringinstrument unter leichtem Klopfen in die optimale Position inseriert (Abb. 13 bis 16).

Nachdem das Implantat erfolgreich eingebracht worden war, erfolgte eine anschließende visuelle Inspektion und die Readaptation der mobilisierten Gingiva mit 2 seitlichen Einzelknopfnähten (Abb. 17). Zur Kontrolle wurden im Anschluss der Operation noch ein DVT und ein OPTG angefertigt (Abb. 18 und 19). Auf ihnen war ein passgenauer Sitz des Implantats in der Alveole zu erkennen. Der Patientin wurden ein Antibiotikum (Amoxicillin und Clavulansäure)

und ein Schmerzmedikament (Mefenaminsäure) postoperativ verschrieben.

**FAZIT**

Der dargestellte Patientenfall zeigt, dass bei passender Indikationsstellung individuelle CAD/CAM-Implantat-Systeme durchaus eine Alternative zu herkömmlichen Implantaten sein können. Es hat sich herausgestellt, dass das CAD/CAM-Implantat – im Sinne einer Sofortimplantation – Resorptionsvorgänge von Knochen- und Weichgewebe vermindern kann. Die CAD/CAM-Technik ermöglicht heute vielseitige Innovationen im Bereich der Implantologie. Es sind jedoch noch großflächige klinische Studien nötig, um diese Methoden alltäglich anwendbar zu machen.

## LITERATUR

1. Weber T. Memorix Zahnmedizin. Stuttgart: Thieme, 5. Aufl., 2017.
2. Saeidi Pour R, Freitas Rafael C, Engler MLPD et al. Historical development of root analogue implants: A review of published papers. Br J Oral Maxillofac Surg 2019;57(6):496–504.
3. Regish KM, Sharma D, Prithviraj DR. An Overview of Immediate Root Analogue Zirconia Implants. J Oral Implantol 2013;39(2):225–233.
4. Lundgren D, Rylander H, Andersson M et al. Healing-in of root analogue titanium implants placed in extraction sockets. An experimental study in the beagle dog. Clin Oral Implants Res 1992;3(3):136–143.
5. Kohal RJ, Klaus G, Strubl JR. Clinical investigation of a new dental immediate implant system. The reimplant-system. Deutsch Zahn Z 2002;57:495–497.
6. Kohal RJ, Hürzeler MB, Mota LF et al. Custom-made root analogue titanium implants placed into extraction sockets. An experimental study in monkeys. Clin Oral Implants Res 1997;8(5):386–392.
7. Pirker W, Kocher A. Immediate, non-submerged, root-analogue zirconia implants placed into single-rooted extraction sockets: 2-year follow-up of a clinical study. Int J Oral Maxillofac Surg 2009;38(11):1127–1132.
8. Moin DA, Hassan B, Mercelis P et al. Designing a novel dental root analogue implant using cone beam computed tomography and CAD/CAM technology. Clin Oral Implants Res 2013;24:25–27.
9. Gehrke P, Alius J, Fischer C et al. Retentive strength of two-piece CAD/CAM zirconia implant abutments: Retentive strength two-piece CAD/CAM abutments. Clin Implant Dent Relat Res 2014;16(6):920–925.
10. Gutwald R, Gellrich NC, Schmelzeisen R. Zahnärztliche Chirurgie und Implantologie: Für Studium, Examen und Beruf. Köln: Deutscher Zahnärzte Verlag, 3. überarb. u. erw. Aufl., 2018.



**BENEDIKT SCHNEIDER**

Dr. med. dent.  
Zentrum für Mund-, Kiefer- und Gesichtschirurgie  
Danube Private University Krems, Österreich  
E-Mail: schneider.benedikt@dp-uni.eu



**OLIVER MELLER**

Dr. med. dent.  
Zentrum für Mund-, Kiefer- und Gesichtschirurgie  
Danube Private University Krems, Österreich  
E-Mail: meller.oliver@dp-uni.eu



**FLORIAN PFAFFENEDER-MANTAI**

Ass.-Prof. OA Dr. med. dent., MA  
Zentrum für Mund-, Kiefer- und Gesichtschirurgie  
Danube Private University Krems, Österreich  
E-Mail: florian.pfaffeneder@dp-uni.ac.at



# Das Einmaleins der Knochenersatzmaterialien

*und ihre Anwendung im Rahmen der „Socket preservation“*

Eine Hartgewebeaugmentation im zahnärztlichen Alltag ist notwendig, wenn die Indikation eines ossären Defizits durch einen angeborenen oder erworbenen Knochenverlust vorhanden ist<sup>1</sup>. Prinzipiell können Knochenersatzmaterialien (KEM) in autogene (körpereigen), allogene (Individuum derselben Spezies), xenogene (fremde Spezies) und alloplastische (künstlich) Vertreter unterteilt werden, wobei der autologe Knochen aus physiologischer Sicht als Goldstandard bezeichnet wird<sup>2</sup> (Tab.1).

Die oben genannten KEM können den folgenden Wirkungsweisen zugeordnet werden:

1. Osteogenese: Knochenneubildung durch die im Transplantat enthaltenen Osteoblasten,
2. Osteokonduktion: KEM dient als Leitstruktur für die Knochenneubildung,
3. Osteoinduktion: Knochenformation durch den Einfluss von Knochenproteinen (Wachstum-induzierende Faktoren wie z. B. „Bone morphogenic proteins“, BMP).
4. Osteointegration: Direkte chemische Bindung des Transplantats zum Knochen des Empfängers ohne Ausbildung einer Bindegewebeschicht.

**Tab. 1** Zusammenfassung der beschriebenen Knochenersatzmaterialien (KEM) und ihre möglichen Reaktionen auf den KEM-Empfänger.

Einteilung der KEM	Herkunft	Reaktion
autogen	vom Patienten selbst	keine Abstoßreaktion
allogen	vom Individuum derselben Spezies	zelluläre Abstoßreaktionen möglich
xenogen	von fremder Spezies wie Rind (bovin), Schwein (porcin), Pferd (equin) und Pflanzen (phytogen)	humorale sowie zelluläre Abstoßreaktionen möglich
alloplastisch	künstlicher Abstammung	keine Abstoßungsreaktion; vermehrt Abgrenzungsreaktion möglich



Diese vier Punkte werden durch multiple Wachstumsfaktoren stimuliert und beeinflusst, wie „Platelet-derived growth factors“ (PDGF), „Fibroblast growth factors“ (FGF) und „Transforming growth factors- $\beta$ “ (TGF- $\beta$ )<sup>3</sup>. Darüber hinaus beeinflussen weitere Aspekte die Erfolgsquote eines Knochentransplantats. Zu diesen gehören unter anderem die Biokompatibilität, Bioresorbierbarkeit, Sterilität, strukturelle Integrität, ausreichende Porosität für das Einwachsen von Gefäßen, Plastizität, einfache Handhabung und Druckfestigkeit<sup>4</sup>.

## KEM IM DETAIL

### AUTOGENE KEM

Autogen gewonnener Knochen hat aufgrund seiner osteoinduktiven, osteokonduktiven, osteointegrativen und osteogenetischen Wirkung im Vergleich zu den anderen KEM das stärkste regenerative Potenzial und bleibt weiterhin der Goldstandard<sup>3</sup>. Die gängigen Entnahmeregionen der Autotransplantate sind die Region des Ramus mandibulae, die Region des Kinnbereichs, Tuber maxillae sowie die Crista iliaca. Vorteile sind außerdem die immunologische und infektiöse Unbedenklichkeit, da es zu keiner Abstoßungsreaktion kommt. Nachteile wiederum sind neben der zeitlichen Komponente die je nach Spenderregion gesteigerte Morbidität sowie signifikant höhere Risiken wie gesteigerte Blutung und Infektion, weshalb andere KEM ebenso ihre Berechtigung haben<sup>5</sup>.

### ALLOGENE KEM

Die primäre Alternative zu einem autogenen KEM ist die Verwendung von allogenen KEM, die entweder von einem kompatiblen lebenden Spender oder aus dem Knochen eines Leichnams gewonnen werden<sup>6</sup>. Allotransplantate können in vier Formen hergestellt werden: frisch, frisch gefroren, gefriergetrocknet oder

als demineralisierte Knochenmatrix („Demineralized bone matrix“, DBM). Die frische Form wird vom Donor gewonnen und direkt in die benötigte Region transplantiert. Da jedoch ein Risiko der Krankheitsübertragung besteht, sind sie nicht gebräuchlich. Die frisch gefrorene Form wird bei  $-80^{\circ}\text{C}$  gefroren, wobei der Spender sorgfältig auf potenziell übertragbare Krankheiten (z. B. HIV, Hepatitis) sowie systemische Krankheiten untersucht wird, um eine mögliche Infektion/Übertragung auszuschließen. Jedoch wird in der Literatur ein generelles Infektionsrisiko von ca. 20 % beschrieben<sup>7</sup>.

Gefriergetrocknete Knochentransplantate („Freeze-dried bone allografts“, FDBA), auch bekannt als lyophilisierte Knochentransplantate, werden durch schnelles Einfrieren und Druckreduzierung hergestellt. Beim Einfrieren bilden sich intrazellulär Eiskristalle, die den Zellen tödlichen Schaden zufügen und ihre Oberflächenantigene zerstören<sup>8</sup>. Dies verringert das Risiko von schädlichen immunogenen Reaktionen des Wirts und hat zu ihrem verstärkten Einsatz in der Knochenaugmentation geführt. Die Gefrierdrying kann sich jedoch negativ auf die osteoinduktiven und mechanischen Eigenschaften dieser Transplantatmaterialien auswirken<sup>8</sup>.

DBM hat hervorragende osteoinduktive und osteokonduktive Eigenschaften und wird unter Verwendung von Knochenentkalkungsmitteln wie Ethylendiamintetraacetat (EDTA) oder Säuren (z. B. Salzsäure) hergestellt, wodurch Proteine (d. h. Kollagen und nichtkollagenhaltige Proteine) und Wachstumsfaktoren (hauptsächlich BMP) freigesetzt werden<sup>9</sup>. DBM induziert sowohl eine Knochenheilung als auch eine Knochenbildung nach subkutaner Implantation<sup>10</sup>. Allerdings kann die klinische Leistung von kommerziell erhältlichen DBM-Produkten durch verschiedene Faktoren wie das Alter des Spenders (d. h. Transplantate von jüngeren Personen sind besser als die von älteren Personen), Verarbeitung, Lagerung und Sterilisation



negativ beeinflusst werden<sup>11</sup>. Nach dem deutschen Arzneimittelgesetz sind allogene KEM als Arzneimittel einzustufen und unterstehen einer strikten Regulierung.

### XENOGENE KEM

Die xenogenen KEM werden aus nichtmenschlichen Individuen entnommen und für die Knochenregeneration bei menschlichen Empfängern verwendet. Zu den Transplantatquellen zählen meist das Rind (bovin), das Schwein (porcin) und das Pferd (equin) sowie Pflanzen (phytogen, z. B. Rotalgen)<sup>5,12</sup>. Das xenogene Knochenransplantat liegt meist in Form von deproteinisiertem Knochen vor (d. h. die organischen Bestandteile sind vollständig entfernt worden) und wird einer starken Sterilisation unterzogen.

Ein sehr bekanntes Verarbeitungsverfahren ist das Tutoplast-Prozess, wodurch die enthaltenen Pathogene und Antigene fehlen und die für die Knochenregeneration relevanten Wachstumsfaktoren erhalten bleiben. Im Verfahren wird das Knochenransplantat zuerst durch Ultraschallbehandlung in Azeton entfettet, anschließend mit Natriumhypochlorid gespült und außerdem mit Wasserstoffperoxid oxidativ denaturiert (irreversible Zerstörung der Proteine). Anschließend wird das Knochenransplantat getrocknet und Gamma-sterilisiert. Die biomechanischen Eigenschaften bleiben dabei erhalten. Zuletzt werden durch eine moderate Temperaturbehandlung alle organischen Bestandteile durch Pyrolyse entfernt. Als Resultat entsteht ein rein anorganisches Gerüst, welches weiterhin Osteozyten, Trabekel, Lakunen und Havers-Kanäle enthält. Die xenogene KEM wirken meist osteokonduktiv und osteointegrativ, weisen eine geringe Resorptionsrate auf und stellen eine ausgezeichnete Quelle für Calcium dar, welches für eine Knochenbildung benötigt wird<sup>13</sup>.

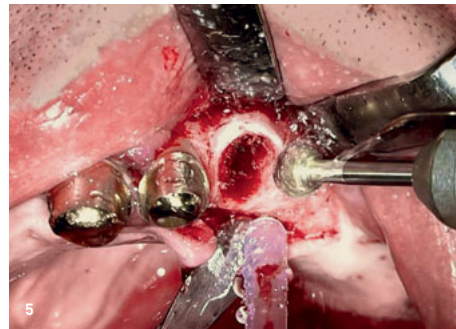
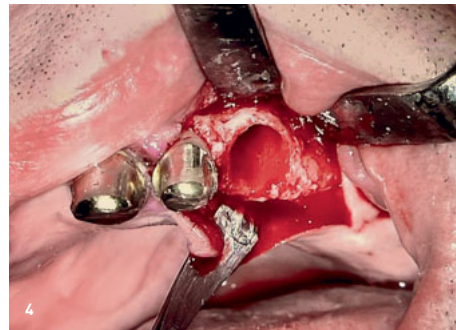
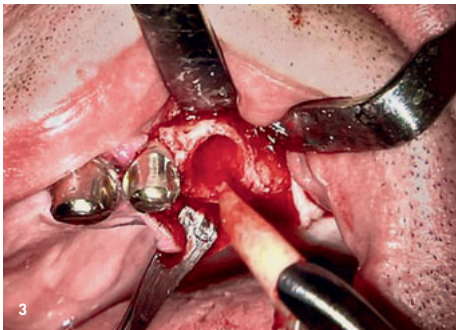
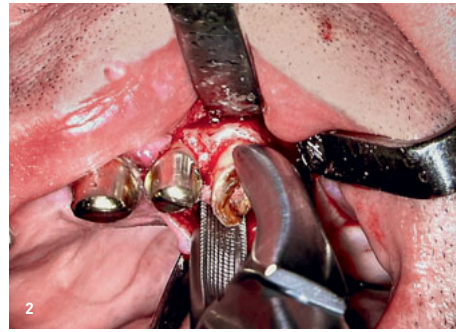
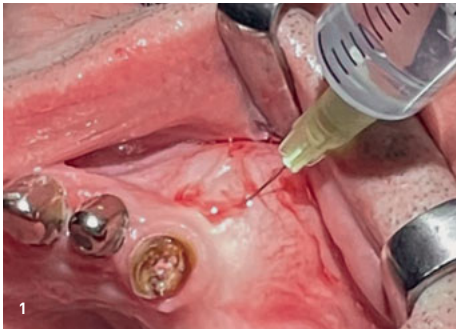
### ALLOPLASTISCHE KEM

Alloplastische Knochenransplantate wurden in erster Linie entwickelt, um natürliche Knochenransplantate für verschiedene Anwendungen zur Knochenregeneration zu ersetzen. Im Gegensatz zu natürlichen Produkten bergen diese Materialien kein Risiko der Krankheitsübertragung oder einer möglichen Antigenität. Vom biologischen Standpunkt aus gesehen wirken sie hauptsächlich osteokonduktiv und haben in der Regel keine osteoinduktiven oder osteogenen Eigenschaften. Die alloplastischen KEM werden synthetisch hergestellt und können aus Hydroxylapatit, siliziumhaltigen Biogläsern, Calciumphosphaten (z. B. Tricalciumphosphat) und mikroporöse Kompositen (z. B. PMMA) gewonnen werden<sup>5</sup>.

### ALLGEMEINES ZUR „SOCKET PRESERVATION“

Alveolarkammerhaltende Methoden werden vor allem in der englischen, aber auch in der deutschsprachigen Literatur generell wie folgt bezeichnet: „Socket preservation“ oder auch „Alveolar ridge preservation“<sup>14</sup>.

Nach Zahnverlust oder nach einer Zahnextraktion kommt es in der Heilungsphase zu einem zusätzlichen Abbau des Alveolar-knochens als Folge des natürlichen Umbauprozesses. Dieser beginnt schon unmittelbar nach der Extraktion und kann bereits innerhalb eines Jahres zu einer Resorption von bis zu 50 % der Alveolarkambbreite führen<sup>15</sup>. Der Zweck der „Socket preservation“ besteht darin, den natürlichen Absorptionsprozess, der nach der Zahnextraktion stattfindet, zu mildern und dadurch mehr Knochenbreite und -höhe<sup>5</sup>, im Hinblick auf eine künftige prothetische Behandlung oder das Einsetzen eines Zahnimplantats zu erhalten<sup>11</sup>.



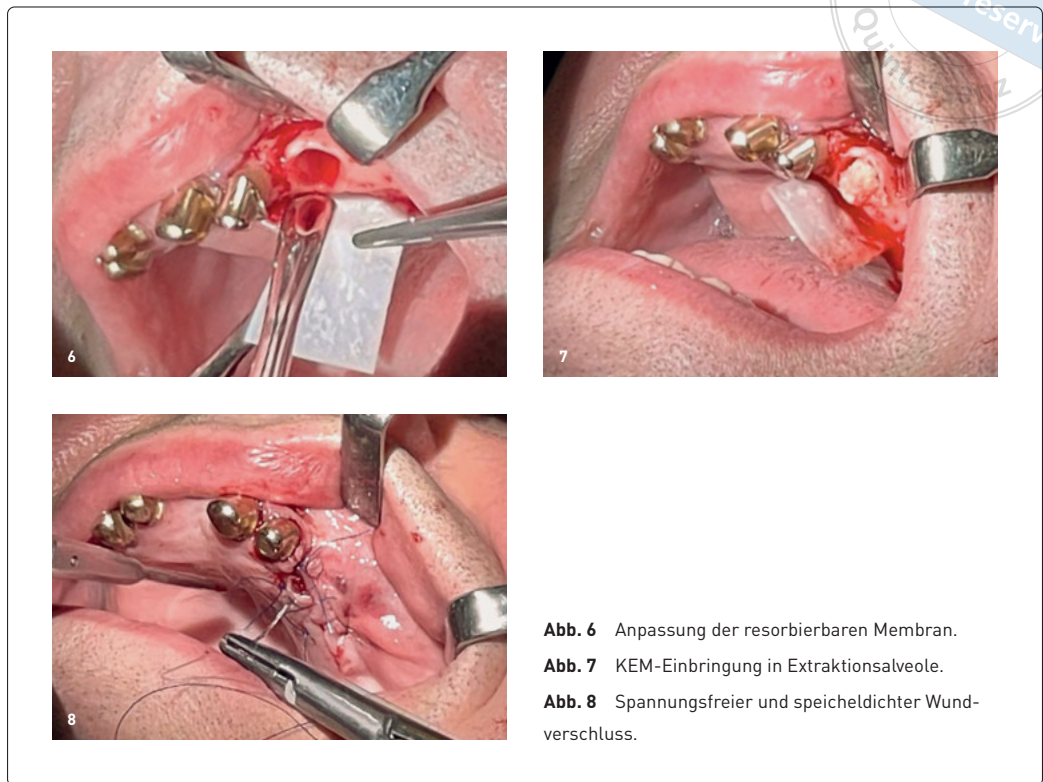
**Abb. 1** Ausgangssituation zeigt die Anästhesie des zu extrahierenden Zahns 23.  
**Abb. 2** Schonende Entfernung des Zahns 23.  
**Abb. 3** Zustand nach atraumatischer Extraktion.  
**Abb. 4** Leere knöcherne Alveole.  
**Abb. 5** Minimalinvasive Knochenglättung der Knochenkante.

## INDIKATIONEN

Eine „Alveolar ridge preservation“ kommt dann infrage, wenn die Implantation zu einem späteren Zeitpunkt geplant ist und das Implantat erst nach Einheilung der Augmentation inseriert wird oder wenn für den Patienten keine Möglichkeit besteht eine Sofortimplantation durchzuführen. Weitere Indikationen dafür sind beispielsweise, wenn die Primärstabilität eines Implantats nicht erreicht werden kann oder wenn eine „Socket preservation“ die Notwendigkeit eines Sinuslifts deutlich verringert<sup>14</sup>.

## TECHNIK

Nach einer Zahnextraktion mit minimalinvasiven Verfahren kommt es zur vollständigen Entfernung von entzündlichem Gewebe und pathologischen Läsionen. Alle Weichteile entlang der Alveolarwand werden entfernt und es wird eine Spontanblutung ausgelöst, um Heilungsfaktoren aus dem Knochenmark freizusetzen (Abb. 1 bis 5). Im Anschluss erfolgt die Präparation eines Schleimhautlappens. Danach erfolgt die Adaption einer resorbierbaren Barrieremembran (Abb. 6) sowie die



**Abb. 6** Anpassung der resorbierbaren Membran.  
**Abb. 7** KEM-Einbringung in Extraktionsalveole.  
**Abb. 8** Spannungsfreier und speicheldichter Wundverschluss.

drucklose Applikation von KEM in die Extraktionsalveole (Abb. 7). Zum Schluss erfolgt ein spannungsfreier und speicheldichter Wundverschluss (Abb. 8).

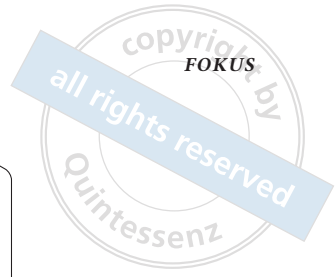Die Verwendung eines osteokonduktiven KEM oder anderer synthetischer Materialien

mit langsamer Resorption und die Abdeckung haben gezeigt, dass das Volumen der Extraktionsalveole so sehr gut erhalten wird<sup>15</sup>. Eine Implantation kann in den meisten Fällen nach einer Einheilzeit von 4 bis 6 Monaten erfolgen<sup>5</sup>.

**LITERATUR**

1. Wiltfang J, Schlegel A, Naujokat H. Indikationsklassen für Knochenersatzmaterialien. *Implantologie* 2016;24(1):17-21.
2. Schlegel KA, Wiltfang J, Lutz R, Schmitt C, Möst T. Hartgewebebeugmentationen – Materialwahl. *Implantologie* 2016;24(1):7-15.
3. Kumar R, Singh S, Misra AK. Development of NO 2 gas sensor based on plasma polymerized nanostructure polyaniline thin film. *J Miner Mater Char Eng* 2010;09(11):997-1006.
4. Kolk A, Handschel J, Drescher W et al. Current trends and future perspectives of bone substitute materials – From space holders to innovative biomaterials. *J Craniomaxillofac Surg* 2012;40(8):706-718.
5. Troeltzsch M, Kaemmerer P, Pabst A et al. Die praktische Anwendung der S2k-Leitlinie „Implantologische Indikationen für die Anwendung von Knochenersatzmaterialien“. *Quintessenz Zahnmedizin* 2021;7(72):782-793.
6. Roberts TT, Rosenbaum AJ. Bone grafts, bone substitutes and orthobiologics: The bridge between basic science and clinical advancements in fracture healing. *Organogenesis* 2012;8(4):114-124.
7. Mankin HJ, Gebhardt MC, Jennings LC, Springfield DS, Tomford WW. Long-term results of allograft replacement in the management of bone tumors. *Clin Orthop Relat Res* 1996;(324):86-97.
8. Alghamdi H, Jansen JA. *Dental implants and bone grafts: Materials and biological issues*. Elsevier: Cambridge, 2020:343.
9. Gruskin E, Doll BA, Futrell FW, Schmitz JP, Hollinger JO. Demineralized bone matrix in bone repair: History and use. *Adv Drug Deliv Rev* 2012;64(12):1063-1077.





- 10. Hartman EHM, Pikkemaat JA, Vehof JWM et al. In vivo magnetic resonance imaging explorative study of ectopic bone formation in the rat. *Tissue Eng* 2002;8(6):1029-1036.
- 11. Dodson SA, Bernard GW, Kenney EB, Carranza FA. In vitro comparison of aged and young osteogenic and hemopoietic bone marrow stem cells and their derivative colonies. *J Periodontol* 1996;67(3):184-196.
- 12. Ewers R. Maxilla sinus grafting with marine algae derived bone forming material: A clinical report of long-term results. *J Oral Maxillofac Surg* 2005;63(12):1712-1723.
- 13. Nazirkar G, Singh S, Dole V, Nikam A. Effortless effort in bone regeneration: A review. *J Int Oral Health* 2014;6(3):120-124.
- 14. Kalsi AS, Kalsi JS, Bassi S. Alveolar ridge preservation: Why, when and how. *Br Dent J* 2019;227(4):264-274.
- 15. Kim YK, Ku JK. Extraction socket preservation. *J Korean Assoc Oral Maxillofac Surg* 2020;46(6):435-439.



**DITJON BYTYQI**

Cand. med. dent.  
9. Fachsemester  
Danube Private University Krems, Österreich  
E-Mail: bytyqi.ditjon@dp-uni.eu



**OLIVER MELLER**

Dr. med. dent.  
Zentrum für Mund-, Kiefer- und Gesichtschirurgie  
Danube Private University Krems, Österreich  
E-Mail: meller.oliver@dp-uni.eu



**FLORIAN PFAFFENEDER-MANTAI**

Ass.-Prof. OA Dr. med. dent., MA  
Zentrum für Mund-, Kiefer- und Gesichtschirurgie  
Danube Private University Krems, Österreich  
E-Mail: florian.pfaffeneder@dp-uni.ac.at



**DEUTSCHER ZAHNÄRZTETAG**

MEIN KONGRESS



# Kritisch hinterfragt: Ethik – Biologie – Sport

ONLINE

11.–12. NOVEMBER 2022

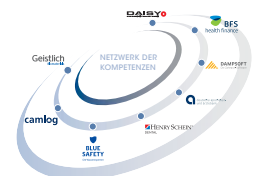**SAVE THE DATE**

GASTGEBER:



Hessen

mit dem Europäischen Forum Zahnmedizin und dem Hessischen Zahnärztetag



ORGANISATION:



Ästhetische und funktionelle Restaurationen  
„The Geneva Concept“

WISSENSCHAFT ZUKUNFT

www.dtz.de



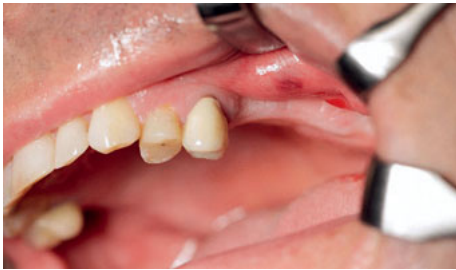# Sinusbodenaugmentation

## *Vom Hühnerrei und der Schneider'schen Membran – Techniken & Komplikationen*

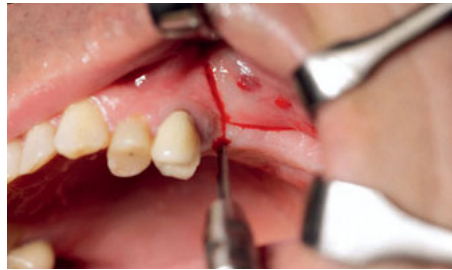**Der Artikel bietet einen kompakten Überblick über die Historie der Sinusbodenelevation/-augmentation als operatives Verfahren vor implantologischen Eingriffen im zahnlosen Seitenzahnbereich. Es wird ein Überblick der Operationstechnik in Bezug auf den lateralen bzw. externen Zugangsweg und gleichzeitig eine Kurzübersicht, sowohl der Knochenersatzmaterialien, die zur Augmentation des Sinusbodens verwendet werden, als auch der am häufigsten auftretenden Komplikationen dieses Eingriffs gegeben. Anschließend findet sich noch eine Trainingsanleitung zum lateralen bzw. externen Sinuslift am Hühnerrei für Studierende.**

Der Wunsch von Patienten/-innen nach einer festsitzenden Versorgung ist fortwährend präsent. Um diese optimal implantologisch versorgen zu können, bedarf es eines ausreichenden Knochenangebots. Bei mangelhaftem vertikalen Knochenangebot im posterioren Bereich der Maxilla ergeben sich zwei Haupttechniken zur Augmentation der Kieferhöhle: Der externe Sinuslift (lateraler Zugang) und der interne Sinuslift (transalveolarer Zugang). Der chirurgische Vorgang für den lateralen Zugang wurde in den späten 70er-Jahren erstmals von Tatum beschrieben und Anfang der 80er-Jahre in den USA perfektioniert und publiziert<sup>1</sup>, wobei die Technik des internen Sinuslifts im Jahre 1994 eingeführt wurde<sup>2</sup>.

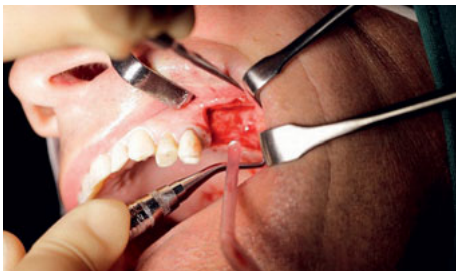
Beim externen Sinuslift wird ein seitliches Knochenfenster an der fazialen Kieferhöhlenwand erstellt. Danach kann die Kieferhöhlenmembran (Schneider'sche Membran) vorsichtig abgehoben werden, wobei auch die mediale Kieferhöhlenwandung abgehoben wird, um adäquaten horizontalen Platz für das Augmentationsmaterial zu schaffen.



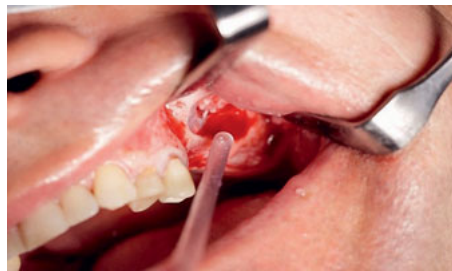**Abb. 1a** Ausgangssituation vor externem Sinuslift  
 Regio Zahn 26, 27.



**Abb. 1b** Schnittführung.



**Abb. 1c** Bildung eines Mukoperiostlappens.



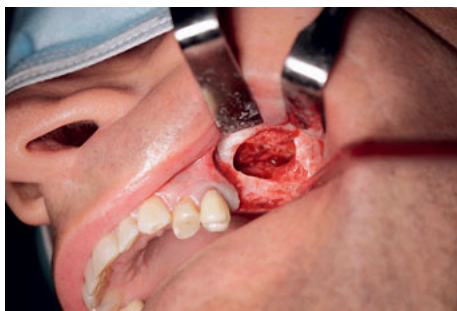**Abb. 1d** Beginn der Elevation der Schneider'schen  
 Membran.

Für die Augmentation kann autogener, allogener oder xenogener Knochen sowie alloplastisches Knochenersatzmaterial verwendet werden. Nach erfolgter Augmentation wird von diversen Autoren/-innen eine Membrandeckung empfohlen. Anschließend muss eine spannungsfreie Naht erfolgen und die Versorgung für die Einheilzeit von 4 bis 6 Monaten gedeckt bleiben. Nach einer komplikationslosen Einheilphase kann eine Implantation erfolgen. Hier spricht man auch von einer 2-Phasen-Technik. Wenn jedoch eine vertikale Restknochenhöhe am Alveolarkamm von 4 bis 7 mm gegeben ist, kann man in einem einphasigen Verfahren die Eingriffe Sinusbodenelevation, Augmentation sowie Implantation miteinander vereinen. Auch bei dieser Technik ist eine adäquate Primärstabilität des Implantats die Voraussetzung für eine erfolgreiche Operation<sup>3</sup>.

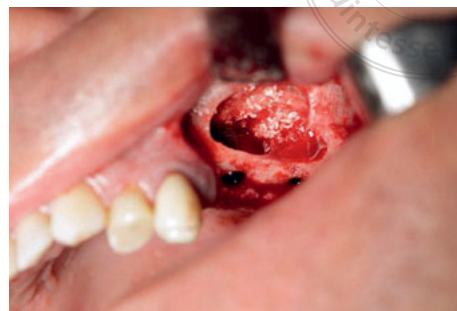## SINUSLIFT/TECHNIK

Die Kieferhöhlen-Augmentation mit der lateralen Fenstertechnik wird in der Regel unter Lokalanästhesie durchgeführt. Die Kieferhöhlenwand wird durch ablösen der Mundschleimhaut im Bereich der vorderen und seitlichen Sinuswand freigelegt.

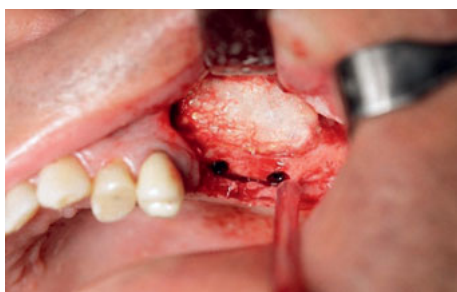Hierzu erfolgt die Schnittführung in Mitte des Kieferkamms mit mesialen und distalen, vertikalen Entlastungsinzisionen. Ein Mukoperiostlappen mit trapezförmiger Basis wird gebildet und von der facialen Kieferhöhlenwand abpräpariert. Anschließend wird unter Zuhilfenahme rotierender Instrumente (Rosenbohrer und Diamantbohrer) ein ovales Fenster osteotomiert. Die Schneider'sche Membran wird vorsichtig vom Kieferhöhlenboden sowie von der lateralen und medialen Kieferhöhlenwand mit stumpfen Elevatoren nach dorsokraniel mobilisiert, um ein Kompartiment für die Platzierung des Knochenersatzmaterials zu schaffen (Abb. 1).



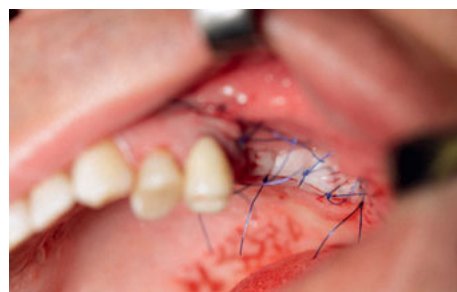**Abb. 2a** Vollständige Elevation der Schneider'schen Membran und Vorbereitung zur Implantation.



**Abb. 2b** Einbringung der Membran und Zustand nach Implantation.



**Abb. 2c** Vollständiges Einbringen des Knochenersatzmaterials.



**Abb. 2d** Speicheldichter Wundverschluss.

Bei der 1-Phasen-Technik werden die Implantate nach vollständiger Elevation der Schneider'schen Membran inseriert. Das Implantatbett wird sukzessive mit Bohrern aufsteigenden Durchmessers aufbereitet, bevor das Implantat in den Restkieferknochen eingebracht werden kann. Die Spitze des Implantats kommt in dem geschaffenen Kompartiment in der Kieferhöhle zum Stehen. Das Knochenersatzmaterial wird allseitig, aber locker um die freiliegende Implantatoberfläche verteilt, um die Knochenbildung zu unterstützen.

Das laterale Fenster zur Kieferhöhle wird mit einer Membran abgedeckt, wodurch das vorzeitige Einwachsen fibrösen Gewebes verhindert wird. Der Mukoperiostlappen wird neu adaptiert und vernäht (Abb. 2).

Nach einer Einheilzeit von mindestens sechs Monaten kann die Freilegung und anschließend die prothetische Versorgung erfolgen. Zur weiteren Nachsorge der Patienten/-innen gehören die Rezeptierung eines Antibiotikums, abschwellender Nasentropfen sowie eine adäquate Schmerztherapie und die Empfehlung Schnäuzen und Niesen zu vermeiden.

### KNOCHENERSATZMATERIALIEN

Anzuwendende Knochenersatzmaterialien sollten idealerweise das Knochenwachstum anregen (Osteoinduktion) oder aber als Leitstruktur dienen (Osteokonduktion).

Unabdingbare Eigenschaften sind ferner ein neutraler bis basischer pH-Wert unter Kör-



perbedingungen sowie eine gute Bioaktivität. Die verwendeten Materialien dürfen keinerlei toxische oder antigene Wirkung hervorrufen sowie keine kanzerogene oder mutagenen Eigenschaften aufweisen. Ein letzter wesentlicher Faktor ist die Größe und Beschaffenheit der interkonnektierenden Makroporen, deren Optimum bei einer Porengröße von 300 bis 565 µm sowie einer Mikroporosität von 40 % festgelegt wurde.

Unterscheidung der Knochenersatzmaterialien in Bezug auf den Ursprung:

- autogen: vom selben Individuum
- allogon: anderes Individuum derselben Spezies
- xenogen: Rind (bovin), Pferd (equin), Schwein (porcin)
- isogen: von einem Zwilling (derselben Spezies)
- alloplastisch: synthetische Herstellung

Vermeehrt sind in den letzten Jahren Publikationen erschienen, welche unter anderem auch zeigen, dass nach Elevation des Sinusbodens das gebildete Blutkoagel sich um das Implantat lokalisiert und somit keine Einbringung eines Knochenersatzmaterials notwendig ist<sup>4</sup>.

## **MÖGLICHE KOMPLIKATIONEN DER OPERATION**

Zu den häufigsten intraoperativen Komplikationen zählt die Verletzung der Schneider'schen Membran durch eine Perforation. Laut Literatur variiert die auftretende Inzidenz stark zwischen 11 und 56 % unter Verwendung rotierender Instrumente zur Präparation der Zugangskavität. In direktem Zusammenhang stehen diese prozentuellen Anteile mit der Mindeststärke der Membran. Auch das Vorliegen von Septen kann zu einem erhöhten Risiko für eine Perforation führen.

Bei der Verletzung der Schneider'schen Membran und einer damit einhergehenden Mund-Antrum-Verbindung sind unterschiedliche Versorgungsmöglichkeiten vorhanden. Zum einen kann die Membran mit selbstresorbierbaren Fäden vernäht werden. Aufgrund des eingeschränkten Operationsgebiets und der Zartheit der Membran ist dies jedoch ein schwieriger Eingriff. Zum anderen kann durch die Verwendung einer Kollagenmembran der Defekt geschlossen werden. Die Entscheidung, welche Variante zur Deckung Anwendung findet, wird letztendlich anhand der Defektgröße und der vorklinischen Behandlung gewählt<sup>5</sup>.

Die zweithäufigste Komplikation, welche sich intraoperativ darstellen kann, ist eine Schädigung oder Durchtrennung von Ästen der im OP-Gebiet verlaufenden Gefäße. Auftretende Blutungen können durch Kompression oder Koagulation mithilfe einer bipolaren Pinzette unterbunden werden.

Eine seltenere Komplikation, die postoperativ nach einem heftigen Niesen auftreten kann, ist ein Emphysem (Luftansammlung im Gewebe). Daher werden die Patienten/-innen unter anderem dazu angehalten, nach der Operation ein Schnäuzverbot einzuhalten. Durch den Lufteintritt ins Gewebe kommt es zu einer plötzlich auftretenden Schwellung. Klinisch imponiert ferner ein Krepitationsgeräusch. Unbehandelt besteht die Gefahr, dass es sich auf Hals und Thorax ausdehnt und so zu schweren Komplikationen führen kann, insbesondere wenn eine große Menge Luft in das Mediastinum und den Pleuraraum gelangt. Die Therapie besteht aus einer gezielten Antibiotikagabe<sup>6</sup>.

Wir hoffen, mit dieser kompakten Darstellung die Neugierde für diese großartige Technik geweckt zu haben.

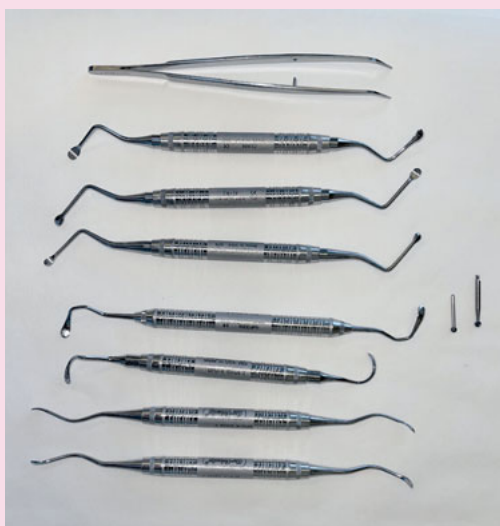## TRAININGS- EINHEIT FÜR STUDIERENDE

Um ein Gefühl für die Elevation der Schneider'schen Membran zu erlangen und seine handwerklichen Fähigkeiten zu verfeinern, kann die externe Sinusbodenelevation präklinisch an einem Hühnerei trainiert werden. Die Eierschale stellt hierbei die faziale Kieferhöhlenwand und die Eimembran die vulnerable Schneider'sche Membran dar. Aufgrund der ähnlichen Strukturen und Materialbeschaffenheit stellt das Ei ein günstiges und ideales Trainingsobjekt dar.

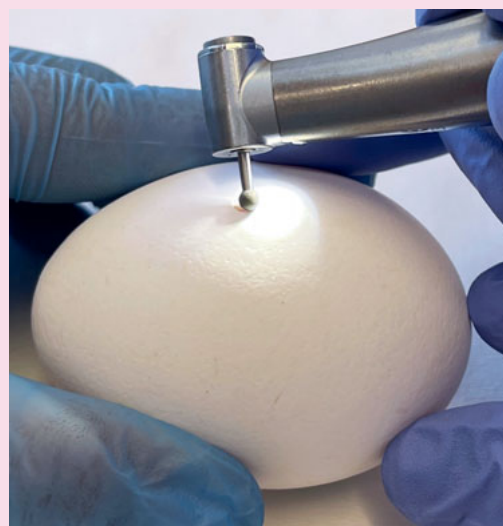Zu Beginn der Übung wird mithilfe eines rotierenden Instruments (diamantierte Kugel) ein ovales bis rechteckiges Fenster geschaffen. Hierbei wird die Eischale bis zur Membran eröffnet, ohne sie zu verletzen. Es empfiehlt sich, eine Kugel mit großem Durchmesser zu wählen, um eine möglichst flächenhafte Anlagerung des Instruments an die Eierschale zu gewährleisten. Sehr wichtig: Es sollte die

höchste Rotationsgeschwindigkeit gewählt werden. Hieraus resultiert eine gleichmäßigere Druckverteilung, sodass das Risiko einer iatrogenen Perforation der Membran reduziert wird. Die Präparation wird anschließend von zentral nach peripher ausgeweitet. Notwendigerweise muss die Fenestration wenigstens einen optimalen Zugang für die nachfolgenden Instrumente ermöglichen.

Anschließend wird mit der Mobilisation der Schalen- bzw. Eihaut begonnen. Hierbei können Elevatoren und scharfe Löffel zu Hilfe genommen werden. Zu beachten ist, dass der Druck in die Breite abgeleitet werden sollte, um keine punktuellen Spitzenkräfte auf die Membran einwirken zu lassen, da diese zur Verletzung führen können. Es wird eine Mobilisation von der Präparationsaußenlinie zur Membran von ca. 0,5 bis 1 cm angestrebt.




**A** Instrumente für die Sinusbodenelevation.



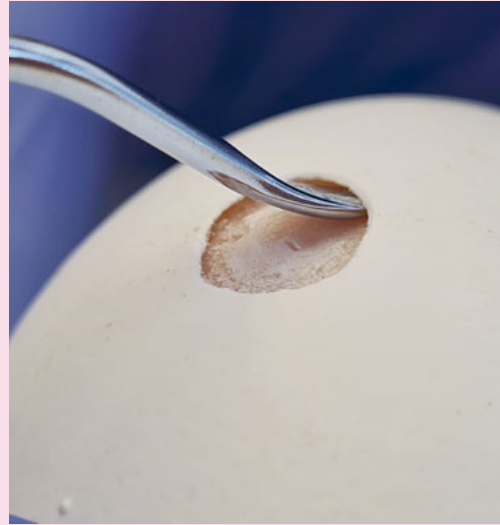**B** Präparation einer Zugangskavität mit rotierenden Instrumenten (hier diamantierter Bohrer).

Bei Bedarf kann die Fenestration im Anschluss erneut mit einem rotierenden Instrument im Bereich der freipräparierten Eischale erwei-

tert werden, um scharfe Kanten zu beseitigen und den Hohlraum besser zugänglich zu machen.



**C** Vorsichtige Mobilisation der Membran mithilfe eines scharfen Löffels.



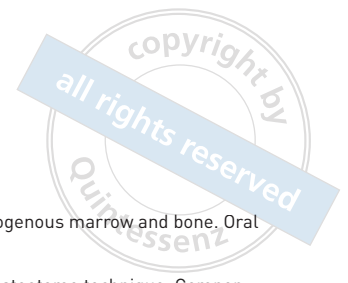**D** Weitere Mobilisation der Membran mithilfe eines Elevators.



**E** Zirkuläre Lösung der Membran mithilfe eines Sinus-elevators.



**F** Erweiterung der Fenestration nach vollständiger Mobilisation der Membran.



LITERATUR



**DRITAN TURHANI**

Univ.-Prof. Dr.  
 Direktor Zentrum Mund-, Kiefer- und Gesichtschirurgie  
 Danube Private University Krems, Österreich  
 E-Mail: dritan.turhani@dp-uni.ac.at

1. Boyne P, James RA. Grafting of the maxillary sinus floor with autogenous marrow and bone. *Oral Surg* 1980;38:613–616.
2. Summers RB. A new concept in maxillary implant surgery: the osteotome technique. *Compendium* 1994;152:154–156.
3. Esposito M, Felice P, Worthington HV. Interventions for replacing missing teeth: Augmentation procedures of the maxillary sinus. *Cochrane Database Syst Rev* 2014(5):CD008397.
4. Nkenke E, Stelzle F. Clinical outcomes of sinus floor augmentation for implant placement using autogenous bone or bone substitutes: A systematic review. *Clin Oral Implants Res* 2009;20(Suppl 4):124–133.
5. Testori T, Yu SH, Tavelli L, Wang HL. Perforation risk assessment in maxillary sinus augmentation with lateral wall technique. *Int J Periodontics Restorative Dent* 2020;40(3):373–380.
6. Kim J, Jang H. A review of complications of maxillary sinus augmentation and available treatment methods. *J Korean Assoc Oral Maxillofac Surg* 2019;45(4):220–224.



**PATRICK BANDURA**

Ass.-Prof. OA DDr., M.Sc.  
 Zentrum für Mund-, Kiefer- und Gesichtschirurgie  
 Danube Private University Krems, Österreich  
 E-Mail: patrick.bandura@dp-uni.ac.at



**ALINA HOFMANN**

Cand. med. dent.  
 8. Fachsemester  
 Danube Private University Krems, Österreich  
 E-Mail: hofmann.alina@dp-uni.eu



**TIM LAKES**

Cand. med. dent.  
 6. Fachsemester  
 Danube Private University Krems, Österreich  
 E-Mail: lakes.tim@dp-uni.eu



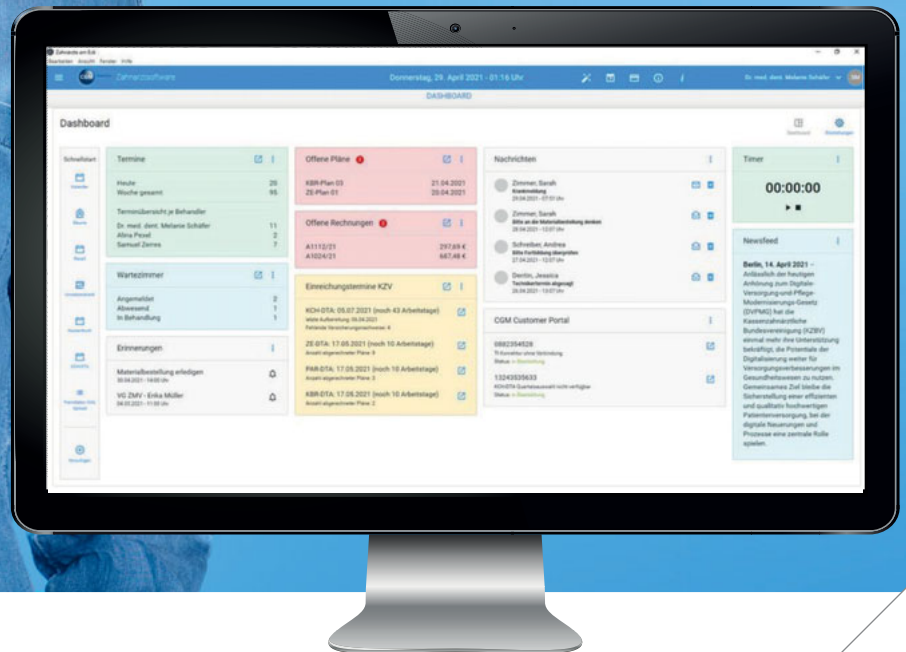
copyright by  
all rights reserved  
Qualitätssensenz

# CGM XDENT

Zahnarztinformationssystem

## PRAXIS- NEUGRÜNDUNG?

AM BESTEN MIT CGM XDENT!



Denn mit der **Cloudsoftware** von CGM können Sie Zahnarzt bzw. Zahnärztin sein, wie Sie es wollen. CGM XDENT bietet Ihnen von allem das Maximum:

- **Sicherheit**
- **Flexibilität**
- **Entlastung**
- **Wirtschaftlichkeit**
- **Klimaschutz**

Jetzt weitere Infos einholen auf:  
[cgm.com/de-xdent](https://cgm.com/de-xdent)



CompuGroup  
Medical



*Festsitzende implantatgetragene Prothetik*

# „Full-arch“-Versorgung im Oberkiefer

*Ein neues Lebensgefühl*

**Dieser Artikel bietet einen kompakten Überblick über eine festsitzende implantatgetragene „Full-arch“-Versorgung eines Oberkiefers, in dem auch die Methodik des chirurgischen Verfahrens und die Vorgehensweise näher erläutert werden. Zudem werden die Vorteile für die Patienten/-innen, die diese Versorgung mit sich bringt, dargestellt.**

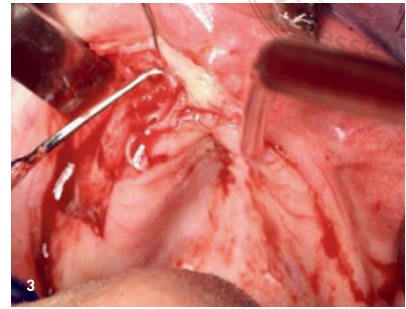
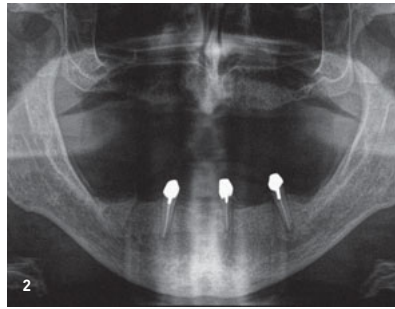
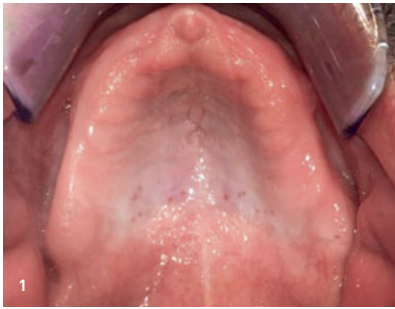Der Patientenwunsch nach einem festsitzenden Versorgungskonzept für den ganzen Kiefer gewinnt zunehmend an Bedeutung und ist mit individuellen patientenbezogenen Voraussetzungen verbunden.

Die „Full-arch“-Versorgung beschreibt einen festsitzenden implantatgetragenen Zahnersatz eines vollständig unbezahnten Kiefers. Sie stellt dabei die Königsdisziplin dar, die Paulo Malo zur Versorgung ganzer Kiefer entwickelte. Sein Konzept beschreibt die Entfernung ggf. nicht erhaltungswürdiger Zähne,

das Einschrauben von 4 bis 6 Implantaten und die Sofortbelastung mit einer festsitzenden implantatgetragenen Interimsversorgung eines kompletten Kiefers – in diesem Fall eines kompletten Oberkiefers – innerhalb von 24 Stunden. „Full-arch“ meint also wirklich entfernen die Versorgung des gesamten Zahnbogens<sup>1</sup>.

Indiziert ist dieses Verfahren bei einer nicht erhaltungswürdigen Restbezahnung und einem ausreichend vorliegenden Knochenangebot. Eine weitere Indikation ist ein bereits zahnloser Kiefer, welches einer konventionellen Oberkieferfertiarttotalprothese durch fehlenden Saugeffekt nicht genügend Stabilität bietet<sup>2,3</sup>.

Vorteile, die für die Patienten/-innen durch eine festsitzende implantatgetragene „Full-arch“-Versorgung entstehen können, sind Verbesserung der Kaufunktion durch Prothesenstabilisierung, optimale Wiederherstellung der Funktion und Ästhetik sowie die Verbesserung der gesundheitsbezogenen und allgemeinen Lebensqualität.



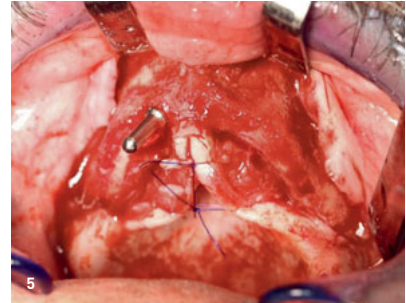
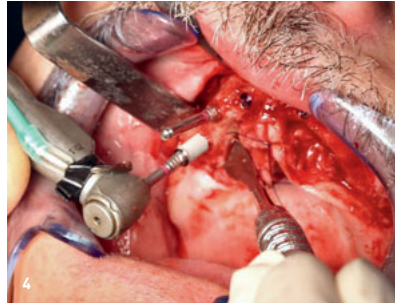
**Abb. 1** Präoperative Situation, intraoral.

**Abb. 2** Präoperative Situation, röntgenologisch.

**Abb. 3** Krestaler Schnitt.

**Abb. 4** Pilot-Marker zur Richtungsorientierung (Bohrprotokoll).

**Abb. 5** Kontrolle mit Parallelisierungsposten (Bohrprotokoll).



Ein weiterer Vorteil ist die knochenerhaltende Wirkung durch Einwirkung der natürlichen Kaukräfte, sodass Resorption und Atrophie des Oberkieferknochens vermieden werden.

## BEHANDLUNGSABLAUF

Die praktische Vorgehensweise wird im Folgenden am Beispiel einer Oberkieferversorgung beschrieben. Zu Beginn wurde bei diesem Patienten die Anamnese erhoben, worauf die klinische und bildgebende Diagnostik folgte. So ist es möglich, sich ein Bild von der Schleimhautbeschaffenheit, von eventuell pathologischen Veränderungen oder auch vom Knochenangebot zu machen. Die bildgebende Diagnostik ist wichtig, um den Alveolarfortsatz des Oberkiefers und weitere anatomische Strukturen und den Verlauf des Kieferhöhlenbodens zu beurteilen. Es folgte die Implantatplanung und eine ausführliche sowie rechtzeitige Aufklärung des Patienten über den geplanten Eingriff.

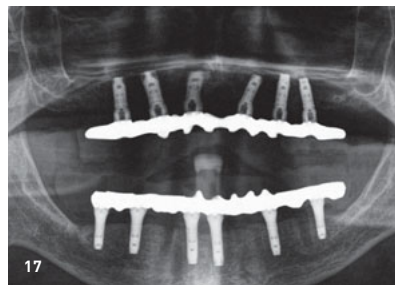
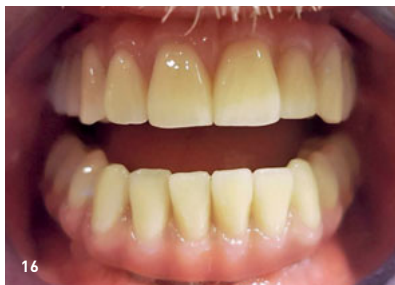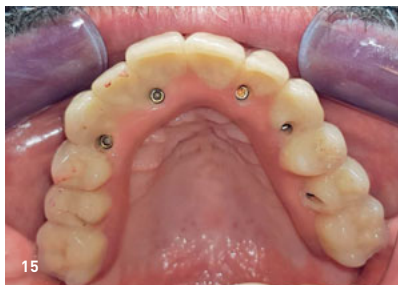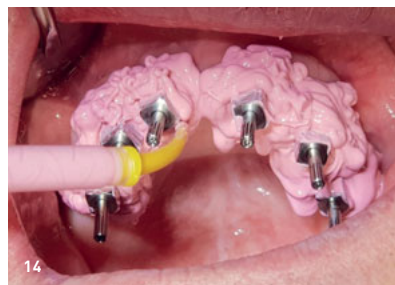
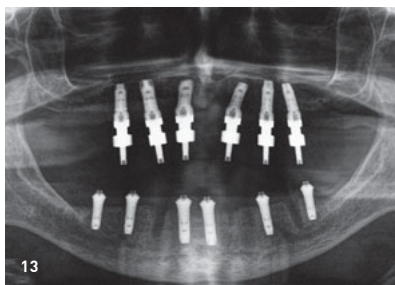
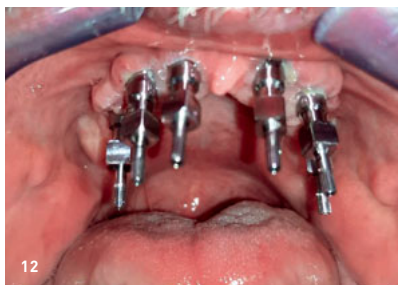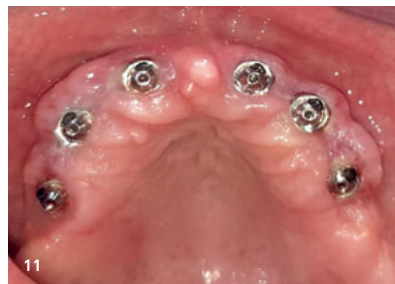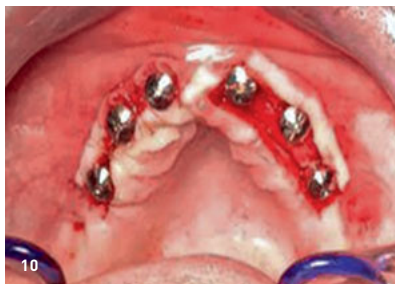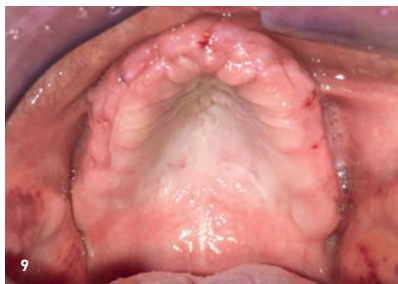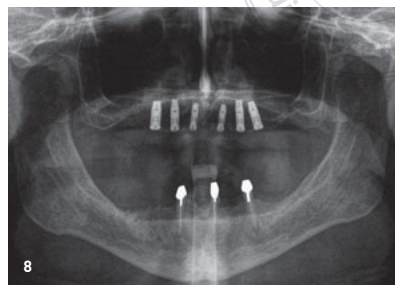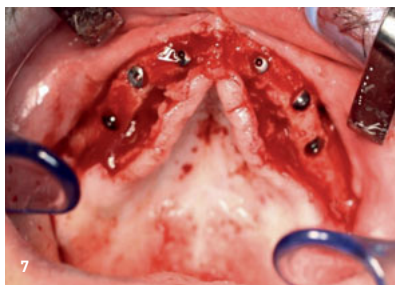
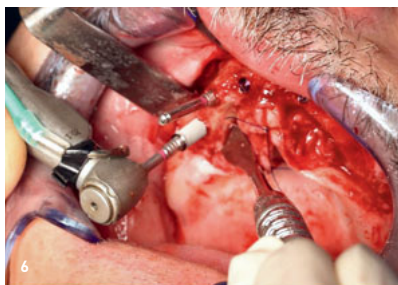
Der Patient war im Oberkiefer zahnlos und wünschte daraufhin eine festsitzende Versor-

gung (Abb. 1 und 2). Bevor die Implantation begann, wurden die zu implantierenden Regionen ausreichend anästhesiert. Nach einer kurzen Verweildauer wurde zum krestalen Schnitt am Alveolarknochen angesetzt (Abb. 3). Bei dem dargestellten Patientenfall handelt es sich um eine offene Vorgehensweise ohne Bohrschablone. Im weiteren Verlauf wurde das Bohrprotokoll angewandt, welches die Verwendung von Bohrern in aufsteigender Größe beschreibt (Abb. 4). Mit sogenannten Parallelisierungsposten wird nach Setzen eines Implantats die Implantatachse kontrolliert (Abb. 5). Nachdem die 6 benötigten Implantate maschinell inseriert worden sind, wurden diese mit den jeweiligen Verschlusschrauben versehen (Abb. 6 und 7). Das Operationsfeld wurde vernäht und es wurde eine Orthopantomografie angefertigt, um die postoperative Situation röntgenologisch festzuhalten (Abb. 8).

Dem Patienten wurden nach der Beendigung der Operation Analgetika sowie Antibiotika als postoperative Medikation verschrieben. Im Sinne der postoperativen Verhaltensweisen wurde



copyright by  
all rights reserved



**Abb. 6** Maschinelle Implantatinsertion (Bohrprotokoll).  
**Abb. 7** Platzierte Verschlusschrauben (Bohrprotokoll).  
**Abb. 8** Postoperative Situation, röntgenologisch.  
**Abb. 9** Zwischenkontrolle nach Nahtentfernung.  
**Abb. 10** Freilegung der Implantate.  
**Abb. 11** Situation nach Einheilungszeit.

**Abb. 12** Abformpfosten, klinische Situation.  
**Abb. 13** Abformpfosten, röntgenologische Situation.  
**Abb. 14** Oberkieferimplantatabformung.  
**Abb. 15** Eingegliederte Prothetik okklusal.  
**Abb. 16** Eingegliederte Prothetik vestibulär.  
**Abb. 17** Eingegliederte Prothetik röntgenologisch.

der Patient angehalten, auf Rauchen, Kaffee, Alkohol sowie auch auf körperliche Anstrengungen zu verzichten. Es sollte zudem auf eine gute Mundhygiene geachtet werden, um Infektionen

der Wunden zu vermeiden. Zudem war neben der Nahtentfernung eine Zwischenkontrolle der Wunde indiziert, um den Heilungsprozess einschätzen zu können (Abb. 9).



Nach der Einheilungsphase wurden die Implantate freigelegt und mit „Healing abutments“ bzw. Gingivaformer geschlossen, sodass die neu gewonnene Situation einheilen konnte (Abb. 10 und 11). Nach 7 bis 10 Tagen Einheilung wurde mithilfe eines konventionellen Abformlöffels eine Abformung der Oberkiefersituation genommen. Im Dentallabor wurde aus dem daraus resultierenden Arbeitsmodell ein individueller Löffel angefertigt, der mit Ausparungen für die Abformpfosten versehen war.

Die Gingivaformer wurden mit Abformpfosten getauscht, um eine Funktionsabformung zu nehmen (Abb. 12 bis 14). Es folgten Wachsaufstellung, Einprobe im Patientenmund, Korrektur der Wachsaufstellung und Gerüsttanfertigung. Im Patientenmund wurden letzte Feinheiten bestimmt, sodass Abutments und Klebekörper in die prothetische Arbeit der „Full-arch“-Versorgung eingearbeitet werden konnten. Im Dentallabor kam es zur Fertigstellung der prothetischen Arbeit und anschließend durch den zahnärztlichen Behandler zur Eingliederung in den Patientenmund (Abb. 15 bis 17).

Nach der Versorgung ist vor der Versorgung – somit ist nach der Eingliederung der prothetischen Arbeit noch nicht Schluss. Denn um ein optimales Ergebnis zu bekommen bzw. beizubehalten und somit einen Langzeiterfolg zu erzielen, ist es von großer Notwendigkeit, mit dem Patienten einen regelmäßigen Recall zu vereinbaren. Zudem sollte der Patient ange-

halten werden, sich regelmäßig einer professionellen Zahnreinigung und Mundhygienesitzung zu unterziehen.

## FAZIT

Knöchern verankerte Implantate sind in der modernen Zahnmedizin von besonders großer Bedeutung. Mit der „Full-arch“-Versorgung im Oberkiefer wird einem Patienten mit zahnlosem Kiefer eine prothetische Versorgung geboten, die nicht nur seine persönliche und emotionale Lebensqualität verbessert, sondern auch eine – bei ausreichender Kooperationsbereitschaft des Patienten – sehr langlebige Situation darstellt.

Die beschriebene Behandlungsweise birgt geringe Risiken und Komplikationen und zeigt bislang hohe langfristige Erfolgsaussichten.

Im Vergleich zu anderen prothetischen Versorgungsmöglichkeiten kann der Weg bis zur vollständigen prothetischen Versorgung ein langwieriger sein. Die Entscheidung des Patienten ist eine sehr emotionale Thematik, die mit einer patienteneigenen Nutzenanalyse getroffen wird.



**INES LEPPICH**

Cand. med. dent.  
 7. Fachsemester  
 Danube Private University Krems, Österreich  
 E-Mail: leppich.ines@dp-uni.eu



**GUIDO LEPPICH**

Cand. med. dent.  
 7. Fachsemester  
 Danube Private University Krems, Österreich  
 E-Mail: leppich.guido@dp-uni.eu



**SARMAD ABURAS**

Dr. med. dent.  
 Zentrum für Mund-, Kiefer- und Gesichtschirurgie  
 Danube Private University Krems, Österreich  
 E-Mail: sarmad.aburas@dp-uni.ac.at

## LITERATUR

1. Malo P, Araujo Nobre de M, Lopes A. The use of computer-guided flapless implant surgery and four implants placed in immediate function to support a fixed denture: preliminary results after a mean follow-up period of thirteen months. *J Prosthet Dent* 2007;97(6 Suppl):26–34.
2. Quantius B. Die Versorgung des zahnlosen Unterkiefers nach dem All-on-4TM-Konzept. Internet: [https://www.drquantius.de/fileadmin/user\\_upload/drq/IMPL1\\_33\\_Quantius\\_2\\_.pdf](https://www.drquantius.de/fileadmin/user_upload/drq/IMPL1_33_Quantius_2_.pdf) Abruf: 25.08.2021..
3. Pommer B. All-on-4/5/6 zum sofortigen Zahnersatz im Oberkiefer. [Internet]. 2021 [zuletzt abgerufen: 25.08.2021]. [https://www.researchgate.net/publication/329374477\\_All-on-456\\_zum\\_sofortigen\\_Zahnersatz\\_im\\_Oberkiefer](https://www.researchgate.net/publication/329374477_All-on-456_zum_sofortigen_Zahnersatz_im_Oberkiefer).

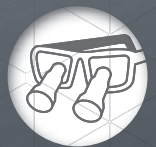PRÄZISE OPTIK, ITALIENISCHES DESIGN,  
2,5 BIS 6-FACHE VERGRÖSSERUNG

# LUPENBRILLEN: FASHION TRIFFT INNOVATION

Jetzt 35 %  
Studentenrabatt!



Für weitere Informationen melden  
Sie sich bitte per E-Mail bei unserer  
Produktspezialistin Kerstin Schnitzenbaumer:  
[k.schnitzenbaumer@ADSystems.de](mailto:k.schnitzenbaumer@ADSystems.de)

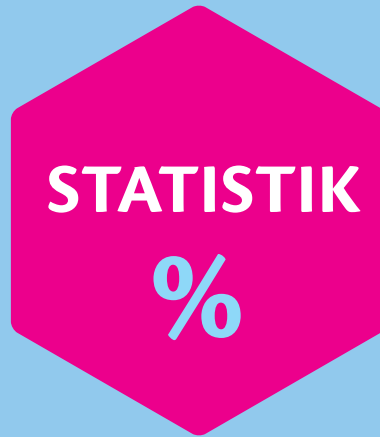
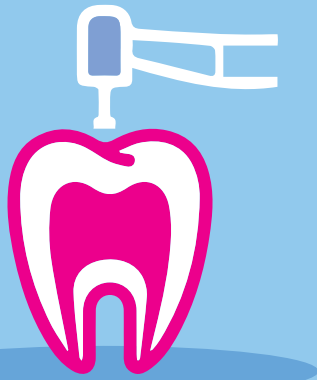
UNIVET



Sie möchten unsere Innovationen kennenlernen? Dann werfen  
Sie einen Blick auf unsere Website [www.ADSystems.de](http://www.ADSystems.de).

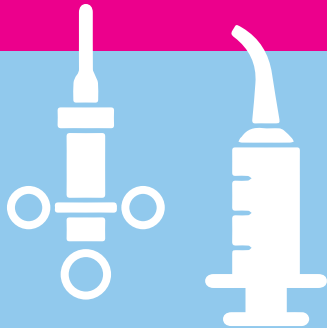
AMERICAN DENTAL SYSTEMS GMBH  
Johann-Sebastian-Bach-Straße 42 · D-85591 Vaterstetten  
T +49.(0)8106.300.300 · W [www.ADSystems.de](http://www.ADSystems.de)



# ZAHNÄRZTLICHE CHIRURGIE STATISTIK

**58 %**

DER ZAHNMEDIZINISCHEN  
BEHANDLUNGEN IM JAHR 2020  
WAREN KONSERVIERENDE UND  
CHIRURGISCHE MASSNAHMEN.

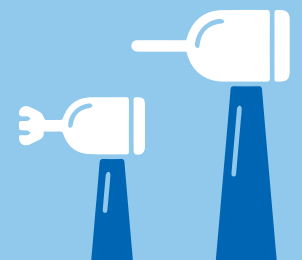


**3.452**

FACHZAHNÄRZTINNEN  
UND FACHZAHNÄRZTE  
FÜR ORALCHIRURGIE  
WAREN PER  
31. DEZEMBER 2020 IN  
DEUTSCHLAND TÄTIG.

**881**

PERSONEN DAVON  
WAREN FRAUEN.




VON DEN GESAMTAUSGABEN VON  
**14.971 MIO.**  
FÜR ZAHNMEDIZINISCHE  
BEHANDLUNGEN IM JAHR 2020 SIND

**8.679 MIO.**

FÜR KONSERVIERENDE UND  
CHIRURGISCHE MASSNAHMEN  
AUSGEGEBEN WORDEN.

DIE WEITERBILDUNG AUF  
VOLLZEITBASIS UMFASST  
MINDESTENS DREI FACH-  
SPEZIFISCHE JAHRE. NACH  
ABSCHLIESSENDER PRÜFUNG  
WIRD DER TITEL „FACHZAHN-  
ARZT FÜR ORALCHIRURGIE“,  
AUCH „ORALCHIRURG“  
GENANNT, ERWORBEN.





# Warum sollte man einen postgradualen Studiengang belegen?

Die Implantologie und Oralchirurgie sind zwei bedeutende Elemente der Zahn-, Mund- und Kieferheilkunde, die sich in ihrem Verständnis zweifelsfrei unterstützen und ergänzen. Dabei ist die Implantologie einer der größten Wachstumsbereiche. Kein anderes Gebiet hat sich in den letzten Jahren diagnostisch, therapeutisch und wissenschaftlich so stark weiterentwickelt.

Aber auch die demografische Entwicklung, Multimorbidität älterer Patienten/-innen und das sich ständig wandelnde Spektrum der Medizin mit neuen Therapiemöglichkeiten stellen neue und immer höhere

Ansprüche an die chirurgische Behandlung. Dabei dürfen auch die Bedürfnisse der Patienten/-innen nicht vergessen werden.



**RALF GUTWALD**

Univ.-Prof. Dr. Dr.  
Dekan und Koordinator für die wissenschaftliche Weiterbildung und postgraduale Studien  
E-Mail: ralf.gutwald@dp-uni.ac.at

## MASTER OF SCIENCE (M.Sc.) – ORALE CHIRURGIE/IMPLANTOLOGIE

Nach wie vor wünscht die Mehrheit der Patienten/-innen trotz der allgemeinen Tendenz zur Spezialisierung eine ganzheitliche Behandlung bei dem/der betreuenden Hauszahnarzt/-ärztin. Darum sollte es heute zur Selbstverständlichkeit gehören, in der Praxis vor Ort Implantologie und Oralchirurgie erfolgreich anbieten zu können.

Wer sich einmal mit der Implantologie und der Oralchirurgie auseinandergesetzt hat, will sein geistiges und manuelles Spektrum erweitern. Man sollte nicht gleich seine Grenzen suchen, sondern sich einem fundierten wissenschaftlichen Lernprozess unterwerfen. Die Wissensvermittlung gesicherter Konzepte und Alternativen, verbunden mit manuellem Geschick, soll die Teilnehmer/-innen in die Lage versetzen, auch in schwierigen Situationen den Anforderungen an eine erfolgreiche Implantation und Chirurgie gerecht zu werden und auch im Falle von Komplikationen souverän eingreifen zu können.





# MASTERSTUDIENGÄNGE

Der postgraduierte Universitätslehrgang der Danube Private University (DPU) wird den zeitgemäßen und verstärkten chirurgischen Anforderungen gerecht. Implantologische und oralchirurgische Therapien und Strategien werden grundlegend vermittelt und eine Brücke zu den aktuellsten Erkenntnissen und Techniken geschlagen. Neben den theoretischen Grundlagen wird die Wissensvermittlung durch Live-Operationen und Videos eindrucksvoll und nachhaltig unterstützt. Zudem werden verschiedene praktische Übungen an Tiermodellen angeboten, an denen z. B. der Sinuslift, Kieferkammererweiterungen oder augmentative Maßnahmen durchgeführt werden können.



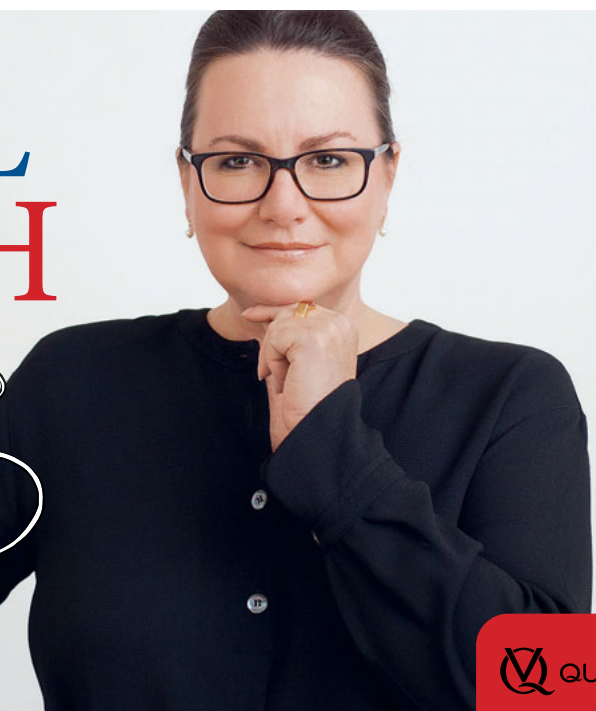Im Rahmen der kontinuierlichen Weiterbildung stellt man sich den Erwartungen einer modernen Gesellschaft und qualifiziert sich für die Zukunft. Der EU-weit anerkannte postgraduale Studiengang wird berufsbegleitend in mehreren Modulen über insgesamt drei Jahre, sowohl in deutscher als auch in englischer Sprache angeboten.

Die DPU bietet auch weitere anerkannte und hochrangige Masterstudiengänge in den verschiedenen Fachbereichen der Zahnmedizin an: Master of Science Kieferorthopädie (Wissenschaftlicher Leiter: Univ.-Prof. Dr. Dr. Dieter Müßig), Master of Science Parodontologie und Implantologie (Wissenschaftliche Leiter: Univ.-Prof. Dr. Moritz Kepschull und Univ.-Prof. Dr. Dr. Ralf Gutwald), Master of Science Ästhetisch-Rekonstruktive Zahnmedizin (Wissenschaftlicher Leiter: Univ.-Prof. Dr. Constantin von See MaHM) und Master of Science Endodontie (Wissenschaftlicher Leiter: Univ.-Prof. Dr. Karl-Thomas Wrbas).

Seit mehr als zwei Jahrzehnten werden diese Master-of-Science-Universitätslehrgänge in den verschiedenen Fachgebieten der Zahnmedizin durchgeführt. Es wurden bereits über 6.000 Zahnärzte/-innen aus aller Welt zum Master of Science (M.Sc.) graduiert. Aktuell sind zudem 1.300 Zahnärzte/-innen aus 66 Ländern in einem der postgradualen Universitätslehrgänge inskribiert. [Weitere Informationen unter www.dp-uni.ac.at](http://www.dp-uni.ac.at).

# DENTAL ENGLISH

Der Englisch-Podcast für den Praxisalltag mit Sabine Nemeč



Überall, wo's Podcasts gibt!

# Virtuelle Reise durch Mund, Kiefer und Zähne

*Poliklinik für Zahnärztliche Prothetik der Uni Regensburg  
testet VR-Prototypen in der studentischen Lehre*



**Eine Virtual-Reality-Brille (VR) soll Studenten der Zahnmedizin zukünftig beim Lernen, der Diagnostik und später auch in der Patientenbehandlung unterstützen. Das Team der Poliklinik für Zahnärztliche Prothetik des Universitätsklinikums Regensburg (UKR) will diesen innovativen Weg mitgehen und testet den VR-Prototypen erstmals in der studentischen Lehre. Die Vorteile der dreidimensionalen Einblicke in Zähne, Mund und Kiefer sind für die Studenten beinahe greifbar.**

Wischen, Jumpen, Ziehen, Greifen, Drehen und Zoomen. Nimmt man einmal das „Ziehen“ aus, so verortet man die restlichen Begriffe nicht sofort in der studentischen Lehre – und ganz bestimmt nicht in der Zahnmedizin. Doch genau das, geht es nach den Entwicklern der virtuellen Realität, soll die Zukunft in der zahnmedizinischen Ausbildung und schlussendlich in der Patientenbehandlung sein. Der Einsatz einer Virtual-Reality-Brille soll es möglich machen und lässt die Studenten in eine virtuelle Welt eintauchen. „Der Einsatz der

VR-Brille eröffnet uns und unseren Studenten eine völlig neue Dimension in der Lehre. Sie ermöglicht uns einen virtuellen Rundgang durch den Mund und dabei Kiefer und Gebiss noch plastischer zu sehen, als es im direkten Patientenumgang möglich ist. Zudem lassen sich sämtliche Zähne in der virtuellen Realität anfassen, bewegen und drehen“, erklärt PD Dr. Angelika Rauch, stellvertretende Direktorin der Poliklinik für Zahnärztliche Prothetik des UKR, die Vorzüge der 3-D-Unterstützung. Um ein möglichst realistisches Szenario zu entwickeln, werden Patientenfälle in die virtuelle Realität transportiert, sodass eine echte Behandlungssituation entsteht, anhand der die Studenten lernen können. Zukünftig sollen solche Systeme dann aber nicht nur in der Lehre zum Einsatz kommen, sondern auch in der direkten Patientenversorgung.

## **ECHTE PATIENTENFÄLLE VIRTUELL NACHERLEBEN**

Entwickelt wurde das Programm durch Professor Dr. Anja Liebermann und Dr. Kurt Erdelt an der Ludwig-Maximilians-Universität München (LMU). Aktuell befindet es sich in

der praktischen Testphase. Neben dem UKR durften schon die Uniklinika aus Mainz und Gießen ihre Expertise zur VR-Lehre in der Zahnmedizin abgeben. „Wir sind sehr froh, dass wir durch das Projekt einen Blick in die medizinische Zukunft werfen können und aktiv an der Weiterentwicklung und Verbesserung der Datenlage mitarbeiten dürfen“, fasst Prof. Dr. Sebastian Hahnel, Direktor der Poliklinik für Zahnärztliche Prothetik des UKR, das Projekt zusammen.

Den Studenten stehen in der Testphase des VR-Prototypen derzeit neun Patienten-Szenarien zur Anamnese, Fall-Beurteilung, Diagnose und Therapieempfehlung zur Verfügung. „Es ist schon sehr hilfreich, gerade für unsere Ausbildung, dass wir durch den Blick mit der VR-Brille noch exakter und näher auf die verschiedenen Patientenfälle blicken können. Zumal uns die virtuelle Realität erlaubt, die Röntgenbilder und Zahnstrukturen zu vergrößern oder zu drehen“, sind sich die teilnehmenden Studenten einig. Für die angehenden Zahnärzte im achten Semester gibt es jedoch noch einen großen Vorteil, weshalb der VR-Einsatz sinnvoll ist: Durch die Möglichkeit, einen Patientenfall aus den unterschiedlichsten Blickwinkeln zu betrachten, können sie lernen einzuschätzen, ob ein Behandlungsschritt wirklich notwendig ist oder ob dieser dem Patienten im besten Fall erspart werden kann. „Unser Ziel ist es, in jedem einzelnen Fall die bestmögliche Therapieoption für unsere Patienten zu finden, um unnötige Eingriffe zu vermeiden. Mittels der VR-Unterstützung üben unsere Studenten genau das. Sie können zum Beispiel einen Befundbogen ausfüllen und ihn direkt mit dem Röntgenbild vergleichen“, so PD Dr. Rauch weiter. So können die Studenten einen gesamten Fall von der Anamnese bis zur Therapie durchspielen.



Abbildung: © UKR

Neuland für Studenten der Zahnmedizin: Sie durften den Prototypen der VR-Lehre in der Zahnmedizin selbst testen.

### SPASS IN DER LEHRE ZUM WOHLER DER PATIENTEN

Doch nicht nur Studenten in den klinischen Semestern können vom Einsatz der VR-Brille profitieren, auch für Studienanfänger gibt es ein Programm. Zahn für Zahn können sich die angehenden Zahnmediziner dabei durch den menschlichen Mund bewegen. Auch hier gilt, anfassen ist zwingend erlaubt, denn bei Berührung des Zahns liefert das Computerprogramm exakte Hintergrundinformationen zu Lage, Beschaffenheit, Funktion und Aussehen des aufgerufenen Zahns.

Der Kurs mit der VR-Brille ist für die Studenten freiwillig, wird aber sehr gut angenommen. „Es ist schön zu sehen, dass unsere Studenten mit so viel Elan und Spaß dabei sind, aber es ist ja auch eine tolle Abwechslung zum Wälzen von Lehrbüchern“, freut sich Rauch. Auch wenn, so die Zahnärztin weiter, eine virtuelle Realität natürlich den persönlichen Umgang mit den Patienten nicht ersetzen könne. „Ein Mensch bleibt ein Mensch. Gerade deswegen müssen wir versuchen, uns stetig zu verbessern und unseren Patienten eine möglichst angenehme und schmerzfreie Behandlung zu ermöglichen.“

Quelle:  
Uniklinikum Regensburg  
(UKR)

# Die Mundhöhle – Spiegel der Gesundheit

## *Orale Inspektion*

### Ratgeber

WEITERBILDUNG

**Die orale Inspektion der Mundhöhle durch das geschulte Auge der Zahnärztin und des Zahnarztes gewinnt für die Patienten/-innen zunehmend an Bedeutung. Aus der Sicht derer ist die „Präventive Medizin“ das große Thema der Zukunft. Warum ist in diesem wichtigen Feld die Zahnmedizin eine bisher unterbewertete Dienstleisterin?**

Die Untersuchung der Mundhöhle ist eine Basisuntersuchung in der Zahnmedizin. Der fließende Übergang von Medizin zu Zahnmedizin ist bei der extra- und intraoralen Inspektion sichtbar. Die frühe Erkennung von prämaligen Läsionen hat überlebenswichtige Bedeutung. Der geschulte Blick für kleinste Veränderungen in der Mundhöhle durch Fachpersonal im Sinne der Oralpathologie ist deshalb unerlässlich.

Mundhöhlenkrebs ist eine lebensgefährliche Erkrankung, die vielfach unterschätzt wird. Alleine 5% aller malignen Karzinome und Veränderungen befinden sich in der Mundhöhle. Dabei ist besonders auffällig, dass Männer (68,2%) häufiger daran erkranken als Frauen (31,8%)<sup>1</sup>. Aber auch die Früherkennung von Diabetes oder auch kardiovaskulären Erkrankungen sind im Rahmen der oralen Untersuchung durch das erfahrene Auge des Fachpersonals möglich<sup>2,3</sup>.

Schwerpunkt meiner oralmedizinischen Forschung in den vergangenen Jahren ist die Erhebung von Forschungsdaten aus Befragun-

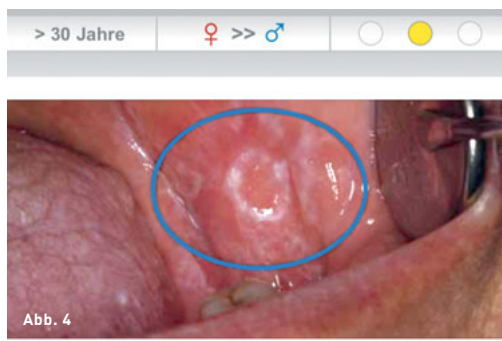
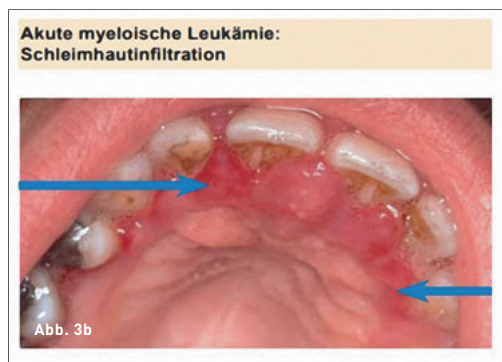
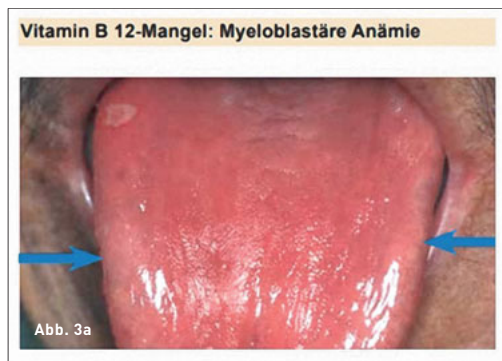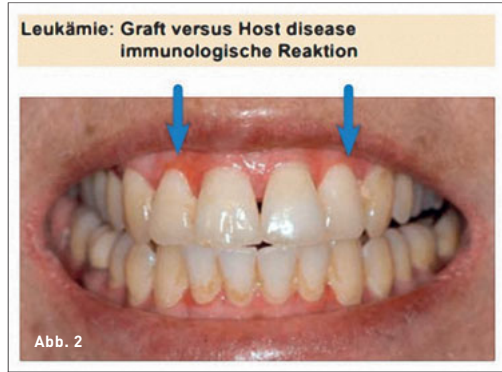
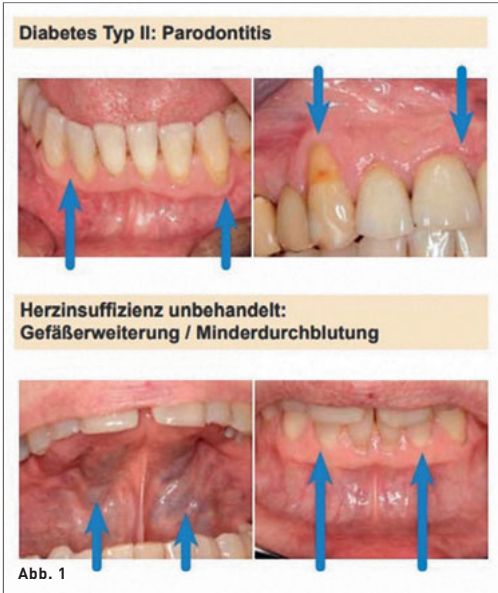gen bei Zahnärztinnen und Zahnärzten und den Studierenden der Zahnmedizin über den grundsätzlichen Bedarf an Weiterbildung über Mundschleimhautrekrankungen. Auf der Basis dieser Erhebungen und Untersuchungen zum Wunsch nach Weiterbildungen in diesem Themenkomplex bei den Studierenden der Zahnmedizin wurden verschiedene Weiterbildungskonzepte entwickelt.

Auf der Grundlage von zwei Dissertationen entstand in Kooperation mit der Klinik für Hals-, Nasen- und Ohrenheilkunde, dem Zentrum für Innere Medizin und der Klinik für Dermatologie und Allergologie der Universität Ulm 2014 ein Lehrbuch über die Erkrankungen der Mundschleimhaut in der zahnärztlichen Praxis<sup>2-5</sup>. Für die Weiterentwicklung zur Verbesserung der oralmedizinischen Lehre wurde dem Wunsch der Kolleginnen und Kollegen und der Studierenden entsprochen und aus dem analogen Lehrbuch ein digitales Lehrformat in Form einer Mundschleimhaut-App „Tunimucoris“ entwickelt. Die wissenschaftliche Umsetzung wurde seit 2017 mit Forschungsmitteln des Landes Baden-Württemberg unterstützt.

Die Mundhöhle ist der Spiegel von weltweit verbreiteten Erkrankungen wie z. B. Diabetes oder auch kardiovaskulären Erkrankungen (Abb. 1).

Die Mundhöhle ist sehr gut durchblutet. Diese physiologische Eigenschaft erlaubt es, dass sehr frühzeitig Änderungen im Stoff-





wechsel oder auch bei der Durchblutung am Bindegewebe und an Schleimhaut und Zunge diagnostiziert werden können.

Eine frühe Abstoßungsreaktion nach Transplantation äußert sich in der oralen Schleimhaut als „Graft-versus-host disease“ (GvHD) mit entsprechenden entzündlichen Reaktionen an der Zahnfleischpapille (Abb. 2).

Eine myeloblastäre Anämie, verursacht durch Vitamin-B<sub>12</sub>-Mangel, kann als Verdachtsdiagnose durch Zungendiagnostik gestellt werden (Abb. 3).

Die akute myeloische Leukämie führt zu charakteristischen Schleimhautinfiltrationen an der marginalen Schleimhaut des Ober- und Unterkiefers (Abb. 3).

Lichenoide Erkrankungen haben einen geschlechtersensiblen Aspekt. Sie äußern sich in der Mundhöhle als weiße, nicht abwischbare Veränderungen der Wangenschleimhaut der Zunge oder auch des Alveolarfortsatzes. Erkrankt sind überwiegend Frauen. Die Ursache ist unbekannt. Es wird von einer entzündlichen Autoimmunerkrankung ausgegangen, die auch andere Körperregionen befällt (Abb. 4).

Eine andere häufige, weiße Mundschleimhauterkrankung ist die Leukoplakie. Ursachen

sind Noxen wie Rauchen, Alkohol oder auch mechanische Reize durch schlecht sitzenden Zahnersatz oder chronische Entzündungen durch überstehende Kronen- und Füllungsänder.

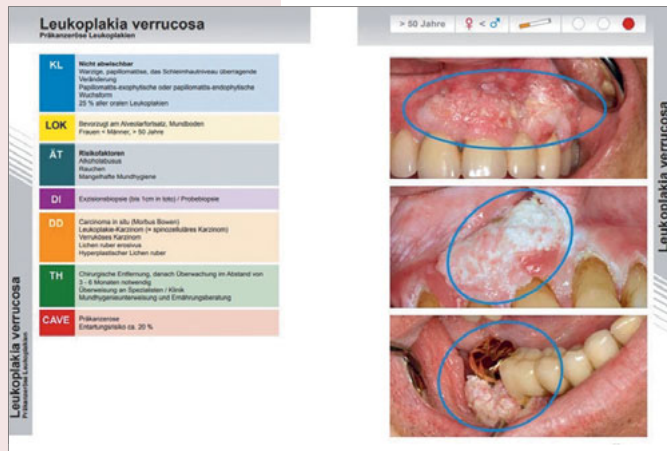
**Abb.1** Systematische klinische Einordnung am Beispiel von Diabetes (oben) und Herzinsuffizienz (unten). Quelle: Geibel<sup>2</sup>.

**Abb.2** Systematische klinische Einordnung am Beispiel „Graft-versus-host disease“ (GvHD). Quelle: Geibel<sup>2</sup>.

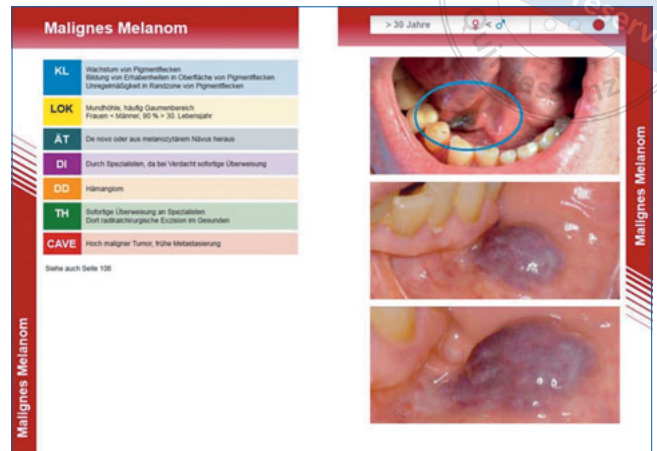
**Abb. 3a und b** Systematische klinische Einordnung am Beispiel der myeloblastären Anämie (oben) und der myeloischen Leukämie (unten). Quelle: Geibel<sup>2</sup>.

**Abb. 4** Systematische klinische Einordnung am Beispiel des Lichen planus. Quelle: Geibel<sup>2</sup>.





**Abb. 5** Systematische klinische Einordnung am Beispiel der verrukösen Leukoplakie. Quelle: Geibel<sup>2</sup>.



**Abb. 6** Systematische klinische Einordnung am Beispiel des malignen Melanoms. Quelle: Geibel<sup>2</sup>.

Die Leukoplakie kommt häufiger bei Männern vor. Zunge, Wangenschleimhaut und Zungengrund sind Prädelektionsstellen für orale Karzinome (Abb. 5).

Der oropharyngeale Raum kann ebenfalls mit inspiert werden.

Eine strukturierte Befundung ist Grundvoraussetzung für die orale Diagnostik. Als Zeitpunkt für die Erhebung bieten sich die halbjährlichen zahnärztlichen Routineuntersuchungen an. Die systematische Inspektion der Mundhöhle und der angrenzten extraoralen Strukturen benötigt nach unseren Studien zusätzliche 10 bis 15 Min. Zeit für die Befundung und die Dokumentation.

Die meisten Plattenepithelkarzinome entwickeln sich aus Vorläuferläsionen. Dabei ist das Risiko maligner Transformation umso höher, je heterogener, verruköser und verhärteter die Läsion erscheint, wobei vor allem bei Leukoplakien und Erythroplakien Vorsicht geboten ist<sup>6,7</sup>. Auch hier ist ein Unterschied zwischen den Geschlechtern zu erkennen. So liegt die Prävalenz der Leukoplakien für Männer bei bis zu 4 % und für Frauen bei etwa 1 %<sup>8,9</sup>. Als wichtigste Risikofaktoren sowohl für die Entstehung oraler Plattenepithelkarzinome als auch ihrer Vorläuferläsionen zählen der Konsum von Tabak und Alkohol (insbesondere hochprozentige Alko-

holika), das Betelnusskauen, Vitaminmangelernährung und das humane Papillomavirus (HPV), insbesondere die Subtypen HPV 16 und 18<sup>9,10</sup>.

Es hat sich aus unserer Sicht bewährt, die Schleimhautveränderungen der Mundhöhle nach Farben einzuteilen, um die klinische Zuordnung zu vereinfachen. Der/Die weitergebildete Zahnarzt/Zahnärztin kann das Spektrum der weißen Veränderungen zunächst sicher behandeln. Rote oder dunkel pigmentierte Veränderungen sollten allerdings sofort überwiesen werden (Abb. 6).

Um eine iatrogene Verschleppung zu vermeiden, sollten die Patienten/-innen spätestens nach 10 Tagen an die HNO- oder MKG-Fachrichtung weiter überwiesen werden. Wenn eine mechanische Ursache (überstehender Füllungsrand, schlecht sitzender Zahnersatz), vorhanden ist, kann zuerst zahnärztlich behandelt werden.

Die Größe und die Infiltration des Tumors in benachbarte anatomische Strukturen sowie Metastasierungen beeinflussen wesentlich die 5-Jahres-Überlebensrate nach Therapie<sup>11</sup>.

So weisen Patienten/-innen mit lokalisierten Tumoren im Mund- und Rachenraum eine 5-Jahres-Überlebensrate nach Therapie von 84,4 % auf, Tumoren, die bereits in regionale Lymphknoten oder Organe metastasiert sind,

verringern die Überlebensrate auf 66,0 % und bei Fernmetastasen liegt sie bei 39,1 %. Damit ist die Bedeutung einer frühzeitigen Erkennung eindeutig belegt. Die Aufgabe der Zahnärzte/-innen bei der Prävention ist unbestritten hoch.

Mit Diagnosehilfen wie Toluidinblau, Autofluoreszenz, Chemolumineszenz sowie der Bürstenbiopsie wurde versucht, den Zahnärzten/-innen Möglichkeiten für eine gleichermaßen einfache wie sichere und noninvasive Diagnose zur Seite zu stellen. Jedoch haben all diese Systeme Limitationen im Praxisalltag, sodass sie im Sinne eines Screenings nicht evidenzbasiert angewendet werden können<sup>12,13</sup>. Goldstandard in der Diagnostik oraler Plattenepithelkarzinome bleibt somit vorerst die klinische Untersuchung mit optischem Palpationsbefund und bei entsprechend verdächtigen Läsionen die Inzisionsbiopsie mit anschließender pathohistologischer Aufbereitung für den eindeutigen Tumornachweis<sup>14,15</sup>. Obwohl es an Evidenz für ein routinemäßiges Screening mangelt, wird von den meisten Autoren/-innen und Fachgesellschaften eine regelmäßige taktile und visuelle Inspektion der Mundschleimhaut im Rahmen zahnärztlicher Kontrolluntersuchungen, insbesondere auch bei Risikogruppen (Tabak-, Alkoholkonsum, HPV etc.) empfohlen, da sie aufgrund der guten Einsehbarkeit der Mundhöhle und perioralen Bereiche auch einfach durchführbar ist<sup>14,15</sup>. Die Empfehlungen an die deutsche Zahnärzteschaft stützen sich auf zwei Leitlinien: die S3-Leitlinie „Mundhöhlenkarzinom, Diagnostik und Therapie“ der Arbeitsgemeinschaft der Wissenschaftlichen Medizinischen Fachgesellschaften e.V. (AWMF) und die S2k-Leitlinie „Diagnostik und Management von Vorläuferläsionen des oralen Plattenepithelkarzinoms in der Zahn-, Mund- und Kieferheilkunde“ der Deutschen Gesellschaft für Zahn-, Mund- und Kieferheilkunde (DGZMK)<sup>16,17</sup>.

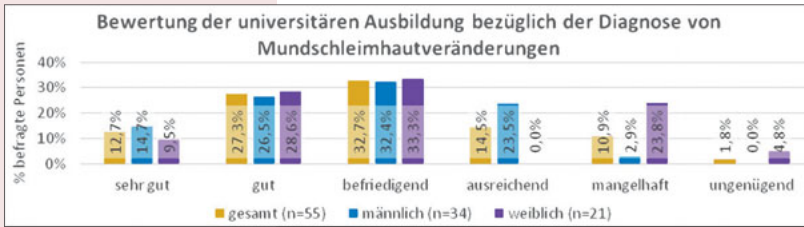
Unser Forschungsziel war es, ein praxisnahes Kurzlehrbuch zu erarbeiten, das bedarfsorientiert aufgebaut ist. Im Kurzlehrbuch, aber

auch in der App hat es sich bewährt, zu den häufigsten bebilderten Mundschleimhauterkrankungen ein einfaches Ampelsystem zu hinterlegen. Von den Anwendern als sehr positiv empfunden wurde auch die kurze klinische Verfahrenshinweise mit Verdachts- und Differenzialdiagnosen sowie Therapievorschlügen (Abb. 6).

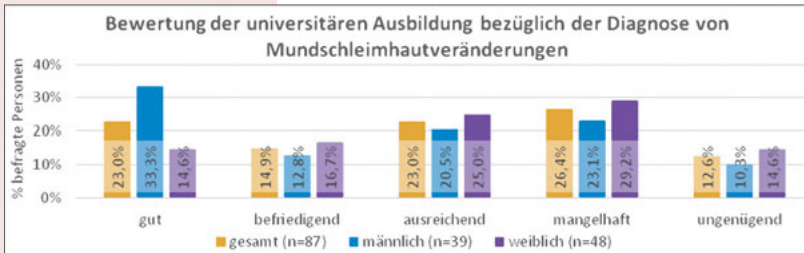
Das Kurzlehrbuch kann natürlich nur einen Überblick über die häufigsten Erkrankungen der Mundschleimhaut und ihren engen Zusammenhang mit der oralen Medizin geben. Das Lehrbuch ist sehr praxisorientiert. Umgesetzt werden sollte ein einfaches und praxisnahes Befundungs- und Diagnosevorgehen. Ein Schwerpunkt unserer Forschungen war auch die Datenerhebung möglicher relevanter Unterschiede bei der Verdachtsdiagnose aus dem geschlechtersensiblen Blickwinkel, um in der zahnärztlichen Praxis zu einer ggf. schnelleren Verdachtsdiagnose zu kommen.

Zur Entwicklung einer mobilen „E-learning“-Plattform wurden im Rahmen einer Dissertation Befragungen unter Zahnärzten/-innen und Studierenden durchgeführt, wobei beide Gruppen einer Prä-Befragung unterzogen wurden. Deren Ergebnisse dienten zum einen dazu, den Bedarf an einer Lehr-App zum Thema Erkennung und Diagnostik von Mundschleimhauterkrankungen zu ermitteln, zum anderen, um Ideen und Anregungen für das Design, die Struktur und den Aufbau der App zu sammeln<sup>18</sup>. Außerdem wurden Zahnärzte/-innen in einer Weiterbildung und Studierende an der Universität nach ihrer Meinung zur Qualität ihrer universitären Ausbildung befragt.

Der Großteil der befragten Zahnärzte und -ärztinnen (60,0 %, n = 33) stufen die Universitäten, an denen sie studiert haben, im Hinblick auf die Lehre in der Mundschleimhautdiagnostik auf einem befriedigenden bis guten Niveau ein. Auffällig ist, dass die Bewertungen „mangelhaft“ und „ungenügend“ fast ausschließlich von Zahnärztinnen vergeben werden (Abb. 7).



**Abb. 7** Prozentuale Verteilung der Bewertung der universitären Ausbildung bezüglich der Diagnose von Veränderungen der Mundschleimhaut innerhalb der gesamten Stichprobe (n = 55) und innerhalb der Geschlechter der befragten Zahnärzte und Zahnärztinnen.



**Abb. 8** Prozentuale Verteilung der Bewertung der universitären Ausbildung bezüglich der Diagnose von Veränderungen der Mundschleimhaut innerhalb der gesamten Stichprobe (n = 87) und innerhalb der Geschlechter der befragten Studenten und Studentinnen.

Im Gegensatz dazu sind die Studierenden mit ihrer universitären Ausbildung zur Diagnostik von Mundschleimhauterkrankungen eher unzufrieden. Wobei die Studentinnen tendenziell unzufriedener sind als ihre männlichen Kommilitonen. Ihr häufigstes Urteil ist „mangelhaft“, gefolgt von „ausreichend“. Deutlich mehr männliche Studierende vergeben die Note „gut“ (Abb. 8).


Vergleicht man die zahnärztliche und die studentische Stichprobe miteinander, so fällt auf, dass die Zahnärzte/-innen mit der von ihnen im Bereich Mundschleimhautdiagnostik genossenen Ausbildung zufriedener sind als die befragten Studierenden. So vergeben sie deutlich häufiger die Noten „sehr gut“ bis „befriedigend“, wohingegen die Studierenden häufiger mit „ausreichend“ bis „ungenügend“ bewerteten (Abb. 8). Im Hinblick auf die Gestaltung der Textbeschreibungen zeigen sich folgende Präferenzen: Ausführliche Texte wünschen sich 9,6% (n = 5) der gesamten Stichprobe, darunter keine Frau und 15,6% (n = 5) aller Männer. Die Texte nur kurz und knapp als Stichpunkte zu formulieren, fordern 90,4% (n = 47) der Probanden. Analysiert nach dem Geschlecht entspricht das dem Wunsch von 100,0% (n = 20) der weiblichen und 84,4% (n = 27) der männlichen Befragten.

Eine Gliederung der App nach der Farbe der Erkrankungen wollen 94,2% (n = 49; Abb. 9).

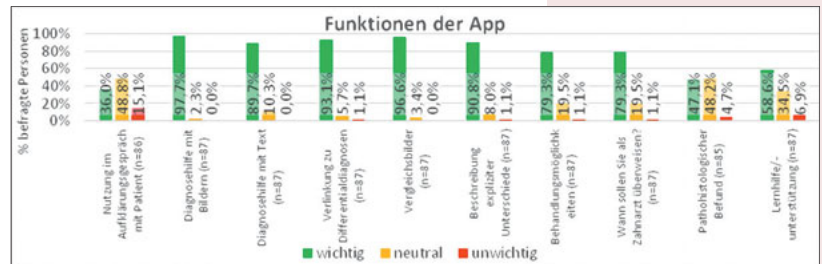
### WAS KÖNNEN ZAHNÄRZTE VON DER APP ERWARTEN?

Im Aufklärungsgespräch mit Patienten/-innen eine App verwenden zu können, ist für 36,0% (n = 31) der Studierenden wichtig. Eine durch Bilder unterstützte Hilfestellung bei der Diagnose von Mundschleimhautveränderungen sehen 97,7% (n = 85) als nützliches Feature. Die direkte Verlinkung zu möglichen Differenzialdiagnosen wollen 93,1% (n = 81) in der App wiederfinden. Von 90,8% (n = 79) wird die Beschreibung expliziter Unterschiede als positiv bewertet. Das Aufzeigen verschiedener Behandlungsmöglichkeiten sehen 79,3% (n = 69) der Studierenden als eine wichtige Funktion. Einen optischen Hinweis darauf, ob eine Neoplasie als gefährlich einzustufen ist und eine Überweisung an Spezialisten/-innen erfolgen sollte, halten 79,3% (n = 69) für ein besonders hilfreiches Feature. Den pathohistologischen Befund empfinden 47,1% (n = 40) als wichtig. Die App auch als Lernhilfe bzw. zur Unterstützung beim Lernen heranziehen zu können, ist 58,6% (n = 51) wichtig. 34,5% (n = 30) sehen dieses Feature als neutral und 6,9% (n = 6) als unwichtig an (Abb. 10).

**Abb. 9** Prozentuale Verteilung des gewünschten Textumfangs innerhalb der gesamten Stichprobe (n = 52) und innerhalb der Geschlechter der befragten Zahnärzte und Zahnärztinnen.



**Abb. 10** Prozentuale Verteilung der Wünsche nach möglichen Funktionen der App innerhalb der gesamten Stichprobe (n = 87) und innerhalb der Geschlechter der befragten Studenten und Studentinnen.



Aus diesen in den Jahren 2017 bis 2019 erhobenen Daten haben wir die App Tunimucoris

für die Mundschleimhautdiagnostik weiterentwickelt. Sie wird seither in der Lehre eingesetzt.

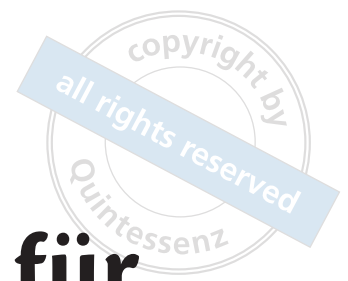## LITERATUR

- Howlader N, Noone AM, Krapcho M et al. SEER cancer statistics review, 1975–2016. National Cancer Institute; 2019. Internet: [https://seer.cancer.gov/archive/csr/1975\\_2017/](https://seer.cancer.gov/archive/csr/1975_2017/). Abruf: 15.07.2022.
- Geibel M-A. Erkrankungen der Mundschleimhaut in der zahnärztlichen Praxis. Köln: Lehmanns media, 2014.
- Geibel M-A. Orale Medizin Band 1 Gender Dentistry. Köln: Lehmanns media, 2021.
- Hoffmann L. Mundschleimhauterkrankungen: Bedarfsanalyse im Rahmen einer Befragung und Umsetzung der Ergebnisse in einem Kurzlehrbuch. Diss. med. Universität Ulm, 2015.
- Röder CM. Mundschleimhauterkrankungen - Empirische Befragung über die Relevanz von Mundschleimhauterkrankungen in der Zahn-, Mund- und Kieferheilkunde und Verfassung eines Kurzlehrbuches über Mundschleimhauterkrankungen. Diss. med. Universität 2015.
- Forastiere A, Koch W, Trotti A, Sidransky D. Head and neck cancer. N Engl J Med 2001;345(26):1890–1900.
- Koch FP Diagnostik und Therapie von Mundschleimhautveränderungen. Schlüssel zur oralen Tumorprävention. Oralchir J 2012;3:20–23.
- Reichart PA. Oral mucosal lesions in a representative cross-sectional study of aging Germans. Community Dent Oral Epidemiol 2000;28(5):390–398.
- Petti S, Scully C. Oral cancer: The association between nation-based alcohol-drinking profiles and oral cancer mortality. Oral Oncol 2005;41(8):828–834.
- Barnes B, Kraywinkel K, Nowossadeck E et al. Bericht zum Krebsgeschehen in Deutschland 2016. Berlin: Robert Koch-Institut 2016;57–60.
- Garzino-Demo P, Zavatiero E, Franco P et al. Parameters and outcomes in 525 patients operated on for oral squamous cell carcinoma. J Craniomaxillofac Surg 2016;44(9):1414–1421.
- Rethman MP, Carpenter W, Cohen EEW et al. Evidence-based clinical recommendations regarding screening for oral squamous cell carcinomas. J Am Dent Assoc 2010;141(5):509–520.
- Brocklehurst P, Kujan O, O'Malley LA et al. Screening programmes for the early detection and prevention of oral cancer. Cochrane Database Syst Rev 2013;2013(11):CD004150.
- Hadzic S, Gojkov-Vukelic M, Pasic E, Dervisevic A. Importance of early detection of potentially malignant lesions in the prevention of oral cancer. Materia socio-medica 2017;29:129–133.
- Kao SY, Mao L, Jian XC et al. Expert consensus on the detection and screening of oral cancer and precancer. Chin J Dent Res 2015;18(2):79–83.
- S3-Leitlinie Diagnostik und Therapie des Mundhöhlenkarzinoms, AWMF-Reg.-Nr. 007/1000L, 2021.
- S2K-Leitlinie Diagnostik und Management von Vorläuferläsionen des oralen Plattenepithelkarzinoms in der Zahn-, Mund- und Kieferheilkunde. AWMF-Reg.-Nr. 007 – 092, 2019..
- Meinert MF. Evaluation einer Lehr-App über Mundschleimhauterkrankungen in der Zahnmedizin. Dissertation, Universität Ulm, 2019.



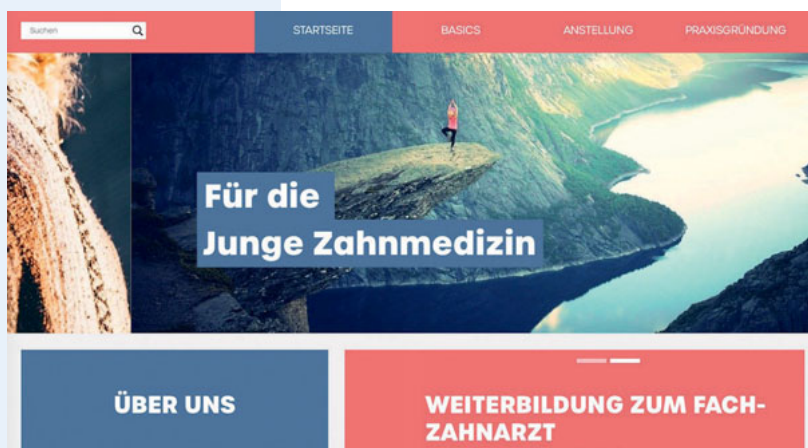
**MARGRIT-ANN GEIBEL**  
 Univ.-Prof. Dr., MME  
 Leiterin Abteilung  
 Genderspecific Dentistry  
 E-Mail: [margrit-ann.geibel@dp-uni.ac.at](mailto:margrit-ann.geibel@dp-uni.ac.at)





## Ratgeber

# Hilfreiche Infos für Studierende, junge Zahnärztinnen und Zahnärzte



**Eine Ratgeberseite für den Berufsstart haben Bundeszahnärztekammer (BZÄK), der Bundesverband der Zahnmedizinistudenten in Deutschland (bdzm) und der Bundesverband der zahnmedizinischen Alumni in Deutschland (BdZA) mit dem Portal „Berufskunde 2030“ gelauncht.**

Das Portal bietet eine Übersicht über die unterschiedlichen Formen der Berufsausübung, Formalitäten bei der Niederlassung oder wirtschaftliche Grundlagen und basiert auf dem sehr erfolgreichen Projekt „Berufskunde 2020“. Es wurde inhaltlich komplett aktualisiert und zudem moderner aufgesetzt, sodass die Informationen intuitiver abrufbar sind.

### TEXTE WERDEN MONATLICH ÜBERPRÜFT

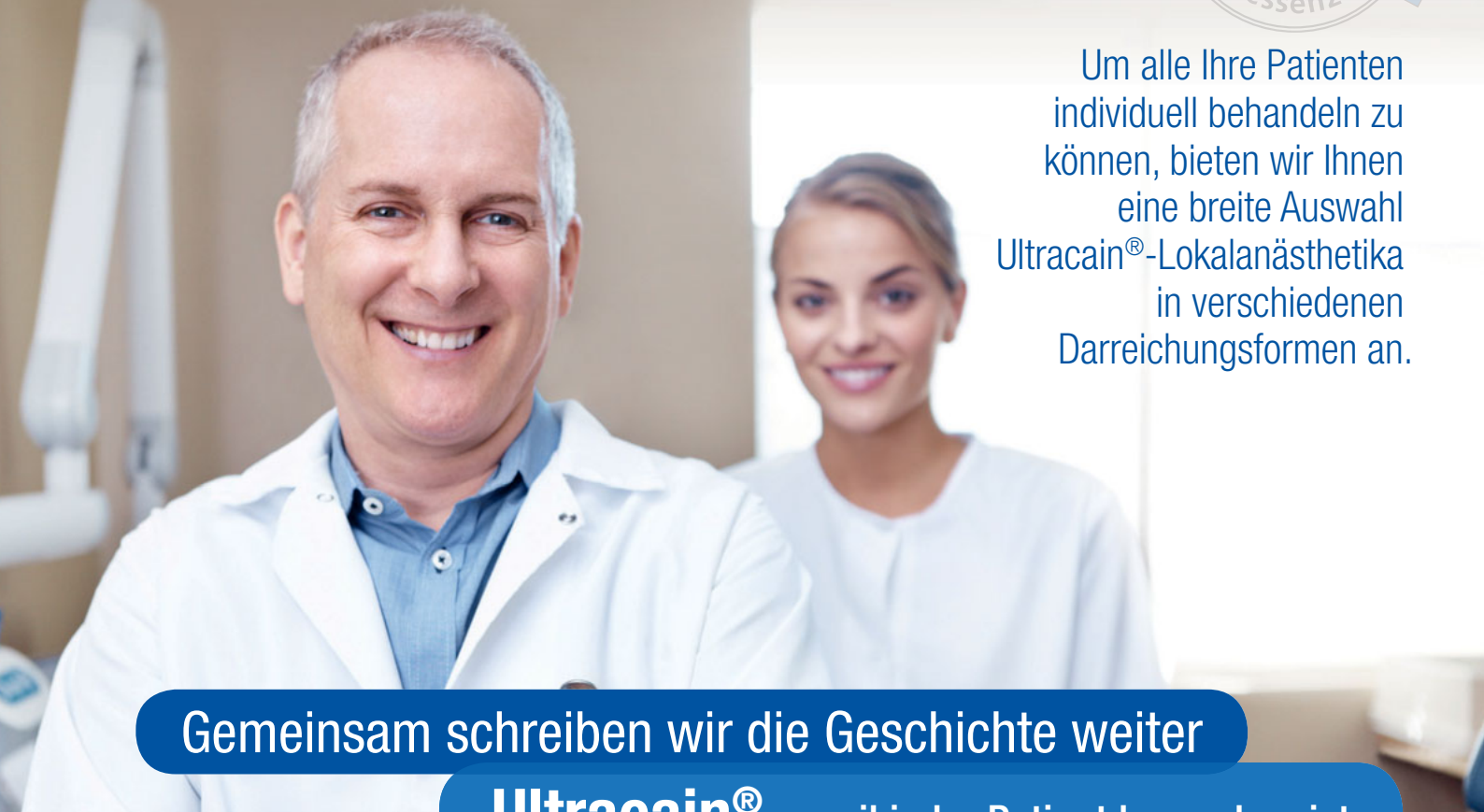Dabei finden sich neben überarbeiteten, jedoch zeitlos wichtigen Themen auch neue Rubriken rund um die zahnärztliche Berufsausübung. Zur Qualitätssicherung werden die Texte monatlich von der BZÄK, bdzm und BdZA überprüft und angepasst, heißt es

„Das Studium ist komplex und der anstehende Berufsstart generiert oft viele Fragezeichen. Die kurz und bündig aufzulösen, ist unser Ziel“, so Prof. Dr. Christoph Benz, Präsident der BZÄK. „Ein tolles Projekt konnte so gemeinsam weiterentwickelt und auf das aktuelle Jahrzehnt angepasst werden“, so Maximilian Voß, erster Vorsitzender des BdZA.

### WERTNEUTRAL UND WERBEFREI

Auch Antje Dunkel vom bdzm zeigt sich zufrieden: „Berufskunde 2030 bietet neben der Vorstellung der standespolitischen Organisation(en) auch wichtige Thematiken, die die Zahnmediziner in ihrem Beruf bis hin zur Gründung der eigenen Praxis wertneutral und werbefrei unterstützen.“

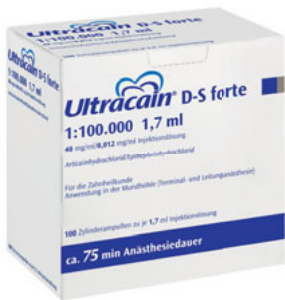Quelle: BZÄK



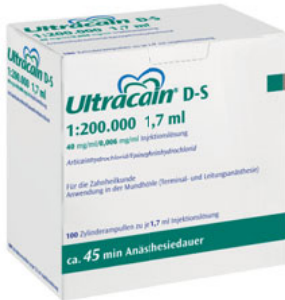Um alle Ihre Patienten individuell behandeln zu können, bieten wir Ihnen eine breite Auswahl Ultracain®-Lokalanästhetika in verschiedenen Darreichungsformen an.

Gemeinsam schreiben wir die Geschichte weiter

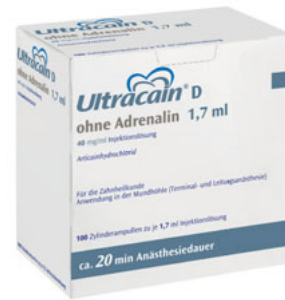Ultracain® – weil jeder Patient besonders ist



Ultracain® D-S forte 1:100.000



Ultracain® D-S 1:200.000



Ultracain® D ohne Adrenalin

**Ultracain D-S 1:200.000 1,7 ml/2 ml/20 ml, 40 mg/ml/0,006 mg/ml Injektionslösung; Ultracain D-S forte 1:100.000 1,7 ml/2 ml/20 ml, 40 mg/ml/0,012 mg/ml Injektionslösung; Ultracain D ohne Adrenalin 1,7 ml/2 ml, 40 mg/ml Injektionslösung**

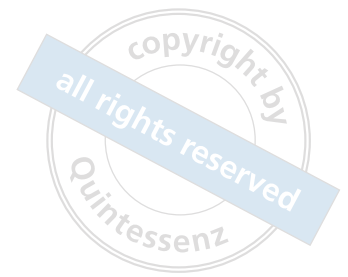**Qualitative u. quantitative Zusammensetzung: Wirkstoff: Ultracain D-S/Ultracain D-S forte:** Articainhydrochlorid, Epinephrinhydrochlorid (Adrenalinhydrochlorid). 1 ml Injektionslösung enth. 40 mg Articainhydrochlorid u. 0,006 mg/0,012 mg Epinephrinhydrochlorid. **Ultracain D ohne Adrenalin:** Articainhydrochlorid. 1 ml Injektionslösung enth. 40 mg Articainhydrochlorid. **Sonstige Bestandteile: Ultracain D-S/ Ultracain D-S forte:** Natriummetabisulfit, Natriumchlorid, Wasser f. Injektionszwecke. **Ultracain D-S/Ultracain D-S forte 1,7 ml zusätzl.:** Salzsäure 10 %, Natriumhydroxid. **Ultracain D-S/Ultracain D-S forte 20 ml zusätzl.:** Methyl-4-hydroxybenzoat (Paraben, E 218), Salzsäure 10 %. **Ultracain D ohne Adrenalin:** Natriumchlorid, Wasser f. Injektionszwecke, Natriumhydroxid, Salzsäure 36 %. **Anwendungsgebiete: Ultracain D-S:** Routineeingriffe wie komplikationslose Einzel- u. Reihenextraktionen, Kavitätäten- u. Kronenstumppräparationen. **Ultracain D-S forte:** schleimhaut- u. knochenchirurg. Eingriffe, d. e. stärkere Ischämie erfordern, pulpenchirurg. Eingriffe (Amputation u. Exstirpation), Extraktion desmodont. bzw. frakt. Zähne (Osteotomie), länger dauernde chirurg. Eingriffe, perkutane Osteosynthese, Zystektomie, mukogingivale Eingriffe, Wurzelspitzenresektion. **Ultracain D ohne Adrenalin:** Lokalanästhetikum z. Infiltrations- u. Leitungsanästhesie i. d. Zahnheilkunde, eign. sich v. a. für kurze Eingriffe a. Pat., d. aufgrund bestimm. Erkrankungen (z. B. Herz-Kreislauf-Erkrankungen o. Allergie geg. d. Hilfsstoff Sulfit) kein Adrenalin erhalten dürfen sowie z. Injektion kleiner Volumina (Anwendung in der Frontzahregion, i. Bereich d. Gaumens).

**Gegenanzeigen: Ultracain D-S/Ultracain D-S forte:** Überempf. geg. Articain (o. and. Lokalanästhetika vom Amid-Typ), Epinephrin, Natriummetabisulfit (E 223),

Methyl-4-hydroxybenzoat o. e. d. sonst. Bestandt.; unzureichend behand. Epilepsie; schwere Störungen d. Reizbildungs- o. Reizleitungssystems a. Herz. (z. B. AV-Block II. o. III. Grades, ausgeprägte Bradykardie); akute dekomp. Herzinsuffizienz (akutes Versagen d. Herzleistung); schwere Hypotonie; Engwinkelglaukom; Schilddrüsenüberfunktion; paroxysmale Tachykardie o. hochfrequente absolute Arrhythmien; Myokardinfarkt innerhalb d. letzt. 3 bis 6 Monate, Koronararterien-Bypass innerhalb d. letzt. 3 Monate; gleichzeitige Behandlung m. nicht kardioselektiven Betablockern (z. B. Propranolol) (Gefahr e. hypertensiven Krise o. schweren Bradykardie); Phäochromozytom; schwere Hypertonie; gleichzeitige Behandl. mit trizyklischen Antidepressiva o. MAO-Hemmern; intravenöse Anwend.; Verwendung z. Anästhesie d. Endglieder v. Extremitäten z. B. Finger u. Zehen (Risiko e. Ischämie). **Ultracain D ohne Adrenalin:** Überempf. geg. Articain, and. Lokalanästhetika v. Säureamidtyp o. e. d. sonst. Bestandt.; schwere Störungen d. Reizbildungs- o. Reizleitungssystems a. Herz. (z. B. AV-Block II. oder III. Grades; ausgeprägte Bradykardie); akut. dekomp. Herzinsuffizienz (akut. Versagen d. Herzleistung); schwere Hypotonie; intravenöse Anwend.. **Nebenwirkungen: Ultracain D-S/Ultracain D-S forte:** Häufig: Gingivitis; Neuropathie: Neuralgie, Hypästhesie/Gefühllosigkeit (oral, perioral), Hyperästhesie, Dysästhesie (oral, perioral), einschließl. Geschmacksstörungen, Ageusie, Allodynie, Thermohyperästhesie, Kopfschmerz, Parästhesie; Bradykardie; Tachykardie; Hypotonie (mit Kollapsneigung); Übelkeit; Erbrechen; Schwellungen v. Zunge, Lippe u. Zahnfleisch. **Gelegentlich:** brennendes Gefühl; Schwindel; Hypertonie; Stomatitis; Glossitis; Diarrhö; Nackenschmerzen; Schmerz. a. d. Injektionsstelle; Ausschlag; Pruritus. **Selten:** allerg. oder allergieähnliche sowie anaphylakt./anaphylaktoide Überempfindlichkeitsreakt.; Nervosität/Angst; Erkrankung d. Nervus facialis (Lähmung u. Parese); Horner-Syndrom (Augenlid-Ptosis, Enophthalmus, Miosis); Somnolenz; Nystagmus; Ptosis; Miosis; Enophthalmus; Sehstörungen (verschwommenes Sehen, Doppelsehen [Lähmung

der Augenmuskulatur], Mydriasis, Blindheit) während o. kurz nach d. Injektion v. Lokalanästhetika i. Kopfbereich, i. Allgemein. vorübergehend; Hyperakusis; Tinnitus; Palpitationen; Hitzevallungen; Zahnfleisch/Exfoliation d. Mundschleimhaut; Ulzeration; Bronchospasmus/Asthma; Dyspnoe; Muskelzuckungen; Nekrosen/Abschuppungen a. d. Injektionsstelle; Erschöpfung; Asthenie/Schüttelfrost; Angioödem (Gesicht/Zunge/Lippen/Hals/Kehlkopf/periorbitales Ödem), Urtikaria. **Sehr selten:** Parästhesie. **Nicht bekannt:** euphorische Stimmung; dosisabhängig zentralnervöse Störungen: Unruhe, Nervosität, Stupor, Benommenheit bis z. Bewusstseinsverlust, Koma, Atemstörungen bis z. Atemstillstand, Muskelzittern u. Muskelzuckungen bis z. generalisierten Krämpfen; Nervenläsionen; Herzrhythmusstörungen; Reizleitungsstörungen (AV-Block); Herzversagen, Schock (u. Umständen lebensbedrohlich); lokale/regionale Hyperämie; Vasodilatation; Vasokonstriktion; Dysphagie; Schwellung d. Wangen; Glossodynie; Dysphonie, Verschlimm. neuromuskulärer Manifestationen b. Kearns-Sayre-Syndrom; Trismus; lok. Schwellungen; Hitzegefühl; Kältegefühl; ischämische Gebiete a. d. Injektionsstelle bis hin z. Gewebnekrosen b. verseh. intravas. Injektion; Erythem; Hyperhidrose. **Ultracain D ohne Adrenalin:** Häufig: Parästhesie; Hypästhesie; Übelkeit; Erbrechen. **Gelegentlich:** Schwindel. **Nicht bekannt:** allerg. o. allergieähnliche Überempfindlichkeitsreaktionen, dosisabhängig zentralnervöse Störungen: Unruhe, Nervosität, Stupor, Benommenheit b. z. Bewusstseinsverlust, Koma, Atemstörungen b. z. Atemstillstand, Muskelzittern u. Muskelzuckungen bis z. generalisierten Krämpfen; Nervenläsionen; Sehstörungen (verschwommenes Sehen, Doppelsehen, Mydriasis, Blindheit) während o. kurz nach d. Injektion v. Lokalanästhetika i. Kopfbereich, im Allgemeinen vorübergehend; Hypotonie, Bradykardie, Herzversagen, Schock (unter Umständen lebensbedrohlich).

**Inhaber der Zulassung:** Septodont GmbH, Felix-Wankel-Str. 9, D-53859 Nieder-kassel. **Stand der Information:** März 2022. **Verschreibungspflichtig.**



Ratgeber

PRAXISFÜHRUNG

# Extrahieren erhaltungswürdiger Zähne als gefährliche Körperverletzung

**Das Extrahieren erhaltungswürdiger Zähne, ohne den Patienten die Möglichkeiten der Zahnerhaltung darzustellen, kann als gefährliche Körperverletzung gewertet werden. Das hat das Oberlandesgericht Karlsruhe in diesem Jahr entschieden (OLG Karlsruhe, Beschluss vom 16. März 2022, Az.: 1 Ws 47/22).**

Einem Zahnarzt wurde von der Staatsanwaltschaft bereits 2017 vorgeworfen, in den Jahren 2010 bis 2014 in 33 Fällen bei seinen Patienten Zähne extrahiert zu haben, obwohl diese noch erhaltungswürdig waren. Er hatte behauptet, dass die Extraktionen zwingend sind. Die Patienten vertrauten seinem Urteil und willigten in die Zahnentfernung ein.

## STAATSANWALTSCHAFT SIEHT TATBESTAND DER GEFÄHRLICHEN KÖRPERVERLETZUNG

Die Staatsanwaltschaft erklärte dagegen, dass die Patienten nicht eingewilligt hätten, wären ihnen die Alternativen der Zahnerhaltung bekannt gewesen. Der Zahnarzt habe die Zähne auch extrahiert, um danach für ihn lukrativere

Versorgungen mit Zahnersatz vornehmen zu können, so der Vorwurf. Sie sah daher den Tatbestand der gefährlichen Körperverletzung als erfüllt an. Entsprechend erhob die Staatsanwaltschaft Anklage vor dem Landgericht.

Das Landgericht hatte das Hauptverfahren nur eingeschränkt eröffnet und die Taten als vorsätzliche einfache Körperverletzung eingestuft, wogegen die Staatsanwaltschaft Beschwerde beim Oberlandesgericht eingelegt hatte. Dieses würdigte die dem Zahnarzt vorgeworfenen Taten neu und gab der Staatsanwaltschaft recht.

## EINWILLIGUNG UNWIRKSAM

Die durch Täuschung vom Zahnarzt erlangte Einwilligung der Patienten ist unwirksam. Unstreitig liegt damit eine vorsätzliche einfache Körperverletzung im Sinne des Paragraphen 223 Strafgesetzbuch (StGB) vor. Lange war es jedoch umstritten, ob eine unerlaubte Zahnextraktion durch einen Zahnarzt auch eine gefährliche Körperverletzung im Sinne des Paragraphen 224 StGB darstellt.

Dieser scheinbar akademische Streit hat in der Praxis erhebliche Konsequenzen: Die einfa-



che Körperverletzung ist mit einer Höchststrafe von fünf Jahren bedroht, die gefährliche Körperverletzung mit zehn Jahren. Das bedeutet zunächst, dass der Zahnarzt mit einer höheren Strafe zu rechnen hat. Es bedeutet aber auch, dass die Taten später verjähren.

### EXTRAKTIONZANGE ALS „GEFÄHRLICHES WERKZEUG“

Das Oberlandesgericht Karlsruhe (OLG) stufte die Extraktionszange in diesem Fall als gefährliches Werkzeug ein. Damit geht es um eine gefährliche Körperverletzung. Die Extraktionszange sei deshalb ein gefährliches Werkzeug, weil sie geeignet ist, dem Opfer erhebliche Verletzungen beizubringen, nämlich den unwiederbringlichen Verlust eines Teils des Gebisses und eine offene Wunde. Konsequenterweise hielt das OLG damit die schon mehrere Jahre zurück liegenden Taten noch nicht für verjährt.

Das Verfahren vor dem Landgericht Karlsruhe wird nun mit dem Vorwurf der gefährlichen Körperverletzung geführt, der Zahnarzt muss also mit einer erheblichen Bestrafung rechnen, wenn die Staatsanwaltschaft ihre Vorwürfe beweisen kann. (OLG Karlsruhe, Beschluss vom 16. März 2022, Az.: 1 Ws 47/22).



© Vitalii M | Shutterstock.com

**WIELAND SCHINNENBURG**  
Dr., Zahnarzt und  
Rechtsanwalt  
Hamburg

Quelle:  
Quintessence News




 UNI-  
PORTRÄT

# Danube Private University (DPU), in Krems an der Donau, Österreich

*Teil 2: Mehr als 2.000 Studierende aus  
66 Nationen sind an der DPU inskribiert*

An der vor 13 Jahren gegründeten Danube Private University (DPU), Fakultät Medizin/ Zahnmedizin, startet mit Wintersemester 2022/23 bereits die 30. Studiengruppe das Diplomstudium Zahnmedizin zum Dr. med. dent. Inzwischen kann die DPU auf eine große Erfolgsgeschichte in der Lehre zurückblicken,

rund 750 Absolventen/-innen des Zahnmedizinstudiums sind international erfolgreich als Zahnarzt/-innen tätig und dabei ihrer Alma Mater weiterhin treu verbunden (Abb. 1 und 2) über:

- postgraduale, universitäre Weiterbildung Master of Science M.Sc. (CE),

# DPU

## IN ZAHLEN

- **Standort:**  
Krems-Stein an der Donau, UNESCO- Weltkulturerbe Wachau, 60 km vor den Toren Wiens gelegen
- **Aktive Studierende:**  
2.007, davon 701 im Diplomstudiengang Zahnmedizin zum Dr. med. dent.
- **Absolventen/-innen:**  
750 Graduierte zum Dr. med. dent.
- **Campusfläche:**  
rd. 12.000 m<sup>2</sup>
- **Wissenwertes:**  
hervorragende Infrastruktur für die zahnmedizinische Lehre, 50 Arbeitsplätze im zahntechnischen Propädeutiklabor, 70 Phantom- sowie 50 Behandlungseinheiten und ein OP-Eingriffsraum von Dentsply Sirona, digitale Praxis von Planmeca



Abb. 1 Campus der DPU.



Abb. 2 Hier werden Führungspersönlichkeiten in der Zahn- und Humanmedizin entwickelt.




Abb. 3 Dr. med. dent. Katharina Dobbertin

- wissenschaftliches Doktoratsstudium, Zahnmedizin (PhD.),
- Karriere in Wissenschaft und Forschung,
- erstklassiges Alumni-Netzwerk.

An der DPU wird ein praxisnahes Studienkonzept, das eine frühe Heranführung an den Beruf bedingt, umgesetzt, indem EU-Richtlinien-konforme Curricula durch Einbeziehung moderner Fachgebiete wie Digitalisierung, künstliche Intelligenz und orale Medizin ergänzt werden. Hierbei stehen ärztliche Kunst – Wissen, Fertigkeiten und Handlungskompetenz – im Einklang mit humanistischen Werten.

### HERVORRAGEND FÜR DEN BERUF GERÜSTET

Auf der Grundlage der optimalen Infrastruktur im Zahnambulatorium Krems der DPU, des topmo-

dernen Equipments, der täglich für jeden cand. med. dent. zur Verfügung stehenden Behandlungseinheiten und des breiten Patienten/-innerspektrums, können die Studierenden zu besonderem Erfolg geführt werden. So erreichte DPU Absolventin Dr. med. dent. Katharina Dobbertin, mit Abschluss ihres 72-Wochen-Praktikums mehr als das dreifache der regulär im Pflichtenheft geforderten Punkte (Abb. 3).

### FAMILIENPRAXIS GESICHERT

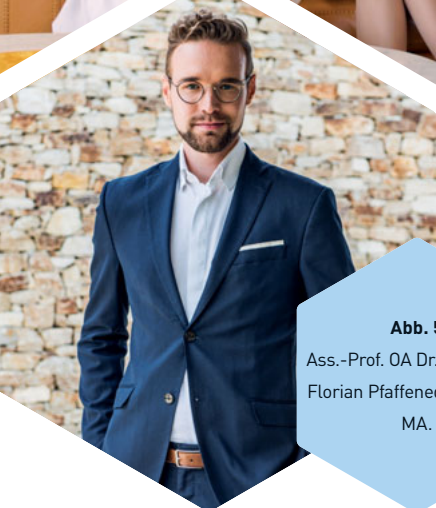Erfolgreiche Patienten/-innenkommunikation bestätigt sich in der klinischen Ausbildung bereits über den DPU-Slogan „Kompetenz mit Herz“. Seminare in den Bereichen Ethik, Integrität, Resilienz und Achtsamkeit geben den Studierenden die Möglichkeit, ihre individuellen Fähigkeiten auszuformen und diese zum

## FORSCHUNGSSCHWERPUNKTE

- Digitale Technologien in der Zahnmedizin und CAD/CAM
- Zentrum für Natur- und Kulturgeschichte des Menschen
- neurodegenerative Erkrankungen
- Physik und Chemie der Materialien
- Versorgungsforschung
- orale Medizin
- Medical image analysis & artificial intelligence (MIAAI)



**Abb. 4** Vielfach graduieren Geschwister an der DPU und sichern die elterliche Praxisnachfolge. So auch die vier Harms-Schwwestern Leonie, Juliane, Caroline und Isabelle.



**Abb. 5**  
Ass.-Prof. OA Dr. med. dent.  
Florian Pfaffeneder-Mantai,  
MA.

Wohle der Patienten/-innen weiterzuentwickeln. Daher kommt es häufig vor, dass cand. med. dent. im integrierten Behandlungskurs eine gesamte Familie generations- und zentrumsübergreifend zur Versorgung gewinnen. Patienten/-innenbindung findet damit bereits im Studium statt (Abb. 4).

### TALENTFÖRDERUNG

Studierende werden in Arbeits- und Forschungsgruppen entsprechend ihren Begabun-

gen eingebunden und erlangen im Wettbewerb mit Studierenden anderer Universitäten oftmals Auszeichnungen. Herausragende Ergebnisse im Zuge der Graduierungen werden international publiziert.

Erfreulich ist es, wenn sich Absolventen/-innen mit ausgezeichneten Studienleistungen nach ihrer Graduierung zum Dr. med. dent. entscheiden, eine wissenschaftliche Laufbahn an der DPU einzuschlagen. So ist dies bei Herrn Ass.-Prof. OA Dr. med. dent. Florian Pfaffeneder-Mantai, MA (Abb. 5), vormals Vorstandsvorsitzender der Fachschaft Zahnmedizin, der Fall, der mittlerweile in der Forschung und auch als Zahnarzt mit großem Engagement tätig ist. Neben den EU-Forschungsprojekten an der DPU Horizon 2020 zu den Themen „Laser-induced hierarchical micro-/nano-structures for controlled cell adhesion at implants – Laser Implant“ und „Lab to Fab development of an air decontamination system for protecting health practitioners against COVID 19 CleanAir“ ist er in der Stabsstelle Forschung und Entwicklung unter der Leitung von Herrn Univ.-Prof. Prof. (FH) DI Dr. Christoph Kleber in zahlreichen zentrumsübergreifenden Projekten aktiv. Darüber hinaus ist er als Oberarzt im Zentrum für Mund-, Kiefer- und Gesichtschirurgie unter der Leitung von Herrn Univ.-Prof. Dr. Dritan Turhani eingebunden und auch hier an umfassenden wissenschaftlichen Publikationen sowie der Betreuung von Diplomarbeiten beteiligt.

### BACHELOR/MASTER OF ARTS MEDIZINJOURNALISMUS UND ÖFFENTLICHKEITSARBEIT BA/MA

Das digitale Zeitalter ist geprägt durch einen besonders dynamischen Informations- und Kommunikationsaustausch, der immensen Einfluss auf die Gesellschaft nimmt. Die Zahnmedizin Studierenden haben die Chance, in einem weiteren Studium Medizinjournalismus und Öffentlichkeitsarbeit zu erlernen, sich strukturiert und





**STEFANIE ARCO-ZINNEBERG**  
 MA  
 Direktorin Marketing und Management DPU  
 E-Mail: stefanie.arco@dp-uni.ac.at

differenziert mit medialen Inhalten auseinanderzusetzen und diese nach Maßgeblichkeit und Verlässlichkeit zu filtern. Auf höchstem Niveau werden fachliche, organisatorische, ökonomische und rechtliche Grundlagen des Medizinjournalismus und der Öffentlichkeitsarbeit vermittelt. Praktika durchgeführt, Anwendungsfelder, Methoden, Medien, Einflüsse und die Mechanismen rund um Medizin- und Gesundheitsjournalismus untersucht. Das im Studium erlangte Wissen, kann gewinnbringend im späteren Berufsleben eingesetzt werden, der eigenen Praxis zu mehr Erfolg verhelfen. Die „DPU-Journalisten/-innen“ werden auch gerne von fachbezogenen Medien zur Berichterstattung eingeladen.

**WORK LIFE BALANCE DURCH SPORT**

Teamgeist und Disziplin spielen im Studium an der DPU eine große Rolle und werden auch über den Sport gelebt. So wurden Mannschaften im

Fußball, Golf, Tennis gegründet. Regelmäßige durch die DPU finanzierte und organisierte Kadertrainings generieren beste Voraussetzungen für die Teilnahme der studentischen Mannschaften an den universitätseigenen und regionalen Turnieren sowie an bundesweiten Meisterschaften.

**DEN HORIZONT WEITEN**

An der DPU wird Zahnmedizin in einen spannenden Kontext mit weiteren Disziplinen gestellt. Daher können Studierende ergänzend zu den Studien an „Extracurricular activities“ teilnehmen. Internationale Wissenschaftler unter anderem der Philosophie sowie Kulturschaffende stehen in Vorträgen im transdisziplinären Austausch miteinander, Exkursionen zu kulturellen Einrichtungen bilden einen festlichen Rahmen für die universitäre Gemeinschaft.

# JETZT KOSTENFREI ABONNIEREN!

Redaktion: Dan Krammer

## Quintessenz – Das Magazin

Das Beste aus Industrie, Forschung und Praxis

**4 Ausgaben im Jahr kostenfrei direkt in Ihren Briefkasten!**

„Quintessenz – das Magazin“ ist der neueste Spross aus der Familie der etablierten Quintessenz Fachpublikationen. Die interdisziplinäre Zeitschrift verknüpft Produkt- und Firmeninformationen mit dem etablierten, wissenschaftlichen Content der Quintessenz Medien. Das Magazin erscheint vierteljährlich. Neben diversen Produkt- oder Firmeninformationen sorgen adäquate Abstracts von Fachartikeln aus unseren Medien für den wissenschaftlichen Impact und die Evidenz der dargestellten Themen.

**Zum kostenlosen Abo geht's über den aufgeführten Link oder QR-Code**



[www.quintessenz-magazin.de](http://www.quintessenz-magazin.de)



## FORSCHUNG UND ENTWICKLUNG ...

### ... ALS SCHLÜSSEL ZUR ZEITGEMÄSSEN LEHRE

Die Danube Private University (DPU) nahm im Jahr 2009 ihren Betrieb auf. Ganz ohne öffentliche Förderung wurde seitdem eine Fakultät Medizin/Zahnmedizin geschaffen, die über eine modern ausgestattete und kompetente personelle Infrastruktur verfügt. Allgemein bekannt ist und geschätzt wird, die Lehre und praktische Ausbildung an der DPU. Hiervon profitieren die Absolventen/-innen der DPU und ihre Patienten/-innen direkt, denn die angehenden Zahnärzte/-innen sind in besonderem Maße auf ihr Berufsleben vorbereitet. Die DPU stellt sicher, dass dies auch in Zukunft im Sinne einer Lehre „state of the art“ bleibt.

So ist die DPU also nicht nur eine Ausbildungseinrichtung, sondern auch eine Institution für medizinische sowie zahnmedizinische Forschung und Entwicklung (F&E). Die DPU möchte daher ihre internationale Sichtbarkeit durch Publikationen in wissenschaftlichen Journalen (peer reviewed) kontinuierlich steigern und sich weiterhin verstärkt als verlässliche Partnerin für die Industrie, wissenschaftliche Institutionen und öffentliche Förderanstalten auf nationaler und internationaler Ebene präsentieren. Drittmittelfinanzierte Forschung ist nicht nur an sich ein augenscheinliches Qualitätsmerkmal umfassender Forschungstätigkeiten an der DPU, sondern auch Ausdruck der Vernetzung innerhalb der wissenschaftlichen Gemeinschaft. Im Jahr 2021 konnte die DPU die Publikationsleistung erneut steigern sowie eine Vielzahl an kooperativen Förderanträgen einreichen, von denen bereits einige in Umsetzung sind.


Die DPU nahm als medizinische Institution auch ihre Verantwortung während der SARS-CoV-2-Pandemie mit besonderer Leistung wahr, brachte sich insbesondere zu Themen in den Bereichen Früherkennung und Immunität ein und konnte hierzu Wertvolles beitragen.



Neu errichtetes Lehrlabor für die studentische Ausbildung in Zahn- und Humanmedizin sowie moderner Forschungsstandort der Danube Private University (DPU).



**Links:** Lehrpavillon der Danube Private University (DPU).



**Rechts:** Die Gewinner des Wettbewerbes des 53. Frühjahrssymposiums der Österreichischen Gesellschaft für Zahn-, Mund- und Kieferheilkunde (Zweigverein Niederösterreich) im Jahr 2021 unter der Leitung von Herrn Univ.-Prof. Dr. Dritan Turhani (Mitte oben): 1. Platz Dr. med. dent. Simon Krenn (Mitte vorne), 2. Platz Cand. med. dent. Julius Bloch (links) und 3. Platz Dr. med. dent. Sarmad Aburas (rechts).

Grundsätzlich ist an der DPU die Qualitätssicherung der Forschungs- und Entwicklungstätigkeiten von großer Bedeutung. So wurden auch im Jahr 2021, genau wie in den Vorjahren, die Forschungsleistungen im Rahmen der internen Qualitätssicherung einer externen Begutachtung unterzogen. Dies betrifft sowohl die Publikationsleistungen, als auch die Erfüllung von Qualifizierungsvereinbarungen. So werden wertvolle Erkenntnisse gewonnen und interne Prozesse können optimiert werden. Externe Begutachtungsverfahren im Rahmen von Anträgen bei Förderinstitutionen werden wie sämtliche Forschungsleistungen an der DPU im internen Newsletter transparent gemacht.

Die Ausweitung des Lehrangebots auf die Medizin bewirkt, dass die DPU im Begriff ist, sich zu einer festen und immer bekannter werdenden Größe innerhalb der akademischen Landschaft zu entwickeln. Dies gilt es fortzusetzen. So ist die DPU gegenwärtig in drei genehmigten EU-geförderten Projekten (Horizon2020) sowie in verschiedenen nationalen Teams vertreten. Die konsequent forschungsgeleitete Lehre ist der Grund, weshalb Absolventen/-innen der DPU sowohl im niedergelassenen Bereich als auch im öffentlichen Dienst nachgefragt sind.

Die Qualität der Ausbildung wird auch mit Preisen belegt: Mit den ersten drei Plätzen des 53. Frühjahrssymposiums der Österreichischen Gesellschaft für Zahn-, Mund- und Kieferheilkunde – Zweigverein Niederösterreich – wurden gleich Studierende/Absolventen des MKG-Study-Clubs der DPU mit ihren wissenschaftlichen Arbeiten vor breitem Publikum von einer unabhängigen Jury im Jahr 2021 ausgezeichnet. Beim 45. Österreichischen Zahnärztekongress 2021 in der Bundeshauptstadt Wien erzielte ein DPU-Studierender beim Austrian Dental Award 2021 eine Spitzenposition. Auch der diesjährige Dental Innovation Award der Stiftung Innovative Zahnmedizin, der sich an Zahnärzte/-innen richtet, erging an einen Absolventen der DPU.



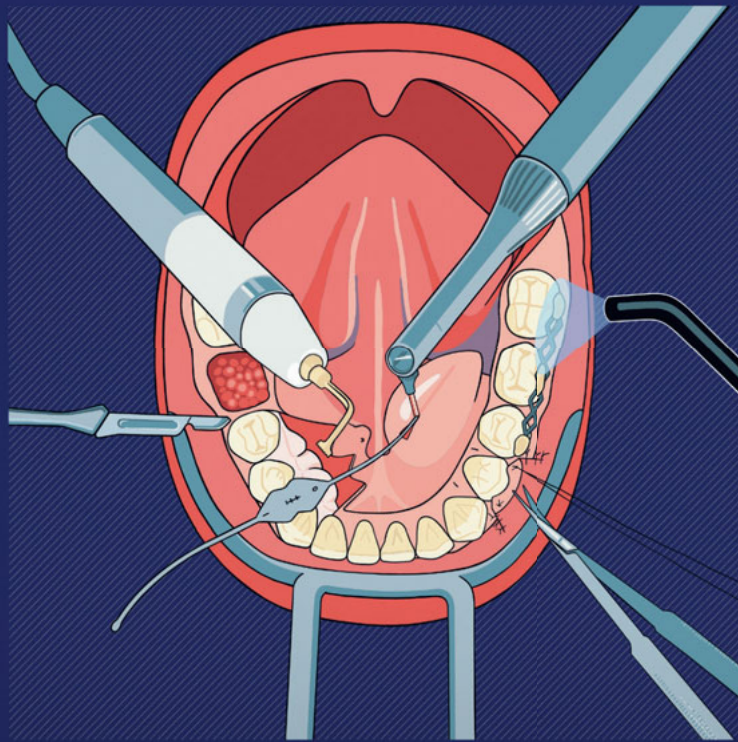
**DRITAN TURHANI**  
Univ.-Prof. Dr.  
Direktor Zentrum Mund-,  
Kiefer- und Gesichtschirurgie  
E-Mail: dritan.turhani@  
dp-uni.ac.at

# JETZT AUCH FÜR FORTGESCHRITTENE!



Andreas Filippi | Fabio Saccardin | Sebastian Köhl (Hrsg.)


## DAS GROSSE 1 x 1 DER ORALCHIRURGIE



QUINTESSENZ PUBLISHING



QUINTESSENZ PUBLISHING



Andreas Filippi | Fabio Saccardin  
Sebastian Köhl (Hrsg.)

### Das große 1 x 1 der Oralchirurgie

Hardcover, 320 Seiten, 450 Abbildungen  
Artikelnr. 23530, € 128,-

Nach dem „Kleinen 1 x 1 der Oralchirurgie“ gibt es nun auch das perfekte Buch für oralchirurgisch fortgeschrittene Kolleginnen und Kollegen, die in ihrer Praxis häufiger oralchirurgische Eingriffe durchführen und sich updaten oder weiterentwickeln möchten, aber auch für (angehende) Fachzahnärztinnen und Fachzahnärzte für Oralchirurgie oder (angehende) Fachärztinnen und Fachärzte für Mund-, Kiefer- und Gesichtschirurgie. Auch dieser zweite Band ist nicht als Lehrbuch, sondern als Atlas konzipiert: Gerade die klinischen Kapitel bilden ihre theoretischen Inhalte nur in kurzen Texten ab, sind ähnlich gegliedert in Indikationen, Kontraindikationen, klinisches Vorgehen Step-by-step, postoperativen Verlauf und werden durch zahlreiche Bilderserien sowie per QR-Codes verlinkte Videos illustriert. Inhalt und Umfang des Buches orientieren sich an den Weiterbildungskatalogen und dem klinischen Spektrum universitärer oralchirurgischer Weiterbildungskliniken in Deutschland, Österreich und der Schweiz.



[www.quint.link/grosse-chirurgie](http://www.quint.link/grosse-chirurgie)



[buch@quintessenz.de](mailto:buch@quintessenz.de)



+49 (0)30 761 80 667

QUINTESSENZ PUBLISHING





## KETTENBACH DENTAL

### VISALYS CEMCORE ERREICHT AUSSERGEWÖHNLICHE ERGEBNISSE BEI DER BRUCHBELASTBARKEIT



Mit Visalys® CemCore befestigte keramische CAD-CAM-Kronen auf einem Stumpfauflauf aus Visalys® CemCore.

Wenn man ein Kompositmaterial sowohl für die Befestigung von Kronen und Brücken als auch für Stumpfauflaufbauten sicher verwenden könnte, ließen sich Materialbestand und Komplexität in der Praxis reduzieren. Eine wissenschaftliche Studie von Prof. Dr. Martin Rosentritt et al. am Universitätsklinikum Regensburg konnte mittels Langzeit-Belastungstest jüngst nachweisen, dass das dualhärtende, adhäsive Befestigungskomposit Visalys CemCore auch für

den Einsatz als Stumpfauflaufmaterial bestens geeignet ist. Für die Studie wurden extrahierte Molaren mittels CAD/CAM-Restaurationen überkront. Diese Prüfkörper wurden zunächst 90 Tage in Wasser gelagert, was dem Material Gelegenheit zur Wasseraufnahme gab. Anschließend folgte ein künstlicher Alterungsprozess im Kausimulator – entsprechend 10 Jahren Abnutzung im Patientenmund. Das überzeugende Ergebnis: Alle Kronen (100 %) überlebten den Test; es entstanden weder Risse noch löste sich der Haftverbund. Die ausführliche Studie in voller Länge erhalten Sie gerne unter 02774 70599 oder online unter [www.kettenbach-dental.de](http://www.kettenbach-dental.de).

[www.kettenbach-dental.de](http://www.kettenbach-dental.de)

## CGM DENTALSYSTEME

### DER IDEALE PARTNER AUF DEM WEG ZUR DIGITALEN PRAXIS



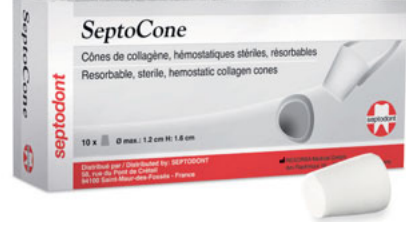Ob Pflicht oder Kür: Die Lösungen von CGM Dentalsysteme machen den Innovationsführer zum idealen Partner auf dem Weg zur digitalen Praxis. Sowohl Anwendungen, die durch den Ausbau der Telematikinfrastruktur unweigerlich auf Praxen zukommen als auch digitale Helfer für die Abrechnung und das Praxismanagement: Die Lösungen von CGM Dentalsysteme helfen Praxen Schritt-für-Schritt dabei, Arbeitsabläufe digitaler zu gestalten. Mit dem Rollout der

Telematikinfrastruktur macht der Gesetzgeber mehr und mehr digitale Anwendungen zur sinnvollen Notwendigkeit für Praxen. Ob der E-Arztbrief, die eAU oder das eRezept: Mit CGM Z1.PRO sind Praxen hier optimal auf alles vorbereitet, das kommt, wie auch auf das seit 1. Juli 2022 für alle Zahnarztpraxen verpflichtende elektronische Beantragungs- und Genehmigungsverfahren (kurz EBZ). Digitale Anwendungen können aber auch unabhängig von den Pflichtanwendungen, die der Gesetzgeber vorschreibt, den Arbeitsalltag in der Praxis erleichtern, wie das neue Z1.PRO UPT/ PAR Modul zeigt.

[www.cgm-dentalsysteme.de](http://www.cgm-dentalsysteme.de)

## SEPTODONT

### SEPTOCONE: NEUER RESORBIERBARER KOLLAGENKEGEL VON SEPTODONT



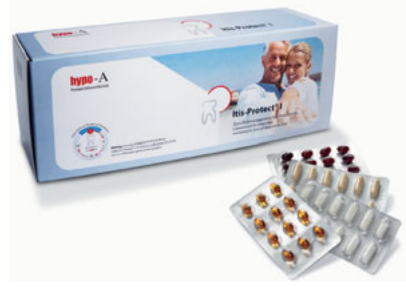SeptoCone ist der neue resorbierbare Kollagenkegel zur Versorgung von Extraktionsalveolen ohne Knochendefekt. SeptoCone ist ein hochdichtes Kollagenprodukt equinen Ursprungs, flexibel formbar und kohärent. Durch die stabile Struktur lässt sich der Kegel problemlos vernähen und ist gut verträglich, die Resorptionszeit beträgt drei bis vier Monate. Die poröse

Struktur nimmt das Blut schnell auf und unterstützt das Wachstum von Knochen und Blutgefäßen. Dabei wird die Thrombozytenadhäsion und -aggregation gefördert und es kommt zu einer hämostatischen Wirkung. Die Kegel können bei vielfältigen Indikationen eingesetzt werden. Neben Zahnextraktionen und bei intraoralen Geschwüren sind die Kegel auch bei Biopsie-Entnahmestellen und traumatischen Wunden indiziert. 10 SeptoCone-Kegel sind einzeln im Blister verpackt und über den Dentalhandel erhältlich.

[www.septodont.de](http://www.septodont.de)

## ITIS PROTECT

### SEKUNDÄRPRÄVENTION UND BEHANDLUNG VON PARODONTITIS



Bei Parodontitis sollte zusätzlich zum klassischen zahnärztlichen Therapiespektrum das Entzündungsgeschehen systemisch behandelt werden. Dazu eignet sich Itis-Protect I-IV. Die bilanzierte Diät bekämpft parodontopathogene Keime durch die Einnahme hochreiner, auf Stoffwechselprozesse abgestimmter Nährstoffe. Eine antibioti-

kafreie Studie mit dem Destruktionsmarker aMMP-8 (aktivierte Matrix-Metalloproteinase-8) als Prüfparameter wies im Laufe der viermonatigen Kuranwendung von Itis-Protect I-IV Heilungsraten von 60 Prozent bei einem therapierefraktären Patientenkollektiv auf. Die Substitution von Omega-3-Fettsäuren, Vitaminen, Magnesium-Calcium, Spurenelementen und Mineralstoffen sowie einer Darmpflege mit Bifidobacterium lactis und Lactobacillus acidophilus reguliert die orale Entzündungsaktivität sowohl systemisch als auch lokal über die Plaquezusammensetzung.

[www.itis-protect.de](http://www.itis-protect.de)





# Impressum



**Herausgeber:** Christian W. Haase  
**Herausgeber Emeritus:** Dr. h. c. H.-W. Haase  
**Geschäftsführung:** Christian W. Haase  
**Redaktionsleitung Zeitschriften:** Dr. Marina Rothenbücher  
**Verlag:** Quintessenz Verlags-GmbH, Ifenpfad 2-4, 12107 Berlin  
**Internet:** [www.qdent-magazin.de](http://www.qdent-magazin.de),  
[www.quintessence-publishing.com](http://www.quintessence-publishing.com)  
**E-Mail:** [info@quintessenz.de](mailto:info@quintessenz.de)  
**Telefon:** 030 / 761 80 5

**Chefredakteurin:** Susann Lochthofen  
**Qdent-Beirat:** Tuba Aini, Charlotte Bohn, Max Diekamp, Katharina Dobbertin, Maximilian Dobbertin, Moritz Etges, Sascha Jung, Andrea Lorenz, Lea Menge, Christian Schouten  
**Abonnementbetreuung:** Adelina Hoffmann ([abo@quintessenz.de](mailto:abo@quintessenz.de))  
**Anzeigenleitung:** Markus Queitsch ([queitsch@quintessenz.de](mailto:queitsch@quintessenz.de))  
**Gestaltung:** Nina Küchler  
**Layout & Herstellung:** Janina Kuhn

Bei redaktionellen Einsendungen ohne besonderen diesbezüglichen Vermerk behält sich der Verlag das ausschließliche Recht der Vervielfältigung in jeglicher Form sowie das der Übersetzung in fremde Sprachen ohne jede Beschränkung vor. Die in der Zeitschrift veröffentlichten Beiträge sind urheberrechtlich geschützt. Mit Ausnahme der gesetzlich zugelassenen Fälle ist eine Verwertung ohne Einwilligung des Verlags strafbar. Der Verlag haftet nicht für die Richtigkeit mitgeteilter Angaben. Als Originalarbeiten werden nur Erstveröffentlichungen angenommen. Nach Annahme für eine Veröffentlichung dürfen diese Arbeiten nicht in gleichem oder ähnlichem Wortlaut an anderer Stelle angeboten werden. Die Redaktion behält sich vor, Beiträge umfangreich zu ändern und den Zeitpunkt der Veröffentlichung zu bestimmen.

**Erscheinungsweise:** Die Qdent erscheint zweimal im Jahr.

### Bezugspreise 2022:

**Inland:** 9,90 EUR, kostenfrei für Studierende der Zahnmedizin  
**Ausland:** 14,90 EUR, kostenfrei für Studierende der Zahnmedizin

Die Abonnementspreise verstehen sich einschließlich Zugang zum E-Paper, MwSt. und sämtlicher Versandkosten. Sofern nichts anderes vereinbart ist, gilt das Abonnement zunächst für 12 aufeinander folgende Monate und verlängert sich anschließend automatisch auf unbestimmte Zeit zu den dann jeweils gültigen Preisen. Nach Ablauf der ersten Bezugszeit können Sie Ihr Abonnement mit einer Frist von 30 Tagen zum Monatsende kündigen. Die Abrechnung erfolgt auf Kalenderjahrbasis. Im Falle einer Kündigung werden zu viel gezahlte Beträge erstattet. Die Kündigung muss in Textform (z. B. E-Mail, Fax oder Post) erklärt werden. Abonnenten können bis zum Ende des Abonnementvertrags auf die digitalen Varianten der abonnierten Inhalte zugreifen. Bezug zum Vorzugspreis nur durch den Verlag. Bei Ausfall der Lieferung durch höhere Gewalt, Streik oder dergleichen ergeben sich hieraus keine Ansprüche auf Lieferung oder Rückzahlung des Bezugsgeldes durch den Verlag. Die Lieferung erfolgt auf Gefahr des Empfängers.

Anzeigenpreislise: Nr. 73, gültig ab 1. Januar 2022, Erfüllungsort und Gerichtsstand Berlin

### Zahlungen:

Commerzbank AG, Berlin, Konto-Nr.: 1802 15600, BLZ: 100 400 00, IBAN: DE6110040000180215600, BIC oder Swift: COBADEFFXXX

Druck: Aumüller Druck GmbH & Co. KG, Regensburg  
 ISSN: 2566-9931

## Quintessenz-Uni-Botschafter in deiner Stadt

Unsere Uni-Botschafter beraten dich vor Ort zum Buch- und Zeitschriftenprogramm des Verlages. Sie studieren an deiner Hochschule Zahnmedizin und haben deshalb die besten Literaturtipps zugeschnitten auf deine Vorlesungen, Kurse und Prüfungen.

Alle Bücher und Zeitschriften kannst du bei deinem Uni-Botschafter anschauen und bei Gefallen gleich versandkostenfrei bestellen. Dein Feedback zum Programm oder Buchwünsche übermitteln die Uni-Botschafter an die Redaktion, um immer die beste Studienlektüre zu garantieren.

### An deiner Hochschule ist noch kein Uni-Botschafter aktiv?

Fragen, Feedback und Bestellungen nehmen wir per E-Mail unter [uni@quintessenz.de](mailto:uni@quintessenz.de) entgegen.

### Du studierst Zahnmedizin und möchtest selbst als Uni-Botschafter tätig werden?

Hier findest du unsere Stellenausschreibung: [www.quint.link/jobs](http://www.quint.link/jobs)



UNIVERSITÄT	NACHNAME	VORNAME	E-MAIL
Aachen	Schricketl	Maike	<a href="mailto:Maike.schricketl@rwth-aachen.de">Maike.schricketl@rwth-aachen.de</a>
Bonn	Both	Annika	<a href="mailto:annika.both@yahoo.com">annika.both@yahoo.com</a>
Dresden	Gelberg	Rabea	<a href="mailto:unibotschafter.dresden@gmail.com">unibotschafter.dresden@gmail.com</a>
Frankfurt a. M.	Hermes	Kerstin	<a href="mailto:ker.hermes00@gmail.com">ker.hermes00@gmail.com</a>
Gießen	Babasz	Aret H.	<a href="mailto:aret.h.babasz@dentist.med.uni-giessen.de">aret.h.babasz@dentist.med.uni-giessen.de</a>
Gießen	Karnaus	Dorian M.	<a href="mailto:dentist.med.uni-giessen.de">dentist.med.uni-giessen.de</a>
Greifswald	Spilz	Annalena	<a href="mailto:annalena_spilz@gmx.de">annalena_spilz@gmx.de</a>
Hannover	Oghli	Anas Arab	<a href="mailto:anas.ao@hotmail.com">anas.ao@hotmail.com</a>
Heidelberg	Stoll	Sina Marie	<a href="mailto:stoll.sina@web.de">stoll.sina@web.de</a>
Jena	Baz	Khaled	<a href="mailto:zahnmedizinerjena@gmail.com">zahnmedizinerjena@gmail.com</a>
Leipzig	Henkel	Felicitas	<a href="mailto:felicitas.henkel@gmail.com">felicitas.henkel@gmail.com</a>
Marburg	Arrayahi	Chaymae	<a href="mailto:marburg-unibotschafter@outlook.de">marburg-unibotschafter@outlook.de</a>
München	Heldmaier	Wiebke	<a href="mailto:wiebke.heldmaier@gmx.de">wiebke.heldmaier@gmx.de</a>
Münster	Deterding	Julian	<a href="mailto:julian.deterding@web.de">julian.deterding@web.de</a>
Regensburg	Dinh	Huong Tra	<a href="mailto:unibotschafter-regensburg@web.de">unibotschafter-regensburg@web.de</a>
Rostock	Gabrysiak	Stine	<a href="mailto:rostock-unibotschafter@outlook.de">rostock-unibotschafter@outlook.de</a>
Tübingen	Pleiningner	Lara	<a href="mailto:pleiningnerlara@web.de">pleiningnerlara@web.de</a>

### Du möchtest selbst Qdent-Autor werden?


Hier findest du unsere Autorenrichtlinien: [www.quint.link/qdent](http://www.quint.link/qdent)





# Autoren

*dieser Ausgabe*



01	Sarmad Aburas	Seite 30	„Full-arch“-Versorgung im Oberkiefer
02	Stefanie Arco-Zinneberg	Seite 50	Danube Private University (DPU) ...
03	Patrick Bandura	Seite 22	Sinusbodenaugmentation
04	Ditjon Bytyqi	Seite 16	Das Einmaleins der Knochenersatzmaterialien ...
05	Katharina Dobbertin	Seite 3	Ästhetische Chirurgie in der Zahnmedizin
06	Margrit-Ann Geibel	Seite 40	Die Mundhöhle – Spiegel der Gesundheit
07	Ralf Gutwald	Seite 36	Warum sollte man einen postgradualen ...
08	Alina Hofmann	Seite 22	Sinusbodenaugmentation
09	Tim Lakes	Seite 22	Sinusbodenaugmentation
10	Guido Leppich	Seite 30	„Full-arch“-Versorgung im Oberkiefer
11	Ines Leppich	Seite 30	„Full-arch“-Versorgung im Oberkiefer
12	Oliver Meller	Seite 10	Der Zahn der Zeit?
		Seite 16	Das Einmaleins der Knochenersatzmaterialien ...
13	Florian Pfaffeneder-Mantai	Seite 10	Der Zahn der Zeit?
		Seite 16	Das Einmaleins der Knochenersatzmaterialien ...
14	Benedikt Schneider	Seite 10	Der Zahn der Zeit?
15	Dritan Turhani	Seite 3	Ästhetische Chirurgie in der Zahnmedizin
		Seite 22	Sinusbodenaugmentation
		Seite 54	Forschung und Entwicklung als Schlüssel ...



copyright by  
all rights reserved

# JETZT SIND SIE AM DRÜCKER

NEUES  
KARTUSCHEN-  
SYSTEM

ERFAHREN



SIE MEHR

## SOOO KOMFORTABEL IST IDENTIUM®

### PRÄZISIONSABFORMUNG

**Identium®** verbindet die Vorteile der zwei bekanntesten Werkstoffe – A-Silikon und Polyether – in einer neuen Werkstoffklasse: höchst komfortabel. Erleben Sie **Identium®** im neuen innovativen Kartuschensystem.

- **SOOO WIRTSCHAFTLICH:** kein Verwurf, kein Gleichfahren, direkt applizieren
- **SOOO SICHER:** kinderleichte, intuitive Handhabung
- **SOOO VERTRAUT:** Identium® selbst bleibt unverändert



IDENTIUM®  
PANASIL®  
FUTAR®  
SILGINAT®



KETTENBACHDENTAL  
Simply intelligent



VISALYS® CEMCORE  
VISALYS® CORE  
VISALYS® TEMP