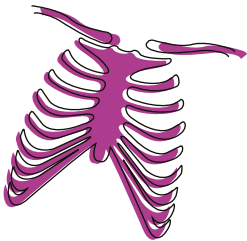
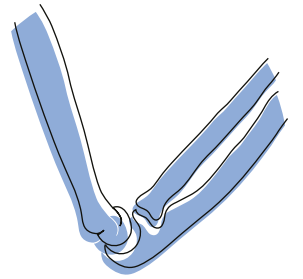
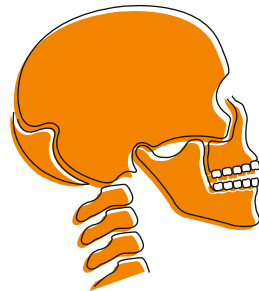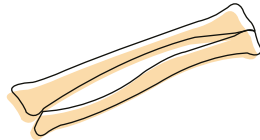
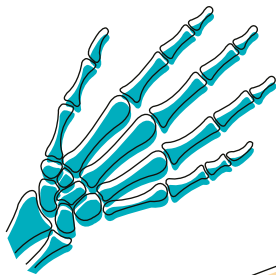
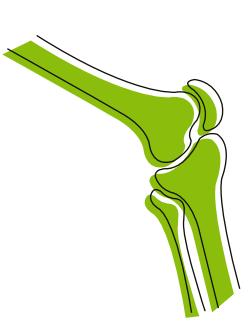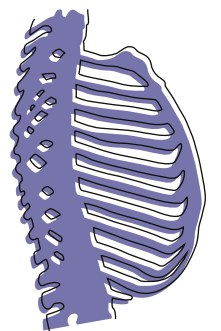
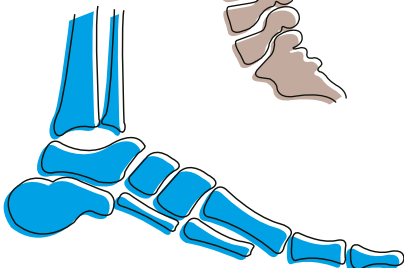
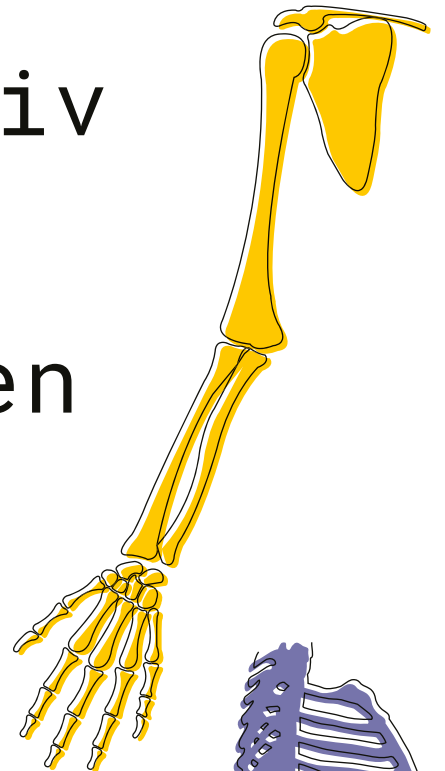
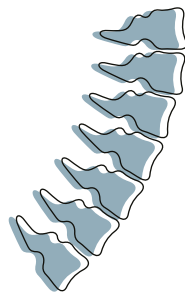
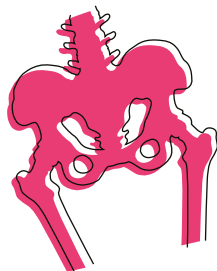
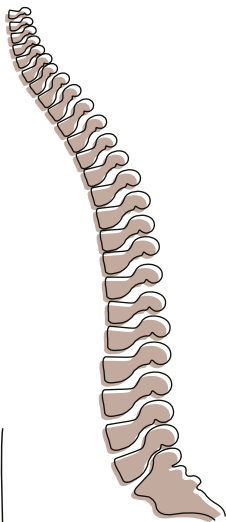


Roland Kreuzer

Anatomie Arbeitsbuch



Anatomie aktiv
erfahren
und verstehen



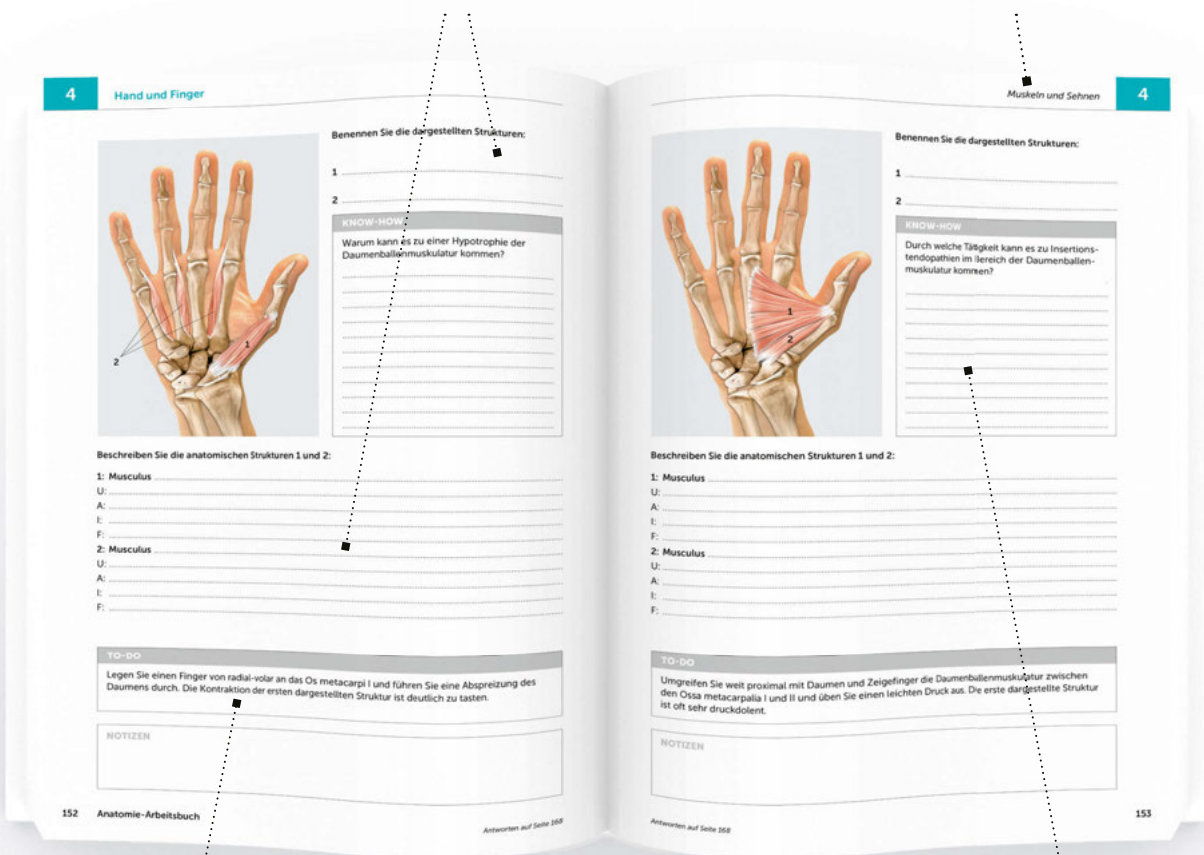
KVM – Der Medizinverlag

Zum Gebrauch dieses Buches

Das Anatomie-Arbeitsbuch ist zugleich Lehr- und Lernmaterial, geeignet zum Selbststudium und ein nützliches Nachschlagewerk. Es lässt den Lesenden die Anatomie des Bewegungsapparats und seines Nerven- und Gefäßsystems konkret „erfahren“. Nicht zuletzt erleichtern die grafischen Darstellungen es den Benutzern, die topografische und funktionelle Anatomie zu erlernen und sich einzuprägen.

Im Arbeitsteil sollen die dargestellten Strukturen zuerst benannt und dann unter „Anatomie“ ausführlich beschrieben werden. Angaben wie U (Ursprung), A (Ansatz), I (Innervation), F (Funktion) oder V (Verlauf) unterstützen den Lernenden bei der Strukturierung seiner Angaben. Sind keine Hilfen vorhanden, soll die Struktur mit einem Freitext beschrieben werden.

Die anatomischen Strukturen sind nach Körperregionen geordnet und in folgende Untergruppen eingeteilt: Knochen, Bänder und Gelenke, Muskulatur und Sehnen sowie Nerven, Gefäße und Bursen.

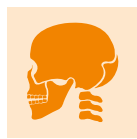

Zur praktischen Umsetzung des Gelernten und taktilen Erfahrung erhält der Lesende unter „To-do“ jeweils einen Handlungsauftrag. Beispielsweise sollen die dargestellten Strukturen palpirt und einer Funktionsprüfung unterzogen werden o. Ä.

Unter „Know-how“ wird zu jeder Struktur eine Wissensfrage gestellt, die die beschriebene Struktur in die Funktionalität und Diagnostik einbettet.

Im Anschluss an den Arbeitsteil sind in jedem Kapitel alle Auflösungen zu den beschriebenen Strukturen und Aufgaben der jeweiligen Körperregion zu finden. Werden die Strukturen zuerst aus dem Lösungsteil erlernt oder gelehrt, so kann das Wissen später im ersten Teil überprüft und verfestigt werden. Durch die beiden Zugriffsmöglichkeiten auf den Lernstoff ist das Anatomie-Arbeitsbuch bestens geeignet, die wesentlichen anatomischen Kenntnisse über die Strukturen des Bewegungsapparats nachhaltig zu vermitteln.

Inhaltsverzeichnis



Kapitel 1: Kopf und Halswirbelsäule

Arbeitsteil	1
Lösungsteil	45



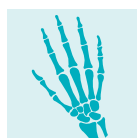Kapitel 2: Schulter und Oberarm

Arbeitsteil	61
Lösungsteil	89



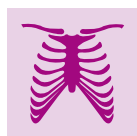Kapitel 3: Ellenbogen und Unterarm

Arbeitsteil	99
Lösungsteil	123



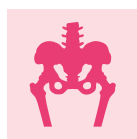
Kapitel 4: Hand und Finger

Arbeitsteil	133
Lösungsteil	161



Kapitel 5: Rumpf und Sacrum

Arbeitsteil	171
Lösungsteil	205



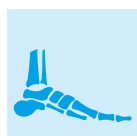Kapitel 6: Becken und Oberschenkel

Arbeitsteil	217
Lösungsteil	243



Kapitel 7: Knie und Unterschenkel

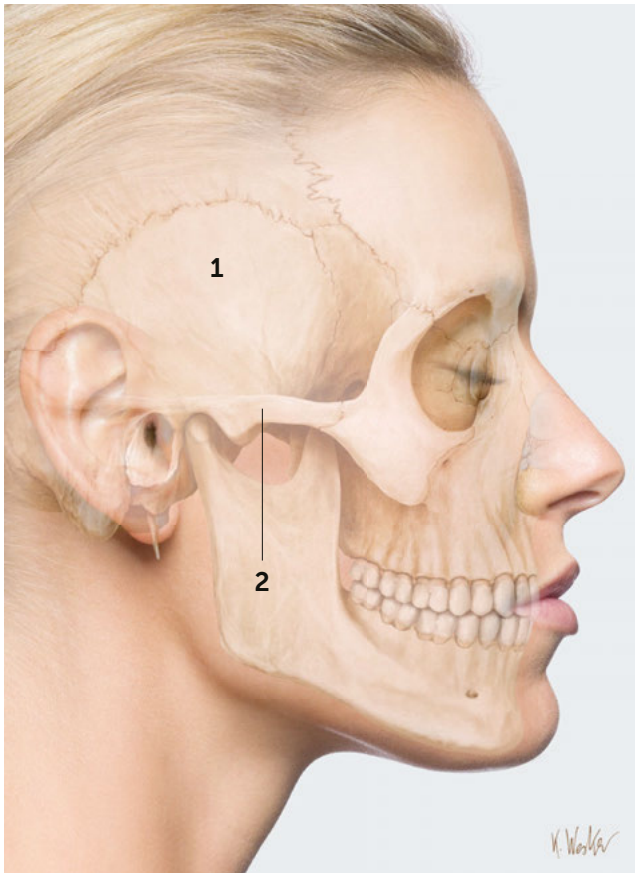
Arbeitsteil	253
Lösungsteil	283



Kapitel 8: Fuß und Zehen

Arbeitsteil	295
Lösungsteil	335

Index	349
-------------	-----



Benennen Sie die dargestellten Strukturen:

1

2

KNOW-HOW

Welche zwei Muskeln nehmen ihren Ursprung an den dargestellten Strukturen?

.....

.....

.....

.....

.....

.....

.....

.....

.....

.....

Beschreiben Sie die anatomischen Strukturen 1 und 2:

1:

.....

.....

.....

2:

.....

.....

.....

TO-DO

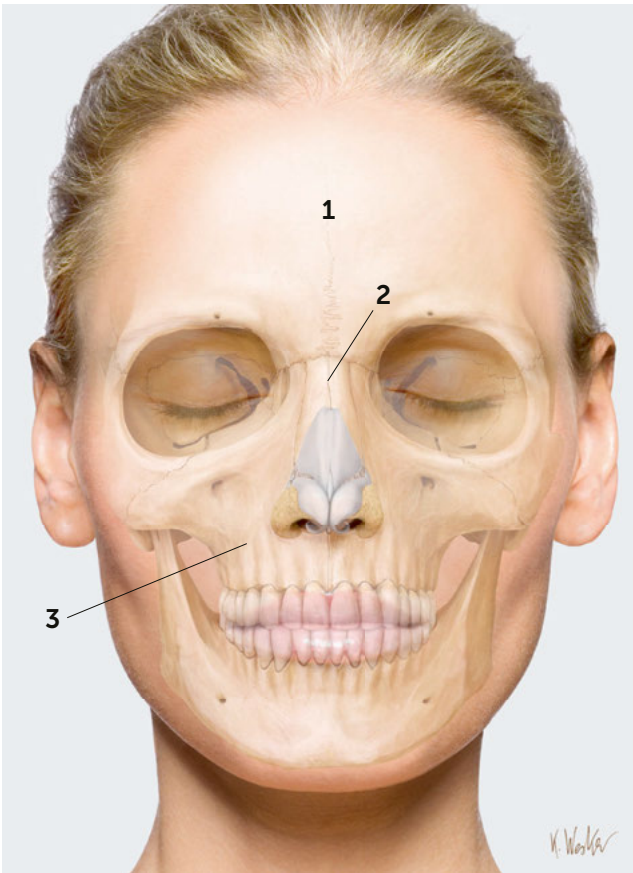
Legen Sie Ihre Fingerspitzen auf die erste dargestellte Struktur und beißen Sie die Zähne fest aufeinander. Die Muskelfasern des M. temporalis sind deutlich zu palpieren.

NOTIZEN

.....

.....

.....



Benennen Sie die dargestellten Strukturen:

- 1
- 2
- 3

KNOW-HOW

Welcher Nervenast tritt im Bereich der dritten dargestellten Struktur aus dem Foramen infra-orbitale aus?

.....

.....

.....

.....

.....

.....

.....

.....

.....

.....

.....

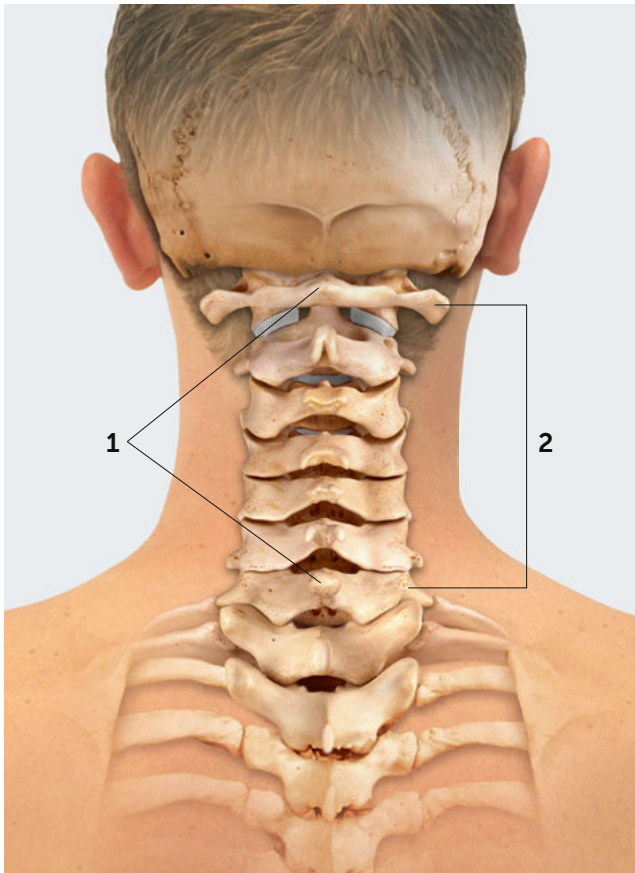
Beschreiben Sie die anatomischen Strukturen 1–3:

- 1:
- 2:
- 3:

TO-DO

Legen Sie Ihre Finger auf die erste dargestellte Struktur und runzeln Sie die Stirn. Sie palpieren die Muskelfasern des M. occipitofrontalis.

NOTIZEN



Benennen Sie die dargestellten Strukturen:

1

2

KNOW-HOW

Welche anatomische Besonderheit zeigen die zervikalen Dornfortsätze?

.....

.....

.....

.....

.....

.....

.....

.....

.....

.....

Beschreiben Sie die anatomischen Strukturen 1 und 2:

1:

.....

.....

.....

2:

.....

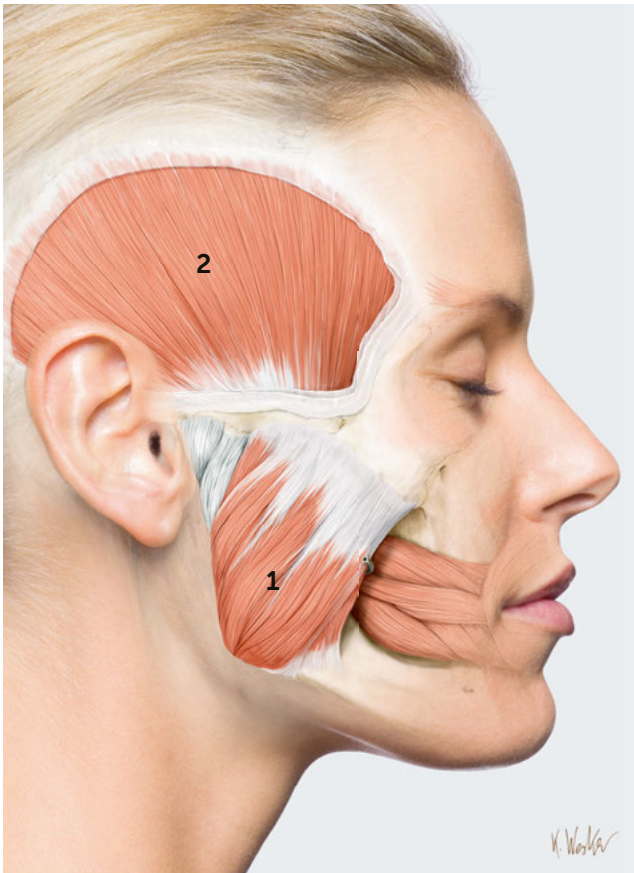.....

.....

TO-DO

Palpieren Sie die Dornfortsätze der HWS unter dem Lig. nuchae. C2 und C7 sollten am besten zu tasten sein.

NOTIZEN



Benennen Sie die dargestellten Strukturen:

1

2

KNOW-HOW

Was sind auslösende Faktoren für den Bruxismus (Zähneknirschen)?

.....

.....

.....

.....

.....

.....

.....

.....

.....

.....

.....

Beschreiben Sie die anatomischen Strukturen 1 und 2:

1: Musculus

U:

A:

I:

F:

2: Musculus

U:

A:

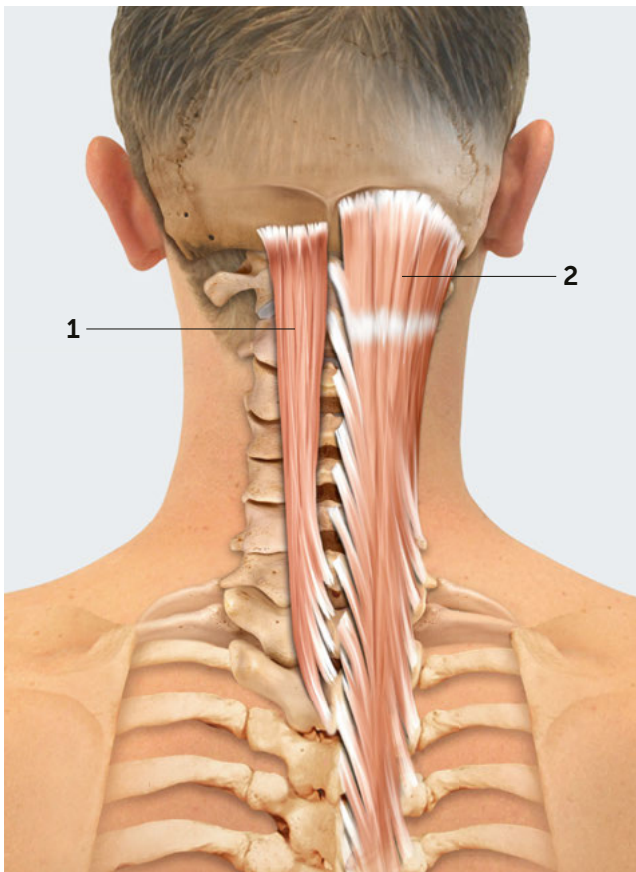
I:

F:

TO-DO

Legen Sie Ihre Finger auf den hinteren Anteil des Unterkiefers und beißen Sie die Zähne fest aufeinander. Der Muskelbauch der ersten dargestellten Struktur ist deutlich zu palpieren.

NOTIZEN



Benennen Sie die dargestellten Strukturen:

1

2

KNOW-HOW

Welcher der aufgeführten Muskeln kann am besten die oberen Kopfgelenke stabilisieren?

.....

.....

.....

.....

.....

.....

.....

.....

.....

.....

Beschreiben Sie die anatomischen Strukturen 1 und 2:

1: **Musculus**

U:

A:

I:

F:

2: **Musculus**

U:

A:

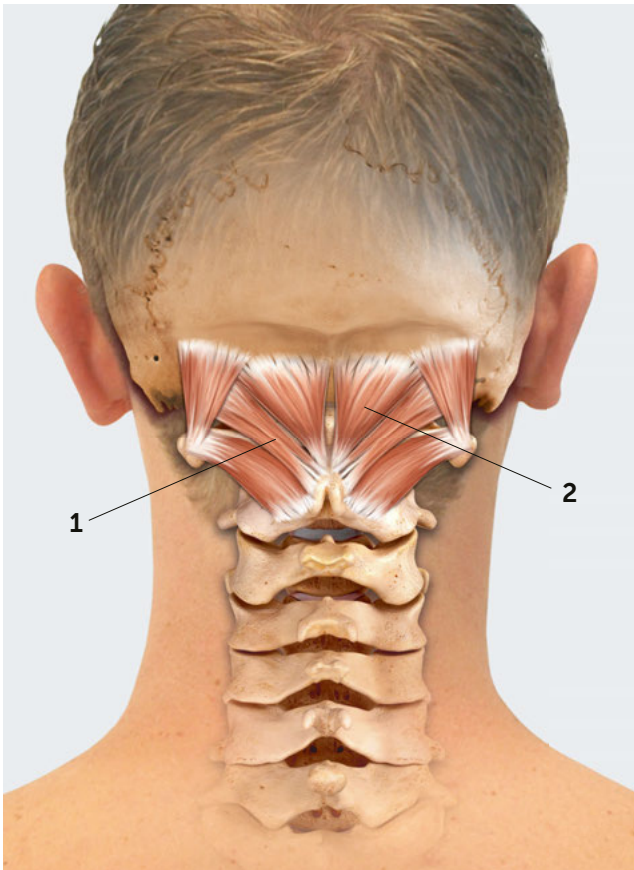
I:

F:

TO-DO

Legen Sie eine Fingerspitze an das Os occipitale zwischen die Lineae nuchalis superior und inferior. Palpieren Sie die zweite dargestellte Struktur unter leichter Kontraktion.

NOTIZEN



Benennen Sie die dargestellten Strukturen:

1

2

KNOW-HOW

Welche Symptome können auftreten, wenn Verspannungen der dargestellten Strukturen vorliegen?

.....

.....

.....

.....

.....

.....

.....

.....

.....

.....

Beschreiben Sie die anatomischen Strukturen 1 und 2:

1: Musculus

U:

A:

I:

F:

2: Musculus

U:

A:

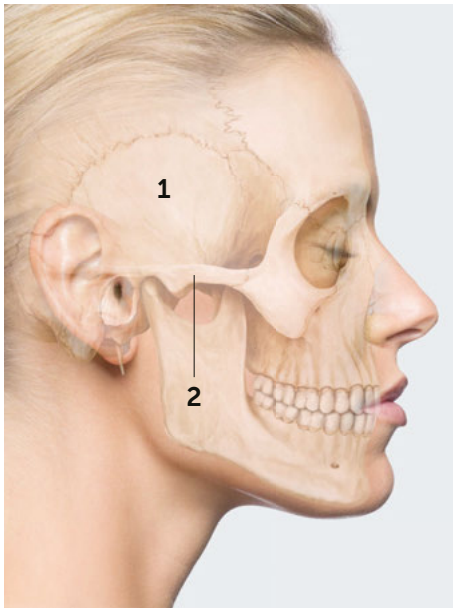
I:

F:

TO-DO

Führen Sie eine Inklination der oberen Kopfgelenke aus und geben Sie mit den Fingern Druck auf die beschriebenen Strukturen. Können Sie einen leichten Schwindel oder Kopfschmerzen auslösen?

NOTIZEN



1 Os temporale (Schläfenbein)

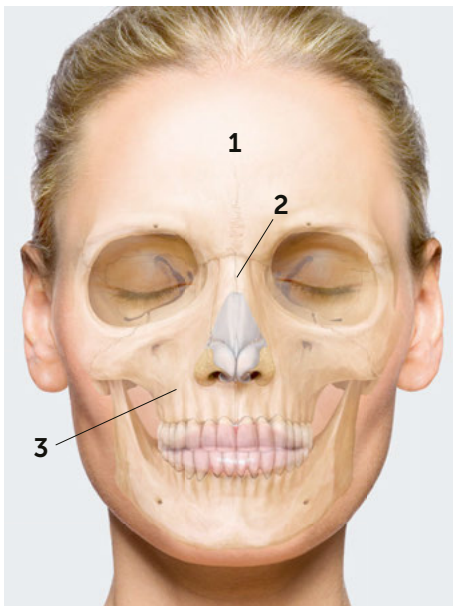
Das Schläfenbein befindet sich seitlich am Schädel. Begrenzt wird es vom Os occipitale (dorsal), Os parietale (kranial), dem Os sphenoidale (ventral) und von der Mandibula (kaudal). Es bildet die Gelenkpfanne für das Kiefergelenk. Der Proc. mastoideus und der Proc. zygomaticus sind knöcherne Anteile des Os temporale.

2 Arcus zygomaticus (Jochbeinbogen)

Der Jochbeinbogen befindet sich als nahezu horizontale Knochenleiste vor dem Gehörgang. Er wird aus der Verbindung des Proc. zygomaticus mit dem Jochbein gebildet.

Know-how: Welche zwei Muskeln nehmen ihren Ursprung an den dargestellten Strukturen?

Antwort: M. masseter und M. temporalis



1 Os frontale (Stirnbein)

Das Os frontale besteht aus der Squama frontalis, den paarig angelegten Partes orbitales, die das Dach der Augenhöhle bilden sowie der Pars nasalis.

2 Os nasale (Nasenbein)

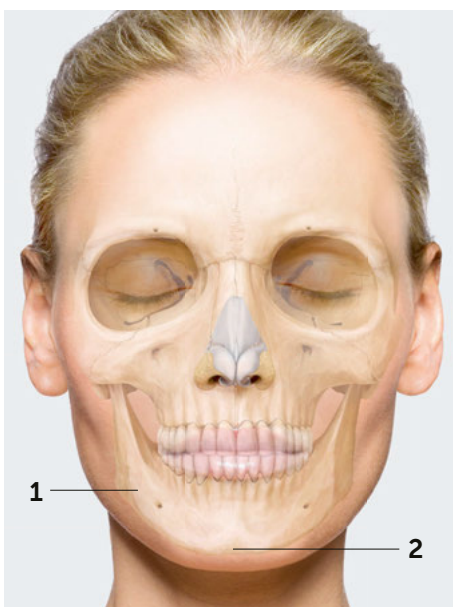
Zwischen den beiden Orbitae grenzt das Stirnbein an die beiden Ossa nasalia und an die Maxilla (Oberkiefer). Der untere Rand des Os nasale schiebt sich über den Knorpel, der vom Nasenseptum zum Nasenrücken reicht.

3 Maxilla (Oberkieferknochen)

Die beiden Oberkieferknochen stellen die knöcherne Grundlage des Mittelgesichts dar, ihre Größe und Form sind maßgebend für die Form des Gesichts. Die Maxilla ist am Aufbau und der Form der Nasen- und Augenhöhle sowie des Gaumens beteiligt. Die größte Nasennebenhöhle befindet sich in der Maxilla. Über den Proc. zygomaticus hat die Maxilla Kontakt zum Jochbein. Der Proc. alveolaris trägt die Zahnfächer des Oberkiefers.

Know-how: Welcher Nervenast tritt im Bereich der dritten dargestellten Struktur aus dem Foramen infraorbitale aus?

Antwort: Der zweite Ast des N. trigeminus: N. maxillaris



1 Mandibula (Unterkieferknochen)

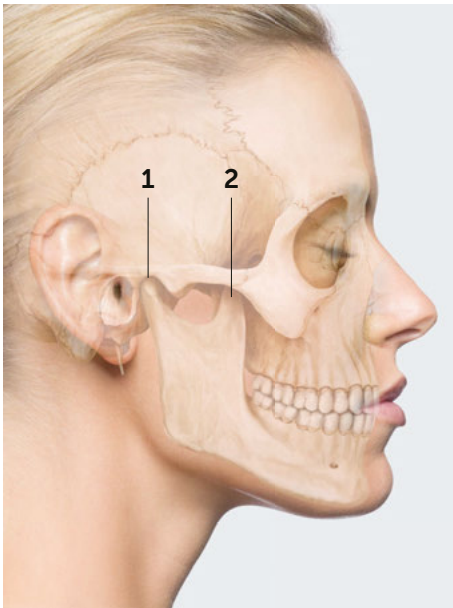
Der Unterkieferknochen steht über die Art. temporomandibularis mit dem Schädel in gelenkiger Verbindung. Er besteht aus dem Corpus mandibulae, dem Angulus und dem R. mandibulae. Ventral am Corpus befindet sich das Tuberculum mentale. Auf Höhe der zweiten Prämolaren befindet sich das Foramen mentale, durch welches der N. mentalis den Unterkiefer verlässt. Am Angulus mandibulae befindet sich die Tuberositas masseterica, die dem M. masseter als Ansatz dient. An der Innenseite des Unterkiefers befindet sich die Linea myelohyoidea, an der die Mundbodenmuskulatur ansetzt.

2 Tuberculum mentale

Das Tuberculum mentale ist ein markanter Knochenvorsprung an der Ventralspitze des Unterkiefers.

Know-how: Welcher Nervenast tritt im Bereich der ersten dargestellten Struktur aus dem Foramen mentale aus?

Antwort: Der dritte Ast des N. trigeminus: N. mandibularis



1 Proc. condylaris/Art. temporomandibularis

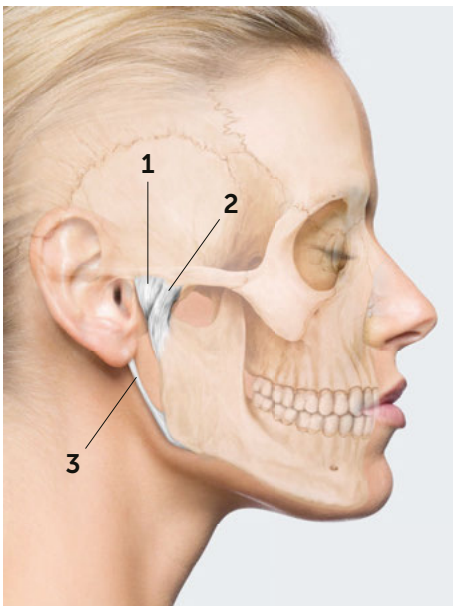
Der Unterkiefer besitzt an seinem kranialen Ende zwei Fortsätze, den Proc. condylaris und den Proc. coronoideus. Der Proc. condylaris trägt das Caput mandibulae. Die Gelenkfläche artikuliert im Kiefergelenk mit dem Os temporale. Zwischen ihnen befindet sich der Discus articularis. Nach ventral ist der Discus mit der Gelenkkapsel und dem M. pterygoideus lateralis verwachsen.

2 Proc. coronoideus

Der Proc. coronoideus ist eine dreieckige, flache Knochenplatte und dient als Muskelansatz für den M. temporalis.

Know-how: 1. Wie kommt es zum „Knacken“ im Kiefergelenk?
2. Welcher Muskel setzt an der zweiten dargestellten Struktur an?

Antwort: 1. Der Proc. condylaris springt bei der Mundöffnung vom Discus articularis.
2. M. masseter



1 Capsula art. temporomandibularis

Die Capsula art. temporomandibularis ist dünn und weit, sie wird lateralseitig durch das Lig. laterale verstärkt. Die Kapsel entspringt seitlich am Rand der Gelenkpfanne und erstreckt sich bis zur Fissura petrotympanica. Die Fasern konvergieren trichterförmig in Richtung Caput mandibulae, an dem sie inserieren.

2 Lig. laterale

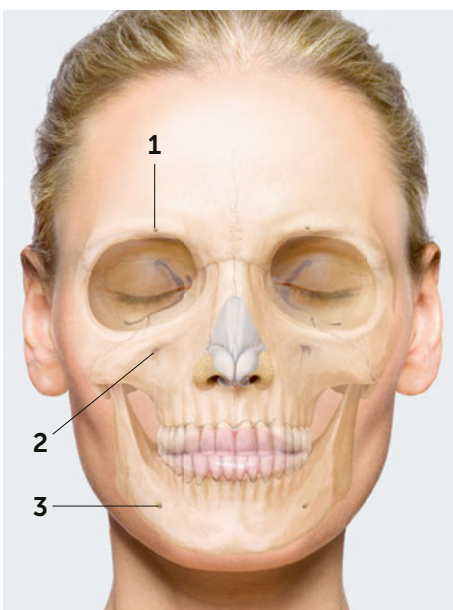
Das Lig. laterale verläuft vom Arcus zygomaticus zur Mandibula und verstärkt die laterale Kapselwand. Es ist an der Führung des Kiefergelenks beteiligt.

3 Lig. stylomandibulare

Das Lig. stylomandibulare verläuft vom Proc. styloideus zum dorsalen Rand des Angulus mandibulae und hat eine führende Wirkung auf das Kiefergelenk.

Know-how: Welche Bewegungen können im Kiefergelenk durchgeführt werden?

Antwort: Abduktion und Adduktion, Protrusion und Retrusion, Lateralbewegungen



1 Foramen supraorbitale

Der Eingang zur Augenhöhle wird nach kranial von der Margo supraorbitalis begrenzt. Das Foramen supraorbitale befindet sich nahe ihres medialen Endes. Durch diese Öffnung verlaufen die A. supraorbitalis und der N. supraorbitalis.

2 Foramen infraorbitale

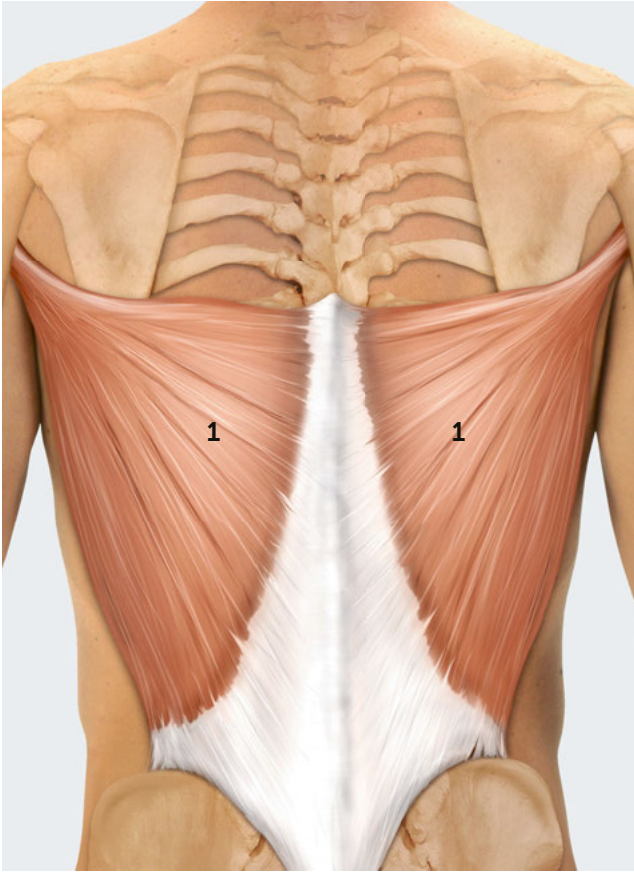
Das Foramen infraorbitale befindet sich oberhalb einer Vertiefung, die sich kranial der Maxilla befindet. Hier treten die A. infraorbitalis und der N. infraorbitalis aus.

3 Foramen mentale

Das Foramen mentale befindet sich im Bereich der Mandibula, ca. auf Höhe der zweiten Prämolaren. Durch das Foramen mentale verlassen der N. mentalis und der R. mentalis der A. alveolaris inferior den Unterkiefer.

Know-how: Wie heißt der Nerv, dessen Endäste im Bereich der dargestellten Strukturen zu tasten sind?

Antwort: Vom N. trigeminus



Benennen Sie die dargestellte Struktur:

1

KNOW-HOW

Bei welcher Sportart kommt die dargestellte Struktur besonders stark zum Einsatz?

.....

.....

.....

.....

.....

.....

.....

.....

.....

.....

Beschreiben Sie die anatomische Struktur:

Musculus

U:

A:

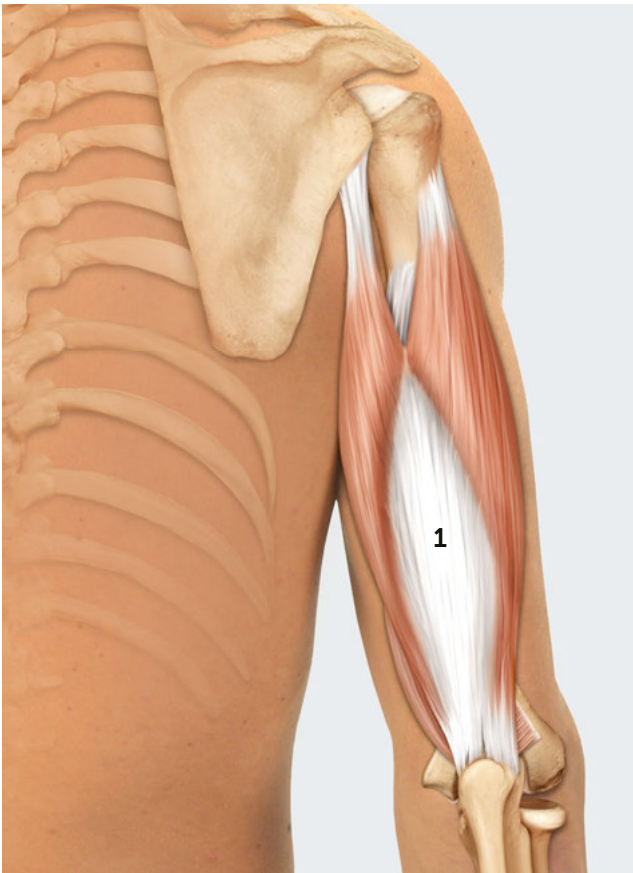
I:

F:

TO-DO

Legen Sie einen Finger von ventral an die hintere Achselfalte und führen Sie eine Adduktion im betreffenden Schultergelenk durch. Sie palpieren die Aktivität der dargestellten Struktur.

NOTIZEN



Benennen Sie die dargestellte Struktur:

1

KNOW-HOW

Für welches Segment ist die dargestellte Struktur ein Kennmuskel?

.....

.....

.....

.....

.....

.....

.....

.....

.....

.....

Beschreiben Sie die anatomische Struktur:

Musculus

U:

A:

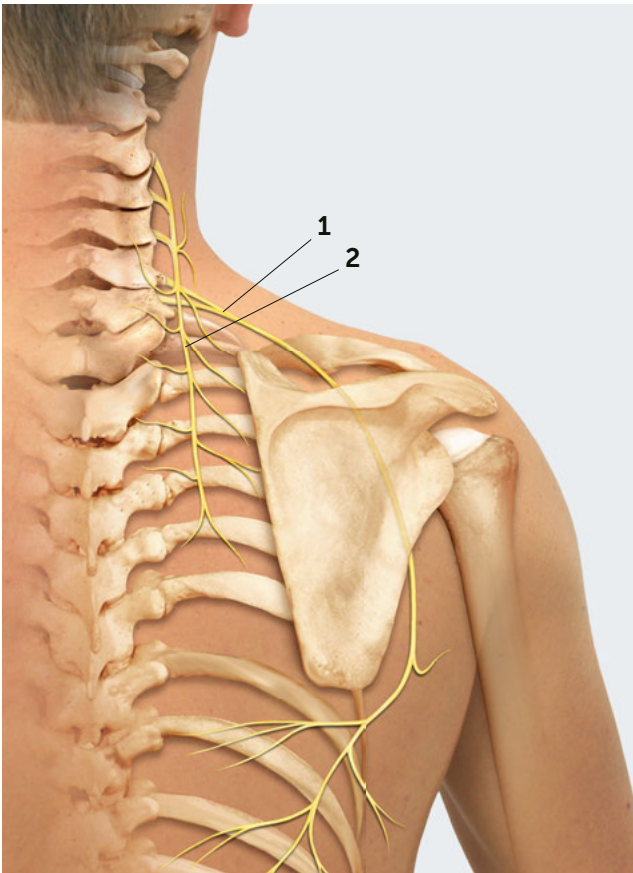
I:

F:

TO-DO

Legen Sie mehrere Finger an den dorsalen Oberarm und führen Sie eine Ellenbogenextension aus. Sie palpieren die Aktivität der dargestellten Struktur.

NOTIZEN



Benennen Sie die dargestellten Strukturen:

1

2

KNOW-HOW

Wann kommt es gelegentlich zu einer Schädigung der ersten dargestellten Struktur?

.....

.....

.....

.....

.....

.....

.....

.....

.....

.....

Beschreiben Sie die anatomischen Strukturen 1 und 2:

1:

.....

.....

.....

2:

.....

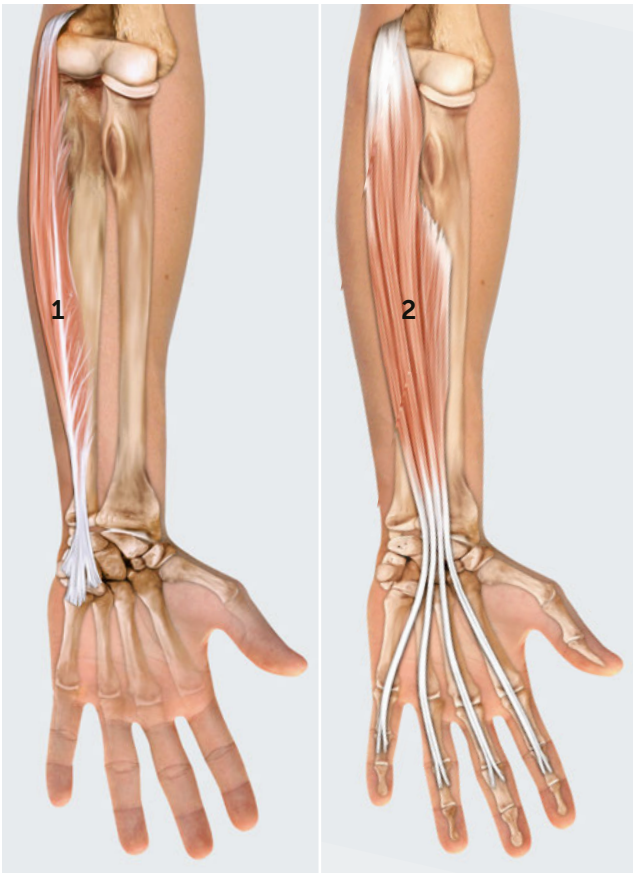
.....

.....

TO-DO

Legen Sie einen Finger ventral des M. latissimus in die Achselhöhle. Die erste dargestellte Struktur ist in ihrem senkrechten Verlauf gegen den Thorax zu tasten.

NOTIZEN



Benennen Sie die dargestellten Strukturen:

1

2

KNOW-HOW

Mit welchem Muskel steht die erste dargestellte Struktur über das Lig. carpi palmare in indirekter Verbindung?

.....

.....

.....

.....

.....

.....

.....

.....

.....

.....

Beschreiben Sie die anatomischen Strukturen 1 und 2:

1: Musculus

U:

A:

I:

F:

2: Musculus

U:

A:

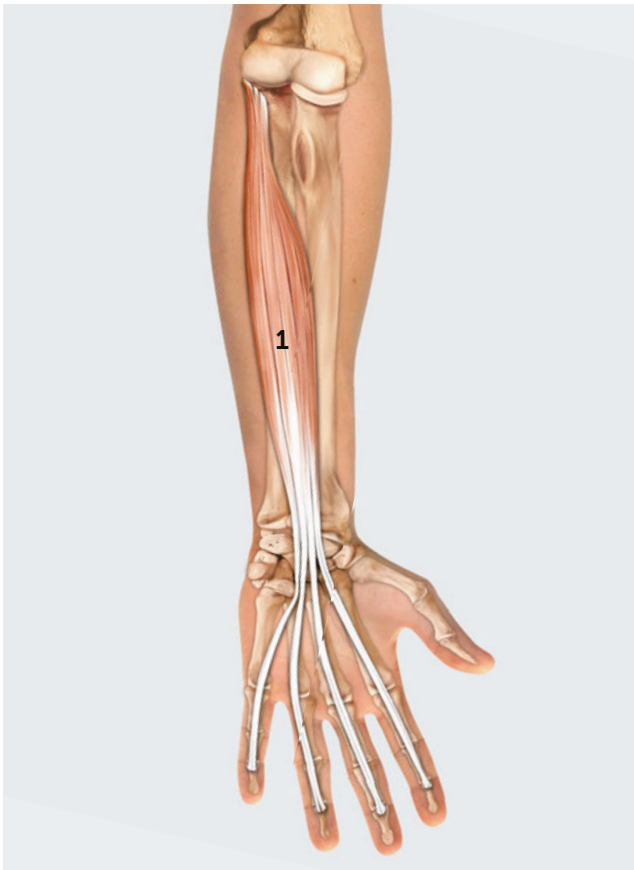I:

F:

TO-DO

Führen Sie eine Volarflexion mit ulnarer Abduktion im Handgelenk durch. Die Sehne der ersten dargestellten Struktur ist deutlich im Bereich des Os pisiforme zu palpieren.

NOTIZEN



Benennen Sie die dargestellte Struktur:

1

KNOW-HOW

Warum wird die dargestellte Struktur auch M. perforans genannt?

.....

.....

.....

.....

.....

.....

.....

.....

.....

.....

.....

Beschreiben Sie die anatomische Struktur:

Musculus

U:

.....

A:

.....

I:

.....

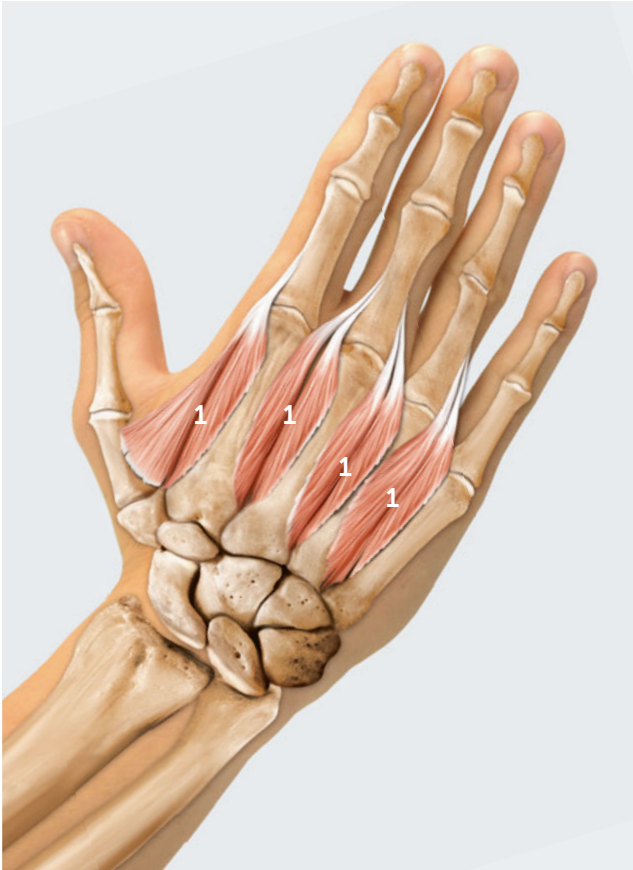F:

.....

TO-DO

Legen Sie mehrere Finger von volar mittig an die Ulna und schließen Sie die Hand zur Faust. Die Aktivität der dargestellten Struktur ist in der Tiefe zu tasten.

NOTIZEN



Benennen Sie die dargestellte Struktur:

1

KNOW-HOW

Welche Funktion üben die dargestellten Strukturen neben ihrer dynamischen Funktion aus?

.....

.....

.....

.....

.....

.....

.....

.....

.....

.....

Beschreiben Sie die anatomische Struktur:

1: Musculi

U:

.....

A:

.....

I:

.....

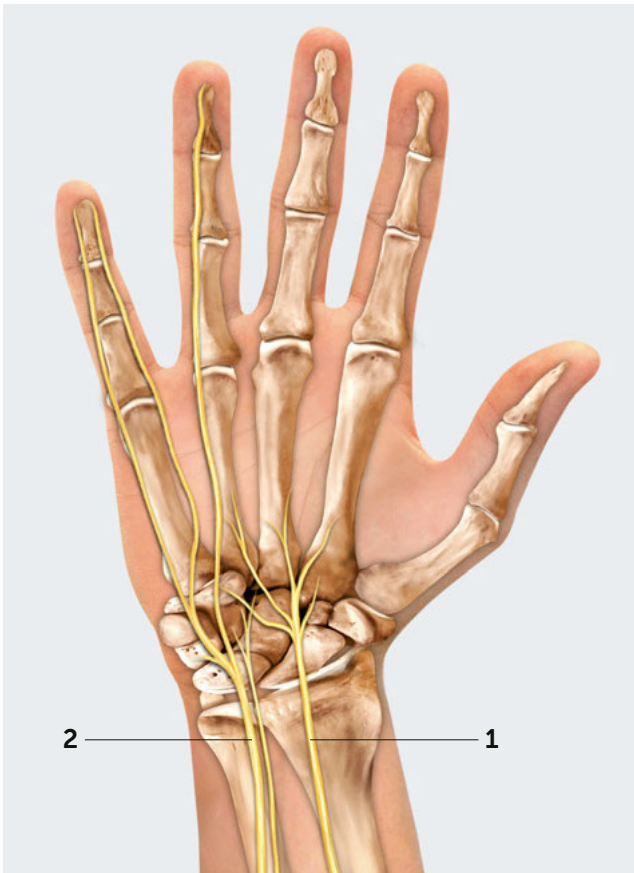
F:

.....

TO-DO

Legen Sie einen Finger zwischen die Ossa metacarpi I und II. Der Muskelrand der radial dargestellten Struktur ist bei einer Adduktion des Daumens deutlich zu palpieren.

NOTIZEN



Benennen Sie die dargestellten Strukturen:

1

2

KNOW-HOW

Wo befinden sich die typischen Engpassstellen der dargestellten Strukturen?

.....

.....

.....

.....

.....

.....

.....

.....

.....

.....

Beschreiben Sie die anatomischen Strukturen 1 und 2:

1:

.....

.....

.....

.....

2:

.....

.....

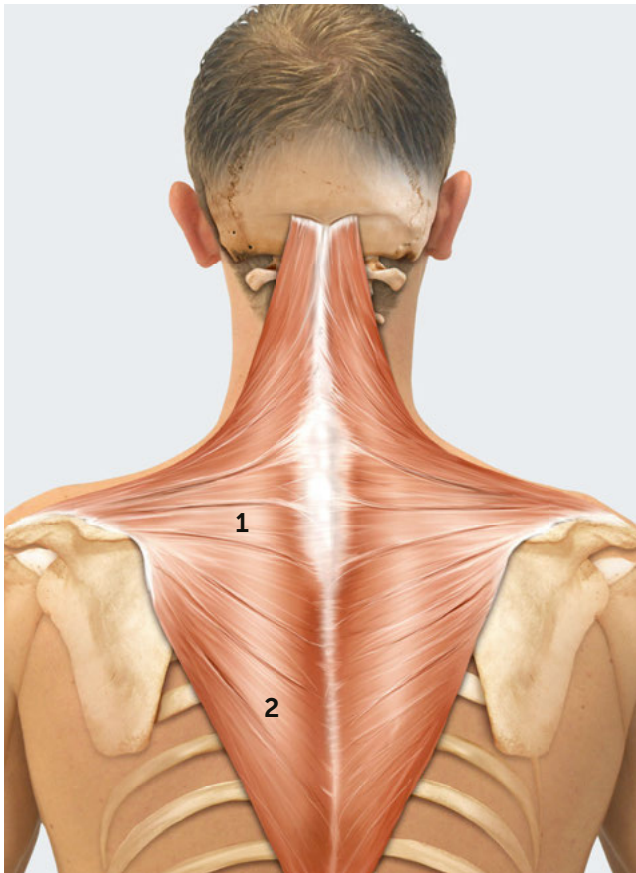
.....

.....

TO-DO

Legen Sie einen Finger in die Loge de Guyon. Sie palpieren die zweite dargestellte Struktur ulnar der A. ulnaris.

NOTIZEN



Benennen Sie die dargestellten Strukturen:

1

2

KNOW-HOW

Welche Symptomatik zeigt ein Patient mit Ausfall des N. accessorius?

.....

.....

.....

.....

.....

.....

.....

.....

.....

.....

Beschreiben Sie die anatomischen Strukturen 1 und 2:

1: Musculus

U:

A:

I:

F:

2: Musculus

U:

A:

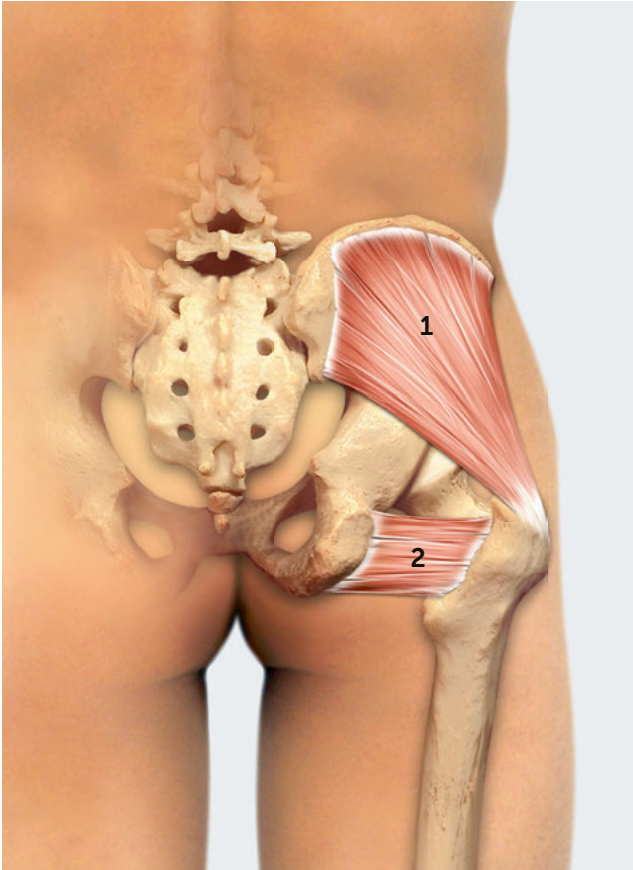
I:

F:

TO-DO

Legen Sie einen Finger lateral der Dornfortsätze von C7 bis T4. Sie palpieren die erste dargestellte Struktur.

NOTIZEN



Benennen Sie die dargestellten Strukturen:

1

2

KNOW-HOW

Was ist ein deutlicher Hinweis auf eine Schwäche der ersten dargestellten Struktur beim Gang?

.....

.....

.....

.....

.....

.....

.....

.....

.....

.....

Beschreiben Sie die anatomischen Strukturen 1 und 2:

1: **Musculus**

U:

A:

I:

F:

2: **Musculus**

U:

A:

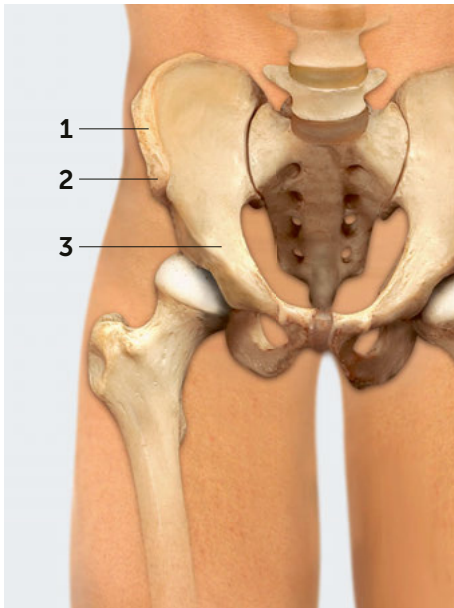
I:

F:

TO-DO

Legen Sie einen Finger von lateral kommend an den höchsten Punkt der Beckenschaufel. Hier palpieren Sie den Ursprung der ersten dargestellten Struktur.

NOTIZEN



1 Crista iliaca

Die Crista iliaca bildet den kranialen Rand der Beckenschaufel. Sie verläuft von der Spina iliaca anterior superior nach dorsal und setzt sich in das Labium externum und Labium internum sowie in die Linea intermedia fort. Die Crista iliaca endet dorsal an der Spina iliaca posterior superior.

2 Spina iliaca anterior superior (SIAS)

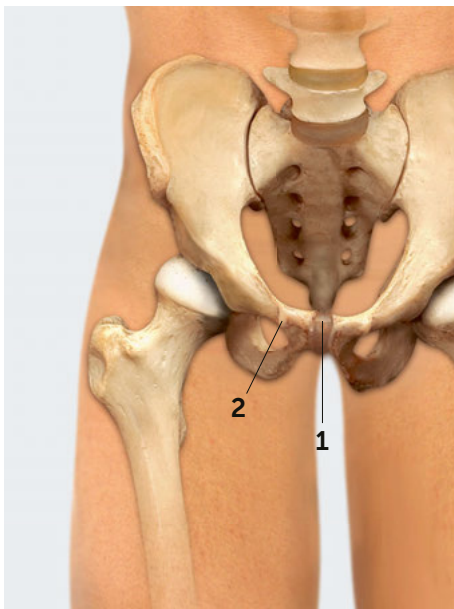
Die Spina iliaca anterior superior bildet die ventrale Begrenzung der Crista iliaca. Sie ist ein markanter Knochenvorsprung und dient dem M. tensor fasciae latae und dem M. sartorius als sehniger Ursprung.

3 Spina iliaca anterior inferior (SIAI)

Die Spina iliaca anterior inferior befindet sich kaudal und dorsal der Spina iliaca anterior superior. Sie bildet den sehnigen Ursprung des M. rectus femoris.

Know-how: Welche Muskeln setzen an der zweiten dargestellten Struktur an?

Antwort: M. sartorius und M. tensor fasciae latae



1 Symphysis pubica und Discus interpubicus

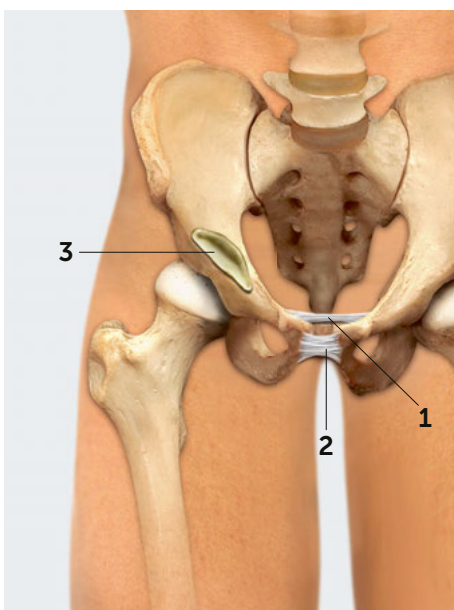
Die beiden Ossa coxae sind ventrokaudal über die Symphysis pubica verbunden. Zwischen ihnen befindet sich der Discus interpubicus, der aus Faserknorpel mit hyalinem Überzug besteht.

2 Tuberculum pubicum

Das Tuberculum pubicum ist ein kleiner knöcherner Höcker, der sich lateral des Discus interpubicus auf dem Os pubis befindet. Nach lateral geht es in den Pecten ossis pubis über. Das Tuberculum pubicum dient als Ansatzstelle für das Lig. inguinale und für laterale Fasern des M. rectus abdominis.

Know-how: Wie nennt man die Verletzung, bei der es zur Sprengung der ersten dargestellten Struktur kommt?

Antwort: „Open book“-Verletzung



Lig. pubicum superius (1) und Lig. arcuatum pubis (2)

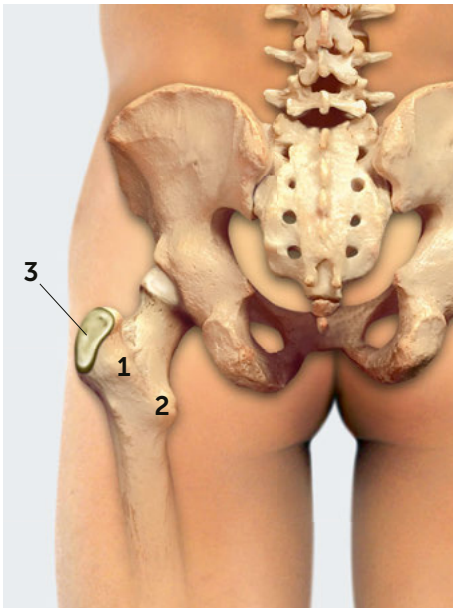
Das Lig. pubicum (kranial) und das Lig. arcuatum pubis (kaudal) stabilisieren die Verbindung zwischen den Ossa coxae kranial und kaudal des Discus interpubicus.

3 Bursa ilipectinea

Die Bursa ilipectinea befindet sich zwischen der Eminencia iliopubica und dem M. iliopsoas. Somit wird eine mechanische Reibung zwischen dem Knochen und der Muskulatur verhindert.

Know-how: Wann kommt es häufig zu Schmerzhaftigkeiten im Bereich der ersten zwei dargestellten Strukturen?

Antwort: Während der Schwangerschaft



1 Trochanter major

Der Trochanter major befindet sich lateral am proximalen Femur und bildet einen mächtigen knöchernen Vorsprung. Die Crista intertrochanterica verbindet dorsalseitig den Trochanter major mit dem Trochanter minor. Ventral wird diese Verbindung über die Linea intertrochanterica hergestellt. Der Trochanter major bildet den Muskelansatz für die Mm. glutei medius und minimus sowie für die pelvitrochantäre Muskulatur.

die Linea pectinea und kaudal die Linea aspera. Der Trochanter minor dient als Ansatzstelle für den M. iliopsoas.

3 Bursa trochanterica m. glutei maximi

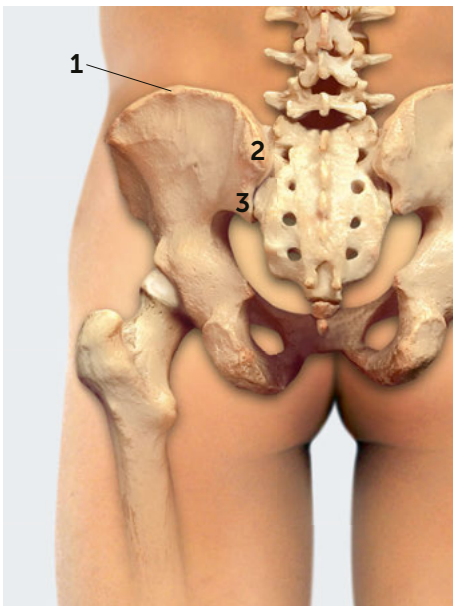
Die Bursa trochanterica m. glutei maximi liegt seitlich über dem Trochanter major und unter dem Tractus iliotibialis. Sie vermeidet eine Reibung der Sehnenplatte gegen den Knochen.

Know-how: Wie nennt man es, wenn der Tractus iliotibialis über die erste dargestellte Struktur „springt“?

Antwort: Coxa saltans

2 Trochanter minor

Der Trochanter minor befindet sich dorsomedial am proximalen Femur. Über die Crista intertrochanterica ist er mit dem Trochanter major verbunden. Kaudoventral des Trochanter minor befindet sich



1 Crista iliaca

Die Crista iliaca bildet den kranialen Rand der Beckenschaukel und verläuft dorsal von der Spina iliaca posterior superior nach ventral über die Labia externum und internum und die Linea intermedia bis zur Spina iliaca anterior superior.

2 Spina iliaca posterior superior (SIPS)

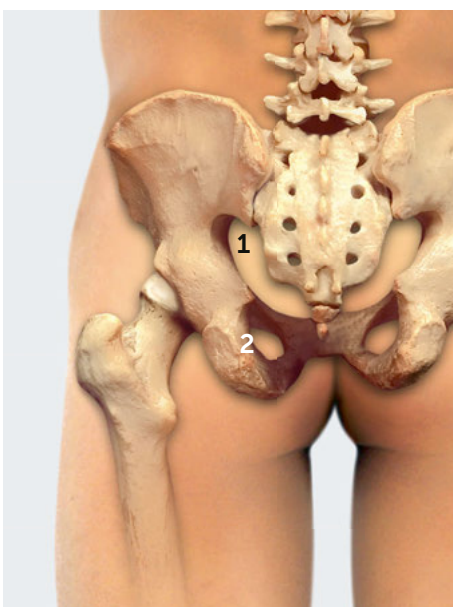
Die SIPS bildet die dorsale Begrenzung der Crista iliaca. Im Weiteren ist sie die laterale Begrenzung der Michaelisraute bzw. des Sakraldreiecks.

3 Spina iliaca posterior inferior (SIPI)

Die SIPI befindet sich kaudal und leicht ventral der SIPS und liegt dorsolateral der Facies auricularis.

Know-how: Was begrenzt die zweite dargestellte Struktur zur Mitte hin?

Antwort: Michaelisraute oder Sakraldreieck

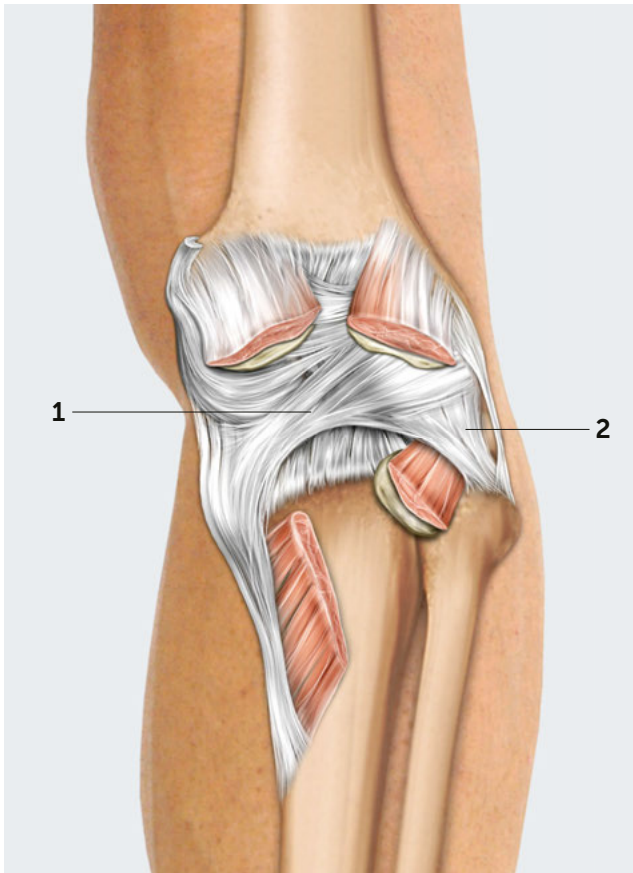


Incisurae ischiadicae major (1) und minor (2)

Die Incisurae ischiadicae major und minor befinden sich dorsal am Os ischii und bilden nach ventral gerichtete Einkerbungen. Die Incisura ischiadica major wird nach kranial von der SIPI und nach kaudal von der Spina ischiadica begrenzt. Nervenstrukturen und die pelvitrochantäre Muskulatur verlaufen durch diese Incisura vom Becken zum Femur. Die Incisura ischiadica minor ist kleiner und schließt sich nach kaudal an. Sie wird von der Spina ischiadica und vom Tuber ischiadicum begrenzt.

Know-how: Welcher Nerv zieht durch die erste dargestellte Struktur zum Bein?

Antwort: N. ischiadicus



Benennen Sie die dargestellten Strukturen:

1

2

KNOW-HOW

Welche Funktion erfüllen die dargestellten Strukturen hauptsächlich?

.....

.....

.....

.....

.....

.....

.....

.....

.....

.....

Beschreiben Sie die anatomischen Strukturen 1 und 2:

1:

.....

.....

.....

2:

.....

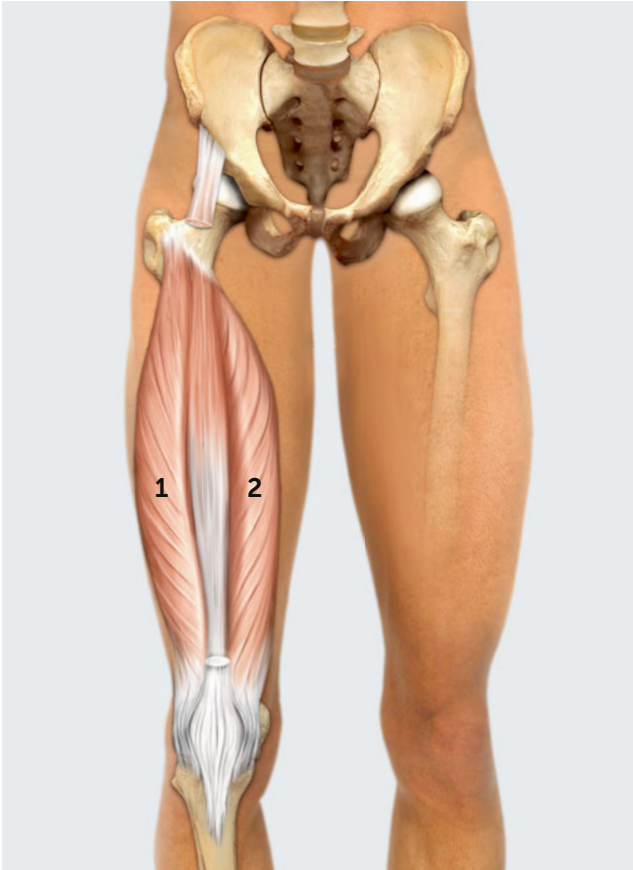
.....

.....

TO-DO

Legen Sie einen Finger zwischen die beiden Köpfe des M. gastrocnemius.
In der Tiefe sind die dargestellten Strukturen quer zu ihrem Verlauf zu tasten.

NOTIZEN



Benennen Sie die dargestellten Strukturen:

1

2

KNOW-HOW

Wie werden die kaudalsten Fasern der ersten dargestellten Struktur genannt?

.....

.....

.....

.....

.....

.....

.....

.....

.....

.....

Beschreiben Sie die anatomischen Strukturen 1 und 2:

1: Musculus

U:

A:

I:

F:

2: Musculus

U:

A:

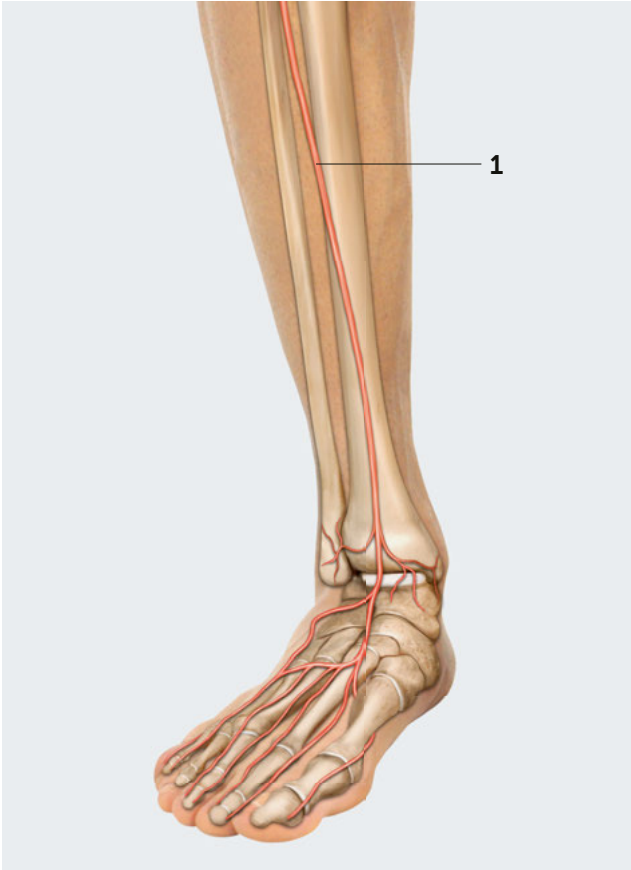
I:

F:

TO-DO

Legen Sie einen Finger kranial und medial der Patella auf den Oberschenkel.
Hier ist die erste dargestellte Struktur deutlich zu tasten.

NOTIZEN



Benennen Sie die dargestellte Struktur:

1

KNOW-HOW

Welche Komplikation kann bei Verletzungen der dargestellten Struktur resultieren?

.....

.....

.....

.....

.....

.....

.....

.....

.....

.....

Beschreiben Sie die anatomische Struktur:

1:

.....

.....

.....

.....

.....

.....

.....

.....

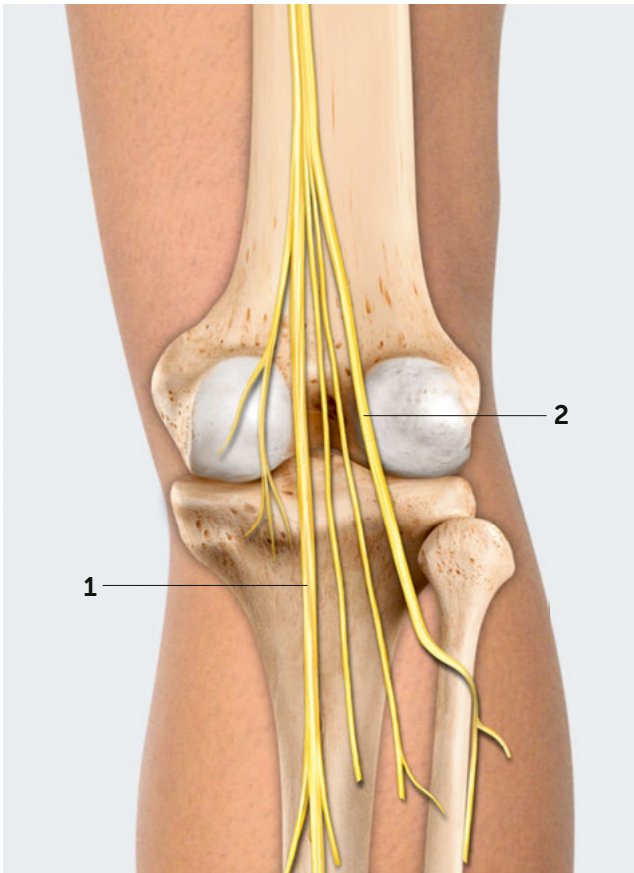
.....

.....

TO-DO

Legen Sie einen Finger auf Höhe des mittleren Unterschenkels zwischen den M. tibialis anterior und den M. extensor hallucis longus. Hier ist die dargestellte Struktur zu tasten.

NOTIZEN



Benennen Sie die dargestellten Strukturen:

1

2

KNOW-HOW

Wie kann es zu Irritationen der ersten dargestellten Struktur kommen?

.....

.....

.....

.....

.....

.....

.....

.....

.....

.....

.....

Beschreiben Sie die anatomischen Strukturen 1 und 2:

1:

.....

.....

.....

2:

.....

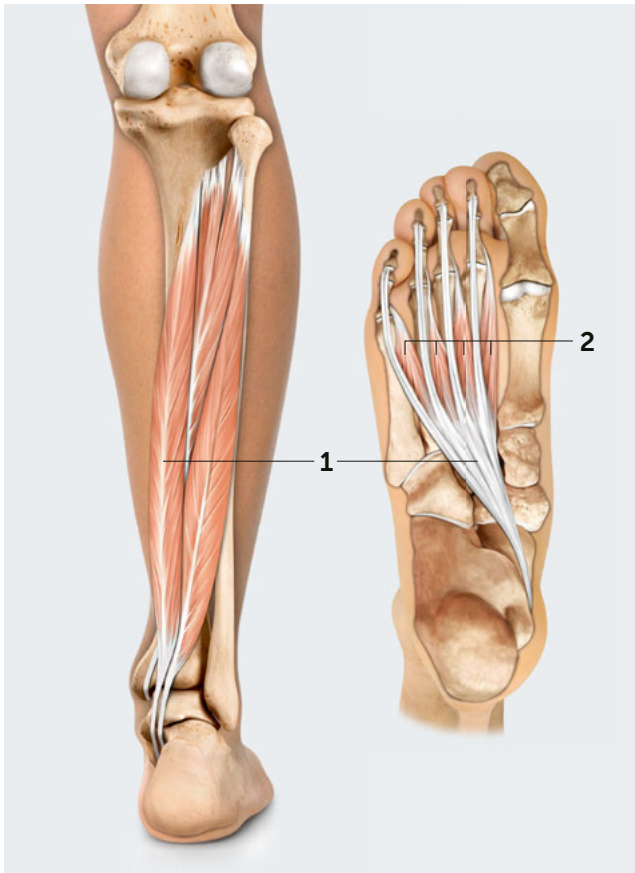
.....

.....

TO-DO

Legen Sie einen Finger von dorsomedial an das Fibulaköpfchen. Hier ist die zweite dargestellte Struktur zu tasten.

NOTIZEN



Benennen Sie die dargestellten Strukturen:

1

2

KNOW-HOW

Welche Problematik kann auftreten, wenn es zu einer Verletzung der ersten dargestellten Struktur und ihrer Gefäße kommt?

.....

.....

.....

.....

.....

.....

.....

.....

.....

.....

Beschreiben Sie die anatomischen Strukturen 1 und 2:

1: Musculus

U:

A:

I:

F:

2: Musculi

U:

A:

I:

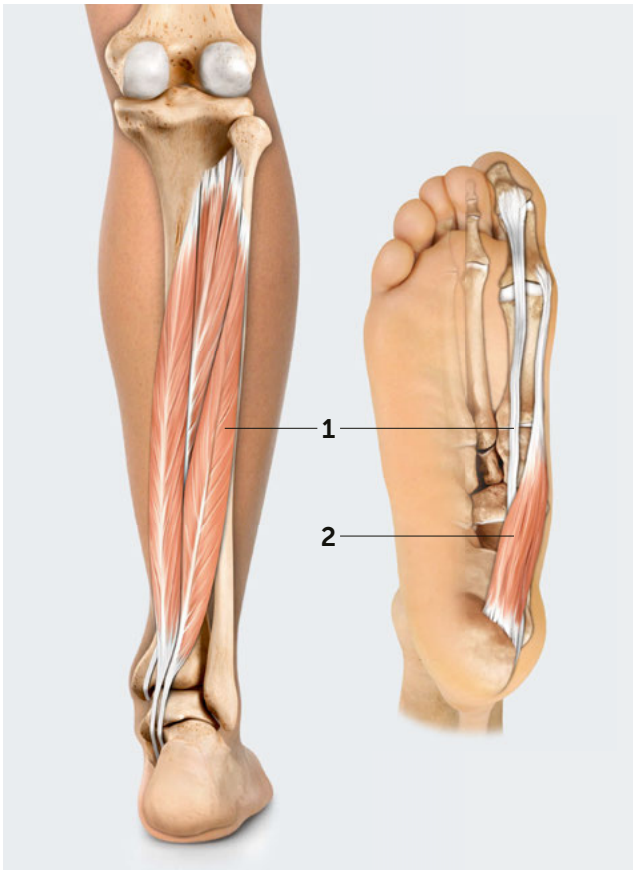
F:

Mit dargestellt sind die „tiefen Flexoren“ *M. tibialis posterior* und *M. flexor hallucis longus*.

TO-DO

Legen Sie einen Finger kaudodorsal an den Malleolus medialis an. Hier ist die Sehne der ersten dargestellten Struktur quer zu ihrem Verlauf zu palpieren.

NOTIZEN



Benennen Sie die dargestellten Strukturen:

1

2

KNOW-HOW

Welche weitere Aufgabe übernimmt die zweite dargestellte Struktur neben ihrer dynamischen Funktion?

.....

.....

.....

.....

.....

.....

.....

.....

.....

.....

Beschreiben Sie die anatomischen Strukturen 1 und 2:

1: Musculus

U:

A:

I:

F:

2: Musculus

U:

A:

I:

F:

Mit dargestellt sind die „tiefen Flexoren“ *M. flexor digitorum longus* und *M. tibialis posterior*.

TO-DO

Legen Sie einen Finger medioplantar an den vorderen Rand des Calcaneus an. Hier ist die zweite dargestellte Struktur zu palpieren.

NOTIZEN