

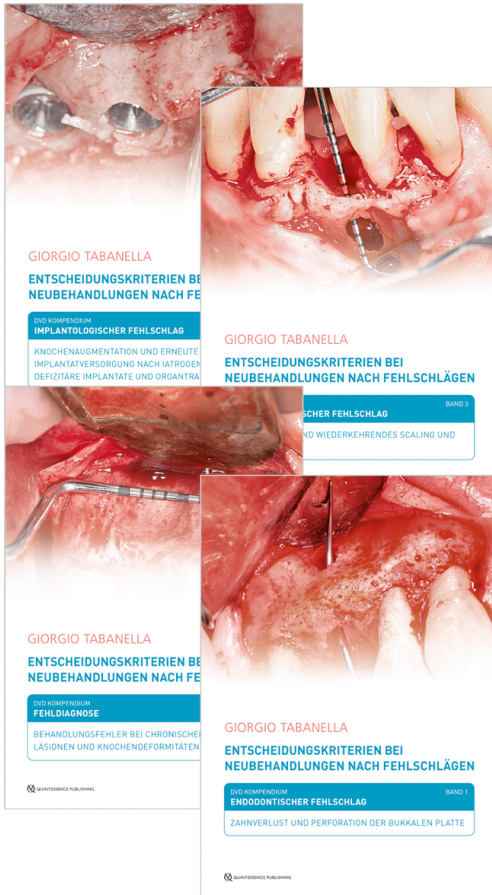
Produkt-Information

Autoren: Giorgio Tabanella

Titel: Entscheidungskriterien bei Neubehandlungen nach Fehlschlägen

Kurztext:

Klicken Sie hier, um den deutschsprachigen Trailer zum DVD-Kompodium auf YouTube zu sehen.



In der heutigen Parodontologie und Implantologie haben wir es immer häufiger mit Behandlungsfehlern, Komplikationen, Fehlschlägen oder sogar iatrogenen Schäden zu tun. Für Behandler wie Patienten ist es daher besonders wertvoll, etwas über Protokolle, Techniken, Instrumente, Materialien und Innovationen zu erfahren, die entwickelt wurden, um in einschlägigen Fällen eine nunmehr fehlerfreie Neubehandlung zu ermöglichen. Allen hier beschriebenen klinischen Fällen liegt ein therapeutischer Fehlschlag zugrunde. Eine Neubehandlung dieser "speziellen Patienten" erfordert Leidenschaft, Engagement und die Bereitschaft, Menschen mit einer sehr hohen Erwartungshaltung in einer psychologisch schwierigen Situation zu helfen. Variablen wie der parodontale Phänotyp, das biologische und anatomische Potenzial für die Geweberegeneration und die grundlegende knöcherne Anatomie im Umfeld der erkrankten Zähne oder der defizitären Implantate beeinflussen die klinischen Entscheidungen, die auf ein optimales "biomimetisches" Resultat abzielen. Die Entscheidung über eine Implantatbehandlung ist idealerweise evidenzbasiert, aber auch von der Ausbildung und klinischen Erfahrung des Behandlers und dem Zugang zu technischen Hilfsmitteln abhängig. Weitere Entscheidungsfaktoren sind patienten- und standortspezifische Risiken, Krankheitsprädiktoren, wirtschaftliche Aspekte, Erfolgswahrscheinlichkeiten und therapeutische Unsicherheitsfaktoren sowie die erwartete Langzeitprognose.

Auflage: 1. Auflage 2019
Einband: 4 DVDs, detaillierte dt. Booklets im Hardcover, NTSC/PAL
ISBN: 978-3-86867-420-0
Erschienen: Dezember 2018

Band 1: Endodontischer Fehlschlag – Zahnverlust und Perforation der bukkalen Platte

Fallbeschreibung: Bei einer 45-jährigen Patientin waren Schmerzen, jedoch ohne eitrig Infektion, am unteren Rand des rechten Jochbeinknochens aufgetreten. Die klinische Untersuchung und eine dreidimensionale DVT-Aufnahme zeigten eine endodontische Läsion in Verbindung mit einer Fenestration des bukkalen Knochens. Es wurden eine Extraktion, Knochenaugmentation und Implantatinserion in Sofortbelastung in einer einzigen chirurgischen Sitzung durchgeführt, um die Einheilzeit zu reduzieren. Nur vier Monate nach Belastung wurde mit dem Entfernen der transmukosal sichtbaren Pins die Behandlung abgeschlossen. Dabei waren nur zwei Inzisionen von gerade einmal 1 mm erforderlich, um die Pins zu entfernen; eine erneute Lappenbildung war unnötig. Die neben dem Jochbeinknochen eingesetzten Pins wurden dabei belassen, sodass ein minimalinvasives chirurgisches Vorgehen möglich war.

DVD-Video im Hardcover; ISBN 978-3-86867-421-7; Artikelnr.: 2810; Laufzeit: 20 Min.

Band 2: Fehldiagnose – Behandlungsfehler bei chronischen periapikalen Läsionen und Knochendeformitäten

Fallbeschreibung: Bei einem 57-jährigen Patienten war der obere rechte mittlere Schneidezahn infolge eines etwa 20 Jahre zuvor eingetretenen Traumas verfärbt. Der Zahn war seinerzeit endodontisch behandelt worden. Seitdem erfolgten weder eine kieferorthopädische Behandlung noch eine prothetische Versorgung. Der Patient formulierte sein Hauptanliegen so: "Ich möchte gern die Ästhetik verbessern, auch wenn mir gesagt wurde, dass die Möglichkeiten hierfür gering sind." Die periapikale Röntgenaufnahme und eine anschließende dreidimensionale Rekonstruktion zeigten eine endodontische Läsion, einen atrophischen Basalknochen sowie einen ungewöhnlich ausgedehnten Nasopalatinalkanal. Eine Implantattherapie kam nicht infrage, doch wurde vor der erforderlichen Extraktion des Zahns eine komplexe Knochenaugmentation notwendig, um den vollständigen Einbruch des Kieferkammes in

Quintessence Publishing Company, Ltd.

📍 Grafton Road
KT3 3AB New Malden, Surrey
Vereinigtes Königreich von Großbritannien und Nordirland

☎ +44 (0)20 8949 6087

📠 +44 (0)20 8336 1484

✉ info@quintpub.co.uk

🌐 <http://nginx/gbr/en>

der ästhetischen Zone zu vermeiden. Es wird ein neuartiger Ansatz zur Beschleunigung des Heilungsprozesses trotz weiterhin erforderlicher komplexer Augmentation vorgestellt.

2 DVD-Videos im Hardcover; ISBN 978-3-86867-422-4; Artikelnr.: 2820; Laufzeit: 48 Min.

Band 3: Parodontologischer Fehlschlag – Übermäßiges und wiederkehrendes Scaling und Wurzelglätten

Fallbeschreibung: Bei einem 78-jährigen Patienten war die Krone eines unteren mittleren Schneidezahns frakturiert. Die klinische und radiologische Untersuchung zeigte bei mehreren Zähnen tiefe Abrasionen der mesialen und distalen Anteile. Nach Angaben des Patienten wurde nach einer über 20 Jahre zuvor durchgeführten parodontalchirurgischen Behandlung alle drei Monate als unterstützende Therapie eine nichtchirurgische Parodontalbehandlung durchgeführt. Die periapikale Röntgenaufnahme des betroffenen Zahns zeigte eine chronische periapikale Läsion in Folge einer nekrotischen Pulpa, die traumatischen Ursprungs war, hervorgerufen durch wiederholtes Scaling und Wurzelglätten. Die endodontische Läsion perforierte die bukkale Platte, sodass eine Versorgung mit einem Implantat mit gesteuerter Knochenregeneration erforderlich wurde.

DVD-Video im Hardcover; ISBN 978-3-86867-423-1; Artikelnr.: 2830; Laufzeit: 19 Min.

Band 4: Implantologischer Fehlschlag – Knochenaugmentation und erneute Implantatversorgung nach iatrogenen Problemen: Defizitäre Implantate und oroantrale Fistel

Fallbeschreibung: Eine 41-jährige Patientin war zwei Jahre zuvor mit einem Implantat versorgt worden. Bei ihr trat ein eitriges Exsudat aus dem rechten Nasenloch und an einem der Implantate aus, die nach einer Sinusbodenelevation inseriert worden waren. Angrenzend an das eitriges Implantat war zudem eine endodontische Läsion zu verzeichnen. Das Implantat war mobil und schmerzte. Die Behandlung erfolgte in nur zwei chirurgischen Sitzungen. In der ersten Sitzung wurde die Infektion durch Entfernung des infizierten Implantats, Extraktion des wurzelbehandelten Zahnes und Schließung der oroantralen Fistel eliminiert. In der zweiten Sitzung wurde gleichzeitig das Implantat entfernt, ein Sinuslift durchgeführt und ein neues Implantat nach dem Prinzip der gesteuerten Knochenregeneration in Sofortbelastung gesetzt, um die Einheilzeit zu verkürzen. Dieser klinische Fall zeigt das Potenzial der Geweberegeneration auch bei iatrogenen implantologischen Problemen.

2 DVD-Videos im Hardcover; ISBN 978-3-86867-424-8; Artikelnr.: 2840; Laufzeit: 39 Min.

Fachgebiet(e): Oralchirurgie