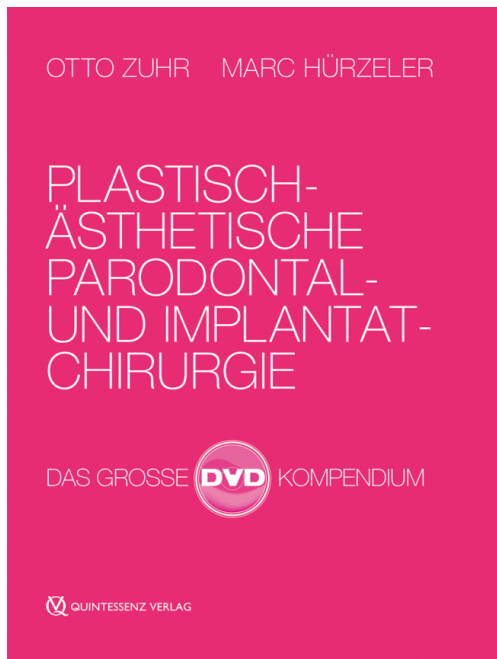




Auflage: 2., unveränderte Auflage 2016  
Einband: 10 Bände auf 4 DVDs in kompakter Box, Laufzeit: 08:05 Std.  
ISBN: 978-3-86867-310-4  
Erschienen: Oktober 2015

#### Quintessence Publishing Company, Ltd.

 Grafton Road  
KT3 3AB New Malden, Surrey  
Vereinigtes Königreich von Großbritannien und  
Nordirland

 +44 (0)20 8949 6087

 +44 (0)20 8336 1484

 [info@quintpub.co.uk](mailto:info@quintpub.co.uk)

 <http://nginx/gbr/en>

## Produkt-Information

**Autoren:** Otto Zuhr / Marc Hürzeler  
**Titel:** Plastisch-ästhetische Parodontal- und Implantatchirurgie  
**Untertitel:** Das große DVD-Kompodium  
**Kurztext:**

Das DVD Kompodium widmet sich den aktuellen minimalinvasiven Techniken speziell in der ästhetischen Zone. Alle Eingriffe wurden vom Herausgeberteam durchgeführt sowie kommentiert, mit spezieller Technik von unseren Filmexperten aufgezeichnet, didaktisch nachbearbeitet und in optimaler Qualität präsentiert.

### Band 1: Entnahme autologer Transplantate

Parodontal- und Implantatchirurgie stellen rekonstruktive Verfahren dar, die häufig unter Verwendung autologer Bindegewebs- und/oder Knochen transplantate durchgeführt werden. Die Entnahme autologer Transplantate stellt deshalb einen häufig durchzuführenden Routineeingriff dar. Vier der gängigsten Techniken zur Entnahme autologer Bindegewebs- oder Knochen transplantate sind in diesem Band zusammengefasst.

Gliederung: • Entnahme eines Knochenblocktransplantates am lateralen Kieferwinkel • Entnahme eines subepithelialen Bindegewebs transplantates am seitlichen Gaumen • Entnahme eines dicken Schleimhauttransplantates am seitlichen Gaumen • Entnahme eines subepithelialen Bindegewebs transplantates in der Tuberregion

*DVD-Video in Amaray-Box, Laufzeit: 49:32 Min., Artikelnr. 6201*

### Band 2: Gingivaverdickung mit autologem Bindegewebe

Dünne marginale Weichgewebe können ein Risiko für die Ausbildung gingivaler Rezessionen darstellen. So scheint es in unterschiedlichen klinischen Situationen sinnvoll zu sein, die marginale Gingiva mit autologen Bindegewebs transplantaten zu verdicken. In diesem Band wird mit der modifizierten Tunneltechnik ein inzisionsfreies Vorgehen zur Durchführung von Gingivaverdickungen vorgestellt.

Gliederung: • Tunnelierende Spaltlappenpräparation im Bereich der bukkalen Weichgewebe • Entnahme eines subepithelialen Bindegewebs transplantates am seitlichen Gaumen • Insertion des Bindegewebs transplantates und Nahtverschluss

*DVD-Video in Amaray-Box, Laufzeit: 29:02 Min., Artikelnr. 6202*

### Band 3: Deckung singulärer Rezessionen

Weite Teile der Bevölkerung sind vom Auftreten gingivaler Rezessionen betroffen. Nicht zuletzt deshalb sind chirurgische Techniken zur Behandlung solcher mukogingivalen Läsionen in einer großen Vielzahl beschrieben worden, die sich neben der Schnittführung bzw. Lappenpräparation insbesondere darin unterscheiden, ob eine Verschiebung der mobilisierten Weichgewebe alleine oder in Kombination mit weiteren Maßnahmen wie zum Beispiel einem Bindegewebs transplantat durchgeführt wird. In diesem Band sind drei der gängigsten Varianten zur Deckung singulärer gingivaler Rezessionen enthalten.

Gliederung: • Deckung einer singulären Rezession mit der koronalen Verschiebelappen-Technik und autologem Bindegewebe • Deckung einer singulären Rezession mit der doppelt lateralen Verschiebelappen-Technik und autologem Bindegewebe • Deckung einer singulären Rezession mit der modifizierten Tunneltechnik und autologem Bindegewebe

#### **Band 4: Deckung multipler Rezessionen**

Weite Teile der Bevölkerung sind vom Auftreten gingivaler Rezessionen betroffen. Nicht zuletzt deshalb sind chirurgische Techniken zur Behandlung solcher mukogingivalen Läsionen in einer großen Vielzahl beschrieben worden, die sich neben der Schnittführung bzw. Lappenpräparation insbesondere darin unterscheiden, ob eine Verschiebung der mobilisierten Weichgewebe alleine oder in Kombination mit weiteren Maßnahmen wie zum Beispiel einem Bindegewebsstransplantat durchgeführt wird. In diesem Band werden zwei der meist propagierten Varianten zur Deckung multipler gingivaler Rezessionen vorgestellt.

Gliederung: • Deckung multipler Rezessionen mit der koronalen Verschiebelappen-Technik und Schmelzmatrixproteinen • Deckung multipler Rezessionen mit der modifizierten

Tunneltechnik und autologem Bindegewebe

DVD-Video in Amaray-Box, Laufzeit: 47:08 Min., Artikelnr. 6204

#### **Band 5: Ästhetische Kronenverlängerung**

Zur Erzeugung eines harmonischen Gingivaverlaufs im Frontzahnbereich kann eine ästhetische Kronenverlängerung an natürlichen oder prothetisch zu versorgenden Zähnen indiziert sein. Bei ausreichender Breite der keratinisierten Gingiva wird dazu eine externe Gingivektomie durchgeführt, die je nach Höhe des dentogingivalen Komplexes mit oder ohne Ostektomie erfolgt. Bei geringer Breite der keratinisierten Gingiva ist stattdessen eine apikale Lappenreposition erforderlich. In diesem Band werden die drei Vorgehensweisen zur ästhetischen Kronenverlängerung demonstriert.

Gliederung: • Externe Gingivektomie • Externe Gingivektomie und Ostektomie

DVD-Video in Amaray-Box, Laufzeit: 37:52 Min., Artikelnr. 6205

#### **Band 6: Horizontale Papillenaugmentation mit autologem Bindegewebe**

Papillenverluste können lokalisiert oder generalisiert auftreten und für die betroffenen Patienten eine große ästhetische Beeinträchtigung darstellen. Während eine vertikale Rekonstruktion von Papillendefekten zum gegenwärtigen Zeitpunkt aus chirurgischer Sicht nicht vorhersagbar durchzuführen ist, kann das Papillenvolumen in horizontaler Richtung durchaus chirurgisch vergrößert werden. Inhalt dieses Bandes ist eine Technik zur horizontalen Papillenaugmentation, die sich in diesem Zusammenhang in der Praxis bewährt hat.

Gliederung: • Tunnelierende Spaltlappenpräparation im Bereich der zu augmentierenden interproximalen Weichgewebe • Entnahme eines subepithelialen Bindegewebsstransplantates in der Tuberregion • Insertion des Bindegewebsstransplantates und Nahtverschluss

DVD-Video in Amaray-Box, Laufzeit: 17:23 Min., Artikelnr. 6206

#### **Band 7: Management von Extraktionsalveolen**

Die nach Zahnextraktionen im Zuge des Remodelling an den benachbarten parodontalen Hart- und Weichgeweben auftretenden Resorptionsvorgänge stellen eine große Herausforderung bei Behandlungen in ästhetisch relevanten Bereichen dar. Um diesen Vorgängen therapeutisch zu begegnen, sind in der jüngeren Vergangenheit zahlreiche wissenschaftliche Untersuchungen durchgeführt und verschiedene

Techniken zur "Socket Preservation" beschrieben worden. Die in diesem Band vorgestellten Maßnahmen zur Kammprophylaxe tragen den hieraus gewonnenen Erkenntnissen Rechnung und berücksichtigen vor diesem Hintergrund ein- als auch mehrzeitige Implantat- wie Brückenbehandlungen.

Gliederung: • Kammprophylaxe bei einzeitigen Brückenbehandlungen • Kammprophylaxe bei einzeitigen Implantatbehandlungen • Kammprophylaxe mit der "Socket Seal"-Technik bei schrittweisen Brücken- und Implantatbehandlungen

*DVD-Video in Amaray-Box, Laufzeit: 77:26 Min., Artikelnr. 6207*

### **Band 8: Weichgewebsaugmentation unter Brückengliedern**

Im Zuge prothetischer Brückenversorgungen kann es aus ästhetischen und hygienischen Gründen vorteilhaft sein, horizontale Weichgewebsaugmentationen mit Bindegewebe vom seitlichen Gaumen oder aus der Tuberregion durchzuführen. Aus klinischer Sicht haben sich hier zwei Techniken bewährt: Mit der Inlay-Technik kann neben der horizontalen Augmentation des Alveolarkamms auch eine Verdickung der Papillen an den die Lücke begrenzenden Zähnen vorgenommen werden. Um das Transplantat vollständig abdecken zu können, empfiehlt sich zusätzlich die Bildung eines palatinalen Insellappens. Alternativ haben sich Pouch-Techniken bewährt, bei denen unterminierend Taschen präpariert werden, in die die Bindegewebs-transplantate eingezogen werden. Durch eine Modifikation des Vorgehens darüber hinaus kann zeitgleich die Gewebsausformung mit den provisorischen Brückengliedern erfolgen. In diesem Band werden beide Techniken vorgestellt.

Gliederung: • Modifizierte "Pouch"-Technik • "Inlay"-Technik und palatinaler Insellappen

*DVD-Video in Amaray-Box, Laufzeit: 62:14 Min., Artikelnr. 6208*

### **Band 9: Defektrekonstruktion und simultane Implantation**

Eine simultane Implantation zum Zeitpunkt der Augmentation ist aus Gründen des kürzeren Behandlungsprotokolls und des höheren Patientenkomforts einem zweizeitigen Vorgehen vorzuziehen. Bei Vorliegen eines Klasse-I-Defektes kann dabei eine Rekonstruktion mit partikulärem autologem oder xenogenem Knochenersatzmaterial und einer entsprechenden Barriere im Sinne der modifizierten Double-Layer-Technik erreicht werden. Zur Beseitigung vertikaler Defektkomponenten eignet sich besonders die Kompaktplatten-Technik. Beide Techniken werden in diesem Band veranschaulicht.

Gliederung: • Horizontale Defektrekonstruktion und simultane Implantation mit der modifizierten "Double Layer"-Technik • Vertikale Defektrekonstruktion und simultane Implantation mit der Kompaktplatten-Technik

*DVD-Video in Amaray-Box, Laufzeit: 59:42 Min., Artikelnr. 6209*

### **Band 10: Implantateröffnung mit der modifizierten Rollappen-Technik**

Nicht selten müssen im Zuge der Eröffnung von Implantaten in der ästhetisch relevanten Zone noch vorhandene Gewebedefizite durch entsprechende Aufbaumaßnahmen am Weichgewebe korrigiert werden. In diesem Zusammenhang stellt die in diesem Band vorgestellte modifizierte Rollappen-Technik eine inzisionsfreie Vorgehensweise zur Implantateröffnung dar, welche zum horizontalen Volumenaufbau die Bildung eines Rollappens mit einer tunnelierenden Lappenpräparation im Bereich der bukkalen Weichgewebe kombiniert.

Gliederung: • Deepithelialisierung und Rollappenpräparation • Tunnelierende Spaltlappenpräparation im Bereich der bukkalen Weichgewebe • Rotation des

Rolllappens, Eingliederung des Implantatprovisoriums und Nahtverschluss

*DVD-Video in Amaray-Box, Laufzeit: 16:55 Min., Artikelnr. 6210*

**Fachgebiet(e):** Implantologie, Oralchirurgie, Parodontologie