

H. Deppe<sup>1</sup>, T. Lüth<sup>2</sup>, K.D. Wolff<sup>1</sup>

# Laser-Anwendung in der Zahnärztlichen Chirurgie – Update 2011<sup>\*</sup>

*Laser in oral surgery – update 2011*



H. Deppe

**Einführung:** In der Zahnärztlichen Chirurgie sind Techniken von Interesse, die ein Durchtrennen bzw. Abtragen von Knochen und Weichgeweben ermöglichen. Inzwischen sind dafür einige Laseranwendungen state of the art geworden.

**Material und Methode:** In der zahnärztlichen Weichgewebeschirurgie wird der CO<sub>2</sub>-Laser seit 30 Jahren für die Behandlung multizentrischer prämaligener Leukoplakien erfolgreich eingesetzt und ist bei ausgedehnten Leukoplakien als die Methode der Wahl anzusehen. Zur Laser-Osteotomie scheinen weiter entwickelte CO<sub>2</sub>-Laser und Erbium-Laser geeignet.

**Ergebnisse:** In vielen Indikationen ist die Laseranwendung aber weiterhin als experimentell anzusehen. Im vorliegenden Beitrag werden die gesicherten Indikationen für Laseranwendungen in der Zahnärztlichen Chirurgie dargestellt. (Dtsch Zahnärztl Z 2011, 66: 424–431)

*Schlüsselwörter:* Zahnärztliche Chirurgie, Laser

**Introduction:** In oral surgery, dissecting and ablating soft and hard tissue techniques are of interest. Some laser applications have become state of the art over the past years.

**Material and method:** In oral soft tissue surgery, as an alternative to the scalpel, the CO<sub>2</sub> laser is an established procedure which has been in use for more than 30 years for therapy of oral leukoplakia. Recent studies have concluded that modified CO<sub>2</sub> and Er-YAG lasers seem to be suitable for the purpose of bone ablation.

**Results:** However, in many indications, new studies are required to evaluate if laser treatment is more of value than conventional surgical techniques. This article provides information on safe laser indications in oral surgery.

*Keywords:* laser, oral surgery

<sup>1</sup> Klinik und Poliklinik für Mund-, Kiefer- und Gesichtschirurgie, (Direktor: Prof. Dr. Dr. K.-D. Wolff), Technische Universität München, Klinikum rechts der Isar

<sup>2</sup> Lehrstuhl Mikrotechnik und Medizingerätetechnik, (Direktor: Prof. Dr. T. Lüth), Technische Universität München, Boltzmannstraße 15, 85747 München

<sup>\*</sup> Herrn Prof. Dr. Dr. H.-H. Horch zum 70. Geburtstag gewidmet

**Peer-reviewed article:** eingereicht: 05.04.2011, revidierte Fassung akzeptiert: 01.05.2011

**DOI** 10.3238/dzz.2011.0424

## Einleitung

Seit den ersten grundlegenden wissenschaftlichen Arbeiten zum chirurgischen Lasereinsatz vor fast 30 Jahren [25, 26] wurde eine inzwischen kaum noch überschaubare Anzahl experimenteller und klinischer Untersuchungen publiziert. Mögliche Vorteile des Lasereinsatzes, nämlich Blutungsarmut bzw. -freiheit im Operationsgebiet, Keimreduzierung, Verzicht auf Nahtversorgung, narbenfreie Heilung und u. U. ein positiver Effekt auf die Heilung sowie weniger Schmerzen, finden sich auch in der neuesten Literatur dargestellt als wichtige Argumente für diese Technik [6, 39]. Wenngleich nicht alle Erwartungen an den Lasereinsatz erfüllt werden konnten, erweist sich die Laseranwendung häufig als sinnvolle Ergänzung des konventionellen Vorgehens. Der vorliegende Beitrag stellt die derzeit anerkannten Indikationen für den Lasereinsatz in der Zahnärztlichen Chirurgie im Jahre 2011 dar.

## Physikalische Grundlagen

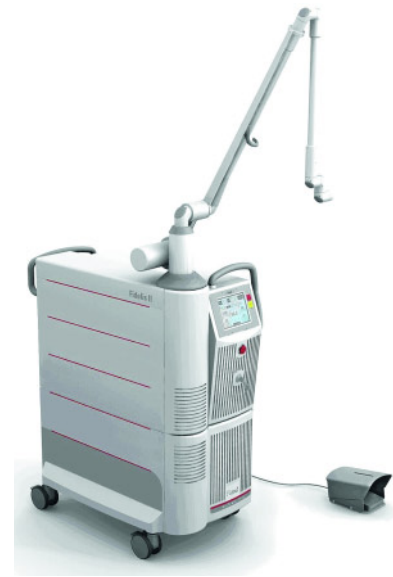Der Begriff LASER ist ein Akronym, gebildet aus den Anfangsbuchstaben der englischen Funktionsbeschreibung, nämlich die Lichtverstärkung durch induzierte Emission von Strahlung („Light Amplification by Stimulated Emission of Radiation“). Laser sind Lichtgeneratoren, deren physikalisches Prinzip auf *Einstein* zurückgeht [16]. Ihre erstmalige technische Realisierung gelang im Jahre 1960 [35]. Laserlicht ist monochromatisch, zeitlich und räumlich kohärent und kollimiert, d. h. über sehr große Distanzen weitet sich der Laserstrahl kaum auf.

Um die biologische Wirkung der Laserstrahlung verstehen zu können, ist das Studium weiterführender Literatur [4] unerlässlich. Kennzeichnend ist jeweils die Emissionswellenlänge, welche vom laseraktiven Material bestimmt wird, und bei Festkörperlasern der so genannte Wirtskristall, häufig Yttrium-Aluminium-Granat (YAG). Für medizinische Anwendungen haben heute Festkörperlaser wie der Neodym-YAG-Laser (Nd:YAG,  $\lambda = 1,064 \mu\text{m}$ ), Holmium-YAG-Laser (Ho:YAG,  $\lambda = 2,1 \mu\text{m}$ ), Erbium-YAG-Laser (Er:YAG,  $\lambda = 2,94 \mu\text{m}$ ) und Erbium-Chromium-YSGG Laser



**Abbildung 1** Medizinischer CO<sub>2</sub>-Laser MCO 25 plus ( $\lambda = 10,6 \mu\text{m}$ ), Firma Martin GmbH & Co. KG, Ludwigstaler Straße 132, 78532 Tuttlingen.

**Figure 1** Medical CO<sub>2</sub> laser MCO 25 plus ( $\lambda = 10,6 \mu\text{m}$ ), Firma Martin GmbH & Co. KG, Ludwigstaler Straße 132, 78532 Tuttlingen.



**Abbildung 2** Medizinischer Er:YAG-Laser Fidelis Plus ( $\lambda = 2,94 \mu\text{m}$ ), Firma Fotona, Stegne 7, 1210 Ljubljana, Slowenien.

**Figure 2** Medical Er:YAG laser Fidelis Plus ( $\lambda = 2,94 \mu\text{m}$ ), Firma Fotona, Stegne 7, 1210 Ljubljana, Slowenien.

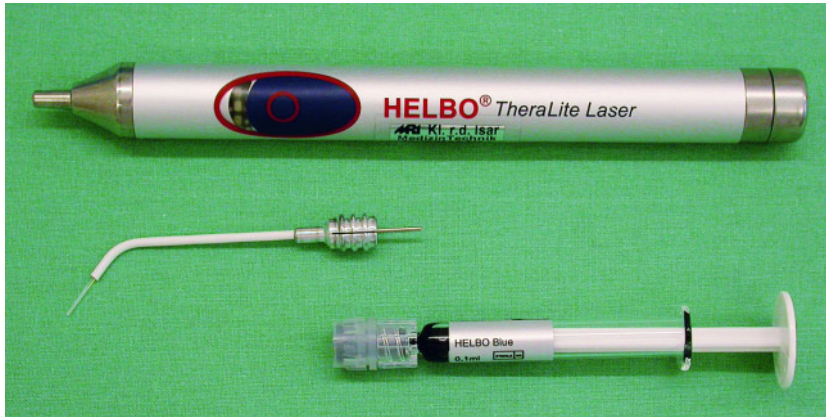(Er,Cr:YSGG,  $\lambda = 2,78 \mu\text{m}$ ), Gaslaser wie der Argon-Laser ( $\lambda = 490\text{--}520 \text{ nm}$ ), CO<sub>2</sub>-Laser ( $\lambda = 9,6$  oder  $10,6 \mu\text{m}$ ), Excimer-Laser ( $\lambda = 190\text{--}350 \text{ nm}$ ), Helium-Neon-(He-Ne-)Laser ( $\lambda = 630 \text{ nm}$ ) sowie Flüssigkeitslaser (Farbstoff-Dye-Laser,  $\lambda = 450\text{--}1200 \text{ nm}$ ) und die Diodenlaser ( $\lambda = 660\text{--}980 \text{ nm}$ ) Bedeutung (Abb. 1–3). Die Wirkungen dieser Laserwellenlängen auf biologisches Material können in drei Gruppen unterteilt werden, nämlich in photochemische Wirkungen, thermische Wirkungen und ionisierende oder nicht-lineare Wirkungen. Chirurgisch-makroskopisch resultieren daraus Koagulation, Dissektion und Vaporisation (Ablation) des bestrahlten Gewebes.

## Zahnärztliche Weichgewebeschirurgie mit Lasereinsatz

Indikationen wie Weichgewebsinzisionen, -exzisionen und -vaporisationen können nach übereinstimmender Datenlage in der Literatur mit Vorteil durch Laser ausgeführt werden (Vestibulumplastik, Exzisionsbiopsie u. a.) [4]. Die thermische Energie der Infrarotlaser (z. B. CO<sub>2</sub>-, Er:YAG-,

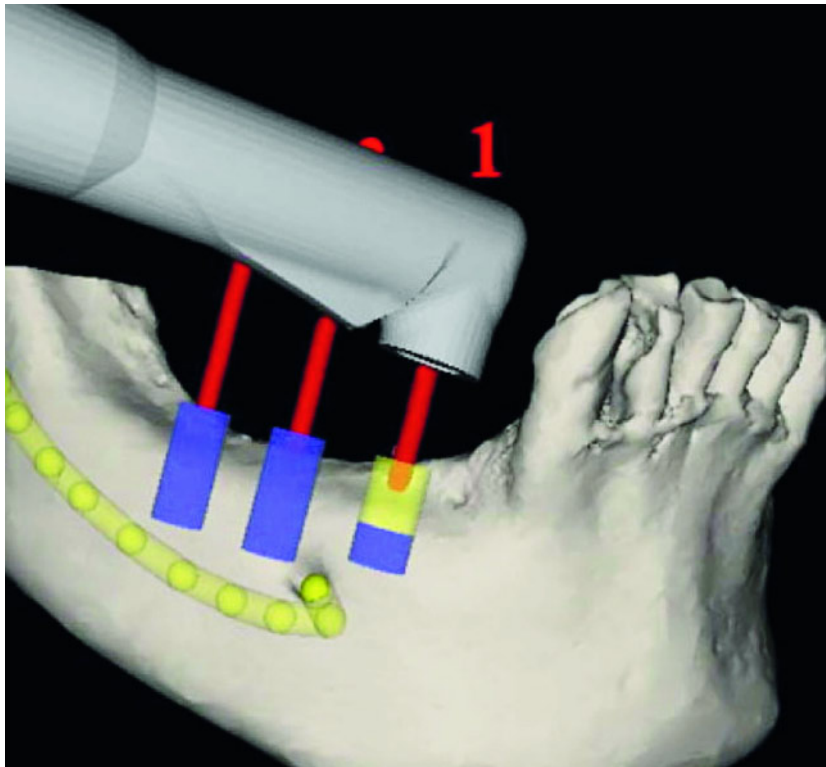
Er,Cr:YSGG, Ho:YAG-, Nd:YAG- und Dioden-Laser) stellt dabei kapilläre Blutungen [59]. Die Koagulationsnekrose an den Wundrändern führt aber auch zu einer Verzögerung der Wundheilung, deren Ausmaß stark vom verwendeten Lasertyp und der Applikationstechnik abhängt [28], die jedoch bei richtiger Anwendung kaum von klinischer Relevanz ist. Laserlicht im nahen infraroten oder im sichtbaren Spektralbereich (Nd:YAG-Laser, Diodenlaser) kann jedoch tief in das Gewebe eintreten. Bei unsachgemäßer Anwendung derartiger Laser besteht eine erhöhte Gefahr von Wundheilungsstörungen [8].

Die Laserbehandlung von Hämangiomen und vaskulären Malformationen bedarf besonderer Kenntnisse und Fertigkeiten, da diese lebensbedrohliche Konsequenzen haben kann [60]. Zum Einsatz kommen Blitzlampengepumpte Farbstofflaser ( $\lambda = 585 \text{ nm}$ ) oder Nd:YAG-Laser ( $\lambda = 1064 \text{ nm}$ ) mit Eiskühlung des Gewebes [58]. Demgegenüber sind Laserabtragungen von Gingivapigmentierungen relativ risikolos vorzunehmen und können mit einem Er:YAG-Laser [52] oder einem supergepulsten CO<sub>2</sub>-Laser (10 Watt,



**Abbildung 3** Medizinischer Diodenlaser ( $\lambda = 660 \text{ nm}$ ) HELBO Theralite Laser, Firma HELBO Medizintechnik GmbH, Wels, Österreich.

**Figure 3** Medical diode laser ( $\lambda = 660 \text{ nm}$ ) HELBO Theralite laser, Firma HELBO Medizintechnik GmbH, Wels, Austria.



**Abbildung 4** Schematische Darstellung der Kopplung von Navigation und Laserpräparation der Implantatkatavität. Der Knochenabtrag wird prae operationem mathematisch modelliert.

**Figure 4** Diagram of the coupling of navigation and laser preparation of the cavity of the implant. The bone abrasion will be mathematically modelled prae operationem. (Abb. 4: T. Lüth)

0,8 mm Strahldurchmesser, 20 Hz, 10 ms) durchgeführt werden [17]. Die Autoren folgerten, dass die Laserabtragung gingivaler Melaninpigmentierungen als sicher und effektiv angesehen werden kann.

In der Zusammenschau kann gesagt werden, dass der wesentliche Vor-

teil des Lasereinsatzes in der Weichgewebeschirurgie gegenüber dem konventionellen Vorgehen mit dem Skalpell in der deutlichen Reduzierung der Blutungsneigung zu sehen ist, so dass sich die Laseranwendung besonders bei gerinnungsgestörten Patienten empfiehlt.

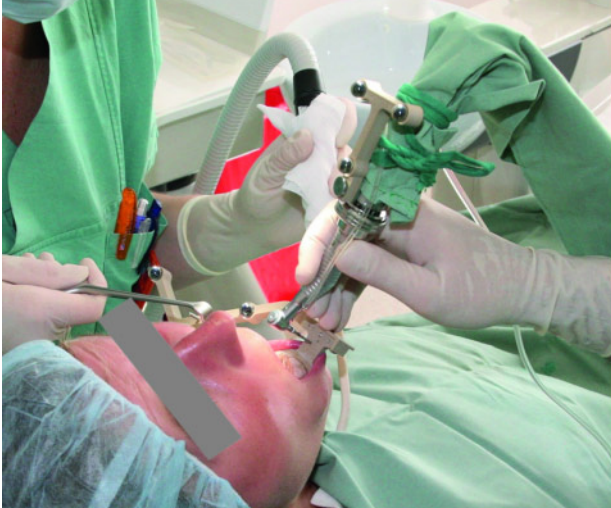## Laser bei prämaligen Veränderungen der Mundschleimhaut

Gemäß der 2005 erschienenen WHO-Klassifikation der Tumoren unterscheidet man bei den prämaligen Veränderungen der Mundschleimhaut zwischen den präkanzerösen Läsionen, zu denen die orale Leukoplakie gerechnet wird, und den präkanzerösen Konditionen, die den oralen Lichen planus beinhalten [3, 42]. Die Entartungswahrscheinlichkeit der prämaligen Veränderungen wird in der Literatur mit 0,1 bis 28 % angegeben, bei Erythroplakien gar bis zu 50 % [21, 34]. Insgesamt transformieren 3 bis 8 % aller Leukoplakien über einen Zeitraum von fünf Jahren [42].

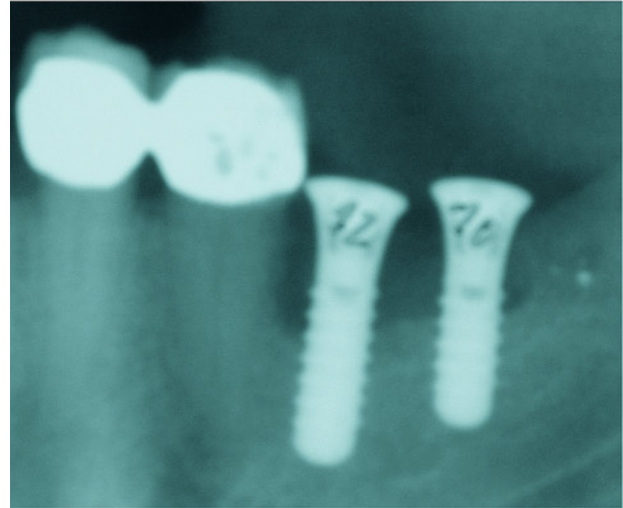
Da die Erkennung und Behandlung von Vor- und Frühstadien die einzigen Möglichkeiten für eine Prognoseverbesserung bei oralen Karzinomen zu sein scheinen, sind Therapieverfahren mit möglichst geringer Rezidivrate wünschenswert. Der  $\text{CO}_2$ -Laser ermöglicht im Bereich der Mundschleimhaut entweder blutrockene Schnitte (fokussiert) oder oberflächliche Epithelabtragungen (defokussiert) [26]. Die  $\text{CO}_2$ -Lasertherapie ist seit fast 30 Jahren vor allem bei ausgedehnten Leukoplakien im vorderen Mundboden oder an der Zunge (beides Risikolokalisationen) als die Methode der Wahl anzusehen [13, 22, 25]. Vorsicht ist allerdings nach eigenen Erfahrungen bei größeren Gefäßkalibern an der Zungenunterseite und am Mundboden angebracht, die zu unangenehmen Blutungen führen können. Ebenso sollten stets nur kleinere Areale behandelt werden zur Vermeidung umfangreicher Schleimhautödeme.

Etwa zwei bis drei Wochen nach der  $\text{CO}_2$ -Lasertherapie ist die vollständige Epithelisierung der Operationswunde ohne Narbenkontraktion abgeschlossen. Selbst größere Leukoplakiebezirke der Innenmundwinkel, Innenwangen, Zungen und Lippen können ohne Funktionseinbußen laserchirurgisch entfernt werden. Die Angaben zur Rezidivquote liegen zwischen 5,9 und 18,2 % [12, 22, 25]. Diese können jederzeit erneut mit dem  $\text{CO}_2$ -Laser behandelt werden.

Da die thermische Schädigung von tief liegenden, dysplastischen Zellen in dieser Indikation durchaus gewünscht



**Abbildung 5** Navigation am Patienten.  
**Figure 5** Navigation at the patient.



**Abbildung 6** Röntgenologischer Befund eines bis zu 50%igen periimplantären Knochenabbaus (Periimplantitis) in regio 035 und 036.  
**Figure 6** Radiographical diagnostic finding of a periimplant bone abrasion up to 50% (periimplantitis) in regio 035 and 036.

wird, ist hier auch der Nd:YAG-Laser geeignet [36]. Dieser dringt im Vergleich zum CO<sub>2</sub>-Laser tiefer in das Gewebe ein und koaguliert daher auch subepithelial dysplastisches Gewebe. Ebenso wurden positive Ergebnisse mit einem Diodenlaser ( $\lambda = 810 \text{ nm}$ ) erzielt [7], dessen Absorption in Wasser dem des Nd:YAG-Lasers ( $\lambda = 1064 \text{ nm}$ ) recht nahe kommt.

An dieser Stelle muss besonders betont werden, dass die Behandlung prä-maligner Mundschleimhautveränderungen vom Zahnarzt nur auf Basis einer einwandfreien histologischen Befund-sicherung durchgeführt werden darf. Maligne Prozesse sind umgehend einem entsprechend ausgebildeten Facharzt vorzustellen.

### Laser bei Blutgerinnungsstörungen

Patienten mit Blutgerinnungsstörungen weisen bei der zahnärztlich-chirurgischen Versorgung eine Reihe von Problemen auf. Eine sichere Methode der Blutstillung besteht in diesen Fällen in der Anwendung des Nd:YAG-Lasers ( $\lambda = 1064 \text{ nm}$ ), der sich im klinischen Einsatz in kontinuierlicher Anwendung (cw-Betrieb) zur lokalen Hämostase seit über zwei Jahrzehnten bewährt hat [4]. Um eine Koagulation direkt in der Alveole bzw. in blutenden Knochenspalten zu ermöglichen, wurde zur Vermeidung

thermischer Schäden an unmittelbar benachbarten Strukturen ein gepulster Nd:YAG-Laser eingesetzt [8]. Es zeigte sich, dass eine Schädigung des Knochens bei intraalveolärer Applikation der Laserstrahlung aufgrund des Streuverhaltens der Erythrozyten durch Blut-schichten von wenigen Millimetern Dicke sicher zu vermeiden ist.

Im Vergleich zu kostenintensiven und zeitaufwändigen Umstellungen der Antikoagulation kann das Nd:YAG-Laser-assistierte Verfahren daher für die klinische Routine empfohlen werden.

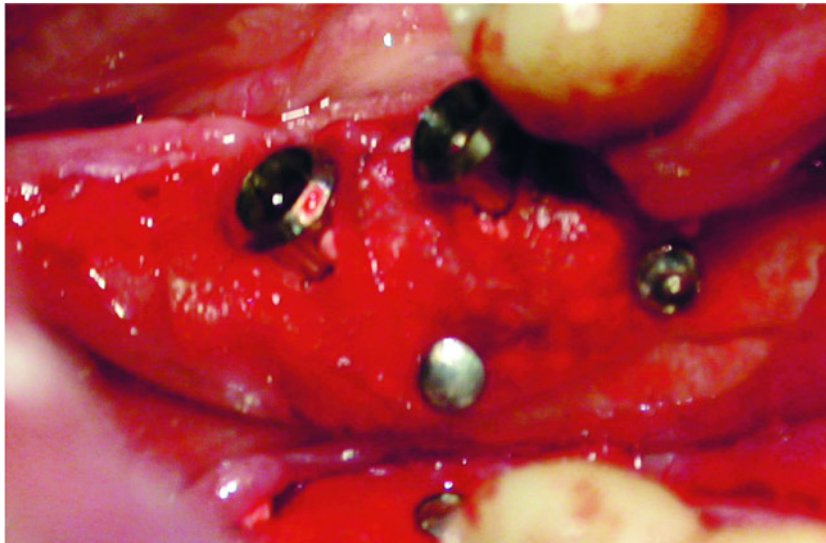### Laser-Osteotomie

Die Anforderungen an ein Lasersystem zur Bearbeitung von Knochen sind wesentlich höher als für diejenigen am Weichgewebe. Der hohe Mineralgehalt ist nur mit sehr hohen Prozesstemperaturen zu vaporisieren, welche eine starke Knochenschädigung bedingen können. Erste detaillierte Untersuchungen zu winkelverändernden Operationen wurden mit einem chirurgisch einsetzbaren CO<sub>2</sub>-Laser von *Horch* vorgenommen [26]. Wegen thermisch bedingter Verzögerungen der Knochenheilung kam es nur begrenzt zum klinischen Einsatz dieses Lasers in der Knochenchirurgie.

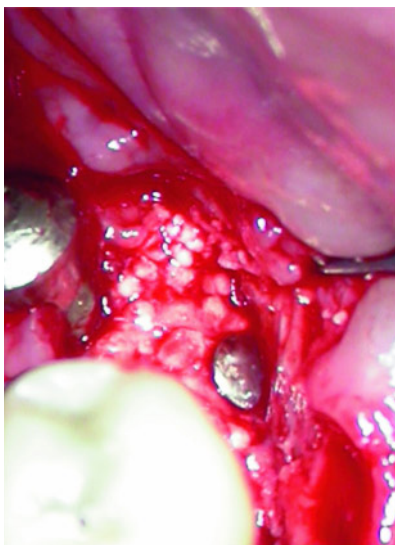
In den folgenden Jahren konnte gezeigt werden, dass die Er:YAG-Laser-Os-

teotomie im Vergleich zur CO<sub>2</sub>-Laser-Osteotomie eine weitgehend schädigungsfreie Schnittführung ermöglicht und die Knochenheilung deutlich geringer verzögert ist [29]. Allerdings limitieren die unzureichende Tiefenkontrolle und der Zeitaufwand bei vertretbaren Laserparametern (Pulsenergie 500 mJ, Pulsdauer 250  $\mu\text{s}$ , Pulsfrequenz 12 Hz) derzeit noch den klinischen Einsatz des Erbium-Lasers bei Osteotomien wie etwa bei Entfernung impaktierter Zähne [54] oder bei intraoralen Knochenentnahmen [55]. Bei der Präparation des lateralen Kieferhöhlenfensters beim Sinuslift mittels eines Er,Cr:YSGG-Lasers traten in 33 % Perforationen der Kieferhöhlenschleimhaut auf; die OP-Zeit lag zwischen 2 und 9 Minuten je nach Knochendicke, so dass sich gegenüber dem Vorgehen mit konventionellen Verfahren der Knochenabtragung keine wesentlichen Vorteile ergaben [51].

Biologisch sehr günstige Resultate konnten in den letzten Jahren durch Anwendung des CO<sub>2</sub>-Lasers mit der Wellenlänge 9,6  $\mu\text{m}$  erreicht werden. Damit durchgeführte Laserosteotomien erbrachten bei konstanten Laserparametern (Pulslänge 60  $\mu\text{s}$ , Pulsenergie 40 mJ, Frequenz 200 Hz) an Humanpräparaten keinen Hinweis für Aufschmelzungen des mineralischen Knochenanteils, lediglich eine wenige Mikrometer dicke gräuliche Verfärbung an



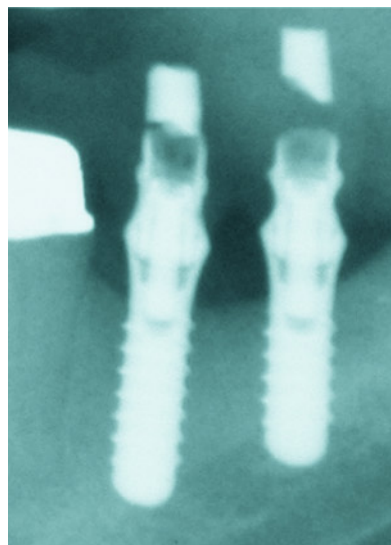
**Abbildung 7** Klinischer Situs nach CO<sub>2</sub>-Laser-Dekontamination ( $\lambda = 10,6 \mu\text{m}$ , cw, 2,5 W) und Augmentation mit resorbierbarer -TCP-Keramik und Folienabdeckung (Cerasorb, EpiGuide, Riemser AG, D-Greifswald) und autogener Kinnspongiosa (Mischungsverhältnis 50:50).  
**Figure 7** Clinical situs after CO<sub>2</sub> Laser decontamination ( $\lambda = 10,6 \mu\text{m}$ , cw, 2,5 W) and augmentation with resorbable -TCP-ceramics and foil coverage (Cerasorb, EpiGuide, Riemser AG, D-Greifswald) and autogenous spongiosa of the chin (ratio of mixture 50:50).



**Abbildung 8** Re-Entry vier Monate post operationem: hartgewebige Bedeckung aller Gewindegänge.  
**Figure 8** Re-entry four month post operationem: fabric-base laminate coverage of all threads.

der Schnittfläche [18]. Auch gütegeschaltete CO<sub>2</sub>-Laser weisen eine sehr geringe thermische Schädigung auf [27].

Weiter entwickelte CO<sub>2</sub>-Laser und Erbium-Laser könnten daher künftig als schonende Instrumente auch in der



**Abbildung 9** Röntgenologischer Befund 5 Jahre post operationem: stabile Reosseointegration.  
**Figure 9** Radiographical finding 5 years post operationem: stable reosseointegration.  
(Abb. 1-3: 5-9: H. Deppe)

klinischen Routine für Osteotomien geeignet sein [56]. In Anbetracht der Kosten-Nutzen-Relation kann aber eine Überlegenheit der Laser-Osteotomie im Vergleich zu anderen knochenabtragenden Verfahren noch nicht bestätigt werden.

## Lasereinsatz bei Wurzelspitzenresektionen

Langfristige Erfolge von Wurzelspitzenresektionen (WSR) sind nur bei einem mikrobiell hermetisch dichten Neoapex zu erwarten. Aufgrund der bakteriziden Wirkung verschiedener Wellenlängen sowie der Möglichkeit der thermischen Obturation apikaler Ramifikationen erscheint die Laseranwendung erfolgversprechend. Die Erfolgssicherheit der Laseranwendung bei WSR wird in der Literatur jedoch kontrovers diskutiert.

Komori und Mitarbeiter [30] berichteten über 8 Fälle mit insgesamt 13 Zähnen, bei denen die Resektion ausschließlich mit einem Er:YAG-Laser ( $\lambda = 2,94 \mu\text{m}$ ) erfolgte. Die Autoren betonten besonders die Vibrationsfreiheit und geringere Kontaminationsgefahr der Resektionswunde. Allerdings musste dazu ein höherer Zeitaufwand in Kauf genommen werden. Demgegenüber empfahlen Moritz und Mitarbeiter [38] bei der WSR den zusätzlichen Einsatz eines CO<sub>2</sub>-Lasers ( $\lambda = 10,6 \mu\text{m}$ ) im cw-Betrieb bei einer Leistung von 0,5 W zur Versiegelung der Resektionsfläche. Die Autoren sahen in der CO<sub>2</sub>-Laseranwendung eine optimale Vorbereitung des Zahnes für die intraoperative Kanalfüllung. In einer weiteren Studie wurden Wurzelspitzenresektionen mit und ohne Anwendung eines CO<sub>2</sub>-Lasers zur intraoperativen Laser-Sterilisation des Resektionsgebietes untersucht [57]. Dabei ergaben sich aber hinsichtlich der Erfolgsrate zwischen den beiden Gruppen keine statistisch signifikanten Unterschiede.

Für die einzelnen Arbeitsschritte der WSR wie Durchtrennung der Wurzel und Versiegelung der Seitenkanäle wurde auch eine Kombination mehrerer Lasersysteme beschrieben [23]. Die Osteotomie und die Abtragung der Wurzelspitze erfolgten mit Hilfe eines gepulsten Er:YAG-Lasers ( $\lambda = 2,94 \mu\text{m}$ ), während die Versiegelung der Kanäle mittels eines Nd:YAG-Lasers ( $\lambda = 1064 \text{ nm}$ ) durchgeführt wurde. Zur sog. Biostimulation verwendeten die Autoren einen Ga-Al-As-Laser ( $\lambda = 790 \text{ nm}$ ). Als 3-Jahres-Resultat konnte eine röntgenologisch signifikante Verkleinerung der apikalen Transluzenz bei klinischer Beschwerdefreiheit erzielt werden. Daher folgerten die Autoren, dass die Laseranwendung als hilfreiche Alternative

zur konventionellen WSR angesehen werden kann.

Die Anwendung des Er,Cr:YSGG-Lasers führte allerdings nicht zu einer Verbesserung der Sealeradaptation im Vergleich zur Vorbehandlung mit EDTA, so dass in der Vorbereitung eines Zahnes zur Wurzelspitzenresektion der Lasereinsatz keine Überlegenheit zeigte [41].

Bei einer kritischen Wertung der Literatur ist daher anzumerken, dass eine Überlegenheit des Lasereinsatzes bei WSR im Vergleich zur konventionellen Technik derzeit nicht festgestellt werden kann. Mikrochirurgische Verfahren scheinen bislang am effektivsten zu sein.

### Laser in der zahnärztlichen Implantologie

In der letzten Zeit hat sich das Anwendungsspektrum geeigneter Lasersysteme auch auf die zahnärztliche Implantologie ausgeweitet. Es können damit vor und nach Implantation weichteilverbessernde Interventionen einschließlich Implantatfreilegungen [61] durchgeführt werden mittels der bereits dargestellten, für die Weichgewebschirurgie geeigneten Lasersysteme.

Bei der Entfernung nicht erhaltungswürdiger Implantate [50] und zur Aufbereitung der knöchernen Implantatkavität sind ebenfalls lasergestützte Verfahren eingesetzt worden, mit denen die sonst üblichen unangenehmen Vibrationen vermieden werden konnten [48]. Ziel aktueller Projekte ist es, die Technologien der Laserbearbeitung von Gewebe und der intraoperativen Navigation zu verbinden. Auf Basis eines navigierten Lasers und eines mathematischen Modells soll der Laserabtrag künftig lageabhängig gesteuert werden. Die Hauptkomponenten des Systems sind ein medizinisches Lasersystem, ein Navigationssystem, eine Steuerelektronik, ein mathematisches Modell des Laserabtrages und ein auf CT-Daten basierendes Volumenmodell des Zielgewebes (Abb. 4 u. 5). Vor der klinischen Anwendung müssen aber noch intensive Untersuchungen erfolgen [53].

In den letzten Jahren hat sich als eine Hauptindikation für den Lasereinsatz die Therapie periimplantärer Infektionen herauskristallisiert, wobei

zahlreiche Untersuchungen zum Einsatz des CO<sub>2</sub>-Lasers ( $\lambda = 10,6 \mu\text{m}$ ) [10, 14], des Er:YAG-Lasers ( $\lambda = 2,94 \mu\text{m}$ ) [45, 46], des Er,Cr:YSGG-Lasers [1], des Diodenlasers ( $\lambda = 810 \text{ nm}$ ) [2], der antibakteriellen photodynamischen Therapie mit Diodenlaserlicht der Wellenlänge 905 nm [24], der Wellenlänge 690 nm [15] und bei 660 nm [40] vorliegen.

Übereinstimmend berichten die Publikationen über eine Wirksamkeit der jeweils eingesetzten Laserstrahlung [49]. Wenngleich mit laserassistierten Verfahren auch schwierige Fälle periimplantärer Infektionen lösbar sind (Abb. 6–9), die Sicherheit der Verfahren belegt ist [11, 37] und mittels In-vitro-Untersuchungen laserspezifische positive Effekte auf die Osteoblastenproliferation und -differenzierung beschrieben wurden [33], konnte in einem systematischen Review noch keine eindeutige Überlegenheit gegenüber nicht lasergetriebenen Verfahren bescheinigt werden [43]. Weitere Untersuchungen, insbesondere im Hinblick auf die Biokompatibilität der laserbearbeiteten Implantatoberflächen sind erforderlich [47].

Eine weitere im Kern aber zahn-technische Laseranwendung in der zahnärztlichen Implantologie besteht in der CAD/CAM-gestützten Herstellung von Bohrschablonen („Guided Surgery“). Diese können durch selektive Aushärtung eines Kunstharzbades mittels eines im UV-Anteil des Spektrums emittierenden Lasers maßstabsgetreu erstellt werden. Für diesen Vorgang werden die computerisierten Daten von 3D Computertomographien oder Digitalen Volumtomographien verwendet. Schon 1997 konnte gezeigt werden, dass mit Hilfe derart angefertigter Planungsschablonen zahnärztliche Implantate mit höchster Genauigkeit inseriert werden können [9]. Diese Einschätzung wurde in neueren Untersuchungen inzwischen bestätigt [44].

### Low-Level-Lasertherapie

In zahlreichen Arbeiten wurde in vitro und in vivo untersucht, ob niedrigerenergetisches Laserlicht eine biostimulierende Wirkung auf unterschiedliche biologische Systeme und Prozesse


ausübt [5, 19, 31, 32]. Bei einem Vergleich der umfangreichen Literatur zu dieser Thematik ist aber eine über den Placebo-Effekt hinausreichende Wirksamkeit dieser Laser nicht nachzuweisen [20]. Weder die knöcherne Ausheilung von Extraktionsalveolen [32] noch die Ausprägung der Beschwerden nach operativer Entfernung unterer Weisheitszähne [19] wurden durch die Low-Level-Laserbestrahlung statistisch signifikant verbessert gegenüber nicht laserbestrahlten Wunden. Bei endodontisch-chirurgischen Eingriffen konnte am ersten Tag post operationem mittels einer 809 nm-GaAlAs-Laserbestrahlung (50 mW, 150 Sekunden) eine statistisch signifikante Verbesserung der subjektiven Beschwerden angegeben werden, nicht jedoch im weiteren Verlauf [31]. Ebenso konnte nach operativer Weisheitszahnentfernung mit und ohne Low-level-Laserbestrahlung kein statistisch signifikanter Unterschied der Blutwerte des Entzündungsproteins CRP (c-reactive protein) nachgewiesen werden [19]. Der Nutzen dieses Verfahrens ist infolgedessen umstritten, der Vorteil scheint nach dem derzeitigen Kenntnisstand nur im psychischen Bereich zu liegen [20]. Letztendlich bleibt aber die Low-level-Laser-Behandlung auch für den Patienten enttäuschend, wenn der erwartete Effekt ausbleibt.

### Lasersicherheit

Laserlicht kann bei direkter Bestrahlung, durch Reflexionen oder in Form von Streulicht für das getroffene Gewebe, insbesondere aber das Auge gefährlich werden. Während das Licht aus CO<sub>2</sub>- und Er:YAG-Lasern wegen der geringen Eindringtiefe primär die Cornea schädigen kann, stellen Laser im nahen Infrarot oder Sichtbaren zusätzlich eine potentielle Gefahr für die Retina dar. Der Einsatz zahnärztlicher Laser ohne spezifische Schutzbrillen für Patient, Behandlungsteam und Zuschauer ist nicht zu verantworten. Zum sicheren Einsatz von Lasern werden von hierfür zertifizierten Institutionen spezielle Kurse angeboten. Vor dem klinischen Einsatz eines Lasergeräts muss unbedingt eine entsprechende fachbezogene Weiterbildung und die formale Qualifikation zum Laserschutzbeauftragten erfolgen [4].

## Schlussfolgerung

In den letzten Jahren wurden eine Reihe neuer Indikationen für den Lasereinsatz in der zahnärztlichen Chirurgie beschrieben. Andererseits wurden bereits bekannte Verfahren als Stand der ärztlichen Kunst definiert. Der Lasereinsatz ist insbesondere dann indiziert, wenn damit ein besseres Ergebnis als mit konventionellen Techniken zu erzielen ist oder aber ein erheblicher Zeitgewinn möglich ist. Hierzu zählen die Behandlung blutgerinnungsgestörter Patienten, die Therapie multilokularer prämaligener Läsionen, in bestimmten Fällen die An-

wendung bei vaskulären Malformationen und vermutlich die Therapie periimplantärer Infektionen, wenngleich hier noch keine gesicherte Datenlage vorliegt. Die stetige wissenschaftliche Überprüfung geeigneter Indikationen hat in den letzten fünf Jahrzehnten die Laseranwendung bei Beachtung der jeweils evaluierten Daten zu einem sicheren Therapieinstrument reifen lassen. Auf dem Hintergrund dieser erfolgreichen Entwicklung sind auch in Zukunft weitere Einsatzmöglichkeiten in der Zahnärztlichen Chirurgie zu erwarten. Daher sind weitere Untersuchungen in diesem Bereich unerlässlich. 

**Interessenkonflikt:** Die Autoren erklären, dass kein Interessenkonflikt im Sinne der Richtlinien des International Committee of Medical Journal Editors besteht.

### Korrespondenzadresse

Prof. Dr. Herbert Deppe  
Klinik und Poliklinik für Mund-,  
Kiefer- und Gesichtschirurgie  
Technische Universität München,  
Klinikum rechts der Isar  
Ismaninger Straße 22  
81675 München  
E-Mail: herbert.deppe  
@mkg.med.tum.de

## Literatur

1. Azzeh MM: Er,Cr:YSGG laser-assisted surgical treatment of peri-implantitis with 1-year reentry and 18-month follow-up. *J Periodontol* 79, 2000–2005 (2008)
2. Bach G, Neckel C, Mall C, Krekeler G: Conventional versus laser-assisted therapy of periimplantitis: a five-year comparative study. *Implant Dentistry* 9, 247–251 (2000)
3. Barnes L, Eveson JW, Reichart PA, Sidransky D: Pathology and genetics: head and neck tumours. World Health Organization Classification of Tumours. IARC Press, Lyon 2005
4. Berlien HP, Müller G: Angewandte Lasermedizin. Lehr- und Handbuch für Praxis und Klinik. Ecomed, Landsberg 2004
5. Braams JW, Stegenga B, Raghoobar GM, Roodenburg JL, van der Weele LT: Treatment with soft laser. The effect on complaints after the removal of wisdom teeth in the mandible. *Ned Tijdschr Tandheelkd* 101, 100–103 (1994)
6. Braun A, Jepsen S, Deimling D, Ratka-Krüger P: Subjective intensity of pain during supportive periodontal treatment using a sonic scaler or an Er:YAG laser. *J Clin Periodontol* 37, 340–345 (2010)
7. Crippa R: Report on 103 cases of precancerous and other oral lesions treated with a diode laser. *J Oral Laser Appl* 26, (2001) (Supplement)
8. Deppe H, Horch HH, Wondrazek F, Zeilhofer H., Sader R, Roggan A: Die zahnärztlich-chirurgische Behandlung gerinnungsgestörter Patienten mit dem gepulsten Nd:YAG-Laser. *Dtsch Zahnärztl Z* 52, 39–41 (1997)
9. Deppe H, Horch HH, Zeilhofer HF, Sader R: Die 3 D CT Stereolithographie in der dentalen Implantologie. *Z Zahnärztl Impl* 13, 79–82 (1997)
10. Deppe H, Horch HH, Henke J, Donath K: Peri-implant care of ailing implants with the carbon dioxide laser. *Int J Oral Maxillofac Impl* 16, 659–667 (2001)
11. Deppe H, Greim H, Brill T, Wagenpfeil S: Titanium deposition after peri-implant care with the carbon dioxide laser. *Int J Oral Maxillofac Impl* 17, 707–714 (2002)
12. Deppe H, Mücke Th, Hohlweg-Majert B, Hauck W, Wagenpfeil S, Hölzle F: Different CO<sub>2</sub> laser vaporization protocols for the therapy of oral precancerous lesions and precancerous conditions: a 10-year follow-up. *Lasers Med Sci* 26, 2011 Mar 31. [Epub ahead of print]
13. Deppe H, Horch HH: Laser applications in oral surgery and implant dentistry. *Lasers Med Sci* 22, 217–221 (2007)
14. Deppe H., Horch HH, Neff A: Conventional versus CO<sub>2</sub> laser-assisted treatment of peri-implant defects with the concomitant use of pure-phase beta-tricalcium phosphate: a five-year clinical report. *Int J Oral Maxillofac Impl* 21, 79–86 (2007)
15. Dörtbudak O, Haas R, Bernhart T, Mailath-Pokorny G: Lethal photosensitization for decontamination of implant surfaces in the treatment of peri-implantitis. *Clin Oral Implants Res* 12, 104–108 (2001)
16. Einstein A: Zur Quantentheorie der Strahlung. *Phys Z* 18, 121–128 (1917)
17. Esen E, Haytac MC, Oz IA, Erdođan O, Karsli ED: Gingival melanin pigmentation and its treatment with the CO<sub>2</sub> laser. *Oral Surg Oral Med Oral Pathol Oral Radiol Endod* 98, 522–527 (2004)
18. Eyrych G: Hard-tissue drilling and cutting with a 9.6 µm-CO<sub>2</sub>-laser. *Med. Habilitationsschriftschrift. Universität Zürich*, 2004
19. Freitas AC, Pinheiro AL, Miranda P, Thiers FA, Vieira AL: Assessment of anti-inflammatory effect of 830 nm laser light using C-reactive protein levels. *Braz Dent J* 12, 187–190 (2001)
20. Frentzen M, Sculean A, Visser H: Laser in der Parodontologie. Wissenschaftliche Stellungnahme der DGZMK. *ZM* 95, 58–60 (2005)
21. Friedrich R, Burkhardt A: Erkrankungen der Mundschleimhaut und der Lippen. In: Horch HH (Hrsg): *Mund-Kiefer-Gesichtschirurgie*. Elsevier, München 2007, 797–820
22. Gerlach KL, Roodenburg JLN, Herzog M et al.: Die Therapie oraler Leukoplakien mit dem CO<sub>2</sub>-Laser. Langzeitergebnisse aus drei Kliniken. *Dtsch Zahnärztl Z* 48, 48–50 (1993)
23. Gouw-Soares S, Tanji E, Haypek P, Cardoso W, Eduardo CP: The use of Er:YAG, Nd:YAG and Ga-Al-As lasers in periapical surgery: a 3-year clinical study. *J Clin Laser Med Surg* 19, 193–198 (2001)
24. Haas R, Baron M, Dörtbudak O, Watzek G: Lethal photosensitization, autogenous bone, and e-PTFE membrane for the treatment of peri-implantitis: preliminary results. *Int J Oral Maxillofac Impl* 15, 374–382 (2000)
25. Horch HH, Gerlach KL: CO<sub>2</sub> laser treatment of oral dysplastic precancerous lesions. A preliminary report. *Lasers Surg Med* 2, 179–185 (1982)
26. Horch HH: Laser Osteotomie und Anwendungsmöglichkeiten des Lasers in der oralen Weichteilchirurgie. Eine tierexperimentelle und klinische Studie. Quintessenz, Berlin 1983
27. Ivanenko MM, Fahimi-Weber S, Mitra T, Wierich W, Hering P: Bone tissue ablation with sub-micro S pulses of a

- Q-switch CO<sub>2</sub> laser: histological examination of thermal side effects. *Lasers Med Sci* 17, 258–264 (2002)
28. Jin JY, Lee SH, Yoon HJ: A comparative study of wound healing following incision with a scalpel, diode laser or Er,Cr:YSGG laser in guinea pig oral mucosa: A histological and immunohistochemical analysis. *Acta Odontol Scand* 68, 232–238 (2010)
29. Keller U: Die ablative Wirkung des Erbium YAG-Lasers an oralen Hart- und Weichgeweben. Med. Habilitationsschrift. Universität Ulm, 1989
30. Komori T, Yokoyama K, Takato T, Matsumoto, K: Clinical application of the erbium:YAG laser for apicoectomy. *J Endod* 23, 748–750 (1997)
31. Kreisler MB, Al Haj H, Noroozi N, Willershausen B: Efficacy of low level laser therapy in reducing postoperative pain after endodontic surgery – a randomized double blind clinical study. *Int J Oral Maxillofac Surg* 33, 38–41 (2004)
32. Kucerova H, Dostalova T, Himmlova L, Bartova J, Mazanek J: Low-level laser therapy after molar extraction. *J Clin Laser Med Surg* 18, 309–315 (2000)
33. Lee JH, Heo SJ, Koak JY, Kim SK, Lee SJ, Lee SH: Cellular responses on anodized titanium discs after laser irradiation. *Lasers Surg Med* 40, 738–742 (2008)
34. Lodi G, Sardella A, Bez Ch, Demarosi E, Carrassi A: Systematic review of randomized trials for the treatment of oral leukoplakia. *J Dent Ed* 66, 896–902 (2002)
35. Maiman, TH: Optical and micro-wave optical experiments in ruby. *Rev Let* 4, 564–566 (1960)
36. Maiorana C, Salina S: Oral soft tissue pathologies: long term evaluation after laser treatment. *J Oral Laser Appl* 1, 20 (2001) (Supplement)
37. Miller RJ: Treatment of the contaminated implant surface using the Er,Cr:YSGG laser. *Implant Dentistry* 13, 165–170 (2004)
38. Moritz A, Gutknecht N, Goharkhay K et al.: The carbon dioxide laser as an aid in apicoectomy: an in vitro study. *Laser Med Surg* 15, 185–188 (1997)
39. Nammour S, Romanos GE: Lasers in oral surgery and implant dentistry. In: Gutknecht N (Hrsg.): Proceedings of the 1<sup>st</sup> international workshop of evidence based dentistry on lasers in dentistry. Quintessence, Berlin 2007, 129–147
40. Neugebauer J: Using photodynamic therapy to treat peri-implantitis. Interview. *Dent Implantol Update* 16, 9–16 (2005)
41. Onay EO, Orucoglu H, Kiremitci A, Korkmaz Y, Berk G: Effect of Er,Cr:YSGG laser irradiation on the apical sealing ability of AH Plus/gutta-percha and Hybrid Root Seal/Resilon Combinations. *Oral Surg Oral Med Oral Pathol Oral Radiol Endod* 110, 657–664 (2010)
42. Reichart PA: Orale Leukoplakie/Erythroplakie. Wissenschaftliche Stellungnahme der DGZMK. *Dtsch Zahnärztl Z* 62, 45–47 (2007)
43. Renvert S, Polyzois I, Maguire R: Re-osseointegration on previously contaminated surfaces: a systematic review. *Clin Oral Impl Res* 20, 216–227 (2009) (Suppl. 4)
44. Sarment DP, Sukovic P, Clinthorne N: Accuracy of implant placement with a stereolithographic surgical guide. *Int J Oral Maxillofac Impl* 18, 571–577 (2003)
45. Schwarz F, Sculean A, Rothamel D, Schwenger K, Georg T, Becker J: Clinical evaluation of an Er:YAG laser for non-surgical treatment of peri-implantitis: a pilot study. *Clin Oral Implants Res* 16, 44–52 (2005)
46. Schwarz F, Jepsen S, Herten M, Sager M, Rothamel D, Becker J: Influence of different treatment approaches on non-submerged and submerged healing of ligature induced peri-implantitis lesions: an experimental study in dogs. *J Clin Periodontol* 33, 584–595 (2006)
47. Schwarz F, Nuesry E, Bieling K, Herten M, Becker J: Influence of an erbium, chromium-doped yttrium, scandium, gallium, and garnet (Er,Cr:YSGG) laser on the reestablishment of the biocompatibility of contaminated titanium implant surfaces. *J Periodontol* 77, 1820–1827 (2006)
48. Schwarz F, Olivier W, Herten M, Sager M, Chaker A, Becker J: Influence of implant bed preparation using an Er:YAG laser on the osseointegration of titanium implants: a histomorphometrical study in dogs. *J Oral Rehabil* 34, 273–281 (2007)
49. Sculean A, Schwarz F, Becker J: Anti-infective therapy with an Er:YAG laser: influence on peri-implant healing. *Expert Rev Med Devices* 2, 267–276 (2005)
50. Smith LP, Rose T: Laser explantation of a failing endosseous dental implant. *Aust Dent J* 55, 219–222 (2010)
51. Sohn DS, Lee JS, An KM, Romanos GE: Erbium, chromium: yttrium-scandium-gallium-garnet laser-assisted sinus graft procedure. *Lasers Med Sci* 24, 673–677 (2009)
52. Stabholz A, Zeltser R, Sela M et al.: The use of lasers in dentistry: principles of operation and clinical applications. *Compend Contin Educ Dent* 24, 935–948 (2003)
53. Stopp S, Deppe H, Lueth T: A new concept for navigated laser surgery. *Lasers Med Sci* 23, 261–266 (2008)
54. Stübinger S, von Rechenberg B, Zeilhofer HF, Sader R, Landes C: Er:YAG laser osteotomy for removal of impacted teeth: clinical comparison of two techniques. *Laser Surg Med* 39, 583–538 (2007)
55. Stübinger S, Landes C, Seitz O, Sader R: Er:YAG laser osteotomy for intraoral bone grafting procedures: a case series with a fiber-optic delivery system. *J Periodontol* 78, 2389–2394 (2007)
56. Stübinger S, Nuss K, Pongratz M et al.: Comparison of Er:YAG laser and piezoelectric osteotomy: an animal study in sheep. *Lasers in Surgery and Medicine* 42, 743–751 (2010)
57. Van Doorne L, Vanderstraeten C, Rhem M, De Meulemeester J, Wackens G: CO<sub>2</sub> laser sterilization in periradicular surgery: a clinical follow-up study. *Rev Belge Med Dent* 51, 73–82 (1996)
58. Vlachakis I, Arbiros I, Velaoras K, Charissis G: Different modes cooling the epidermis with ice during Nd:YAG laser treatment of hemangiomas in children. *Med Las Appl* 19, 19 (2004)
59. Wilder-Smith R, Arrastia AM, Liaw LH, Berns M: Incision properties and thermal effects of three CO<sub>2</sub>-lasers in soft tissue. *Oral Surg Oral Med Oral Pathol Oral Radiol Endod* 79, 685–691 (1995)
60. Wolff KD, Hölzle F, Eufinger H: Indications for primary surgical therapy of vascular abnormalities in infancy. *Mund Kiefer Gesichtschir* 6, 303–308 (2002)
61. Yeh S, Jain K, Andreana S: Using a diode laser to uncover dental implants in second-stage surgery. *Gen Dent* 53, 414–417 (2005)