

Roland Frankenberger, Marie-Christine Dudek, Norbert Krämer, Julia Winter, Matthias J. Roggendorf

# Die 10 beliebtesten Fehler in der Adhäsivtechnik\*

## Warum Sie diesen Beitrag lesen sollten

Die Autoren tragen die häufigsten Fragen und Probleme von zahnärztlichen Kollegen aus mehr als 500 Fortbildungen zusammen und versuchen, die manchmal komplizierte Adhäsivtechnik zu entmystifizieren und zu simplifizieren.

**Zusammenfassung:** Adhäsive Zahnmedizin beherrscht heute das Spektrum der restaurativen Zahnerhaltung. Bei Kompositen ebenso wie Adhäsivsystemen hat es zwar signifikante Verbesserungen gegeben, bestimmte fundamentale Grundvoraussetzungen sind aber noch immer unabdingbar, um klinisch erfolgreich zu sein. Diese Übersicht beleuchtet die 10 wichtigsten Aspekte moderner Adhäsivtechnik anhand der „beliebtesten“ Fehler im klinischen Protokoll: Indikation, Kontamination, Feuchtigkeitskontrolle, Evaporation, Polymerisation, Dentinsklerose, MMP-Hype, Präparation, Reparatur und Funktion. Werden diese 10 Punkte erfolgreich adressiert, erreicht die Erfolgswahrscheinlichkeit in der Adhäsivtechnik nahezu 100%.

**Schlüsselwörter:** Adhäsive; Kontamination; MMPs; Komposit; Techniksensitivität

Poliklinik für Zahnerhaltung, Medizinisches Zentrum für Zahn-, Mund- und Kieferheilkunde, Philipps-Universität Marburg und Universitätsklinikum Gießen und Marburg, Standort Marburg: Univ.-Prof. Dr. med. dent. Roland Frankenberger, FADM, Dr. med. dent. Marie-Christine Dudek, OÄ Dr. med. dent. M.Sc. Julia Winter, OA Priv.-Doz. Dr. med. dent. Matthias J. Roggendorf

Poliklinik für Kinderzahnheilkunde, Zahn-, Mund- und Kieferheilkunde, Justus-Liebig-Universität Gießen und Universitätsklinikum Gießen und Marburg, Standort Gießen: Univ.-Prof. Dr. med. dent. Norbert Krämer

\* Deutsche Version der englischen Erstveröffentlichung Frankenberger R, Dudek M-C, Krämer N, Winter J, Roggendorf MJ: The 10 most popular mistakes in adhesive dentistry. Dtsch Zahnärztl Z Int 2022; 4: 111–117

**Zitierweise:** Frankenberger R, Dudek M-C, Krämer N, Winter J, Roggendorf MJ: Die 10 beliebtesten Fehler in der Adhäsivtechnik. Dtsch Zahnärztl Z 2022; 77: 238–244

**Peer-reviewed article:** eingereicht: 21.04.2022, revidierte Fassung akzeptiert: 31.05.2022

DOI.org/10.53180/dzz.2022.0019

## The 10 most popular mistakes in adhesive dentistry

**Abstract:** Adhesive dentistry dominates the spectrum of restorative dentistry today. While there have been significant improvements in composites as well as adhesive systems, certain fundamental prerequisites are still essential to be clinically successful. This review highlights the 10 most important aspects of modern adhesive technology based on the “most popular” mistakes in the clinical protocol: Indication, Contamination, Moisture Control, Evaporation, Polymerization, Dentine Sclerosis, MMP Hype, Preparation, Repair and Function. If these 10 points are successfully addressed, the probability of success in the adhesive technique reaches almost 100%.

**Keywords:** adhesives; contamination; MMPs; resin composites; technique sensitivity

### Einleitung

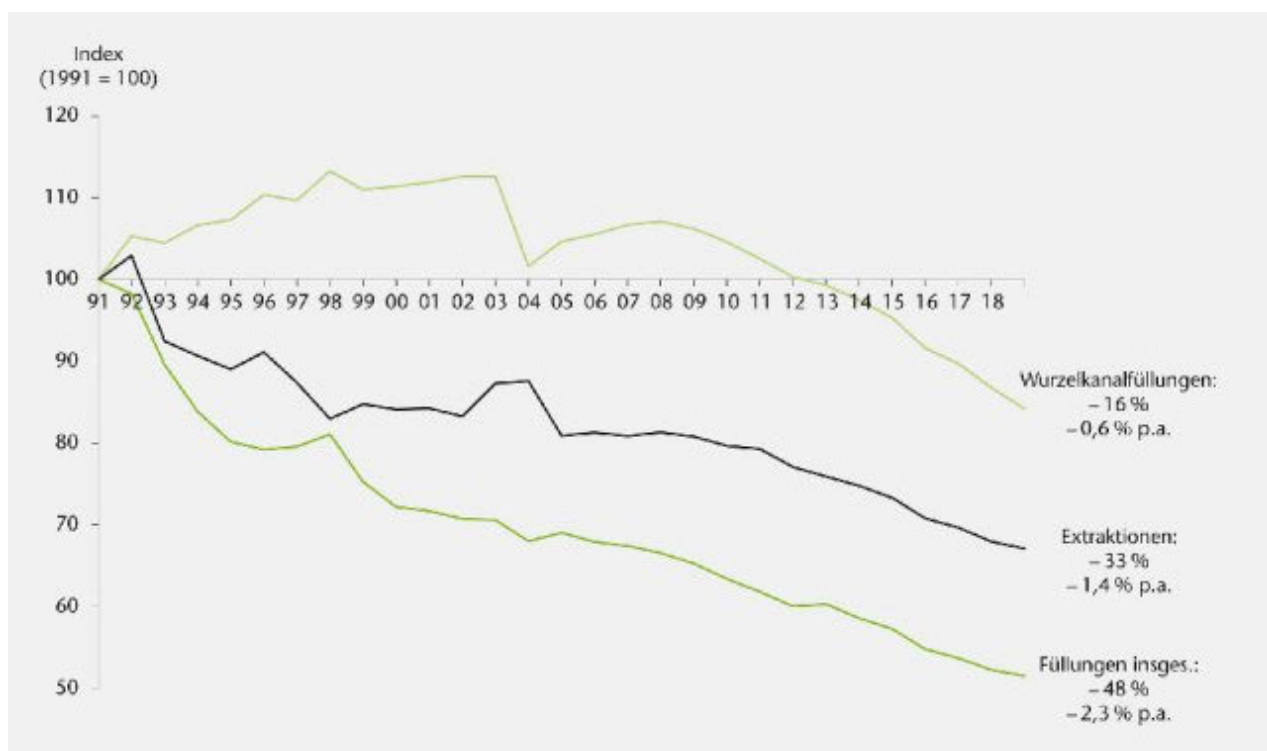
Zahlen aus der zahnmedizinischen Versorgungsforschung belegen eindrucksvoll, dass Kariesprävention in der Bundesrepublik Deutschland erfolgreich ist [17]. Im Vergleich zu 1991 werden 48% weniger Füllungen, 33% weniger Extraktionen und 18% weniger endodontische Maßnahmen durchgeführt (Abb. 1) [12, 17].

Diese Kurven sind aber auch ein Hinweis darauf, dass die zunehmende Abkehr von „Extension for Prevention“ und die simultane Besinnung auf minimalinvasive Restaurationsmaßnahmen ab ca. 1992 wichtige flankierende Maßnahmen waren, die den gezeigten Kurvenverlauf beeinflussen haben. Auffällig ist jedoch, dass zu Beginn dieses Paradigmenwechsels die Zahlen der Wurzelkanalfüllungen

zunächst nicht sanken, sondern stiegen – eine mögliche Erklärung dafür ist, dass die überwältigende Mehrheit der nun adhäsiv tätigen Kolleginnen und Kollegen fundamentale Inhalte der Adhäsiven Zahnmedizin im Studium nie gelernt hatten. Die „Endo-Kurve“ spiegelt somit nichts anderes wider als eine Adhäsiv-Lernkurve zu Beginn des restaurativen Paradigmenwechsels hin zu Komposit und Keramik. Dass jede dentale Adhäsivtechnik von einer erheblichen Techniksensitivität gekennzeichnet ist und zugleich substanziell von den Fähigkeiten des Behandlers profitiert, ist hinlänglich belegt [8, 10]. Obwohl die messbare Reduktion der Polymerisationsschrumpfung der Komposite in den vergangenen 30 Jahren sowie die Evolution der Adhäsivsysteme viele tägliche Routineschritte heute vereinfacht haben [2, 5, 6, 16], haben grundlegend wichtige Faktoren der erfolgreichen Adhäsivtechnik weiterhin Bestand und sind für den klinischen Erfolg entscheidend. Diese werden im Folgenden beleuchtet.

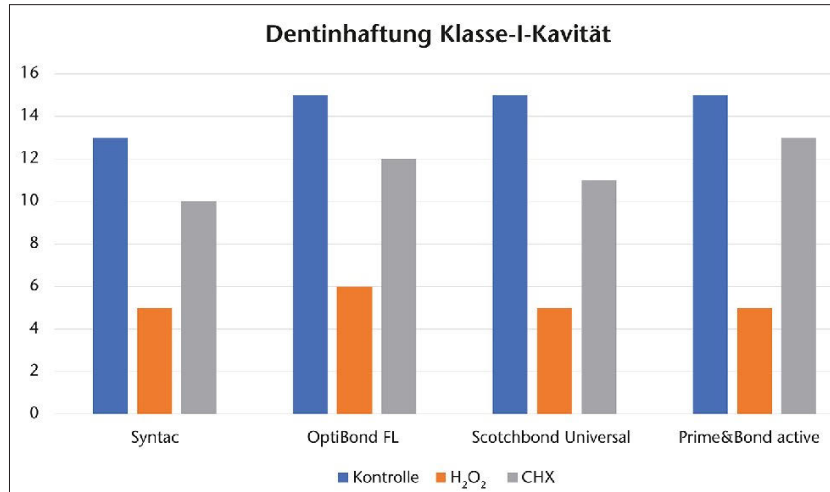
### 1. Indikationsstellung: Composite first, ceramic second

Die mittlere Penetrationszeit von Approximalkaries durch den Schmelz




KZBV/Jahrbuch 2020, S. 101 [17]

Abbildung 1 Füllungen, Extraktionen und Wurzelkanalfüllungen in der Bundesrepublik Deutschland seit 1991



**Abbildung 2** Einfluss der „Kavitätoilette“ auf die Dentinhaftung in tiefen Klasse I-Kavitäten (eigene Daten)



**Abbildung 3** Dentinoberfläche nach „Entfernung“ eines eugenolfreien provisorischen Zements mit Bimsmehl und Bürstchen: Fast die Hälfte der Dentinkanälchen ist noch verstopft (REM, 3000-fache Vergrößerung).

beträgt 6–8 Jahre [18]. Die Priorisierung minimalinvasiver Interventionen beginnt daher zwingend zunächst mit arretierenden, versiegelnden oder beobachtenden Maßnahmen zum Schutz gesunder Zahnhartsubstanz [19]; die minimalinvasive Exkavation erfolgt erst im zweiten Schritt, wenn diese ersten Maßnahmen nicht erfolgreich waren [19, 23]. Danach findet das Konzept „Composite first, ceramic second“ Anwendung, das sich nach der chronologischen Präferenz direkter vs. indirekter Maßnahmen richtet; das bedeutet nicht, dass Komposit generell „besser“ ist als Keramik, sondern dass Komposit gerade bei Jüngeren immer

erste Wahl sein sollte, um ein maximales Maß gesunder Zahnhartsubstanz so lange wie möglich zu erhalten [6]. Wichtig ist zunächst nicht, wie lange das ausgewählte Füllungsmaterial „hält“, sondern wie lange der Zahn in der Mundhöhle überlebt, und dafür sind minimalinvasive adhäsive Strategien aggressiven Präparationen (und Exkavationen) stets vorzuziehen [11, 16, 19, 23, 25]. Mit steigendem Lebensalter verschieben sich die beschriebenen Präferenzen jedoch in einigen Fällen hin zu indirekten Restaurationen, gerade dann, wenn adhäsiv verklebte Teilkronen bei frakturierten oder durch präexistente Restaurationen (v.a. Amalgam) ge-

schwächten Höckern eine effektive Stabilisierung der Restzahnhartsubstanz gewährleisten [6, 11]. Kronen an vitalen Zähnen sind heute eine Ultima Ratio, denn abgesehen von seltenen Ausnahmen (zirkuläre Defekte) gehen Teilkronen mit einer signifikant geringeren Dentinwunde einher und bergen substanziiell weniger endodontologische Begleitrisiken [1]. Eine weitere Ausnahme stellen wurzelkanalbehandelte Zähne mit traditionell extensivem Zahnhartsubstanzverlust dar – auch für sie sind Kronen eine stabile Alternative [24].

## 2. Kontamination

Ein trockenes Arbeitsfeld ist für die Adhäsivtechnik Grundvoraussetzung Nr. 1. Oder umgekehrt ausgedrückt: Fehlerquelle Nr. 1 im adhäsiven Protokoll ist die Kontamination der Zahnhartsubstanzen durch Speichel, Sulkusfluid, Blut, Detergenzien, Adstringenzen, Lippen- und Hautpflegeprodukte [14]. Auch die „Kavitätoilette“ muss in diesem Zusammenhang genannt werden, stellt sie doch im Vergleich zu konventionellen, retentiven Techniken ebenfalls nichts anderes dar als eine Kontamination der Zahnhartsubstanzen. Es steht eine mehr als fragwürdige Desinfektion von Schmelz und Dentin einer potenziellen Reduktion der Haftung gegenüber, die man kritisch gegeneinander abwägen sollte. Der Autor dieser Übersicht hat jedenfalls seit 25 Jahren keine „Kavitätoilette“ durchgeführt, was eigene Daten zu H<sub>2</sub>O<sub>2</sub> oder CHX unterstützen (Abb. 2).

Als „Allzweckwaffe“ gegen Kontamination wird oft der Kofferdam vorgeschlagen. Auch das ist nicht realistisch, denn gerade in den approximal sehr tiefen Kavitäten, in denen die Kontaminationsgefahr am größten ist, ist Kofferdam nur äußerst schwer zu legen. Natürlich ist Kofferdam ein sehr guter Standard, der viele klinische Situationen deutlich erleichtert; in den wirklich kniffligen Situationen ist das aber nicht hilfreich, denn gerade subgingival sind Techniken wie die „Proximal Box Elevation“ wesentlich effektiver als die bloße Kofferdamapplikation [7]. Und schließlich darf nicht vergessen werden, dass bei beherrschbarer approximaler Tiefe der Kavität im Fall einer

Blutung Kofferdam einfacher, schneller und kontaminationsärmer funktioniert als Adstringenzen, die zum Teil verheerende Auswirkungen auf die Dentinhaftung haben [14].

Die gefährlichste Kontamination ist definitiv diejenige, die der Behandler nicht bemerkt; dann wird die Adhäsivtechnik kaum erfolgreich sein können. Wird die Kontamination jedoch erkannt, ist eine Dekontamination meistens relativ einfach durch Absprühen durchführbar. Der ungünstigste Zeitpunkt ist direkt nach der Applikation des Adhäsivs, solange dieses noch nicht polymerisiert ist – dann muss der komplette Prozess einschließlich Nachfinieren wiederholt werden.

Eine ebenfalls nicht zu unterschätzende Kontamination ist provisorischer Zement bei indirekten, laborgefertigten Restaurationen. Er ist schwer komplett aus dem Dentin zu entfernen (Abb. 3). Daher sind Ansätze wie das „Immediate Dentin Sealing (IDS)“ bei indirekten Techniken zur Verhinderung einer Dentinkontamination sinnvoll [9].

### 3. Feuchtigkeitskontrolle: Warum „Wet Bonding“ gescheitert ist

Der Terminus „Wet Bonding“ hat die Adhäsive Zahnmedizin fast 30 Jahre beherrscht. Wird im Zuge der Phosphorsäureätzung des Dentins das Kollagenetzwerk exponiert, ist dieses sehr trocknungsempfindlich und kollabiert. Kommt dann – wie von Kanka mit All-Bond 2 publiziert [15] – ein acetonbasiertes Adhäsiv zum Einsatz (für ethanolbasierte Systeme gilt Ähnliches), kann die Hybridisierung der Dentinoberfläche nur gelingen, wenn das Dentin nach der Phosphorsäureätzung entweder gar nicht erst getrocknet wird (was klinisch unklug ist, da man sich ja zunächst von der Kontaminationsfreiheit überzeugen möchte) oder in einem zweiten Schritt wieder angefeuchtet wird („Re-wetting“). Das Re-wetting birgt jedoch 3 große klinische Nachteile: 1. Es ist kaum reproduzierbar. 2. Es ist von der Kavitätengeometrie abhängig. 3. Es erzeugt emotionale Probleme beim Behandler, der doch in der Adhäsivtechnik eigentlich „trocken“ arbeiten möchte. Diese 3 Aspekte

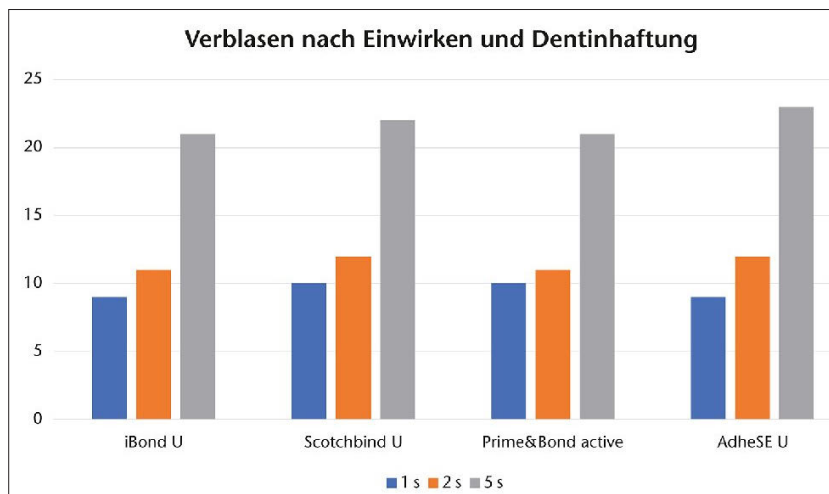


Abbildung 4 Nur ein komplettes Verblasen oder besser Trocknen des (Universal-)Adhäsivs nach der Einwirkzeit erzeugt gute Haftungen am Kavitätenboden.

führen dazu, dass sich die Anwendung des „Wet Bonding“ nie durchsetzen konnte und auch nicht mehr wird.

Eine wichtige zu erörternde Frage in der Geschichte der Adhäsivtechnik ist: Warum waren die klassischen Mehrflaschenadhäsive (Syntac, Opti-Bond FL, ART Bond, EBS Multi, Gluma Solid Bond, Scotchbond Multi-Purpose etc.) über 30 Jahre so erfolgreich im deutschen Markt? Die Antwort ist einfach: Weil sie so gut wie keine Techniksensitivität aufwiesen. Denn solange die Minimalanforderung erfüllt war, die entsprechenden Fläschchen in der korrekten Reihenfolge zu verwenden, konnte man kaum etwas falsch machen – gerade beim „Wet Bonding“ nicht. Alle Mehrflaschenadhäsive enthielten nämlich genügend Wasser, um das „Re-wetting“ ohne zusätzlichen Schritt quasi von selbst zu erledigen [21]. Alle zunächst folgenden „Weiterentwicklungen“ auf dem Adhäsivsektor waren zu 100 % marketinggetriebene „Scheinvereinfachungen“ in Form der simplen Reduktion der Zahl der Flaschen. Da diese Adhäsive aber allesamt chemisch bedingt kein Wasser mehr enthalten konnten, stieg die beobachtete Rate an postoperativen Hypersensitivitäten sprunghaft an [3]. Das heißt, plötzlich waren Adhäsivsysteme techniksensitiv – und viele Anwender kehrten enttäuscht zu den Mehrflaschenadhäsiven zurück, weil sie damit viel weniger Probleme hatten.

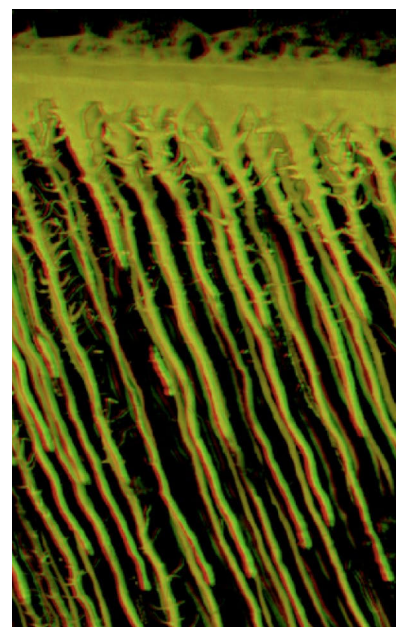



Abbildung 5 Penetration von „Resin Tags“ in das Dentin beim Bonding (CLSM, 2000-fach)

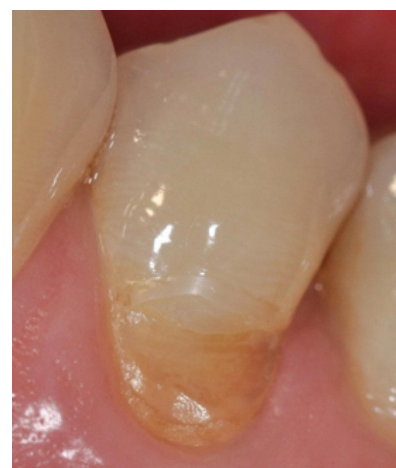


Abbildung 6 Sklerotisches Dentin in der Klasse V





**Abbildung 7** Sklerotische Ablagerungen in den Dentintubuli im CLSM (3000-fache Vergrößerung)



**Abbildung 8** Paramarginale Frakturen (Pfeile) bei approximal fehlender Schmelzabschrägung (REM, 100-fache Vergrößerung)

Erst mit der Evolution der Universaladhäsive ließ sich vor ca. 8 Jahren wieder eine effektive Reduktion der Techniksensitivität beobachten, gepaart mit chemischer Kopplung an das Dentin [5]. Gerade der traditionelle Vorteil der klassischen Mehrflaschenadhäsive, auf geätztem wie ungeätztem Dentin zu funktionieren, wurde damit erneut erfolgreich verwirklicht; und für den Fall einer unabsichtlichen oder absichtlichen Dentinätzung sind die Universaladhäsive dank innovativer Lösungsmittelkonzepte (Wasserzusatz) auch ohne explizites „Re-Wetting“ ebenso erfolgreich.

#### 4. Evaporation: Bitte nicht „sanft verblasen“

Ein oft gehörter Terminus im Zuge der Adhäsivapplikation ist „sanft verblasen“. Dieser Ausdruck ist falsch. Primer oder Adhäsivgemische enthalten Lösungsmittel und oft auch Wasser; es ist daher nicht zielführend, Adhäsive sanft zu verblasen. „Trocknen“ ist in den meisten Fällen der bessere Ausdruck. Denn erst wenn sich kein Flüssigkeitsstrom mehr in der Kavität bewegt, ist das Lösungsmittel erfolgreich verdunstet, und die Dentinhaftung am Kavi-

tätenboden erreicht einen guten Wert (Abb. 4).

#### 5. Polymerisation

Nach der Kontamination rangiert die Lichthärtung auf Platz 2 der Fehler im Rahmen der Adhäsivtechnik. Hauptfehlerquellen sind dabei (a) zu kurze Polymerisation des Adhäsivs, (b) unabsichtliches Verschwenken des Lichtleiters und (c) ein nicht durchdachtes Polymerisationsprotokoll bei indirekten Techniken.

**Zu (a):** Wenn man nach Gebrauchsanweisung eine durchschnittlich dicke Schicht Komposit für 20 s lichthärtet, erscheint die gleiche Zeitspanne für eine 200-fach dünnere Schicht Adhäsiv übertrieben lang. Es geht dabei jedoch nicht um die Polymerisation der Adhäsivschicht am Kavitätenboden, sondern um die Härtung der „Resin Tags“, die bis zu 300 µm tief in die Dentintubuli eindringen – die Durchhärtung im opaken Dentin erfordert somit exakt die vorgegebenen 10 (self-etch) oder 20 (etch&rinse) Sekunden.

**Zu (b):** Bereits ein Verschwenken des Lichtleiters um 10° reduziert die Dentinhaftung am Kavitätenboden um über 50%. Ungünstig gebogene Lichtleiter, reduzierte Mundöffnung und Unachtsamkeit der Assistenz

können leicht zu solchen und noch schlimmeren Situationen führen [20]. **Zu (c):** Bei der adhäsiven Befestigung indirekter Restaurationen sollte bedacht werden, dass eine Polymerisation lichterhärtender Materialien durch die Keramik hindurch problematisch ist. Eine durchschnittlich transluzente Glaskeramik absorbiert bei 4 mm Dicke ca. 90% der Lichtenergie. Es ist darüber hinaus praktisch unmöglich, ein nicht separat polymerisiertes Adhäsiv durch 300 µm Keramik und Befestigungskomposit hindurch in das Dentin hinein zu polymerisieren [9]. Eine Lösung wäre z.B. eine komplett dualhärtende Befestigungsprozedur, die jedoch die Gefahr birgt, dass sich die Zeitspanne zur sauberen Überschussentfernung reduziert. Alternativ empfehlen wir, bei lichterhärtenden Materialien zu bleiben, diese aber mit IDS anzuwenden und ein Universaladhäsiv separat zu polymerisieren [9].

#### 6. Dentinsklerose

Vor allem in zervikalen Defekten ist das Dentin oft hypermineralisiert (Abb. 5, 6). Es zeigte sich wiederholt, dass diese Art von Dentin ein ungünstiger Haftuntergrund ist, der für zahlreiche Misserfolge bei Restaurationen der Klasse V verantwortlich ist. Am effektivsten ist im Rahmen

der adhäsiven Füllungstherapie eine Entfernung der hypermineralisierten Oberfläche mit einem groben Diamantschleifer; dadurch verbessert sich die Haftung enorm [22].

## 7. MMP-Hype

Es ist aus der Grundlagenwissenschaft seit über einer Dekade bekannt, dass die Dentinhaftung viele Feinde hat: intrinsische Feuchtigkeit, Hydrolyse und enzymatische Degradation [13]. Gerade zu Letzterer wurde viel geforscht, um einen möglichen „Weak Link“ der Adhäsivtechnik wirksam zu bekämpfen [13]. Ein vielfach favorisiertes Agens ist Chlorhexidindigluconat, dem MMP inhibierende Eigenschaften zugesprochen werden [4, 13].

Diese Untersuchungen sind wissenschaftlich interessant und teilweise recht innovativ, rechtfertigen aber noch lange keine signifikante Änderung des klinischen Protokolls [13]. Wie oben unter „Kontamination“ beschrieben, gilt weiterhin: CHX und andere Maßnahmen der Kavitäten-desinfektion oder -stabilisierung sind primär nichts anderes als eine Kontamination und stehen in hinreichendem Verdacht, die Effektivität der Adhäsivtechnik zu reduzieren (Abb. 2). Daher geht nichts über eine saubere, kontaminationsfreie Kavität.

## 8. Präparation

Auch Präparationsfehler können dazu beitragen, dass die Langlebigkeit adhäsiver Restaurationen leidet. Hauptfehler sind dabei (a) der Umgang mit unbeschleunem Schmelz, (b) die Schmelzrandabschrägung und (c) zu zaghafte Präparationsgeometrien bei indirekten Restaurationen.

**Zu (a):** Beim Bonding an unbeschleunem Schmelz, etwa bei Zahnverbreiterungen, sind 60 s Schmelzätzung empfohlen. Dies gilt jedoch nur bei sehr jungen Patienten, z.B. beim Diastemaschluss nach kieferorthopädischer Behandlung. Wird bei älteren Patienten auf unpräpariertem Schmelz geklebt, empfiehlt sich ein invasiveres Vorgehen in Relation zum Lebensalter. Das heißt, bei einem 60-Jährigen kann das auch einmal ein Anrauen mit einem Diamantschleifer sein. Ein Bonding im Self-

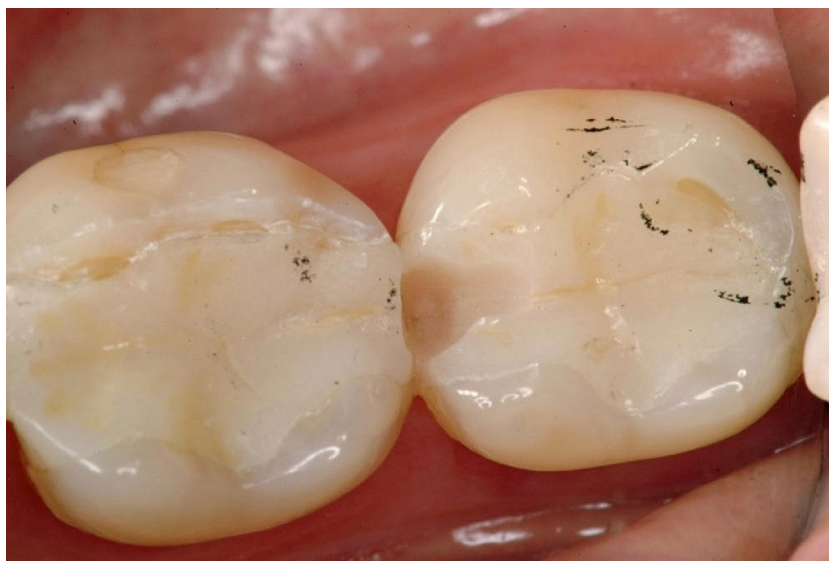

Abb. 2–9: R. Frankenberger

**Abbildung 9** Keramikinlays mit Präparationsgrenze geschwächter Höcker auf Höckerspitzeniveau, Situation nach 8 Jahren

etch-Modus ohne Phosphoräure ist in diesen Fällen ohnehin kontraindiziert.

**Zu (b):** Nach unseren klinischen Studien zu urteilen ist eine Schmelzrandabschrägung bei Kompositrestaurationen im Seitenzahnbereich keine unabdingbare Voraussetzung für klinischen Erfolg. Da sich ohne proximale Abschrägung jedoch durch den Polymerisations„zug“ am Kavitätenrand paramarginale Frakturen (sog. „White Lines“) bilden (Abb. 8), ist eine schmale Abschrägung im Sinne eines „Kantenbrechens“ noch immer sinnvoll.

**Zu (c):** Stark geschwächte Höcker bei (laborgefertigten) indirekten Restaurationen stehen zu lassen ist meistens langfristig ein Fehler (Abb. 8). Genauso verhält es sich mit Präparationsgrenzen auf Höckerspitzeniveau (egal, ob direkt oder indirekt versorgt wird), da sie später fast immer Probleme verursachen. In diesen Fällen ist „Minimalinvasivität“ kontraproduktiv [11].

## 9. Reparatur

Die 5 Säulen der Minimalinvasivität in der Zahnerhaltung sind Prävention, Exkavation, Präparation, Nachhaltigkeit und Reparurfähigkeit. Gerade Letztere ist bei teildefekten, zahnfarbenen Restaurationen fundamental wichtig für echte Minimalinvasivität. Warum sollte man eine Restauration, die zu 20% defekt ist,

zu 100% erneuern und dabei das Mitentfernen großer Mengen gesunder Zahnhartsubstanz riskieren? Daher ist Minimalinvasivität ohne schlüssige Reparaturkonzepte nicht möglich.

## 10. Funktion

Eine gute Funktion ist noch immer mitentscheidend für den klinischen Erfolg. Wo immer es vernünftig möglich ist, sollte man adhäsiv-restaurative Maßnahmen mit der Herstellung einer guten Funktion begleiten. So ist z.B. die Wiederherstellung einer suffizienten Front-Eckzahn-Führung mit minimalinvasiven Kompositaufbauten bei uns Standard, bevor im Seitenzahnbereich umfangreicher saniert wird.

## Interessenkonflikte

Prof. Frankenberger gibt eingeworbene Drittmittel von den Unternehmen 3M, Dentsply, Ivoclar und Kulzer an sowie Referentenhonorare von Dentsply, Kulzer, ADS und Ivoclar. Prof. Krämer gibt Vortragstätigkeiten für Kulzer, Viadent, Dentsply, GC Europe und Oral B an. Darüber hinaus erklären die Autorinnen und Autoren, dass keine Interessenkonflikte im Sinne der Richtlinien des International Committee of Medical Journal Editors bestehen.

## Literatur

1. Afrashtehfar KI, Emami E, Ahmadi M, Eilayyan O, Abi-Nader S, Tamimi F: Failure rate of single-unit restorations on posterior vital teeth: a systematic review. *J Prosthet Dent* 2017; 117: 345–353
2. Askar H, Krois J, Göstemeyer G, Schwendicke F: Secondary caries risk of different adhesive strategies and restorative materials in permanent teeth: systematic review and network meta-analysis. *J Dent* 2021; 104: 103541
3. Blanchard P, Wong Y, Matthews AG, Vena D, Craig RG, Curro FA, Thompson VP: Restoration variables and postoperative hypersensitivity in Class I restorations: PEARL Network findings. Part 2. *Compend Contin Educ Dent* 2013; 34: e62–8
4. Coelho A, Amaro I, Rascão B, Marcelino I, Paula A et al.: Effect of cavity disinfectants on dentin bond strength and clinical success of composite restorations – a systematic review of in vitro, in situ and clinical studies. *Int J Mol Sci* 2020; 22: 353
5. de Paris Matos T, Perdigão J, de Paula E, Coppla F, Hass V et al.: Five-year clinical evaluation of a universal adhesive: a randomized double-blind trial. *Dent Mater* 2020; 36: 1474–1485
6. Frankenberg R: Composite first – Ceramic second: 25 Jahre Erfahrungen mit Komposit im Front- und Seitenzahn-bereich. *Quintessenz* 2018; 69(5): 490–497
7. Frankenberg R, Hehn J, Hajtó J, Krämer N, Naumann M, Koch A, Roggen-dorf MJ: Effect of proximal box elevation with resin composite on marginal quality of ceramic inlays in vitro. *Clin Oral Investig* 2013; 17: 177–183
8. Frankenberg R, Krämer N, Petschelt A: Technique sensitivity of dentin bonding: effect of application mistakes on bond strength and marginal adaptation. *Oper Dent* 2000; 25: 324–330
9. Frankenberg R, Lohbauer U, Taschner M, Petschelt A, Nikolaenko SA: Adhesive luting revisited: influence of adhesive, temporary cement, cavity cleaning, and curing mode on internal dentin bond strength. *J Adhes Dent* 2007; 9 Suppl 2: 269–273
10. Frankenberg R, Reinelt C, Petschelt A, Krämer N: Operator vs. material influence on clinical outcome of bonded ceramic inlays. *Dent Mater* 2009; 25(8): 960–968
11. Frankenberg R, Taschner M, Garcia-Godoy F, Petschelt A, Krämer N: Leucite-reinforced glass ceramic inlays and onlays after 12 years. *J Adhes Dent* 2008; 10: 393–398
12. Frankenberg R, Winter J, Schmalz G: Amalgam und Alternativen – Diskussionen zur Quecksilberreduktion in der Umwelt [Amalgam and alternatives – discussions on mercury reduction in the environment]. *Bundesgesundheitsblatt Gesundheitsforschung Gesundheitsschutz* 2021; 64: 847–855
13. Göstemeyer G, Schwendicke F: Inhibition of hybrid layer degradation by cavity pretreatment: meta- and trial sequential analysis. *J Dent* 2016; 49: 14–21
14. Groddeck S, Attin T, Tauböck TT: Effect of cavity contamination by blood and hemostatic agents on marginal adaptation of composite restorations. *J Adhes Dent* 2017; 19: 259–264
15. Kanca J 3rd: Resin bonding to wet substrate. 1. Bonding to dentin. *Quintessence Int* 1992; 23: 39–41
16. Kunz PVM, Wambier LM, Kaizer MDR, Correr GM, Reis A, Gonzaga CC: Is the clinical performance of composite resin restorations in posterior teeth similar if restored with incremental or bulk-filling techniques? A systematic review and meta-analysis. *Clin Oral Investig* 2022; 26: 2281–2297
17. KZBV (2020) Jahrbuch 2020. [www.kzbv.de/jahrbuch-2020.768.de.html](http://www.kzbv.de/jahrbuch-2020.768.de.html)
18. Mejäre I, Källest I C, Stenlund H: Incidence and progression of approximal caries from 11 to 22 years of age in Sweden: a prospective radiographic study. *Caries Res* 1999; 33: 93–100
19. Meyer-Lueckel H, Opdam NJM, Breschi L, Buchalla W et al.: EFCD Curriculum for undergraduate students in Integrated Conservative Oral Healthcare (ConsCare). *Clin Oral Investig* 2019; 23: 3661–3670
20. Moreira RJ, de Deus RA, Ribeiro MTH, Braga SSL, Schettini ACT et al.: Effect of light-curing unit design and mouth opening on the polymerization of bulk-fill resin-based composite restorations in molars. *J Adhes Dent* 2021; 23: 121–131
21. Perdigão J, Frankenberg R: Effect of solvent and rewetting time on dentin adhesion. *Quintessence Int* 2001; 32: 385–390
22. Rocha AC, Da Rosa W, Cocco AR, Da Silva AF, Piva E, Lund RG: Influence of surface treatment on composite adhesion in noncarious cervical lesions: systematic review and meta-analysis. *Oper Dent* 2018; 43: 508–519
23. Schwendicke F, Walsh T, Lamont T, Al-Yaseen W, Bjørndal L, Clarkson JE, Fontana M, Gomez Rossi J, Göstemeyer G, Levey C, Müller A, Ricketts D, Robertson M, Santamaria RM, Innes NP: Interventions for treating cavitated or dentine carious lesions. *Cochrane Database Syst Rev* 2021 19; 7
24. Sequeira-Byron P, Fedorowicz Z, Carter B, Nasser M, Alrowaili EF: Single crowns versus conventional fillings for the restoration of root-filled teeth. *Cochrane Database Syst Rev* 2015; CD009109
25. Worthington HV, Khangura S, Seal K, Mierzwinski-Urban M, Veitz-Keenan A et al.: Direct composite resin fillings versus amalgam fillings for permanent posterior teeth. *Cochrane Database Syst Rev* 2021 13; 8



Foto: R. Frankenberg

**PROF. DR. ROLAND  
FRANKENBERGER**

Poliklinik für Zahnerhaltung, Philipps-Universität Marburg und Universitätsklinikum Gießen und Marburg  
Georg-Voigt-Str. 3, 35039 Marburg  
[frankbg@med.uni-marburg.de](mailto:frankbg@med.uni-marburg.de)