

# Operative Weisheitszahnentfernung mittels Piezotom

Linda Daume<sup>1)</sup>; Yasser Sharaf Aldeen<sup>1)</sup>; Laura Poggenpohl<sup>1)</sup>; Johannes Kleinheinz<sup>1)</sup>

1) Klinik für Mund-, Kiefer- und Gesichtschirurgie, Universitätsklinikum Münster, Deutschland

## Fallbericht

Ein 17-jähriger Patient wurde zur operativen Entfernung des Zahnes 28 überwiesen. Das Orthopantomogramm zeigte einen hochverlagerten Zahnkeim. Aufgrund der engen Lagebeziehung zu den Wurzeln des Zahnes 27 und zum Sinus maxillaris wurde ein DVT erstellt. Die operative Zahnentfernung erfolgte mittels Piezotom über ein Kieferhöhlenfenster apikal des Zahnes 27. Die Schneidersche Membran konnte erhalten werden und wurde nach kranial verschoben. Der Zahnkeim wurde zwischen den Wurzeln des Zahnes 27 ohne Eröffnung der Kieferhöhle entfernt. Anschließend wurde der Knochendeckel reponiert und mit Nähten fixiert. Der postoperative Verlauf gestaltete sich unauffällig, das erstellte OPG zeigte keinerlei Verletzungen der Zahnwurzeln von Zahn 27 und der Zahn war nach 6 Monaten weiterhin vital.

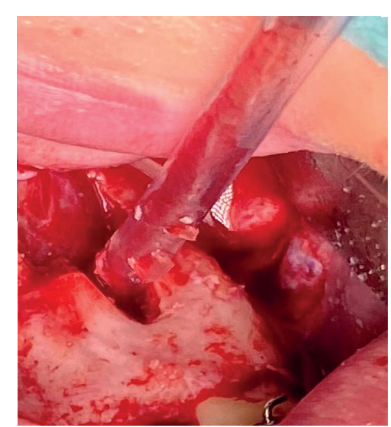
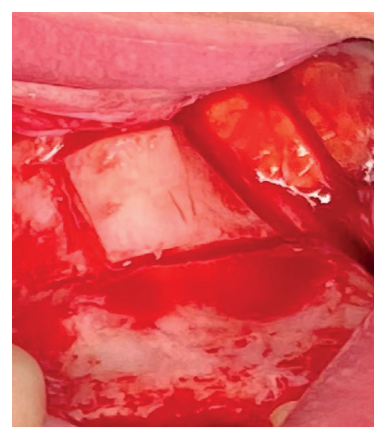
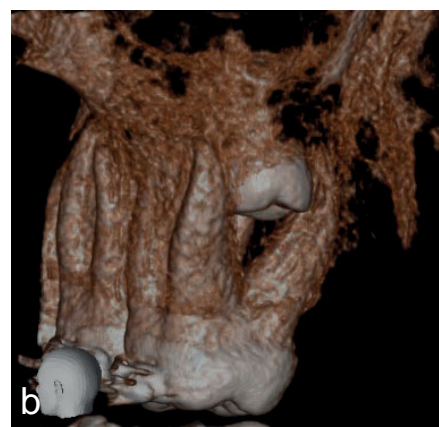
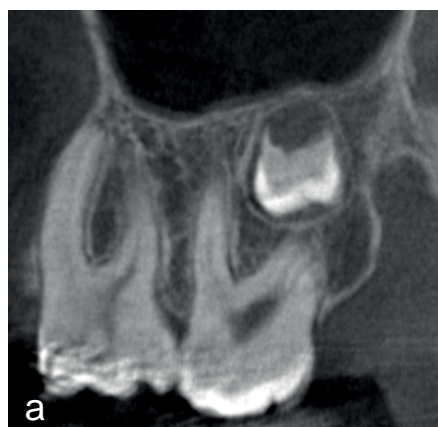

Abb. 1a-b: Ausschnitt des präoperativen DVT

Abb. 2: intraop. Kieferhöhlenfenster

Abb. 3 Sinuslift

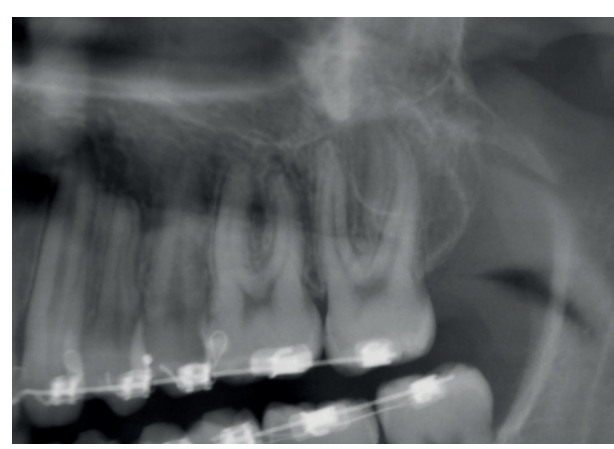
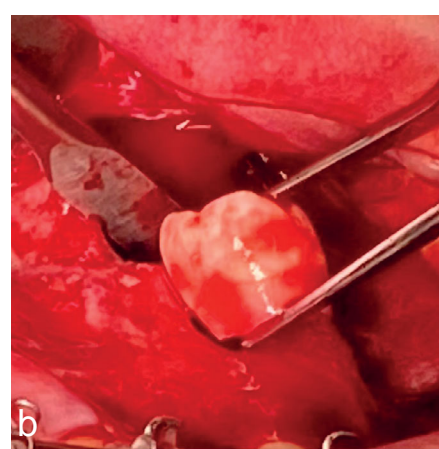
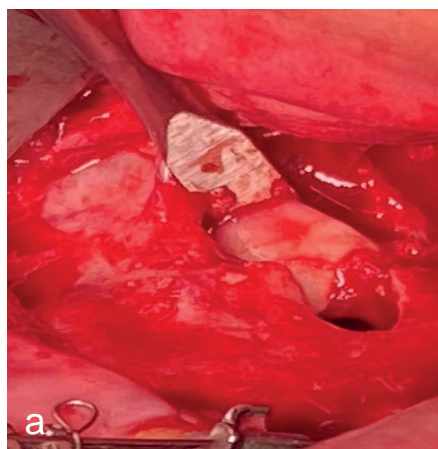


Abb. 4a-b: Darstellen des Zahnkeims und Entfernung

Abb.5: postoperatives Kontroll-OPG

## Diskussion

Die Entfernung von retinierten und verlagerten Zähnen zählt zu den häufigsten Eingriffen in der dentoalveolären Chirurgie. Bis zu 80% der Bevölkerung haben mindestens einen im Kiefer retinierten Weisheitszahn (1). Das Spektrum der Verlagerungen von Weisheitszähnen ist hierbei breit gefächert und reicht von einfachen Kippungen bis hin zu extremen Lageabnormitäten. Die Resorption des 12-Jahr-Molaren sollte in die Entscheidung zur Weisheitszahnentfernung einbezogen werden. Studien zeigen, dass es in über 20% der Fälle zu externen Resorptionen durch den dritten Molaren kommt (2). Mit der Piezochirurgie kommt es zu einer nachgewiesenen Reduktion der Gefährdung von weichgewebigen Nachbarstrukturen wie der Schneiderschen Membran. Durchgehend ergaben sich in einer Metaanalyse signifikante Vorteile der Piezochirurgie bei Schmerzbelastung, Mundöffnung, Schwellung, aber auch signifikant längere Operationszeiten gegenüber konventionellen Osteotomietechniken (3). Sie kann daher als Alternative zur konventionellen Osteotomie eingesetzt werden. Zur Schonung und für den Erhalt der Kieferhöhlenschleimhaut eignet sich die Präparation eines Knochendeckels am besten. Die Osteotomielinien des Fensters sollten leicht konvergierend gesetzt werden, damit eine bessere Refixierung erreicht wird. Über feine Bohrlöcher im Knochendeckel und auch in der Kieferhöhlenwand kann der Deckel mit resorbierbaren Nähten fixiert werden (4).

## Zusammenfassung

Die Therapie von retinierten Weisheitszähnen kann durch ein systematisches Vorgehen effizient und sicher eingeschätzt werden. Die jeweilige operative Technik sollte patientenindividuell ausgewählt werden. Die dargestellte Zahnentfernung erfolgte wenig invasiv und gewebeschonend.

## Referenzen und Kontakt

- (1) Hugoson, A. and Kugelberg, C.F. The prevalence of third molars in a swedish population. *Community Dent Health*, 5: 121-138 (1988).
- (2) Kunkel, M., Fritz, U., Pistner, H., Terheyden, H., Müller-Richter, U., Strietzel, F. P., ... & Weingart, D. (2020). Surgical removal of wisdom teeth: S2k guideline—second update of the guideline (AWMF registration number: 007-003). *Der MKG-Chirurg*, 13, 48-54.
- (3) Jiang, Q., Qiu, Y., Yang, Ch., Yang, J., Chen, M., Zhang, Z. Piezoelectric Versus Conventional Rotary Techniques for Impacted Third Molar Extraction. A Meta-analysis of Randomized Controlled Trials. *Medicine*, 94: DOI: 10.1097/MD.0000000000001685 (2015).
- (4) Khoury F. The bony lid approach in preimplant and implant surgery: a prospective study. *Eur J Oral Implantol* 2013;6:375-384.