

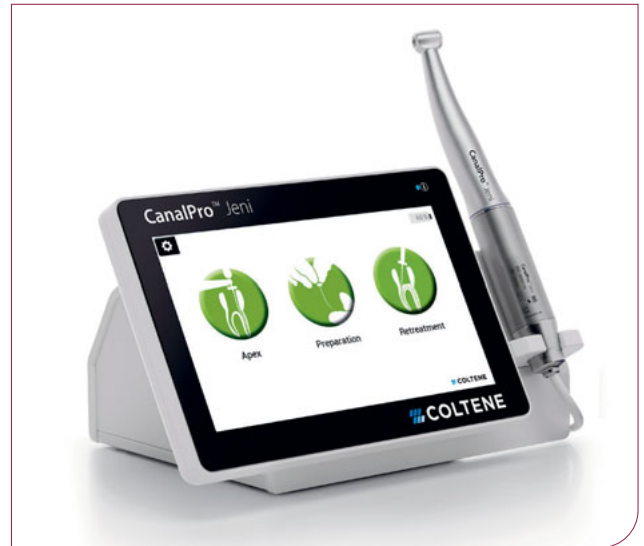# Spurassistenten der Endodontie

Der vollautomatische Navigationsassistent für die Wurzelkanalbehandlung? Was zunächst nach „Robo-Doc“ oder Behandlung per Fernsteuerung klingt, wird die Endodontie einen deutlichen Schritt nach vorn befördern auf dem Weg zur nachhaltig zuverlässigen Aufbereitung. Dr. Barbara Müller, Senior Head of Endodontics bei COLTENE, zeigt anhand aktueller Patientenfälle, wie digitale Endo-Assistenz-Systeme künftig den Behandlungsalltag revolutionieren werden.

Ein intelligenter „Spurhalteassistent“, wie man ihn aus dem Straßenverkehr kennt, war streng genommen die seit Langem überfällige, logische Fortsetzung der technischen Weiterentwicklung von Apex Locator & Co. Während in der Hochleistungschirurgie mittlerweile der Arzt häufig der Maschine assistiert, ist es umgekehrt nur konsequent, wenn bei eingeschränktem Sichtfeld und unklarer Anatomie der digitale Co-Pilot den Endo-Experten auf seinem Weg zum Apex unterstützt.

Bei der Behandlung eines stark gekrümmten, S-förmigen Wurzelkanals kam dem italienischen Endo-Spezialist Prof. Dr. Eugenio Pedullà vor geraumer Zeit eine Idee, die so einfach wie bestechend war: Die Vision des autonomen Fahrens würde auch in der zahnärztlichen Praxis die Kanalaufbereitung deutlich sicherer und effizienter machen: Spurhalteassistent, Staumeldungen oder Tempomat, allesamt nützliche Features der modernen Mobilitätsentwicklung, ließen sich ebenso gut für seine Endobehandlungen einsetzen. In Zusammenarbeit mit dem internationalen Dentalspezialisten COLTENE entwickelte er daher den entsprechenden Prototyp. Auf das

**Abb. 1** Vollautomatischer Endomotor.



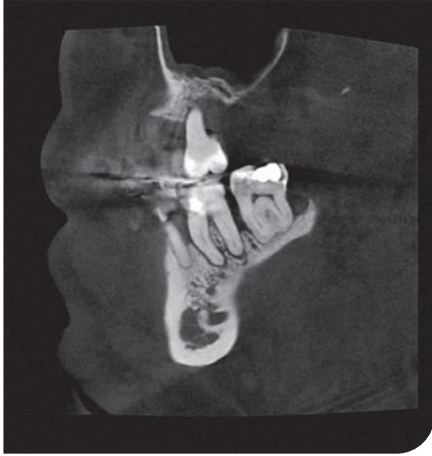seit 2020 erhältliche Gerät war Eugenio so stolz, dass er dem neuartigen Endomotor sogar seinen persönlichen Spitznamen weitergab: Der „bezaubernde Jeni“ findet seither selbstständig den Weg durch den Wurzelkanal und passt die Feilenbewegung den Gegebenheiten auf dem jeweiligen Streckenabschnitt innerhalb von Millisekunden an (Abb. 1).

## Von koronal bis apikal beständig voran

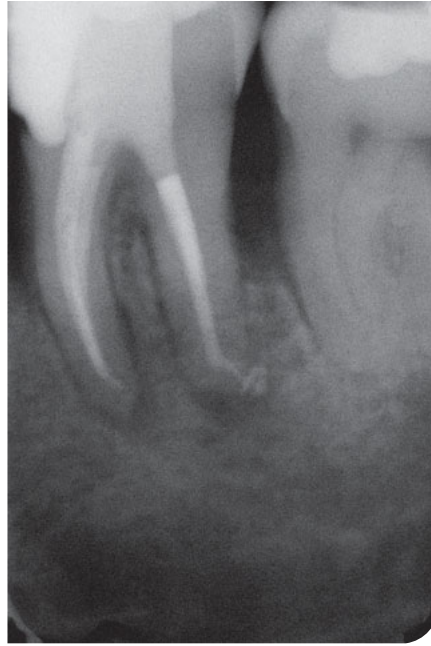Wer die innovative Arbeitshilfe das erste Mal bei der Aufbereitung einsetzen möchte, muss sich zunächst etwas umgewöhnen. Traditionell werden flexible NiTi-Feilen in tupfenden Auf- und Abbewegungen schrittweise in den Kanal eingeführt. Durch taktiles Feedback erspürt der Zahnarzt bisher den Kurvenverlauf und vermeidet dadurch Verlagerungen oder Verblockungen, die zum Feilenbruch führen könnten. Mit dem neuartigen Endomotor arbeitet sich der

Anwender beständig mit leichtem Druck voran, während der digitale Co-Pilot selbstständig über den Bewegungsablauf entscheidet. Komplexe Algorithmen steuern die variablen Feilenbewegungen. Dabei liegt die Reaktionszeit des Computers im Millisekundenbereich und damit deutlich unter der des Menschen. Rotationsbewegung, Drehzahl und Drehmoment werden bereits angepasst, bevor der Anwender überhaupt merkt, dass er eventuell zu viel Druck ausübt.

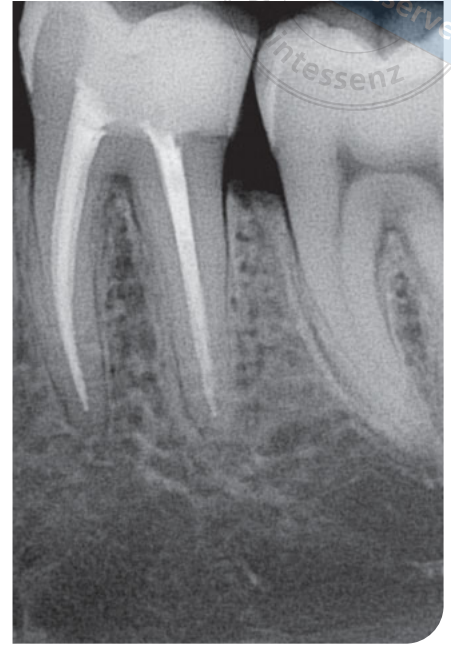
Gerade der versierte Endo-Experte fragt sich beim Praxiseinsatz, ob er der Assistenz des Endomotors vertrauen kann. Ein vollautomatischer Endomotor ist jedoch präziser als das herkömmliche Winkelstück allein. Da braucht es anfangs etwas Überwindung, beständig „draufzuhalten“ und sich darauf zu verlassen, dass der Co-Pilot die Rotationsgeschwindigkeit noch vor der eigenen Wahrnehmung reduziert oder die Feile rückwärts rotieren lässt, wenn das System Widerstände erkennt. Mit dem klassischen Spülprotokoll sind neuartige Endomotoren wie der



**Abb. 2** Präoperative Röntgenaufnahme Zahn 37, Fall 1.



**Abb. 3** Postoperatives Röntgenbild.



**Abb. 4** Präoperative Röntgenaufnahme Zahn 36, Fall 2.

Jeni übrigens auch bestens vertraut: Ein akustisches Signal meldet, wann und wie oft zwischen den Feilenwechseln gespült werden sollte. Dieses konsequente Vorarbeiten kann letztlich viel Zeit bei der Aufbereitung einsparen, besonders bei komplexen Anatomien. Bei solch komplizierten Kanalverläufen können Endo-Spezialisten zehn Minuten bis zu einer halben Stunde mit dem Jeni herausholen, Zeit, die wichtig für ausgiebiges Spülen und Desinfizieren ist.

## Anatomiegetreu ausformen

Vor allem bei stark gekrümmten Kanälen wird der Nutzen moderner Endo-Assistenz-Systeme schnell deutlich, wie auch die beiden folgenden Patientenfälle illustrieren. In Fall 1 wurde bei einem 50-jährigen Patienten nach DVT eine apikale Parodontitis in Zahn 37 diagnostiziert (Abb. 2). Die mesialen Kanaleingänge waren schwer zu identifizieren, da sich gut adaptiertes, zahnfarbenes Komposit

darin befand. Auf dem Touchscreen des Jeni wählte der behandelnde Endo-Spezialist Dr. Thomas Rieger aus Memmingen die entsprechende Sequenz flexibler Ni-Ti-Feilen. Voreingestellt sind in der Software die HyFlex CM bzw. EDM sowie die MicroMega OneCurve oder 2Shape aus dem Hause COLTENE. Beim neuesten Update wurden außerdem auch die HyFlex- und MicroMega 30/07 Remover-Feilen implementiert, die für eine spürbare Erleichterung in der endodontischen Revisionsbehandlung sorgen. Die neuartigen Remover-Feilen passen jeweils perfekt zu den etablierten Feilensystemen und entfernen insuffiziente Guttaperchafüllungen sowie ähnliche, in die Jahre gekommene endodontische Versorgungen schnell und zuverlässig. Im Doctor's Choice-Programm kann der Nutzer außerdem noch bis zu acht weitere Feilensysteme seiner Wahl hinterlegen, wenn er mit dem jeweiligen Bewegungsprotokoll vertraut ist.

Im vorliegenden Fall wurde der passende Zugang mit einem Orifice Opener gelegt. Die extreme Krümmung im apikalen Drittel stellte eine besondere Heraus-

forderung bei der Aufbereitung dar. Folgende Sequenz kam daher im Anschluss zum Einsatz: Auf die HyFlex EDM 10/05 folgte die 20/05. Die Universalfeile 25/ HyFlex EDM OneFile erledigte dann den Großteil der Arbeit in den mesialen und distalen Kanälen. Den Abschluss bildete die Sequenz 40/05, 50/03 und in den distalen Kanälen zusätzlich die 60/02 für die finale Ausformung. Dabei ermöglichte der Jeni eine rasche Aufbereitung trotz des stark gekrümmten Kanalverlaufes. Jede Feile arbeitete sich quasi „wie von selbst“ auf Arbeitslänge vor. Die natürliche Kanalausformung wird im postoperativen Röntgenbild deutlich sichtbar (Abb. 3).

## Häufiges Spülen bei effizientem Materialabtrag

Eine Revisionsbehandlung von Dr. Sylvie Bondari aus Beuzeville/Frankreich zeigt außerdem, dass auch Retreatments schnell und einfach durchführbar sind mit dem neuartigen Endomotor. Bei einem 30-jährigen Patienten wurde

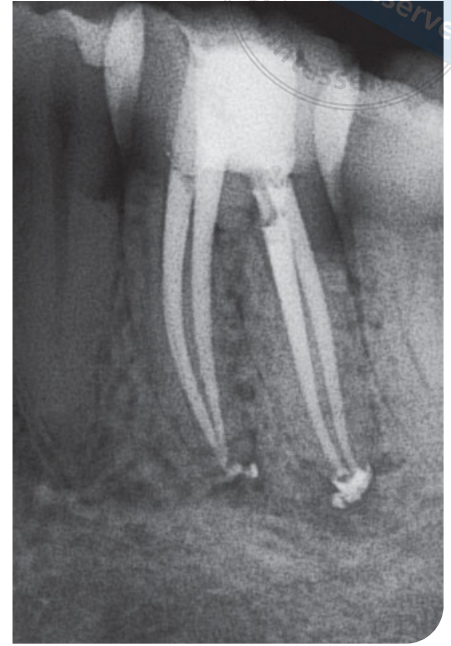
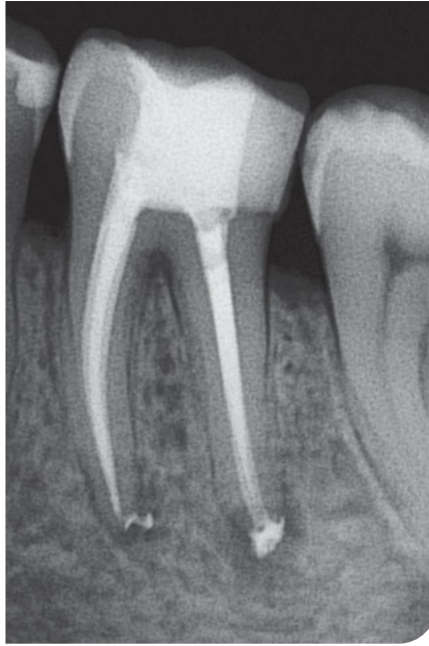
Abb. 5 und 6 Postoperative Röntgenbilder.

ebenfalls aufgrund einer apikalen Parodontitis in Zahn 36 die Entfernung der insuffizienten Guttaperchafüllung notwendig (Abb. 4). Mit einer Geschwindigkeit von 1.000 U/Min. bei kontinuierlicher Rotation wurde eine filigrane MicroMega Remover-Feile über zwei Drittel des Kanals eingeführt. Anschließend wurde der Rest der distalen Wurzel mit einer HyFlex EDM OneFile im Winkelstück bei 500 U/Min. behandelt. In den mesialen Kanälen kamen HyFlex EDM-Feilen der Größe 20/05 zum Einsatz. Die Drehzahl betrug ebenfalls 500 U/Min. Für die finale Kanalausformung kam dann die 25/-HyFlex EDM OneFile in den mesialen Kanälen zum Einsatz. Im distalen Kanal wurde eine EDM-Feile Größe 40 mit Taper 04 verwendet. Das Ergebnis auf dem Röntgenbild verspricht eine langlebigere Obturation als die Erstbehandlung fünf Jahre zuvor (Abb. 5 und 6).

Gerade beim effizienten Abtrag von Material, egal ob Dentin oder altes Füllungsmaterial einer Revisionsbehandlung, empfiehlt sich in der Endodontie gründliches Spülen. Verbleibt zu viel Ma-

terial im Kanal, kann die Feile verblocken und schlimmstenfalls sogar brechen. Oft unterschätzen selbst Endo-Experten bei der Arbeitsgeschwindigkeit moderner NiTi-Feilen, wie viel Debris sich bereits im Kanal angesammelt hat. Auch hierbei hilft ein akustisches Signal, das automatisch gemeldet, wann eine Spülung sinnvoll wäre.

### Nahtlose Integration

Selbst wenn vor allem Zahnärztinnen häufig kabellose Motoren bevorzugen, die durch ihr reduziertes Gewicht punkten, kann ein moderner TableTop wie der Jeni durch seine lange Akkulaufzeit bequem mit einem kleinen Rolltisch in Chairnähe und ohne lästiges Stromkabel platziert werden, sodass das Instrument der Zukunft schnell in die eigene Praxis integriert werden kann. Die erste eigene Probefahrt mit den neuartigen Endomotoren werden interessierte Zahnärztinnen wohl spätestens im Herbst auf der IDS 2021 machen können.

### Fazit

Grundsätzlich beschleunigen digitale Endo-Assistenz-Systeme durch die vollautomatische Kontrolle der Drehbewegung die Aufbereitung und machen sie deutlich sicherer und zuverlässiger. Vor allem bei unregelmäßigen Kanal anatomien hilft der Co-Pilot künftig bei der natürlichen Kanalausformung. Dabei erinnert er gleichzeitig pflichtbewusst an passende Spülprotokoll.



Dr. Barbara Müller

Coltene/Whaledent GmbH & Co.KG  
Raiffeisenstr. 30  
89129 Langenau  
Info.de@coltene.com