



# Die chairside-gefertigte keramische Krone

## *Ein Fallbericht*

Keramische Kronen können im Dentallabor über indirekte Verfahren oder aber „chairside“ direkt in der zahnärztlichen Praxis mittels CAD/CAM-Verfahren hergestellt werden (CEREC, Fa. Dentsply Sirona, York, USA). Die CEREC-Methode wurde in den 1980er Jahren entwickelt und basiert auf der Idee, keramische Restaurationen in einer einzigen Sitzung anfertigen und einsetzen zu können. Unter CAD (Computer Aided Design) versteht man das digitale Konstruieren einer Restauration am Computer und unter CAM (Computer Aided Manufacturing) die Herstellung durch automatisierte Fräs-/Schleifeinheiten. Die 3-D-Datenerfassung der Präparation ist hierfür die Grundvoraussetzung.

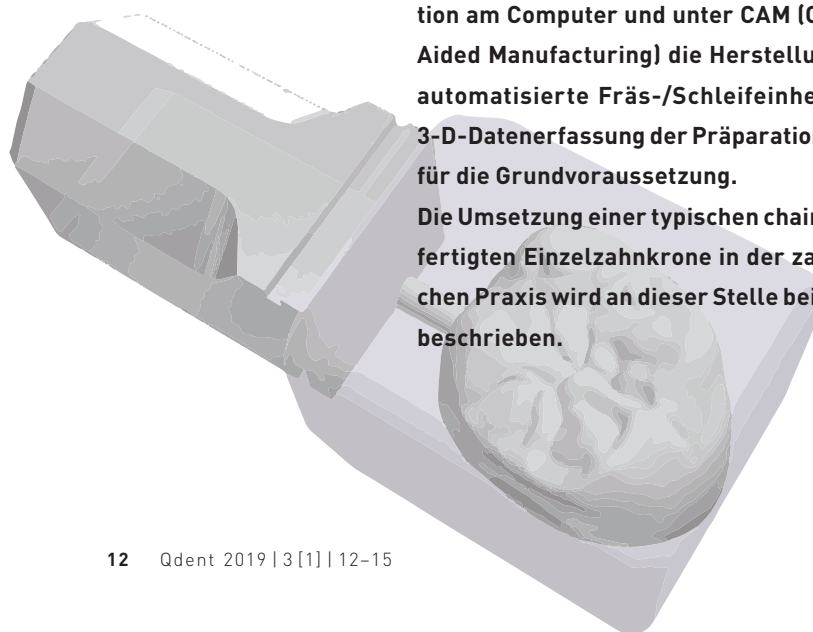
Die Umsetzung einer typischen chairside-gefertigten Einzelzahnkrone in der zahnärztlichen Praxis wird an dieser Stelle beispielhaft beschrieben.

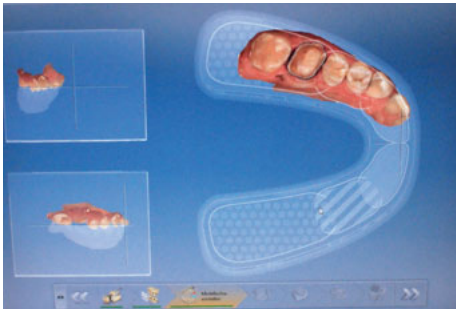
### INDIKATION UND MATERIALAUSWAHL

Es stellte sich ein Patient mit einer Fraktur der palatinalen Wand von Zahn 16 mit supragingivalem Frakturverlauf vor. Aufgrund des Substanzverlustes durch eine bereits bestehende großflächige Füllung und der nun zusätzlichen Fraktur der palatinalen Wand wurde die Indikation einer Vollkrone gestellt.

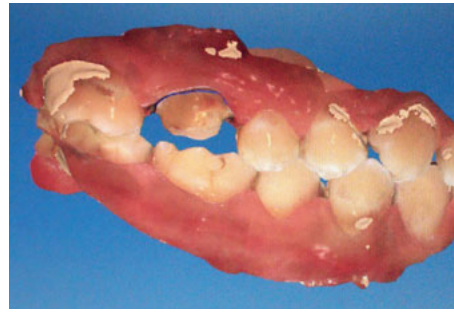Dem Patienten wurde die Vorgehensweise einer konventionell im Labor hergestellten im Unterschied zu der chairside-gefertigten CAD/CAM-Restauration erläutert.

Der Wunsch des Patienten nach einer ästhetischen, metallfreien Restauration, sowie die Möglichkeit einer äquigingivalen Präparationsgrenze ließen die Wahl auf eine in der Praxis gefertigte Krone aus Lithiumdisilikat fallen. Dieses Material kombiniert ausreichende Festigkeit für den Seitenzahnbereich mit ästhetischen Eigenschaften. Dabei ist diese Keramik sogar für dreigliedrige Brücken bis zum zweiten Prämolaren vom Hersteller freigegeben<sup>1</sup>.





**Abb. 1** Die gescannte Präparation.



**Abb. 2** Die Zuordnung der Kiefer in habitueller Okklusion.

## PRÄPARATION

Die Präparation sollte materialgerecht erfolgen und den Präparationsrichtlinien für Vollkeramik entsprechen. Dabei sind die Mindeststärken für die jeweilige Keramik einzuhalten. Für Vollkronenpräparationen sollte der Abtrag zirkulär ca. 1 mm und okklusal ca. 1,5 mm betragen<sup>2</sup>. Laut Hersteller kann die Materialstärke der Lithiumdisilikatkeramik (IPS e.max CAD, Fa. Ivoclar Vivadent, Schaan, Liechtenstein) bei adhäsiver Befestigung sogar auf 1 mm reduziert werden<sup>3</sup>.

Eine akzentuierte Hohlkehle oder abgerundete Stufe sind empfehlenswert. Im Allgemeinen vermeidet das Abrunden von Kanten spannungsbedingte Keramikfrakturen<sup>4</sup>.

Schließlich erfolgt die Farbauswahl mithilfe eines Farbschlüssels.

## DIE DIGITALE ABFORMUNG

Die richtige Vorbereitung der Abformung in Form von adäquater Trockenlegung und sorgfältigem Gingivamanagement ist sowohl für konventionelle, als auch für digitale Abformungen essenziell.

Bei einer konventionellen Abformung können subgingivale Ränder bei guter Trockenlegung durch dünnfließende Materialien und

einen gewissen Staudruck oft erreicht werden. Für die digitale Abformung sind subgingivale Bereiche jedoch schwerer darzustellen. Sie müssen für den Scanner zugänglich, sozusagen „sichtbar“ gemacht werden. Dies kann durch Retraktion bzw. Verdrängung der Gingiva mittels Fadentechnik getan werden. Bei traumatisierter marginaler Gingiva können in blutstillendem Mittel getränkte Fäden die Abformung ermöglichen.

Die optische Datenerfassung mit der CEREC Omnicam (Fa. Dentsply Sirona) arbeitet nach dem Prinzip der Triangulation. Auf den Zahn wird ein Streifenlichtmuster projiziert, das entsprechend des Höhenprofils verzerrt und reflektiert wird. Durch unterschiedliche Wellenlängen können sogar Farbaufnahmen erstellt werden (Abb. 1). Ursprünglich erfolgte der Scanvorgang mit Scanpuder, mit dem die Zähne benetzt werden mussten, mit der CEREC Omnicam ist das auch puderfrei möglich. Der Kamerakopf wird in einer bestimmten Systematik aus verschiedenen Winkeln über die Zahnreihe bewegt und die Bilder dabei in Echtzeit auf dem Bildschirm dargestellt. Schon während des Scanvorgangs kann die Kontrolle des Datensatzes erfolgen und ggf. durch Nachscannen korrigiert werden. Für die Zuordnung der Kiefer zueinander wird eine Bukkalaufnahme in Schlussbisslage angefertigt (Abb. 2)<sup>5,6</sup>.

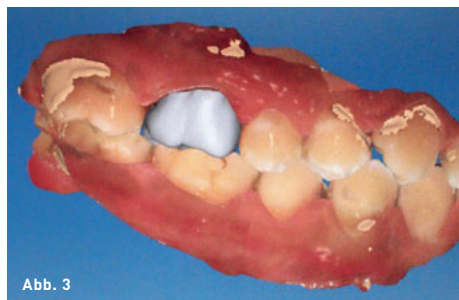

Abb. 3

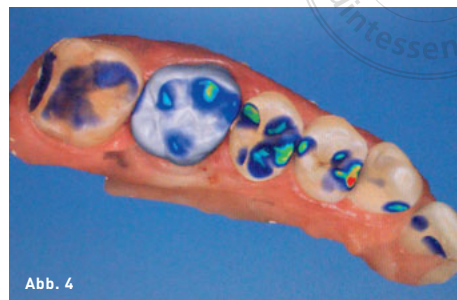

Abb. 4

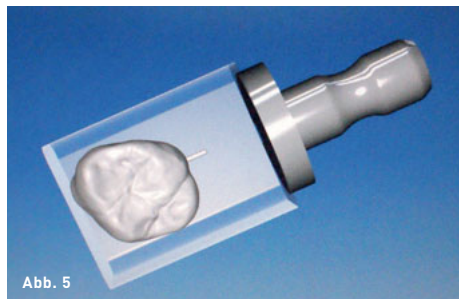


Abb. 5

**Abb. 3** Die virtuelle Modellation.

**Abb. 4** Überprüfung der Okklusion.

**Abb. 5** Das Einpassen der geplanten Restauration in den Fräsrohling.

Unser Patient hatte einen starken Würge-  
reiz: Die digitale Abformung ist generell deut-  
lich angenehmer, da kein Abformmaterial  
genutzt wird – ein großer Vorteil für den Pa-  
tienten. Außerdem entfällt die Notwendigkeit  
von Lagerung, Desinfektion und Transport des  
Abdrucks.

### DESIGN DER RESTAURATION

Das Konfigurieren der Restauration erfolgt  
weitestgehend automatisiert durch Design-  
vorschläge der CAD-Software. Diese Vorgaben  
können individuell angepasst und die okklusale  
sowie approximale Gestaltung überprüft wer-  
den (Abb. 3 und 4).


Die Präparationsgrenze kann durch den  
Kantenfinder der Software erfasst werden,  
dabei wird der Cursor nur an der Präparations-  
grenze entlanggeführt. Sie kann jedoch auch  
manuell durch Einzelclicks festgelegt oder  
korrigiert werden<sup>5</sup>.

### FERTIGUNG DER RESTAURATION

Die Daten der CAD-Konstruktion werden an  
die Fräs-/Schleifeinheit weitergeleitet. Diese  
arbeitet aus einem industriell hergestellten  
Rohling des entsprechenden Materials und der  
ausgesuchten Farbe die Restauration subtrak-  
tiv heraus (Abb. 5). Der von uns ausgewählte  
Lithiumdisilikat-Rohling befindet sich in einem  
vorkristallisierten Zustand (lila), in dem sich das  
Material gut verarbeiten lässt (Abb. 6). Nach dem  
Schleifen erfolgt ein ca. 20-minütiger Kristal-  
lisationsbrand im Keramikofen, wodurch das  
Werkstück seine endgültigen physikalischen  
und optischen Eigenschaften erhält<sup>7</sup>.

### BEFESTIGUNG

Nach Überprüfung von Passgenauigkeit so-  
wie der farblichen Eingliederung ins Restge-  
biss kann die Befestigung der Krone erfolgen.  
Diese kann adhäsiv oder, bedingt durch die  
ausreichenden Festigkeitswerte der Lithium-  
disilikatkeramik, auch konventionell erfolgen<sup>8</sup>.



**Abb. 6a und b** Der Schleifprozess.

Hier wurde die adhäsive Befestigung gewählt. Die Restauration wird gemäß der Angaben des Herstellers vorbehandelt, beispielsweise mit dem Einkomponenten-Keramikprimer Mono-bond Etch & Prime (Fa. Ivoclar Vivadent). Die Präparation wird entsprechend des adhäsiven Einsetzprotokolls vorbereitet.

Anschließend haben wir das Befestigungskomposit Variolink Esthetic der Firma Ivoclar verwendet. Nach der sorgfältigen Überschussentfernung folgte die Abdeckung der Restaurationsränder mit Glyceringel und die anschließende Polymerisation.

Zum Schluß wurde die Kontrolle der Okklusionskontakte durchgeführt, ihr folgte eine Politur der Restauration.

### FAZIT

Die CEREC-Methode bietet großes Potenzial in der Anfertigung von biokompatiblen, zeit-effizienten, funktionell und ästhetisch ansprechenden Restaurationen mit gutem Patientenkomfort und hoher -akzeptanz, besonders bei Einzelzahnrestaurationen im Seitenzahnbereich.

Nicht außer Acht zu lassen ist jedoch, dass dieses Verfahren eine gewisse Übung seitens des Behandlers und des Praxisteam erfordert und der Workflow erlernt sein will.

### LITERATUR

1. Meyer G, Ahsbahs S, Kern M. Vollkeramische Kronen und Brücken, S3-Leitlinie. AWMF 2013 (updated 2014). [https://www.dgzmk.de/uploads/tx\\_szdgzmkdocuments/083-012L\\_S3\\_Vollkeram\\_K\\_und\\_B\\_2015-03-30.pdf](https://www.dgzmk.de/uploads/tx_szdgzmkdocuments/083-012L_S3_Vollkeram_K_und_B_2015-03-30.pdf). Letzter Zugriff: 10.12.2018.
2. Edelhoff D, Beuer F, Güth J, Brix O. Vollkeramische Restaurationen: Präparation und Farbnahme. ZWP 2013;19:60–64.
3. Ivoclar Vivadent. Materialinformation IPS e.max®CAD. Geschliffene Lithium-Disilikat-Vollkeramik 2018. <http://www.ivoclarvivadent.com/de/p/alle/produkte/vollkeramik/ips-emax-zahnarzt/ips-emax-lithium-disilikat>. Letzter Zugriff: 10.12.2018.
4. Ahlers MO, Morig G, Blunck U, Hajto J, Probst L, Frankenberger R. Guidelines for the preparation of CAD/CAM ceramic inlays and partial crowns. Int J Comp Dent 2009;12:309–325.
5. Ender DA. CEREC Basiswissen 4.0. Ein klinischer Leitaden. Sirona; 2011. [http://www.sirona.com/ecomaXL/get\\_blob.php?name=CEREC\\_Basiswissen\\_4.00\\_ein\\_klinischer\\_Leitfaden.pdf](http://www.sirona.com/ecomaXL/get_blob.php?name=CEREC_Basiswissen_4.00_ein_klinischer_Leitfaden.pdf). Letzter Zugriff: 10.12.2018.
6. Zimmermann M. Die digitale Abformung mit den Intraoralscanner: mehr als nur eine Abformung ZMK 2016;32:90–97.
7. Guess P, Horvath S. Digitale Zahnmedizin und Vollkeramik. wissen kompakt 2012;6:27–40.
8. Rödiger M, Rinke S, Bürgers R. Moderne Keramiken klassisch zementiert. Der Freie Zahnarzt 2018;62:74–86.



**LEA LINNERTH**

Assistenz Zahnärztin, Mainz  
 E-Mail: lea-linnerth@gmx.de