

Linda Daume<sup>1)</sup>; Pascal Hegemann<sup>2)</sup>; Mona Jaber <sup>1)</sup>; Anja Bucklitsch<sup>1)</sup>; Johannes Kleinheinz<sup>1)</sup>

1) Klinik für Mund-, Kiefer- und Gesichtschirurgie, Universitätsklinikum Münster, Deutschland

2) Poliklinik für Prothetische Zahnmedizin und Biomaterialien, Universitätsklinikum Münster, Deutschland

## Abstract

Eine 19-jährige Patientin mit Epidermolysis bullosa (EB) stellte sich erstmals in 2020 in der Spezialsprechstunde „Seltene Erkrankungen mit oraler Beteiligung“ vor. Bei der Patientin waren alle 28 Zähne, trotz langjähriger, kieferorthopädischer Behandlung, im Kiefer retiniert. Die Patientin war mit Langzeitprovisorien versorgt.

Die Therapie bestand zuerst aus der operativen Zahnentfernung aller retinierten Zähne und der Insertion von Hilfsimplantaten. Die rein autologe Augmentation, in Schalenteknik und mit externem Sinuslift beidseits, erfolgte mit Beckenkamm. Nach 5 Monaten konnten dann 8 Implantate im Ober- und 6 Implantate im Unterkiefer eingebracht werden. Final wurde die Patientin festsetzend prothetisch versorgt.

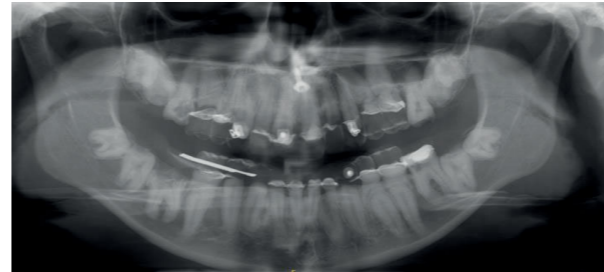
## Einleitung und Zielstellung

EB ist eine seltene, mukokutane Erkrankung gekennzeichnet durch Epithelbrüchigkeit, die zur Blasenbildung auf der Haut und den Schleimhäuten schon bei geringem mechanischem Trauma führt (1). Die Klinik ist sehr variabel, typisch sind rezidivierende Blasen und Narben bei mechanischer Belastung, ein abgeflachtes Vestibulum, Mikrostomie, Ankyloglossie, ein verzögerter Zahndurchbruch und Zahnretentionen, Schmelzbildungsstörungen und eine allg. hohe Kariesanfälligkeit, eine Resorption des Alveolarknochens sowie Schluckstörungen und eine erschwerte Nahrungsaufnahme.

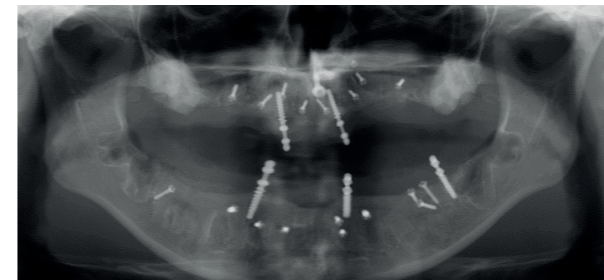
Traumata an der Mundschleimhaut zu reduzieren, sollte daher das oberste Ziel jeder zahnärztlichen Behandlung sein (2).

## Material und Methoden

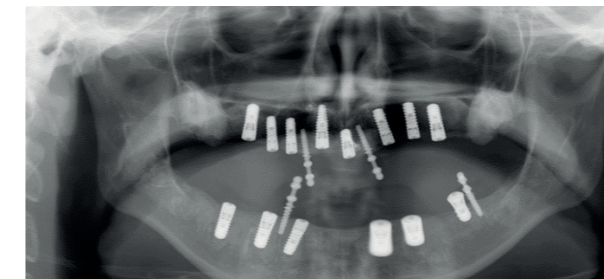
**Abb. 1:**  
Orthopantomogramm der Ausgangssituation



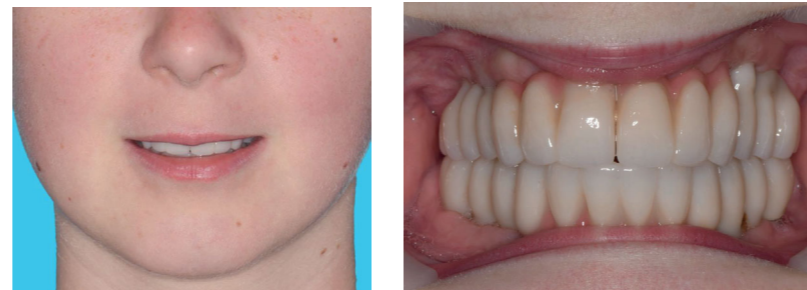
**Abb. 2:**  
Orthopantomogramm nach Augmentation u. Hilfsimplantaten



**Abb. 3:**  
Orthopantomogramm nach Implantation



**Abb. 4:**  
festsetzende Versorgung



## Ergebnisse

Für die kaufunktionelle Rehabilitation sollten, in Abhängigkeit von der Fragilität der Mundschleimhaut, tendenziell festsetzende Versorgungen, wenn erforderlich auch mit Implantaten, angestrebt werden.

Daten zu Implantatüberlebensraten bei EB sind sehr gering, es zeigten sich jedoch keine Blasenbildung an Implantaten und kein erhöhtes Periimplantitisrisiko (3).

Im SGB V finden sich unter § 28 Ausnahmeindikationen, die eine implantatgetragene, prothetische Rehabilitation zulasten der GKV ermöglichen. Bedauerlicherweise sind blasenbildende Mundschleimhauterkrankungen bislang nicht aufgelistet. Im vorliegenden Fall wurde über eine gutachterliche Einzelfallentscheidung die Kostenübernahme bewilligt.

## Diskussion/Fazit

Die zahnärztlich-prothetische Versorgung von Patienten mit EB ist komplex und herausfordernd. Generell sollte eine festsetzende Versorgung angestrebt werden, da diese die fragile Schleimhaut nur gering belasten. Implantate können die Lebensqualität der Patienten maßgeblich verbessern.

## Referenzen/Literatur

- (1) Joseph, C., Marty, M., Dridi, S. M., Verhaeghe, V., Bailleul-Forestier, I., Chiaverini, C., ... & Kémoun, P. (2023). Oral health status in patients with inherited epidermolysis bullosa: a comparative multicenter study. *Quintessence International*, 54(1), 34-43.
- (2) El Yacoubi, O., & Chbicheb, S. (2023). Recessive dystrophic epidermolysis bullosa (RDEB): Oral manifestation and management rules in oral surgery: A case report. *International Journal of Surgery Case Reports*, 102, 107848.
- (3) Peñarrocha, M., Rambla, J., Balaguer, J., Serrano, C., Silvestre, J., & Bagán, J. V. (2007). Complete fixed prostheses over implants in patients with oral epidermolysis bullosa. *Journal of oral and maxillofacial surgery*, 65(7), 103-106.