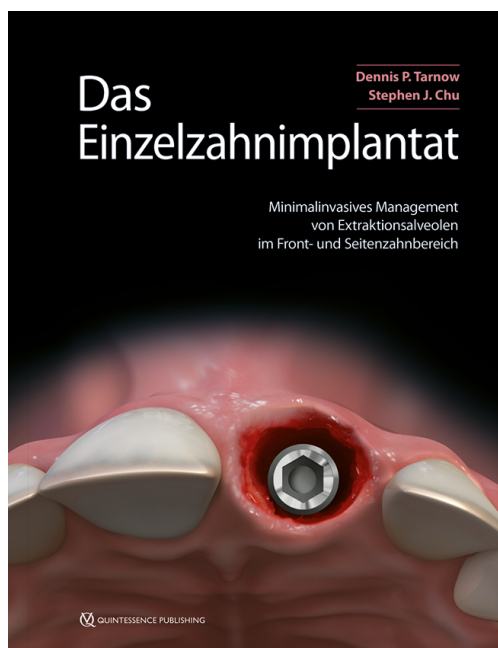




Edizione: 1. Auflage 2021  
pagine: 240  
Immagini: 1117  
Copertina: Hardcover, 21,6 × 28 cm  
ISBN: 978-3-86867-534-4  
Pubblicato: ottobre 2020

RRP: Informationen per i distributori. Il prezzo di vendita non è più vincolato a quello di copertina  
Soggetto a modifiche!

#### Quintessenza Edizioni S.r.l.

 Via C. Menotti 65  
20017 Passirana di Rho (Milano)  
Italia

 +39 (0)2 / 931 82 264

 +39 (0)2 / 931 86 159

 [info@quintessenzaedizioni.it](mailto:info@quintessenzaedizioni.it)

 <http://www.quintessenzaedizioni.it>

## Informazioni sul libro

**Autori:** Dennis P. Tarnow / Stephen J. Chu  
**Titolo:** Das Einzelzahnimplantat  
**Sottotitolo:** Minimalinvasives Management von Extraktionsalveolen im Front- und Seitenzahnbereich

#### Testo breve:

Der Ersatz eines einzelnen Zahnes durch ein Implantat ist eine der häufigsten klinischen Situationen, mit denen Praktiker tagtäglich konfrontiert werden. Früher ließ man die Extraktionsalveolen monatelang ungestört abheilen, bevor man sich um den verbliebenen Alveolarkamm kümmerte. Heute können mit einzeitigen Eingriffen gute Ergebnisse erreicht werden, was für Patient und Behandler ein großer Vorteil ist.

Dieses Buch, geschrieben von zwei Koryphäen der klinischen Zahnheilkunde, beschreibt praxisnah und detailliert evidenzbasierte Konzepte für Einzelzahnimplantate im Front- und Seitenzahnbereich. Es beginnt mit den Grundlagen und der Klassifikation von Extraktionsalveolen und widmet sich dann ausführlich der Extraktion, Implantation und dem Management der verschiedenen Extraktionsalveolen mit ihren Indikationen. Ein weiteres Kapitel erläutert die speziellen klinischen Anforderungen im Seitenzahnbereich, gefolgt von einem Kapitel über Abformung, Zementierung und Komplikationen. Abschließend zeigen elf vollständig dokumentierte klinische Fälle das erfolgreiche Vorgehen bei der Versorgung mit Einzelzahnimplantaten unter den verschiedenen Voraussetzungen.

#### Inhalt

Kapitel 1. Geschichte und Grundlagen von Einzelzahnimplantaten im Front- und Seitenzahnbereich

- Sofortimplantation versus verzögerte Implantation
- Fallbeispiel
- Probleme bei der Sofortimplantation
- Klassifikation von Extraktionsalveolen
- Diagnosehilfen für das Alveolenmanagement: Röntgenaufnahmen und klinische Untersuchung

Kapitel 2. Management von Typ-1-Extraktionsalveolen

- Zahnextraktion mit und ohne Lappenbildung: evidenzbasierte Begründung
- Techniken der Zahnextraktion mit speziellen Instrumenten
- Dreidimensionale Implantation in Extraktionsalveolen im Frontzahnbereich
- Horizontale Weichgewebedicke
- Spaltbreite und Wundheilung
- Knochendicke und Dimensionsverlust des Alveolarkamms
- Periimplantäre Weichgewebedicke
- Alveolenmanagement nach dem Zweizonen-Prinzip
- Sulkusblutung bei der ersten Abnahme der Einheilkappe vom Implantat
- Vergleich von zementierten und verschraubten provisorischen und definitiven Restaurationen
- Wahl des Abutments: Berücksichtigung von Material und Farbe
- Management von Zähnen mit periapikalen Läsionen, Fisteln und Ankylose
- Implantatdesign bei der Sofortimplantation

Kapitel 3. Management von Typ-2-Extraktionsalveolen

- Sofortimplantation in Typ-2-Extraktionsalveolen
- Verzögerte Implantation
- Lappendesign bei verzögerter Implantation nach Alveolarkammheilung

Kapitel 4. Management von Typ-3-Extraktionsalveolen

- Behandlung einer fazialen Rezession von 3 mm
- Behandlung einer fazialen Rezession von 1 mm bei fehlender labialer Knochenlamelle

Kapitel 5. Klinisches Management der Seitenzähne

- Extraktion von Zähnen mit mehreren Wurzeln
- Implantation in die Extraktionsalveolen der Molaren
- Alternative Strategien zum Sofortersatz der Molaren durch Implantate
- Fallbeispiel
- Verzögerter Ersatz der Molaren

#### Kapitel 6. Wichtige Aspekte der dentalen Implantologie

- Zementierungsverfahren
- Abformtechniken
- Komplikationen

#### Kapitel 7. Fallbeispiele

##### Typ 1

- Horizontale Fraktur eines oberen zentralen Schneidezahns
- Große interne Resorptionsläsion
- Interne Resorptionsläsion an einem oberen zentralen Schneidezahn
- Vertikale Kronenfraktur eines oberen zentralen Schneidezahns
- Hohe Lachlinie
- Hohe Lachlinie und chronische Fistel

##### Typ 2

- Verlust der labialen Knochenlamelle
- Periapikale Läsion und Zahnfraktur mit Nekrose

##### Typ 3

- Verlust der labialen Knochenlamelle an einem oberen zentralen Schneidezahn

##### Molaren

- Externe Resorptionsläsion eines oberen ersten Molars
- Vertikale Wurzelfraktur eines unteren ersten Molars

**Categorie:** Implantologia, Chirurgia orale, Protesi, Letteratura per lo studio