

J. Katsoulis<sup>1,2</sup>, N. Enkling<sup>1,3</sup>

# Herausnehmbare CAD/CAM-Restaurationen im digitalen Workflow

*Removable CAD/CAM-restorations  
in the digital workflow*



J. Katsoulis

**Einführung:** Die Fortschritte in der digitalen Implantatplanung und in der CAD/CAM-Technologie haben die Diagnostik, Planung und Herstellung von implantatgetragenen Restaurationen weit vorangetrieben. Hochpräzise Herstellungsverfahren ermöglichen den Einsatz von biokompatiblen und stabilen Materialien in der festsitzenden und abnehmbaren Prothetik.

**Material und Methode:** Anhand von Fallbeispielen wird der Umgang mit aktuellen CAD/CAM-Systemen und modernen Materialien in der abnehmbaren Implantatprothetik bei zahnlosen Patienten zur Rehabilitation mit steggetragenen Konstruktionen dargestellt. Mit Hilfe der digitalen Implantatplanung und entsprechenden chirurgischen Schienen zur Informationsübertragung der Planungsposition auf den Patienten können Implantate aus prothetischer Sicht optimal positioniert werden. CAD/CAM-gefertigte Stege aus Zirkonoxid oder Titan gewährleisten die Herstellung von spannungsfreien Rekonstruktionen mit hoher Präzision. Dieses ist insbesondere von Vorteil bei Versorgungen mit mehreren Implantaten.

**Ergebnisse und Schlussfolgerung:** Gegenwärtig stehen noch Langzeituntersuchungen mit Stegkonstruktionen auf der Basis von Zirkonoxid aus. Daher müssen die vorhandenen Möglichkeiten zur Rehabilitation von zahnlosen Patienten mit CAD/CAM-gestützten Stegversorgungen hinsichtlich der Materialwahl sorgfältig abgewogen und wissenschaftlich untersucht werden.

(Dtsch Zahnärztl Z 2013; 68: 206–212)

*Schlüsselwörter: Implantat, Steg, Zirkonoxid, Titan, CAD/CAM-Technologie*

**Introduction:** Developments in digital implant planning and CAD/CAM-technology have improved diagnostics, planning and fabrication of implant-supported restorations. Highly precise production methods allow for the use of biocompatible and stable materials in fixed and removable prosthodontics.

**Material and Methods:** The use of CAD/CAM-systems and modern materials for removable implant-supported restorations in the rehabilitation of edentulous patients are presented with clinical cases. Prosthetically driven implant positioning may be optimized with the help of digital implant planning and corresponding surgical templates transferring the planning information to the patient. CAD/CAM bars made from zirconium and titanium provide stress-free reconstructions due to high precision of fit. This is of advantage especially with multiple-unit restorations.

**Results and Conclusions:** Long-term studies investigating bars made from zirconium are currently missing. Therefore, available possibilities in the rehabilitation of edentulous patients need to be carefully evaluated and scientifically analyzed with focus on different materials for CAD/CAM-bars.

*Keywords: implant, bar, zirconium, titanium, CAD/CAM-technology*

<sup>1</sup> Klinik für Zahnärztliche Prothetik, Zahnmedizinische Kliniken, Universität Bern, Freiburgerstr. 7, 3010 Bern, Schweiz

<sup>2</sup> Department of Preventive and Restorative Sciences, University of Pennsylvania School of Dental Medicine, 240 S. 40th Street, Philadelphia, PA 19104, US

<sup>3</sup> Poliklinik für Zahnärztliche Prothetik, Propädeutik und Werkstoffwissenschaften, Universität Bonn, Welschnonnenstr. 17, 53111 Bonn, Deutschland

**Peer-reviewed article:** eingereicht: 08.03.2013, revidierte Fassung akzeptiert: 19.03.2013

**DOI** 10.3238/dzz.2013.0206-0212

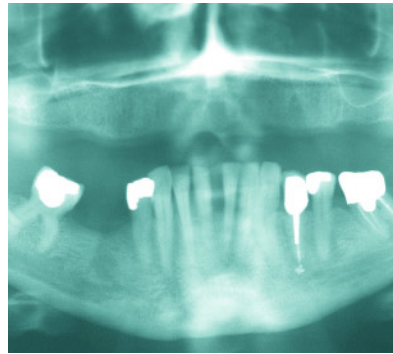
## Einleitung

Die Wiederherstellung der Kaufähigkeit von zahnlosen Patienten mit fortgeschrittener Kieferatrophie beinhaltet nicht nur den Ersatz der Zähne, sondern auch die Rehabilitation der Gesichtsmorphologie durch Einstellung der Kauebene, der Bisshöhe, der Lippen- und Wangenstütze. Dazu muss das verloren gegangene Gewebe des Kieferkammes mit chirurgischen und/oder prothetischen Mitteln aufgebaut werden. Mit den Techniken der konventionellen Totalprothetik können diese Ziele nicht in allen Patientensituationen vorhersagbar realisiert werden [15].

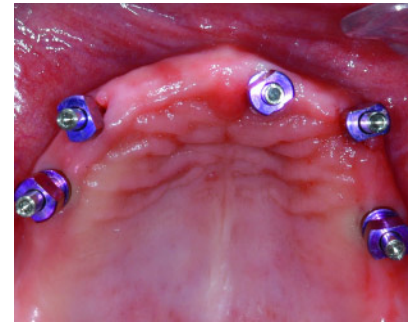
Implantatgetragene Versorgungen bieten hierbei adäquate Lösungen mit 2 bis 4 interforaminalen Implantaten im Unterkiefer [8, 16]. Die Therapie des zahnlosen Oberkiefers zur Verbesserung der Prothesenstabilität ist im Hinblick auf eine gaumenfreie Rekonstruktion aus verschiedenen Gründen nicht einfach zu realisieren. Einerseits erschweren die anatomischen Verhältnisse – Sinus maxillaris, Cavum nasi, V-förmige Kammform – sowie das Resorptionsmuster des Kiefers die Insertion von Implantaten, andererseits stellt die geringere Knochendichte im posterioren Bereich des Oberkiefers einen relativen Risikofaktor für eine Implantation dar [6, 19].

Die Computertechnologie hat die Möglichkeiten der Implantologie stark erweitert. In der Planung komplexer implantatgetragener Rekonstruktionen ist die Kombination von röntgenologischer 3D-Bildgebung und Softwareprogrammen zur präimplantologischen Diagnostik eine hilfreiche Unterstützung [4]. Die prothetisch korrekte Positionierung der Implantate kann somit präoperativ präzise geplant und die Voraussagbarkeit des prothetischen Ergebnisses mit Hilfe von schablonengeführter Chirurgie erhöht werden [7, 12].

Darüber hinaus erlaubt die Implantatinsertion mit Führungsschienen auch ein „flapless“ Vorgehen [21]. Aus Sicht des Patienten bestehen die Vorteile einer verminderten medizinischen Belastung während und nach dem chirurgischen Eingriff durch die deutlich verkürzte Operationszeit, die geringere benötigte Dosis an Lokalanästhetikum, weniger Blutung und Schwellung [9, 17].

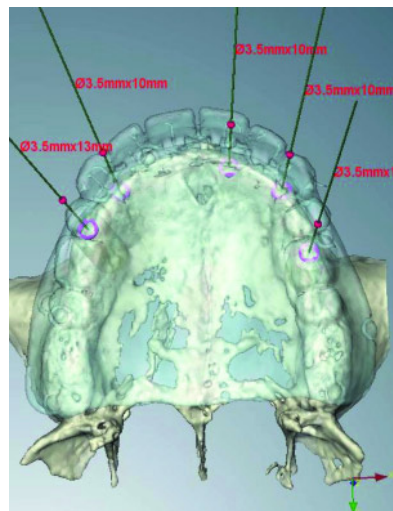


1.1



1.5

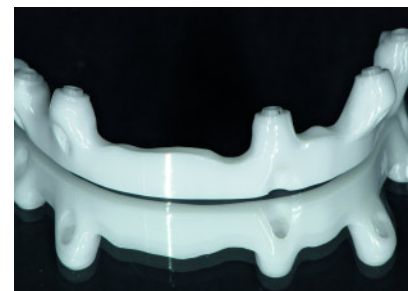(Abb. 1.1–3.11: J. Katsoulis)



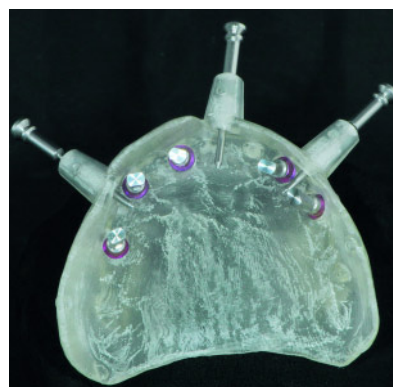
1.2



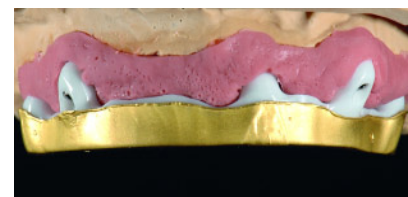
1.6



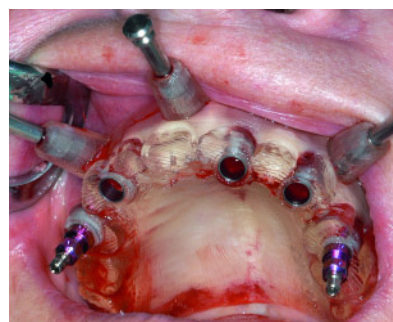
1.7



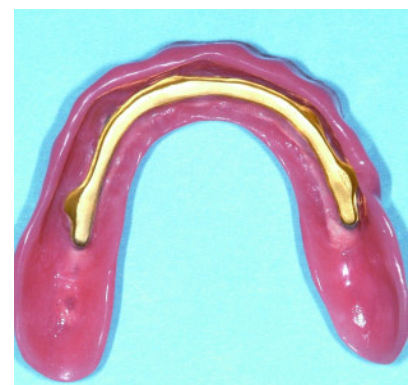1.3



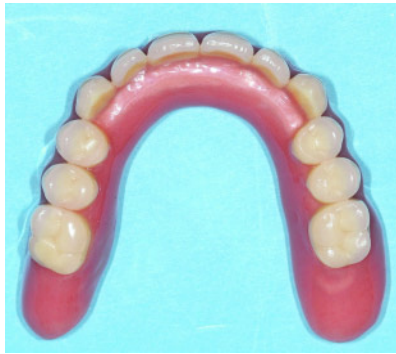1.8



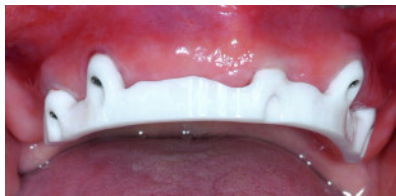1.4



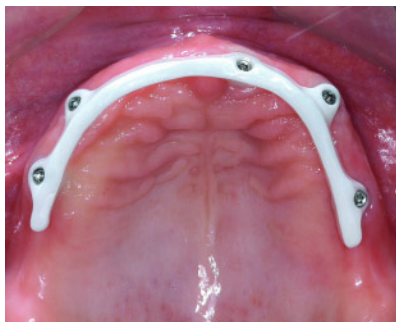1.9



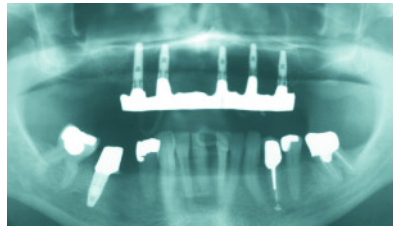
1.10



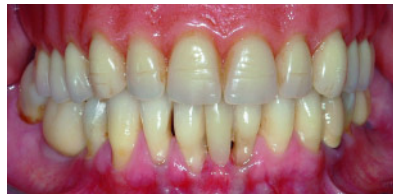1.11



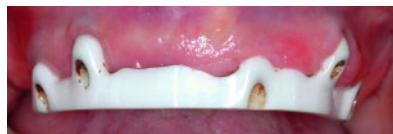1.12



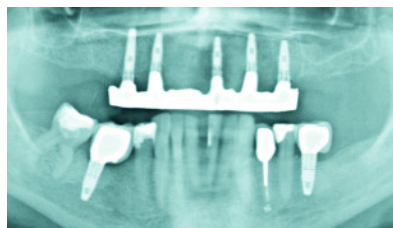
1.13



1.14



1.15



1.16

Bei der Planung bedingt-herausnehmbarer implantatprothetischer Rekonstruktionen ist die Auswahl des Retentionsmechanismus entscheidend. Diese richtet sich nach dem verfügbaren intermaxillären Platzangebot und bestimmt die Stabilität der Prothese sowie die Starrheit des Systems maßgeblich. Je starrer das Verankerungssystem ist, umso kleiner das Risiko für Komplikationen und Nachsorgebedarf. Der parallelwandige starre Steg hat sich als erfolgreiches Therapiemittel erwiesen [11, 16].

Die folgenden klinischen Fallbeispiele veranschaulichen den Einsatz von Zirkonoxid und Titan in der Stegprothetik. Die ersten 2 Fälle zeigen die Planung und Herstellung eines CAD/CAM-Titansteges und eines CAD/CAM-Zirkonoxidsteges im zahnlosen Oberkiefer. Der dritte Fall beinhaltet einen zahnlosen Unterkiefer, der im Rahmen einer Pilotstu-

die mit einem Titan- und Zirkonoxidsteg versorgt wurde.

## Material und Methode

### Fall 1 (Zahnloser Oberkiefer, Zirkonoxidsteg, Galvano-Matrize)

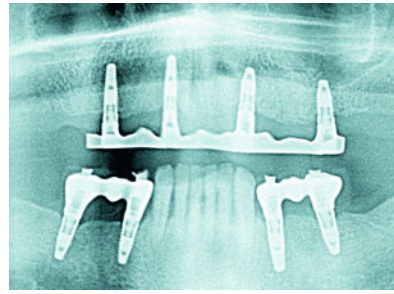
Die Panoramaschichtaufnahme (OPT) zu Beginn der Behandlung zeigte den zahnlosen Oberkiefer einer 61 Jahre alten, gesunden Patientin. Sie war Nichtraucherin und wies eine gute Mundhygiene auf. Sie äußerte den Wunsch nach einer den Gaumen nicht bedeckenden Rekonstruktion (Abb. 1.1). Die aus funktioneller und ästhetischer Sicht suffiziente bestehende Totalprothese wurde als radiologische Schiene für die Erstellung der Volumetomographie-Aufnahme genutzt. Die virtuelle Implantatplanung (Nobel Clinician, Nobel

Biocare, Göteborg, Schweden) berücksichtigte nicht nur die hier schmalen knöchernen Kammverhältnisse, sondern auch die digitalisierte prothetische Zielvorstellung in Querschnittsbildern wie auch in der 3D-Animation. Eine abnehmbare steggetragene Prothese wurde als realisierbare Lösung diagnostiziert. Die Achsen der 5 Implantate wurden möglichst parallel ausgerichtet, um die Spannung beim Verschrauben des Steges gering und möglichst in einer Richtung zu halten (Abb. 1.2). Basierend auf der Implantatplanung und der digitalisierten Totalprothese wurde eine chirurgische Bohrschablone im stereolithographischen Verfahren hergestellt, welche die präzise Übertragung der Planung in die klinische Situation erlaubt (Abb. 1.3). Die minimalinvasive Implantatplatzierung erfolgte mit Hilfe der virtuell geplanten chirurgischen Schablone (Abb. 1.4). Nach submukosaler Osseointegration der Implantate, 3 Monate post-operativ, wurde die Abformung des Kieferkammes und der Implantatpositionen mit verschraubten Abformpfosten kombiniert mit offenem individuellen Abformlöffel und Polyether durchgeführt (Abb. 1.5). Nach konventioneller Kieferrelationsbestimmung mit Wachsschablonen und Gesichtsbogen wurde im zahntechnischen Labor ein individuell gestalteter parallelwandiger Steg aus Kunststoff gefräst. Diese Stegvorlage und die Implantatpositionen im Meistermodell wurden mit Hilfe eines extraoralen Scanners digitalisiert. Das CAD-Finish und die Bestellung beim Produktionszentrum erfolgte mit Hilfe der entsprechenden Software (Nobel Procera, Nobel Biocare, Göteborg, Schweden) (Abb. 1.6). Der CAD/CAM-Zirkonoxidsteg (Nobel Procera, Nobel Biocare, Göteborg, Schweden) wurde mit Hilfe von CNC-Maschinen aus einem homogenen Block Zirkonoxid gefräst, welches noch nicht dicht gesintert war (Grünkörper). Die volumetrische Schrumpfung von ca. 25 % zum „finalen“ Zirkonoxidsteg musste deshalb mit der Software antizipiert und berechnet werden (Abb. 1.7). Die präzise Galvano-Matrize vermittelte eine hohe Stabilität und minimierte die Auflagefläche der Prothese auf dem Kamm (Abb. 1.8). Die Innenansicht der fertiggestellten Stegprothese mit dem unter der Zahnreihe positionierten Steg zeigt, dass die distalen mukosal getragenen Prothesensät-

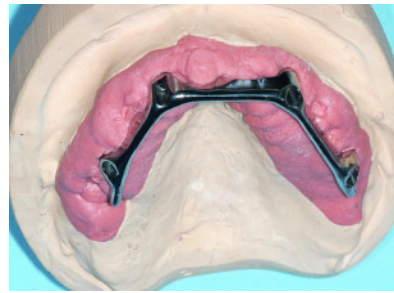
tel vergleichsweise kurz waren (Abb. 1.9). Die Okklusalanalyse bestätigte, dass aufgrund des Backward-Planning optimale Verhältnisse für die prothetische Arbeit zur Verfügung standen (Abb. 1.10). Der CAD/CAM-Zirkonoxidsteg wurde mit speziellen Schrauben mit abgerundetem Kopfbereich befestigt. Der Steg lag direkt auf dem Implantat mit der flachen Plattform ohne „Zwischen-Abutment“ auf (Abb. 1.11). Okklusalanalyse des CAD/CAM-gefertigten Zirkonoxidsteges (Abb. 1.12). Das OPT am Tag der Prothesenabgabe zeigte die Passgenauigkeit des Steges auf den 5 (mit Hilfe der digitalen Planungssoftware und der entsprechenden chirurgischen Schiene) parallel ausgerichteten Implantate (Abb. 1.13). Frontansicht der Patientin mit der Stegprothese in situ (Abb. 1.14). Die Patientin wurde alle 6 Monate zum Recall angeboten und wies eine vorbildliche Hygiene auf. Das klinische Bild bei der 5-Jahres-Kontrolle zeigte gesunde Verhältnisse bei reizloser periimplantärer Mukosa. Es waren keine erhöhten Sondierungswerte vorhanden. Die braunen Verfärbungen stammten von der chlorhexidinhaltigen Mundspüllösung und wurden bei dieser Gelegenheit entfernt (Abb. 1.15). Das 5-Jahres-OPT zeigte stabile knöcherne Verhältnisse (Abb. 1.16).

## Fall 2 (Zahnloser Oberkiefer, Titansteg, vorgefertigte Matrize)

Das vorliegende klinische Fallbeispiel zeigt die Behandlung eines im Oberkiefer zahnlosen Patienten. Auf dem 3-Jahres-OPT sind die parallele Ausrichtung der Implantate und die stabilen periimplantären Knochenverhältnisse zu sehen. Die Implantatplatzierung erfolgte nach derselben Vorgehensweise wie bei Fall 1 beschrieben: Klinische Kontrolle des Set-ups, Digitalisierung des Set-ups in situ mit dem Patienten (DVT), virtuelle 3D-Implantatplanung nach anatomischen und prothetischen Gesichtspunkten, Umwandlung der virtuellen Planung in eine chirurgische Bohrschablone und 3D-Implantatplatzierung, sowie Herstellung der Stegprothese nach Osseointegration (Abb. 2.1). Der CAD/CAM-gefertigte Titansteg (allshape AG, Lengnau, Schweiz) zeigte eine parallelwandige Form mit geraden Stegsegmenten wie das vorgefertigte Steggeschiebe nach Dolder (Dolder Steg-



2.1

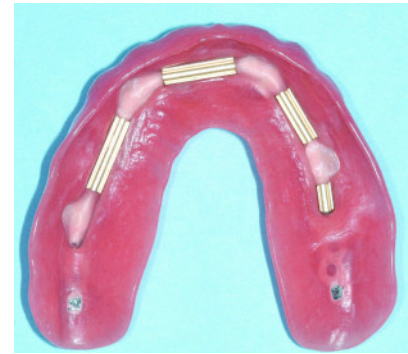


2.2

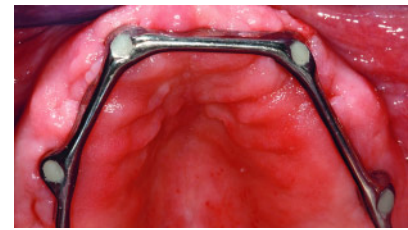
geschiebe Patrizien Makro, Cendres & Métaux SA, Biel/Bienne, Schweiz). Der einzige Unterschied dazu war die vertikale Verlängerung zum Kieferkamm unter Erhaltung der Hygienefähigkeit. Dies erhöhte die Materialstärke und wirkt potenziellen Brüchen entgegen. Zudem wurden darüber Retentionsnischen für Biofilmmakкумуляtion reduziert (Abb. 2.2). Aufgrund der standardisierten parallelwandigen Form des Steges konnte auf die kostengünstigen, vorgefertigten Matrizensegmente (Dolder Steggeschiebe Matrizen Makro, Cendres & Métaux SA, Biel/Bienne, Schweiz) zurückgegriffen werden. Diese erlaubten zudem eine Aktivierung respektive Deaktivierung zum individuellen Anpassen der Haltekraft (Abb. 2.3). Die intraorale Ansicht des CAD/CAM Titansteg zeigte gesunde periimplantäre Verhältnisse. Die Zugangskavitäten wurden mit Komposit verschlossen (Abb. 2.4).

## Fall 3 (Zahnloser Unterkiefer, Zirkonoxid- und Titansteg, vorgefertigte Matrize)

Das dritte Fallbeispiel beschreibt die Behandlung eines Patienten mit zahnlosem Unterkiefer, bei welchem eine implantatgetragene Stegprothese angefertigt wurde. Die Implantatplanung erforderte keine 3D-Analyse. Sechs Wochen nach der Implantatplatzierung wurden



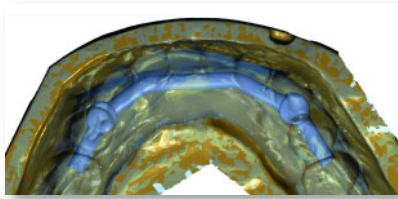
2.3



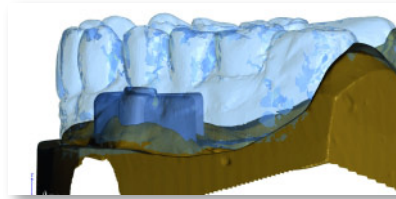
2.4

die rekonstruktiven Behandlungsschritte begonnen. Nach Durchführung einer konventioneller Abformung, der Kieferrelationsbestimmung und der Zahnaufstellung wurde die Produktion der CAD/CAM-Stege und der Prothese in Auftrag gegeben.

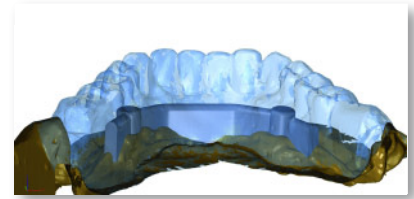
Der Verlauf und die Form des Steges wurden mit der CAD-Software (Imetric 3D GmbH, Courgenay, Schweiz) in Bezug zur Zahnaufstellung und dem Meistermodell mit Implantaten in regio 43 und 33 im Produktionszentrum digital definiert und konstruiert (Abb. 3.1–3.3). Nach Kontrolle und Einverständnis des zahntechnischen Labors betreffend Stegdesign, wurde der Auftrag zur CAM-Fertigung aus dem entsprechenden Material gegeben und im Fräszentrum mit fünf-achsigen CNC-Maschinen ausgeführt. Im vorliegenden Fall wurden im Rahmen einer Pilotstudie 2 identische Stege, einer aus Titan und einer aus Zirkonoxid, hergestellt (Abb. 3.4). Die CAD/CAM-Stege aus Zirkonoxid und Titan Grad 5 (allshape AG, Lengnau, Schweiz) wurden beide aus einem homogenen Block gefräst. Die volumetrische Schrumpfung (ca. 25 %) des Zirkonoxid beim Sinterungsprozess wurde berechnet und in der Software programmiert. Die Ansicht von basal verdeutlicht die geradlinigen Segmente (Abb. 3.5). Die Ansicht von lingual zeigt die individuelle, der Mukosa folgende Ba-



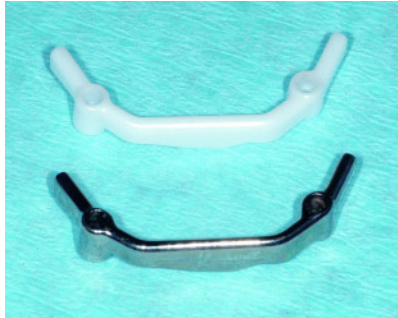3.1



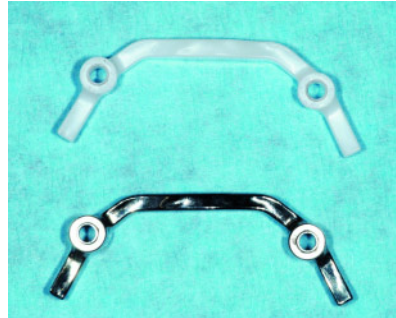
3.2



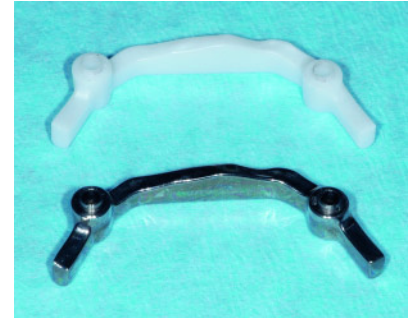3.3



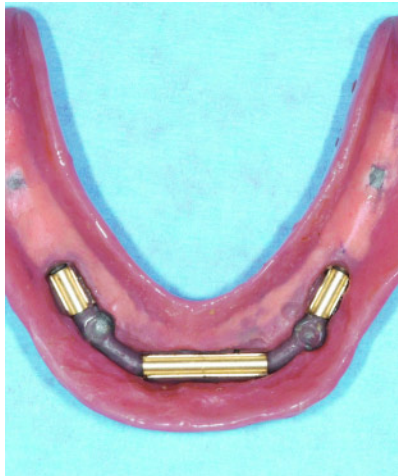3.4



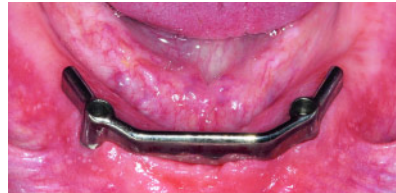3.5



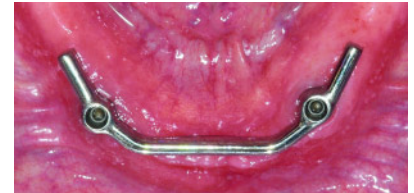3.6



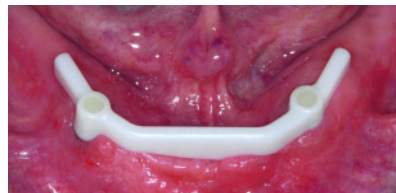3.7



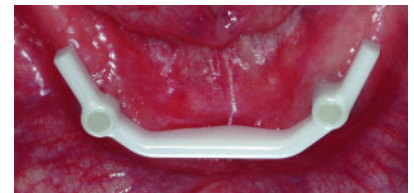
3.8



3.9



3.10



3.11

salgestaltung der Stege (Abb. 3.6). Die Basis der Totalprothese wurde unterfütterbar gestaltet. Die vorgefertigten Stegmatrizen (Dolder Steggeschiebe Matrizen Makro, Cendres & Métaux SA, Biel/Bienne, Schweiz) können zudem bei Bedarf ausgetauscht werden (Abb. 3.7). Zuerst wurde der CAD/CAM-Titansteg (Grad 5) eingesetzt und für 2 Monate getragen. Die direkte Verschraubung auf den Implantaten mit flacher Plattform erforderte keine Mesostruktur (Abb. 3.8). Okklusallansicht des Titansteges (Abb. 3.9). Im Rahmen der Pilotstudie wurde der Titansteg nach zwei komplikationslosen Monaten in Funktion entfernt und der identische Zirkonoxidsteg mit speziellen Schrauben mit abgerundetem Schraubenkopf eingeschraubt (Abb. 3.10). Die Schraubenzugänge des

Zirkonoxidsteges wurden mit Kompositmaterial verschlossen (Abb. 3.11).

### Diskussion

Bei der Rehabilitation von zahnlosen Patienten mit stegverankerten Implantatprothesen ist der Therapieerfolg von der Auswahl der Retentionselemente abhängig. Der Retentionsmechanismus wird wiederum beeinflusst vom verfügbaren intermaxillären Platzangebot und bestimmt die Stabilität der Prothese sowie die Starrheit des Systems. Beispielsweise benötigen Kugelanker oder Locatoren weit weniger Raum in der vertikalen Richtung als Stegkonstruktionen. Jedoch haben Untersuchungen ergeben, dass je starrer das Verankerungssystem

ist, umso kleiner das Risiko für Komplikationen bei vermindertem Nachsorgebedarf [3, 14, 22]. Der parallelwandige starre Steg (nach Dolder) hat sich gegenwärtig als erfolgreiches Therapiemittel erwiesen [18]. Eine klinische Studie zur Langzeituntersuchung über 24 Jahre hatte exzellente Überlebensanalysen gezeigt [20].

Moderne CAD/CAM-Systeme basieren auf einem extraoralen Scanner, einer CAD-Software und einer CAM-Einheit. Damit kann der Arbeitsablauf vom Meistermodell bis zur Herstellung des Werkstücks in digitalisierter Weise unter Minimierung manueller Fehlermöglichkeiten vollzogen werden. Zuerst werden die Zahnoberfläche oder die Implantatposition vom Meistermodell optisch abgetastet und diese digitalisierte Informati-

on mittels CAD bearbeitet. Die Produktionseinheit, sei es eine CNC-Fräsmaschine im Produktionszentrum oder im zahntechnischen Labor, fräst das Werkstück aus einem homogenen Block des gewünschten Materials nach vorgegebenen Algorithmen.

Die Herstellung von Gerüsten aus Zirkonoxid ist erst mit dieser Technologie möglich geworden [13]. Zirkonoxid kann in verschiedenen Vorstufen bearbeitet werden. Die meisten Unternehmen fräsen eine vorgesinterte Form (Grün-, Weisskörper), welche im Vergleich zum dichtgesinterten („gehippten“) Zirkonoxid noch weicher ist und damit einfach und rasch bearbeitet werden kann. Die anschließende endgültige Sinterung bewirkt eine Volumenreduktion von bis zu 25 %. Dies muss im Vorfeld einberechnet werden. Die Kalkulation der Schrumpfung entfällt bei der CAM von dichtgesintertem Zirkonoxid, dessen Herstellung jedoch sehr zeitaufwändig ist. Auch andere Materialien, wie Titan, Kunststoffe oder Wachse können mit CAD/CAM-Technologie gefertigt werden.

Mehrere Faktoren bestimmen die Genauigkeit der CAD/CAM-Systeme. In der Prozesskette spielen die verschiedenen Maschinen und deren Abstimmung eine wichtige Rolle. Bei CNC-Fräsmaschinen sind der Maschinenaufbau (Systemsteifigkeit gegen Schwingen und Vibration beim Fräsen), das Werkzeugaufnahmesystem (Wechselgenauigkeit), die Maschinenmaterialien (Temperatursymmetrie, Steifigkeit der Führungen, Antriebsmechanismus), das Fräs Werkzeug (Material, Beschichtung, Schneidezahl, Geometrie, Länge, Durchmesser), sowie Kontrolle und Wartung (Positionierungsgenauigkeit der Maschine, au-

tomatische Controlling Systeme und Fehlermeldungen, etc.) von großer Bedeutung.

Die Präzision von CAD/CAM-Rekonstruktionen aus spezialisierten Produktionszentren beträgt im Mittel ca. 10–30 µm für 3- bis 5-gliedrige und ca. 30–100 µm für 6- bis 10-gliedrige Gerüste [2, 5, 10]. Im Vergleich dazu weisen gegossene Gerüste Randspalten von bis zu 320 µm auf [1]. Die Präzision von Gerüsten oder Stegen aus dem Block einer Titanlegierung (z.B. Ti6Al4V) ist tendenziell am höchsten, weil das Material in seiner endgültigen Form bearbeitet wird und kein anschließender Sintervorgang wie beim in Grünzustand gefrästen Zirkonoxid erfolgen muss.

### Schlussfolgerungen

Die computerunterstützte Diagnostik und virtuelle Implantatplanung haben sich als zentrales Instrument in der modernen Implantologie erwiesen und sind in der Behandlung von unbezahn-ten Patienten speziell im Oberkiefer kaum mehr aus der Klinik wegzudenken. Die digitale Technologie ist dabei ins synoptische Gesamtkonzept eingebettet und richtet sich primär nach prothetischen Regeln.

Die Verbindung zur CAD/CAM-Technologie ist seit der Einführung von Zirkonoxid als Gerüst- und Stegmaterial von großer Bedeutung. Neue Studien belegen die hohe Präzision CAD/CAM-gefertigter Werkstücke. Um dies zu gewährleisten, müssen die zahntechnischen Laboratorien und Fräszentren die Hardware und Software der Scanner sowie CAD/CAM-Systeme

auf dem neuesten Stand halten und weiterentwickeln. Auch in der abnehmbaren Stegprothetik kann die CAD/CAM-Technologie somit erfolgreich und zum Wohle der Patienten eingesetzt werden.

### Danksagung

Die Autoren danken Prof. Dr. R. Meriske-Stern und Dr. D. Steiner für die wohlwollende Unterstützung in der Fallplanung, sowie den Zahntechnikermeistern Daniel Vallata (Vallata Dentaltechnik, Grenchen, Schweiz) und Beat Heckendorn (Labor Art-Dent, Bern, Schweiz) für die gute Zusammenarbeit bei der Herstellung der Rekonstruktionen. Die Anfertigung der Stege aus Zirkonoxid wurde unterstützt durch Pieter Wackener und Bruno-Reto Aschwanden (allshape AG) sowie Michael Studer (Nobel Biocare). DZZ

**Interessenkonflikte:** Die Autoren erklären, dass kein Interessenkonflikt im Sinne der Richtlinien des International Committee of Medical Journal Editors besteht.

### Korrespondenzadresse

Joannis Katsoulis, Dr. med. dent., MAS  
Oberarzt  
Klinik für Zahnärztliche Prothetik  
Zahnmedizinische Kliniken  
Universität Bern  
Freiburgstrasse 7  
3010 Bern, Schweiz  
Tel.: 0041-31-632-25-39,  
Fax.: 0041-31-632-49-33  
joannis.katsoulis@zmk.unibe.ch

### Literatur

1. Abduo J, Lyons K, Bennani V et al.: Fit of screw-retained fixed implant frameworks fabricated by different methods: A systematic review. *Int J Prosthodont* 2011;24:207–220
2. Abduo J, Lyons K, Swain M: Fit of zirconia fixed partial denture: A systematic review. *J Oral Rehabil* 2010;37:866–876
3. Andreiotelli M, Att W, Strub JR: Prosthodontic complications with implant overdentures: A systematic literature review. *Int J Prosthodont* 2010;23: 195–203
4. Avrampou M, Mericske-Stern R, Blatz MB et al.: Virtual implant planning in the edentulous maxilla: Criteria for decision making of prosthesis design. *Clin Oral Implants Res* 2012
5. Beuer F, Aggstaller H, Edelhoff D et al.: Marginal and internal fits of fixed dental prostheses zirconia retainers. *Dent Mater* 2009;25:94–102
6. Cawood JI, Howell RA: A classification of te edentulous jaws. *Int J Oral Maxillofac Surg* 1988;17:232–236
7. D’Haese J, Van De Velde T, Komiyama A et al.: Accuracy and complications using computer-designed stereolithographic surgical guides for oral rehabilitation by means of dental implants: A review of the literature. *Clin Implant Dent Relat Res* 2012;14:321–335
8. Fitzpatrick B: Standard of care for the edentulous mandible: A systematic review. *J Prosthet Dent* 2006;95:71–78
9. Fortin T, Bosson JL, Isidori M et al.: Effect of flapless surgery on pain experi-

- enced in implant placement using an image-guided system. *Int J Oral Maxillofac Implants* 2006;21:298–304
10. Katsoulis J, Mericske-Stern R, Rotkina L et al.: Precision of fit of implant-supported screw-retained 10-unit computer-aided-designed and computer-aided-manufactured frameworks made from zirconium dioxide and titanium: An in vitro study. *Clin Oral Implants Res* 2012
  11. Katsoulis J, Brunner A, Mericske-Stern R: Maintenance of implant-supported maxillary prostheses: A 2-year controlled clinical trial. *Int J Oral Maxillofac Implants* 2011;26:648–656
  12. Katsoulis J, Pazera P, Mericske-Stern R: Prosthodontically driven, computer-guided implant planning for the edentulous maxilla: A model study. *Clin Implant Dent Relat Res* 2009;11:238–245
  13. Komine F, Blatz M B, Matsumura H: Current status of zirconia-based fixed restorations. *J Oral Sci* 2010;52:531–539
  14. Krennmair G, Krainhofner M, Piehslinger E: The influence of bar design (round versus milled bar) on prosthodontic maintenance of mandibular overdentures supported by 4 implants: A 5-year prospective study. *Int J Prosthodont* 2008;21:514–520
  15. Mericske-Stern R: Prosthetic considerations. *Aust Dent J* 2008;53(Suppl.1):S49–59
  16. Mericske-Stern RD, Taylor TD, Belser U: Management of the edentulous patient. *Clin Oral Implants Res* 2000;11(Suppl.1):108–125
  17. Nkenke E, Eitner S, Radespiel-Troger M et al.: Patient-centred outcomes comparing transmucosal implant placement with an open approach in the maxilla: A prospective, non-randomized pilot study. *Clin Oral Implants Res* 2007;18:197–203
  18. Rentsch-Kollar A, Huber S, Mericske-Stern R: Mandibular implant overdentures followed for over 10 years: Patient compliance and prosthetic maintenance. *Int J Prosthodont* 2010;23:91–98
  19. Shapurian T, Damoulis PD, Reiser GM et al.: Quantitative evaluation of bone density using the hounsfield index. *Int J Oral Maxillofac Implants* 2006;21:290–297
  20. Ueda T, Kremer U, Katsoulis J et al.: Long-term results of mandibular implants supporting an overdenture: Implant survival, failures, and crestal bone level changes. *Int J Oral Maxillofac Implants* 2011;26:365–372
  21. van Steenberghe D, Glauser R, Blomback U et al.: A computed tomographic scan-derived customized surgical template and fixed prosthesis for flapless surgery and immediate loading of implants in fully edentulous maxillae: A prospective multicenter study. *Clin Implant Dent Relat Res* 2005;7(Suppl.1):S111–120
  22. Zitzmann NU, Marinello CP: A review of clinical and technical considerations for fixed and removable implant prostheses in the edentulous mandible. *Int J Prosthodont* 2002;15:65–72