

Traumaversorgung

Extraktion und Sofortimplantation

Für besonders schwerwiegende Verletzungen durch Unfälle oder durch das Aufbeißen auf unerwartet harte Speisen, z. B. Kirschkerne oder Olivensteine, ist manchen Fällen nur die Entfernung des Zahnes möglich. Allein die zeitliche Dringlichkeit aber gebietet es, auch wegen der umfangreichen Folgetherapien besonders aufmerksam aufzuklären. Die S2k-Leitlinie „Therapie des dentalen Traumas bleibender Zähne“ sieht folgende Indikationen dafür als gegeben: „Bei sehr weit nach apikal reichenden Kronen-Wurzel-Frakturen und/oder zusätzlichen Frakturen im Wurzelbereich ... sollte der Zahn extrahiert und eine in Abhängigkeit vom Patientenalter geeignete Art der Lückenversorgung gewählt werden.“

Die digitale Zahnheilkunde, allem voran Intraoralscanner sowie CAD/CAM-Verfahren zur Anfertigung prothetischer Versorgungen haben eine Direktversorgung nach Zahnentfernung nicht nur mit einem Implantat, sondern auch mit der entsprechenden Abutmentkrone möglich gemacht.

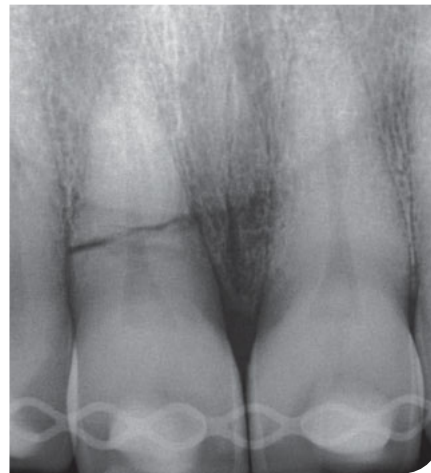Definition

Nach der S2k-Leitlinie „Implantationszeitpunkte“ von 2022 ist das Einbringen eines Implantats innerhalb eines Tages nach Entfernung des Zahns als Sofortimplantation zu bezeichnen.

Die Implantat Insertion in eine frische Extraktionsalveole ist technisch deutlich anspruchsvoller als in einer ausgeheilten Situation mit ausreichendem Knochenangebot. Technische Aspekte wie u.a. das Angebot des Restknochens, interradikuläres Septum, Alveolarfortsatzfrakturen, daraus resultierende Notwen-

Tab. 1 S2k-Leitlinie Implantationszeitpunkte.

Implantationszeitpunkt	Einteilung nach ITI – Konsensuskonferenz 2004 (Hammerle, Chen et al. 2004)	Zeitfenster	physiologische Heilungsphasen nach Zahnextraktion (Chen, Wilson et al. 2004)
Sofortimplantation	Typ I	< 1 Tag	Blutkoagel
Frühimplantation	Typ II	4–8 Wochen	weichgewebliche Abheilung abgeschlossen
	Typ III	12–16 Wochen	partielle knöcherne Ausheilung (ca. 2/3 der Aveole)
Spätimplantation	Typ IV	> 16 Wochen	knöcherne Ausheilung der Aveole abgeschlossen



digkeit von Augmentationen etc. spielen eine genau so große Rolle wie die patientenseitigen systemischen und lokalen Faktoren, etwa allgemeinmedizinische Einschränkungen (Tab. 1).

„Die Sofortimplantation ist eine techniksensitive Behandlungsmethode und somit mit einem relevanten Komplikationsrisiko behaftet. Dieses Risiko kann durch additive Maßnahmen wie Augmentation oder Sofortversorgungen im Rahmen der Sofortimplantation er-

höht werden. Eine engmaschige Nachsorge in der Anfangsphase erlaubt es, biologische und technische Komplikationen zeitnah zu erkennen und diesen entgegenzuwirken.“

Hier spielt erneut die konsequente Aufklärung der Patienten eine kritische Rolle. Einerseits muss genug Zeit gegeben werden für die Einverständniserklärung andererseits kann durch die Dringlichkeit auch ein gewisser Zeitdruck herrschen.

Klinische Relevanz in der allgemeinärztlichen Praxis

Die allgemeine Literatur sowohl in Fachmedien als auch in wissenschaftlichen Datenbanken sind hinsichtlich der Erfolgsraten bei Sofortimplantation sehr vielversprechend. Dennoch – und vielleicht besonders in der Allgemeinpraxis – empfehle ich die Orientierung an den deutschen Leitlinien, die allgemein eine etwas schlechtere Überlebensrate dokumentieren.

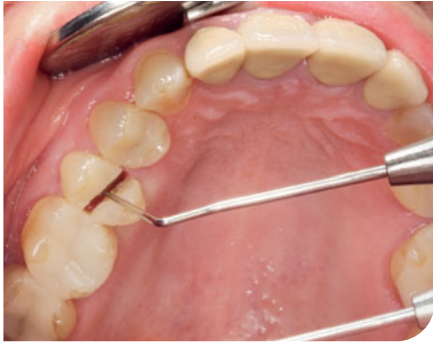

Abb. 1 Längsfrakturierter Zahn 25.

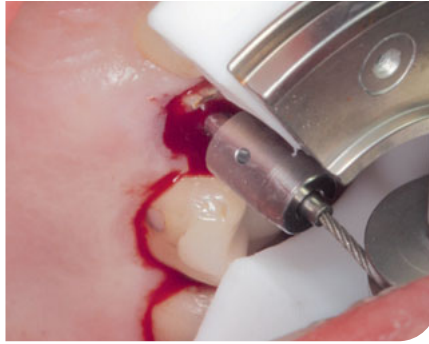

Abb. 2 und 3 Nach Lokalanästhesie wurde die Zahnwurzel 25 vorsichtig mit dem Benex-Instrument entfernt.

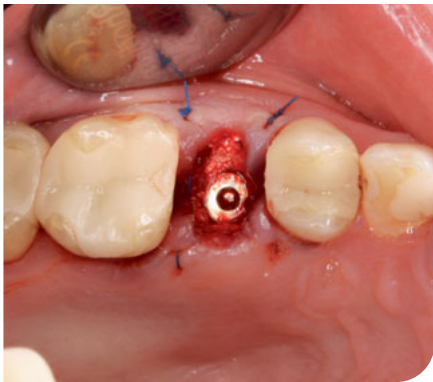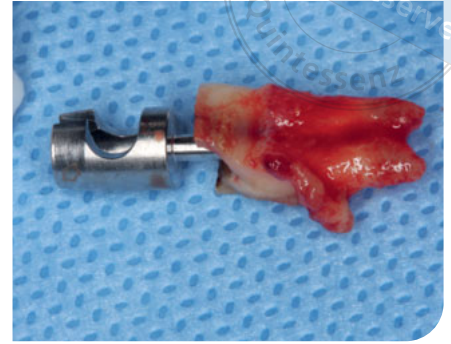
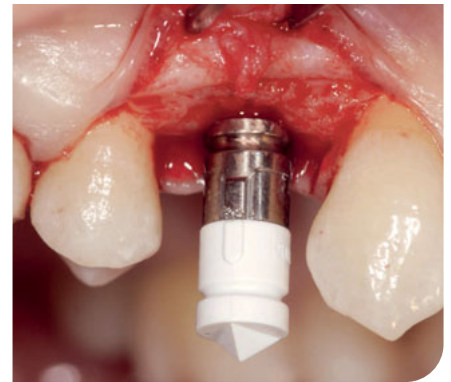


Abb. 4 Die Distanz zur bukkalen Knochenlamelle wurde aufgefüllt mit Bio-Oss (Geistlich) vermenget mit PRF (platelet-rich-fibrin).

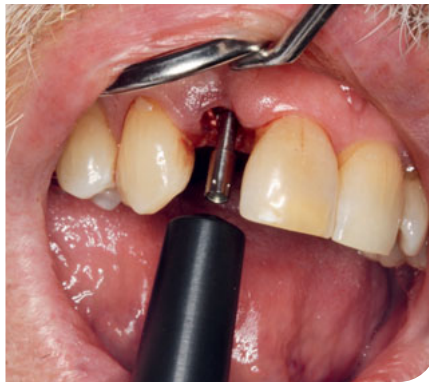

Abb. 5 und 6 Direkt nach der Blutstillung wurde die Stabilität gemessen, sog. T-Base eingeschraubt und der Scanbody aufgesetzt.



Im Folgenden stelle ich das Vorgehen vor, wie wir es mit kleinen Änderungen in den o. g. Indikationen seit 2015 in unserer Praxis praktizieren. Das voll-digitale klinische Prozedere umfasst folgende Schritte:

- klinische und röntgenologische Untersuchung,
- Dokumentation durch Fotografie,
- Intraoralscan und DVT,
- Aufklärung sowie nachfolgend Einverständnis der Patienten,
- Intraoralscan von Ausgangssituation, Gegenkiefer und Biss,
- Entfernung der Zahnfragmente mit dem sog. Benex-System,
- PRF und Bio-Oss als Knochenersatz,
- Implantation eines Titanimplantats,
- Prüfung der Implantatstabilität durch Messung mithilfe der Resonanzfrequenzanalyse (RFA),

- Scan des Implantats und separat des Scanbodys und CAD in der CEREC-Software,
- „Manufacturing“ in der Milling-Unit MCXL (Fa. DentsplySirona, Bensheim),
- Finalisierung und Verkleben auf T-Base,
- Insertion der Abutmentkrone ca. 3 Monate post operationem Anfertigung der definitiven Prothetik.

Patientenfall – klinisches Vorgehen

Die 63-jährige Patientin kam mit einem längsfrakturiertem Zahn 15 in die Praxis, der durch Aufbeißen auf einen Olivenstein in mesiodistaler Richtung quer durch ein keramisches Inlay gebrochen war. Die Nachbarzähne waren suffizient versorgt (Abb. 1).

Aufgrund der Schmerzsymptomatik wurde die Therapie zeitnah am übernächsten Tag durchgeführt. Nach Aufklärung über das operative Vorgehen und alternative Behandlungen entschied sich die Patientin für ein möglichst schonendes Vorgehen, die Nachbarzähne sollten nicht durch eine Brücke angefasst werden.

Der erste Schritt vor dem Eingriff ist immer ein Intraoralscan von Oberkiefer, Unterkiefer und Biss, der vorhandene Zahn konnte in diesem Fall reponiert werden und diente nach der Implantation als sog. Biocopy für das zu erstellende Abutment.

Nach Lokalanästhesie wurde die Zahnwurzel 15 vorsichtig mit dem Benex-Instrument entfernt (Abb. 2 und 3). Die bukkale Knochenlamelle blieb dadurch erhalten und die Planung der Sofortimplantation konnte realisiert werden. Implantatlänge und -durchmesser

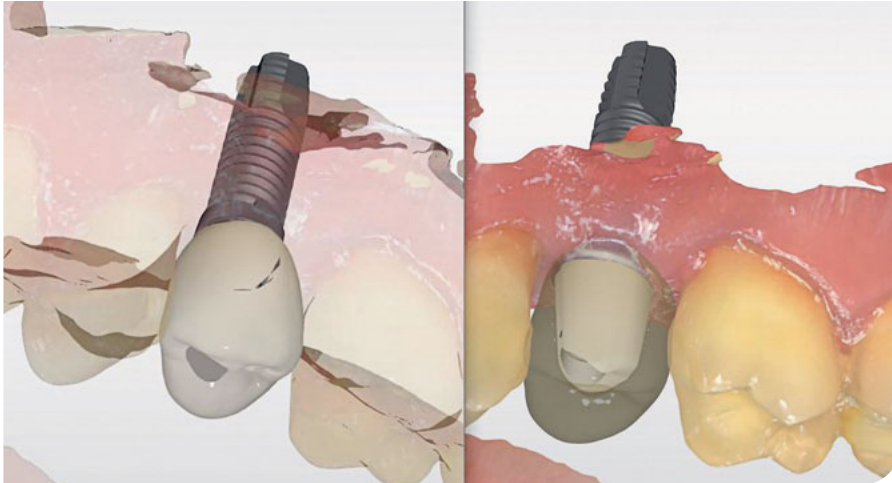


Abb. 7 Beispiel-Konstruktionsdesign.

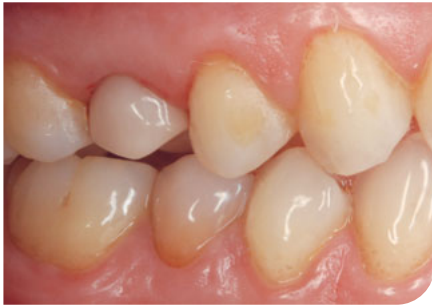

Abb. 8 Der Schraubenkanal wird mit Teflonband und Kunststoff verschlossen (Beispiel aus einem anderen Fall).

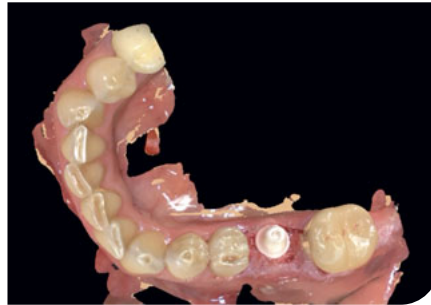


Abb. 9 Die infraokklusal designte Krone wird mesial und distal an den Nachbarzähnen verklebt.

können vorab durch Röntgenbilder und ggf. DVT bestimmt werden, die Insertion erfolgte etwas nach palatinal versetzt. Die dadurch entstandene Distanz zur bukkalen Knochenlamelle wird in unserer Praxis aufgefüllt mit Bio-Oss (Fa. Geistlich) vermengt mit „Platelet-rich fibrin“ (PRF; Abb. 4). Direkt nach der Blutstillung wurde die Stabilität gemessen, sog. T-Base eingeschraubt und der Scanbody aufgesetzt (Abb. 5 und 6; Quelle: Dentsply Sirona).

Intraoperative Scans sind hygienisch möglich durch Einmalhülsen auf dem Scanner, und die bereits prä operationem angefertigten Daten werden ergänzt durch die Bildkataloge der Implantatsituation (Emergenzprofil) und des Scanbodys, durch den die Designsoftware die exakte Implantatposition berechnet.

Das Design kann nun in zweierlei Form geschehen: als sog. Hybrid-Abutmentkrone einteilig oder als Hybrid-Abutment mit einer separaten Krone jeweils ohne okklusale und dynamische Kontakte (Abb. 7 – Beispiel-Konstruktionsdesign).

In unserem Fall wurde eine verschraubte Krone geschliffen aus Hybridkeramik, anschließend poliert und mit der Ti-Base verklebt. Diese Sofortversorgung konnte sofort im Implantat verschraubt werden, der Schraubenkanal wird mit Teflonband und Kunststoff verschlossen (Abb. 8 – Beispiel aus einem anderen Fall).

Die finale Versorgung kann dann durch den Austausch der Krone erfolgen („one abutment – one time“, Münchner Konzept) oder aber durch den Wechsel der einteiligen Abutmentkrone und Einstellen in Funktion und Okklusion.

Epikrise

In unserer Praxis wurden seit 2015 ca. 500 Implantate mit dem geschilderten digitalen Verfahren durch Hybrid-Abutments versorgt. Etwa 10 % sind Direktimplantationen. Die Auswahl wird überlegt getroffen nach eingangs beschriebenen Kriterien. Bisher kamen ca. 3 % Schraubenlockerungen vor, wir hatten 2 Fälle, in denen sich die Keramik von der Ti-Base gelöst hat.

In den letzten Jahren haben sich mehr und mehr Keramikimplantate etabliert, hier ist das Procedere noch einmal einfacher nach der Implantation: Die provisorische Krone kann direkt als Kopie des frakturierten Zahns aus Komposit oder PMMA gefräst werden. Die infraokklusal designte Krone wird mesial und distal an den Nachbarzähnen verklebt (Abb. 9).

Rückblickend kann ich sagen, das Versorgen von Einzelzahnlücken nach tiefen Frakturen hat sich in unserer Praxis als Routine etabliert. Durch konsequente Datenerfassung in Form von Intraoralscans als zahnärztliche Routine sowie eine lückenlose Speicherung all dieser Daten ggf. in der Cloud liegen in Zukunft noch viel mehr Daten vor, die in solchen Fällen die adäquate Vorlage für Ersatz darstellen werden.

Literatur kann bei der Autorin angefordert werden.



Dr. Gertrud Fabel

Zahnarztpraxis Dres. Fabel
Cosimastr. 2, 81927 München
E-Mail: dr.gertrudfabel@gmail.com