

Alice Müller, Andrea-Maria Schmidt-Westhausen

## Herpes Zoster-Infektion (Gürtel- oder Gesichtsröse)

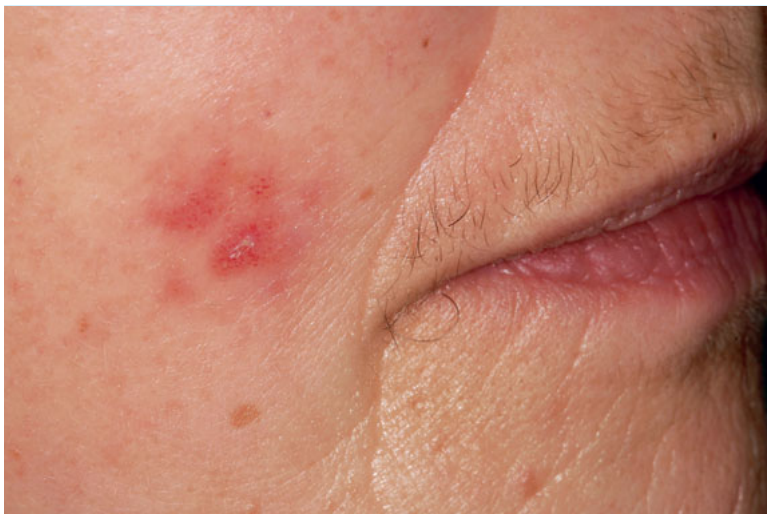**Die Herpes Zoster-Infektion ist eine Viruserkrankung und tritt meist bei Patienten, die älter als 50 Jahre sind, auf. Die Primärinfektion durch die Varizella-Zoster-Viren (Windpocken) erfolgt zumeist im Kindesalter als Schmierinfektion, wobei die Varizella-Zoster-Viren lebenslang in Ganglien verbleiben und so bei verschiedenen Formen der Immunschwäche wie beispielweise Stress,**

**Malignome, HIV-Infektion und Infektionskrankheiten oder immunsuppressiven Therapien zur Reaktivierung, dann als Herpes Zoster, führen können.**

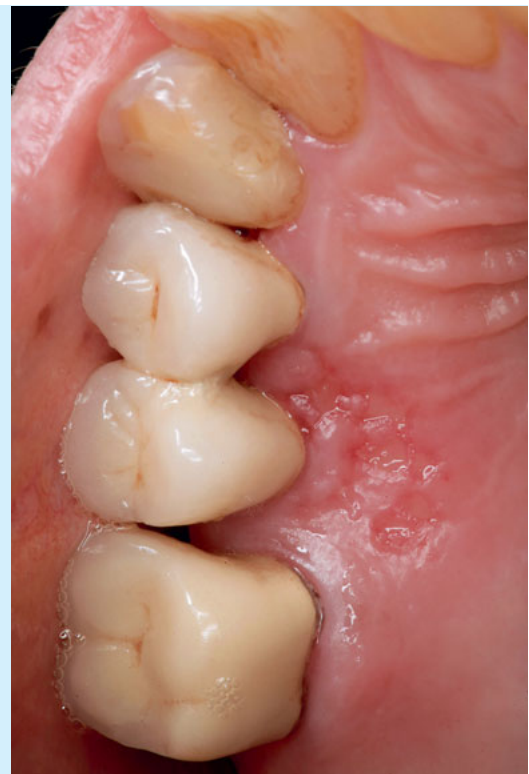Die Prävalenz beträgt ca. 30 % und sogar 50 % ab einem Alter von 85 Jahren<sup>2</sup>. Sie steigt also mit zunehmendem Alter, wobei die Inzidenz bei Erwachsenen pro Jahr 1 % beträgt und Frauen gene-

rell etwas häufiger betroffen sind. Da der Herpes Zoster innerhalb weniger Stunden auftritt, schmerzhaft ist und sich oft intraoral die ersten Effloreszenzen zeigen<sup>5</sup>, ist der Hauszahnarzt häufig die erste Adresse für die zumeist älteren Patienten (Abb. 1 und 2). Fieber und ein reduzierter Allgemeinzustand können begleitend auftreten.

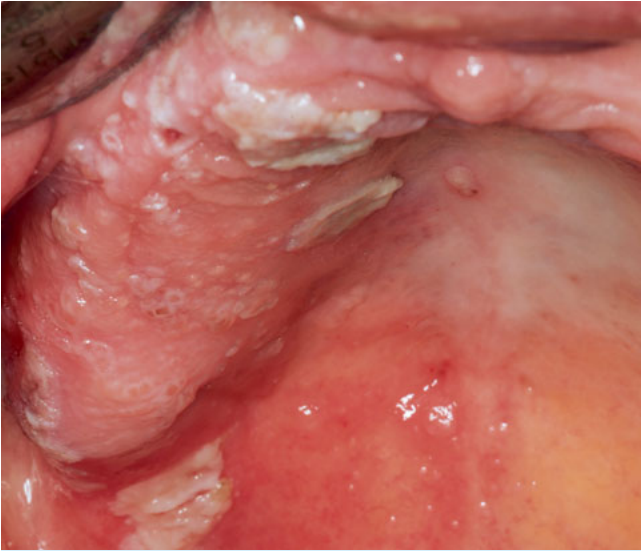Die rasche Einleitung einer Therapie (innerhalb der ersten 72 Stunden)<sup>4</sup> ist



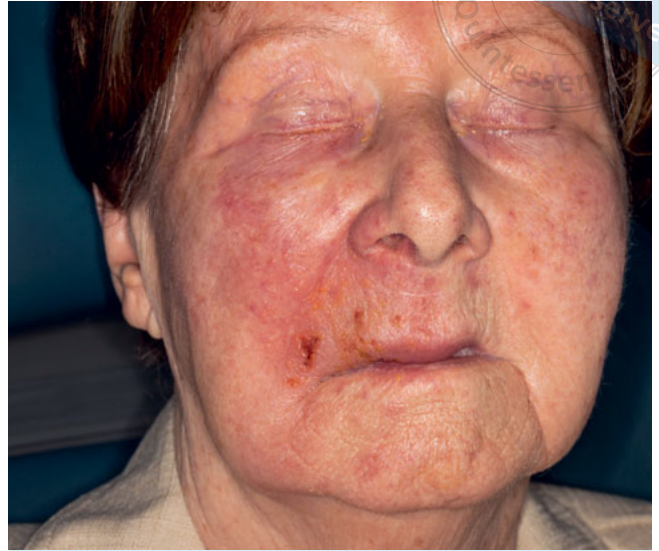**Abb. 1** 74-jährige Patientin, 1-2 Tage nach dem ersten Auftreten des Herpes Zoster (Anfangsstadium).



**Abb. 2** 78-jährige Patientin, erste intraorale Manifestation des Herpes Zoster (Anfangsstadium).



**Abb. 3** 89-jährige Patientin, fortgeschrittenes Stadium des Herpes Zoster (etwa 4–5 Tage).



**Abb. 4** Selbe Patientin, extraorale Manifestation des Herpes Zoster.

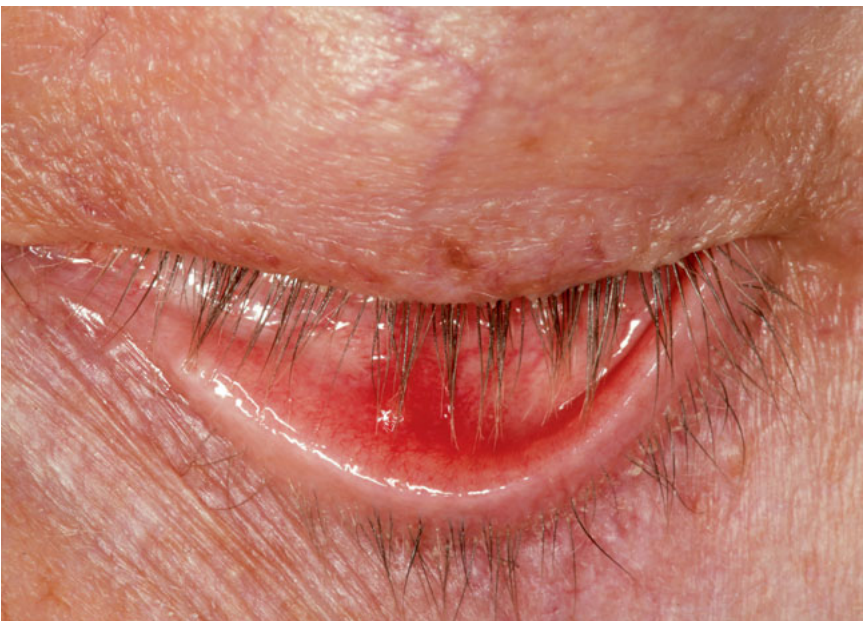entscheidend für den Krankheitsverlauf und kann dazu beitragen gefürchtete Post-Zoster-Neuralgien vorzubeugen. Hinweise zur Diagnosesicherung sind schmerzhafte, innerhalb kurzer Zeit erschienene, einseitige, auch im Gesichtsbereich sichtbare Effloreszenzen/ Exanthema.

Die Therapie besteht in der Gabe von Aciclovir 800 mg 5 x täglich sowie bei extraoraler Manifestation die Überweisung zum Dermatologen. Dieser kann darüber entscheiden, ob der Patient evtl. in eine Klinik eingewiesen wird, um für eine geeignete intravenöse analgetische Therapie stationär aufgenommen

zu werden. Die Herpes Zoster-Infektion ist vier Tage lang kontagiös, daher ist die Aufklärung der Patienten wichtig (Abb. 3 und 4).

Eine Infektion im Auge (Herpes Zoster ophthalmicus) kann eine mögliche Komplikation darstellen, ebenso wie eine Enzephalitis, die durch Fortleitung der Viren über die Hirnnerven stattfinden kann (Abb. 5). Eine weitere mögliche Komplikation ist die Infektionsübertragung auf Säuglinge, welche aufgrund der reduzierten Immunabwehr besonders anfällig sind.

Eine häufig auftretende (ca. 20 %) schwerwiegende Komplikation stellt die Post-Zoster-Neuralgie dar<sup>3</sup>, welche nur durch die rechtzeitige Therapieeinleitung vermieden werden kann. Da gerade bei älteren Patienten häufig Rezidive auftreten, klingt die neue Impfung vielversprechend. Sie soll Rezidiven zu 90–92 % vorbeugen und auch das Risiko für postherpetische Neuralgien senken<sup>1</sup>. Die Impfung wird von der STIKO für alle Patienten ab 60 und alle immungeschwächten Patienten ab 50 Jahren empfohlen. Eine entsprechende Beratung seitens des aufmerksamen Zahnarztes kann den Patienten Anreiz



**Abb. 5** 59-jährige Patientin, Herpes Zoster ophthalmicus.


Tab. 1 Herpes Zoster-Infektion – Übersicht.

<b>Anamnese</b>	Tritt immer als Rezidiv auf, innerhalb weniger Stunden erscheinen erste Effloreszenzen/ Exanthema, die nach mehreren Tagen wieder abheilen.
<b>Klinik und Symptome</b>	Schmerzhafte Bläschen und/oder Erosionen ca. 3–5 mm groß und einseitig.
<b>Lokalisation</b>	Einseitig in der Mundhöhle bzw. im Gesicht, selten die Mitte überschreitend.
<b>Diagnostik</b>	Mittels Anamnese, da innerhalb kurzer Zeit auftretend und schmerzhaft, Fieber teilweise begleitend.
<b>Histologie</b>	Unspezifische Entzündungsreaktionen.
<b>Erreger</b>	Varizella-Zoster-Virus (VZV), Erstmanifestation meist im Kindesalter als Windpocken.
<b>Differenzialdiagnose</b>	Ekzem, Herpes mucosae oris.
<b>Ätiologie</b>	Häufiger bei > 50 Jahren und Frauen, je höher das Alter, desto häufiger. Reaktivierung bei Immunschwäche möglich.
<b>Häufigkeit/Prävalenz</b>	30 % bei Erwachsenen, ab 85 Jahren 50 %.
<b>Geschlechterverteilung</b>	Frauen häufiger als Männer betroffen.
<b>Therapie</b>	Aciclovir 800 mg 5x tägl., bei extraoraler Manifestation zusätzlich Überweisung zum Dermatologen.
<b>Rezidivhäufigkeit</b>	Je höher das Alter, desto häufiger Rezidive.
<b>Prognose</b>	Heilt meist ohne Narben ab, jedoch Post-Zoster-Neuralgien (20 %) möglich.

zur Vorstellung beim Hausarzt geben und dabei helfen, Rezidive zu vermeiden und Neuralgien vorzubeugen (Tab. 1).

## Literatur

1. Blom K, Yin L, Arnheim-Dahlstrom L. Effectiveness of the herpes zoster vaccine Zostavax(R) in Stockholm County, Sweden. *Vaccine* 2019;37:4401–4406.
2. Hope-Simpson RE. Postherpetic neuralgia. *J R Coll Gen Pract* 1975;25:571–575.
3. Johnson RW, Rice AS. Clinical practice. Postherpetic neuralgia. *N Engl J Med* 2014;371:1526–1533.
4. Saguil A, Kane S, Mercado M, Lauters R. Herpes Zoster and Postherpetic Neuralgia: Prevention and Management. *Am Fam Physician* 2017;96:656–663.
5. Weinberg JM. Herpes zoster: epidemiology, natural history, and common complications. *J Am Acad Dermatol* 2007;57:S130–135.



## Autorinnen

### Dr. Alice Müller

Bereich Oralmedizin, Zahnärztliche  
Röntgenologie und Chirurgie Charité –  
Universitätsmedizin Berlin  
Zentrum 3: Zahn-, Mund- und Kieferheilkunde  
Bereich Oralmedizin  
Zahnärztliche Röntgenologie und Chirurgie  
Assmannshauer Str. 4–6  
14197 Berlin  
E-Mail: alice.mueller@charite.de

### Univ. Prof. Dr. Andrea-Maria Schmidt-Westhausen

Bereich Oralmedizin, Zahnärztliche  
Röntgenologie und Chirurgie  
Charité – Universitätsmedizin Berlin