

C. Olms<sup>1</sup>, C. Lautenschläger, A.F. Boeckler, J.M. Setz

# Klinische Studie zu postoperativen Sensibilitäten eines neuen selbstadhäsiven Kompositbefestigungssystems



C. Olms

In den letzten Jahren erlangten selbstadhäsive Befestigungskomposite wegen ihrer verbesserten physikalischen Eigenschaften gegenüber den konventionellen Befestigungszementen an Popularität. In der Vergangenheit stellten postoperative Hypersensibilität und Pulpenschädigung ein Problem bestimmter Kompositzemente dar. Ziel dieser prospektiven kontrollierten klinischen Studie war es, postoperative Sensibilitäten an überkronten Pfeilerzähnen, die mit einem neuen selbstadhäsiven Zement eingesetzt worden sind, zu untersuchen. 16 Patienten wurden mit 43 metallunterstützten Verblendkronen auf vitalen Pfeilerzähnen versorgt. Die Kronen wurden mit einem neuen Befestigungskomposit zementiert. Die Untersuchungen erfolgten nach Eingliederung, dann nach zwei Wochen (baseline) und sechs Monaten. Die Prüfung der Sensibilität der untersuchten Zähne wurde mit Kältespray im Vergleich zum Referenzzahn durchgeführt. Eine leichte postoperative Hypersensibilität wurde nach Zementierung (7 %) und nach zwei Wochen (4,7 %) diagnostiziert. Nach sechs Monaten konnten keine postoperativen Hypersensibilitäten mehr festgestellt werden. Aus den bisherigen klinischen Erfahrungen ist dieses selbstadhäsive Befestigungsmaterial eine ermutigende Alternative zu konventionellen Zementen, hinsichtlich postoperativer Sensibilitäten und Verarbeitung.

*Schlüsselwörter: postoperative Sensibilitäten, selbstadhäsiver Kompositzement, zahnärztliche Zemente, Befestigung von Kronen*

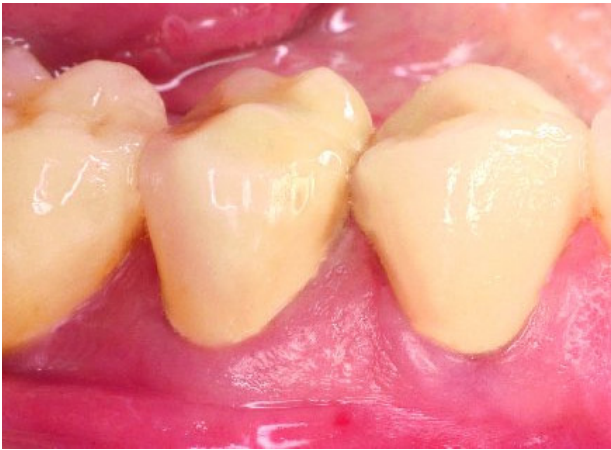## Clinical study of postoperative sensitivity with a new self-adhesive composite fixation system

Self-adhesive resin cements have gained in popularity over the past few years because of their improved physical properties as compared to conventional cements. New brands have simplified clinical handling, provided a wider range of applications and reduced pulp injury. Postoperative hypersensitivity and pulp injury were a problem in the past with certain cements. The aim of this prospective controlled clinical study was to evaluate a new self-adhesive resin cement for postoperative sensitivity. 16 patients received 43 full-coverage restorations on vital abutment teeth. The crowns were cemented with a new self-adhesive resin cement. The teeth were examined immediately after cementation, after two weeks (baseline) and after six months. Tooth sensitivity (abutment tooth and reference tooth) was examined with an ice spray test. After cementation, mild postoperative hypersensitivity was diagnosed in 7 % of the 43 vital abutment teeth. At baseline (after two weeks) the rate was reduced to 4.7 %. Postoperative hypersensitivity was not reported after six months. The overall clinical experience proved the cement to be an encouraging alternative to conventional cements with regard to postoperative sensitivity and ease of application.

*Key words: Postoperative sensitivity, self-adhesive composite cement, dental cements, crown bonding*

<sup>1</sup> Department für Zahn-, Mund-, und Kieferheilkunde, Poliklinik für Zahnärztliche Prothetik der Martin-Luther-Universität Halle-Wittenberg, Große Steinstr. 19, 06108 Halle/Saale

<sup>1</sup> Centre for Dentistry and Oral Medicine, Department of Prosthodontics, Martin-Luther-University Halle-Wittenberg, Große Steinstr. 19, 06108 Halle/Saale, Germany  
Übersetzung: LinguaDent



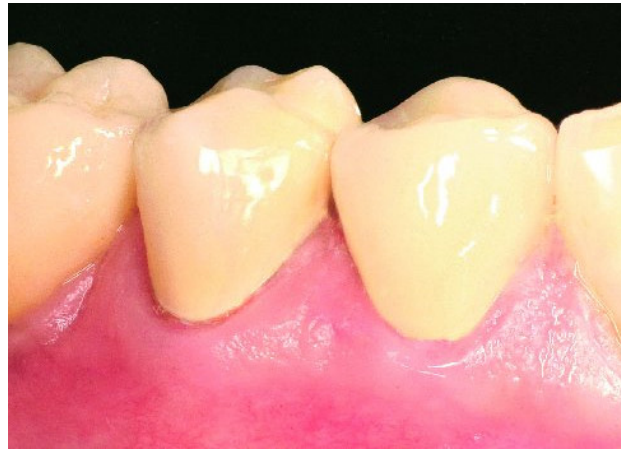**Abbildung 1** Krone 44, 45 baseline.

**Figure 1** Crown 44, 45 baseline.

## 1 Einleitung

Die definitive Befestigung vom festsitzenden Zahnersatz ist ein einmaliges und irreversibles Ereignis. Fehler, die beim Zementieren auftreten, verringern die Lebensdauer von festsitzendem Zahnersatz und erfordern zumeist die Neuanfertigung der gesamten Restauration [30]. In der Vergangenheit wurden metallunterstützte Restaurationen konventionell mit Zinkphosphat- oder Glasionomerzementen [11] definitiv eingegliedert. Das Anwendungsspektrum und der Verarbeitungsspielraum dieser Zemente waren für diese Versorgungsarten groß [3]. Im Laufe der Zeit wurden die konventionellen Zemente verbessert (kunststoffmodifizierte Glasionomerzemente [31]) und neue Befestigungsmaterialien (Kompositzemente) entwickelt. Mit dem Einzug der vollkeramischen Restaurationen [18] kam der Durchbruch der Kompositzemente. Silikatkeramiken sollten nur adhäsiv befestigt werden, um einen lang andauernden Verbund von Krone/Zahnstumpf zu erreichen. Die verbesserten physikalischen Eigenschaften dieser Kompositzemente [34] gehen mit einem höheren Behandlungsaufwand einher. Um einen dauerhaften Therapieerfolg zu gewährleisten, verlangt die adhäsive Befestigung im Gegensatz zur konventionellen Zementierung die absolute Trockenlegung des Arbeitsgebietes [21, 28]. Bevor der Zahnersatz mit dem Kompositbefestigungsmaterial eingeklebt wird, müssen die Zahnstümpfe mit Dentinadhäsiven vorbehandelt werden.

Neue selbstadhäsive Befestigungsmaterialien, die in die Gruppe der Kompositzemente [8] eingeteilt werden, wurden von verschiedenen Herstellern entwickelt. Wegen ihrer verbesserten physikalischen Eigenschaften [12] gegenüber den konventionellen Befestigungszementen erlangten diese selbstadhäsiven Befestigungsmaterialien in den letzten Jahren zunehmende Popularität. Im Vergleich zu den konventionellen adhäsiven Kompositzementen haben die selbstadhäsiven Befestigungsmaterialien eine vereinfachte klinische Handhabung. Unter relativer Trockenlegung des Arbeitsgebietes wird auf ein separates Aufbringen von Adhäsiven oder Bondingmaterialien der Zahnhartsubstanz verzichtet. Für die Langlebigkeit einer definitiven Restauration sind ebenfalls die physikalischen Parameter, besonders der Haftwert des verwendeten Befestigungsmaterials [10, 35], entscheidend. In In-vitro-Versuchen wurden gute Haftwerte auf Metalllegierungen, Zirkonoxid- und Glaske-



**Abbildung 2** Krone 44, 45 nach sechs Monaten.

**Figure 2** Crown 44, 45 after six months.

## 1 Introduction

The final bonding of a fixed denture is a single and irreversible event. Errors that arise during cementation diminish the life of fixed dentures and usually require a remake of the entire restoration [30]. In the past, metal-supported restorations were conventionally fitted finally with zinc phosphate or glass ionomer cements [11]. The range of indications and scope for working these cements were large for these types of restoration [3]. Over the course of time, the conventional cements were improved (resin-modified glass ionomer cements [31]) and new bonding materials (composite cements) were developed. With the advent of all-ceramic restorations [18] the composite cements came into their own. Silicate ceramics should be fixed only by adhesion in order to achieve a long-lasting bond between crown and tooth preparation. The improved physical properties of these composite cements [34] are associated with greater treatment effort. To ensure the lasting success of treatment, adhesive fixation requires absolute dryness of the working area, compared with conventional cementation [21, 28]. Before the denture is placed with the composite bonding material, the tooth preparations must first be treated with dentine adhesives.

New self-adhesive bonding materials, which are classified as composite cements [8], have been developed by different manufacturers. Because of their improved physical properties [12] compared with conventional bonding cements, these self-adhesive bonding materials have gained increasing popularity in the last few years. In contrast to conventional adhesive composite cements, the self-adhesive bonding materials are simpler to handle clinically. With relative moisture control of the working site, separate application of dentine adhesives or bonding materials is omitted. The physical parameters, particularly the adhesion coefficient of the employed bonding material [10, 35], are likewise crucial for the longevity of a final restoration. Good adhesion coefficients were obtained in in vitro tests on metal alloys, zirconium oxide and glass ceramics and on glass fibre-reinforced root posts [32]. The desired requirements of new bonding materials are not only the improved physical properties but also a low risk of pulp irritation.

Patient	Anzahl der Kronen Number of crowns	Baseline (2 Wochen) Baseline (2 weeks)	6 Monate 6 months
	Eingliederung Placement		
1	1	1	1
2	1	1	1
3	2	2	2
4	2	2	2
5	2	2	2
6	2	2	2
7	2	2	2
8	2	2	2
9	2	2	2
10	2	2	2
11	2	2	2
12	3	3	3
13	4	4	4
14	4	4	4
15	6	6	6
16	6	6	6

**Tabelle 1** Verteilung der Restaurationen zu den Untersuchungszeitpunkten.

**Table 1** Distribution of restorations in the study periods.

(Abb. 1–2 und Tab. 1–4: C. Olms)

ramiken sowie an glasfaserverstärkten Wurzelstiften erzielt [32]. Die gewünschten Anforderungen an neue Befestigungsmaterialien sind nicht nur die verbesserten physikalischen Eigenschaften, sondern auch ein geringes Risiko an Pulpenirritationen. In der Literatur wurden postoperative Hypersensibilitäten zwischen 0 % – 34 % in den ersten zwei Wochen nach der Zementierung mit konventionellen Zementen beschrieben [2, 9, 13, 14, 16, 20, 33]. Postoperative Hypersensibilitäten und Pulpenschädigungen stellten in der Vergangenheit ein Problem bestimmter Kompositzemente dar [7]. Bislang liegen keine klinischen Untersuchungen zu postoperativen Hypersensibilitäten mit einem selbstadhäsiven Kompositzement vor.

In der vorliegenden Studie wurde das Potential postoperativer Hypersensibilitäten nach Zementierung mit einem neuen selbstadhäsiven Kompositbefestigungsmaterial untersucht. Daneben erfolgte zusätzlich die Prüfung von Farb- und Randbeständigkeit der Zementfuge, sowie die Bestimmung der Dezementierungsrate.

## 2 Material und Methode

Im Zeitraum von 2006 bis 2007 wurden 16 Patienten, davon zehn weiblichen (62,5 %) und sechs männlichen (37,5 %) Geschlechts, im Durchschnittsalter von 50,5 Jahren (21 – 70 Jahre) mit 43 metallunterstützten (hochgoldhaltig) Verblendkronen innerhalb einer prospektiven kontrollierten Studie versorgt (Tab. 1). Die 43 Pfeilerzähne zeigten zu Beginn der Behandlung eine

In the literature postoperative hypersensitivity between 0 % and 34 % in the first two weeks after cementation with conventional cements has been described [2, 9, 13, 14, 16, 20, 33]. Postoperative hypersensitivity and pulp injuries were a problem with certain composite cements in the past [7]. There have so far been no clinical studies of postoperative hypersensitivity with a self-adhesive composite cement.

In the present study, the potential for postoperative hypersensitivity following cementation with a new self-adhesive composite fixation material was investigated. The shade and marginal stability of the cement-filled gap and the rate of decementation were also examined.

## 2 Material and method

In the period from 2006 to 2007, 16 patients, ten female (62.5 %) and six male (37.5 %) with an average age of 50.5 years (21–70 years) were treated with 43 metal-supported (high gold content) veneered crowns in a prospective controlled study (Tab. 1). The 43 abutment teeth demonstrated positive vitality at the start of the treatment. All pa-

positive Vitalität. Alle Patienten hatten eine durchschnittlich gute Mundhygiene, waren parodontal gesund oder hatten eine erfolgreich abgeschlossene Parodontalbehandlung. Die Studie wurde von der Ethikkommission der Medizinischen Fakultät der Martin-Luther-Universität Halle-Wittenberg genehmigt.

### Vorbehandlung der Kronenpfeiler

Im Rahmen der Vorbehandlung wurden vorhandene Restaurationen vollständig entfernt und kariöse Läsionen exkaviert. Pulpennahe Defekte wurden mit einem Calciumhydroxid-Präparat (Dycal Ivory, Fa. Dentsply, Konstanz, Deutschland) abgedeckt. Als Stumpfaufbaumaterial bei insuffizienter Retentions- und Widerstandsform kam Multicore (Fa. Ivoclar Vivadent, Schaan, Liechtenstein) in Kombination mit dem Dentinadhäsiv AdheSE DC (Fa. Ivoclar Vivadent, Schaan, Liechtenstein) gemäß Herstellerangaben zur Anwendung. Es wurden elf Molaren, 15 Prämolaren und 17 Frontzähne versorgt.

### Studienprotokoll und klinischer Behandlungsablauf

Die Behandlung fand in der Abteilung für Zahnärztliche Prothetik im Rahmen des klinischen Prothetikurses durch Studenten des 5. Studienjahres (34 Kronen) und durch wissenschaftliche Mitarbeiter (neun Kronen) statt.

Die Präparation des vorbereiteten Zahnstumpfes wurde als Hohlkehlpräparation [17] angelegt. Soweit der Zerstörungsgrad des Zahnstumpfes und die Retentionsform es zuließen, lag der Kronenrand supragingival. Bei subgingivaler Randlege kamen in Racestypine (Fa. Septodont, Saint-Maur-des Fossés Cedex, Frankreich) getränkte Fäden zur Eröffnung und Erweiterung des Sulkus zur Anwendung. Die Stumpfabbormung erfolgte mit den Abdruckmaterialien Impregum und Permadyne (beides Fa. 3M Espe, Seefeld, Deutschland) im Doppelmischverfahren. Die provisorischen Kunststoffkronen (Protemp 3 Garant, Fa. 3M Espe, Seefeld, Deutschland) sind mit dem eugenolfreien provisorischen Befestigungszement (Temp Bond NE, Fa. Kerr, Scafati Salerno, Italien) eingesetzt worden. Die fertig gestellte Krone wurde vor der Eingliederung auf ihre interne und ihre marginale Passung und auf suffiziente Approximalkontakte überprüft. Die Kontrolle der statischen Okklusion erfolgte mit Shimstockfolie (5–8 µm). Je nach vorliegender klinischer Situation ist die dynamische Okklusion als Front-Eckzahnführung oder als Gruppenführung eingestellt worden.

Die Kroneninnenseite wurde mit Aluminiumoxid (Al<sub>2</sub>O<sub>3</sub>, 50 µm, 2 bar) im zahntechnischen Labor der Universitätszahnklinik sandgestrahlt, bis eine gleichmäßige matte Oberfläche vorlag.

Vor dem Zementieren ist der Stumpf mit fluoridfreier Polierpaste (Klint, Fa. Voco, Cuxhaven, Deutschland) gereinigt und mit H<sub>2</sub>O<sub>2</sub> (3 %) [31] abgewischt worden. Der Zahnstumpf wurde mit Luft-Wasser-Spray abgesprüht. Danach folgte die Trocknung mit dem Luftbläser und relative Trockenlegung mit Watterollen.

Nach Aufsetzen der Mischkanüle auf die Doppelschubspritze wurden ca. 5 mm laut Herstellerangaben des Materials verworfen. Die mit dem Befestigungskomposit (Multilink Sprint, Fa. Ivoclar Vivadent, Schaan, Liechtenstein)<sup>2</sup> aufgefüllte Krone wurde unter gleichmäßigen Druck auf den Zahnstumpf platziert. War die Krone in ihrer gewünschten Lage, erfolgte unter

tients had good ordinary oral hygiene, had good periodontal health or had successfully completed periodontal treatment. The study was approved by the ethics committee of the Medical Faculty of Martin-Luther-University Halle-Wittenberg.

### Preliminary treatment of the crown abutments

Preliminary treatment involved complete removal or any existing restorations and excavation of carious lesions. Defects close to the pulp were covered with a calcium hydroxide preparation (Dycal Ivory, Dentsply, Konstanz, Germany). If the retention and resistance shape was inadequate, Multicore (Ivoclar Vivadent, Schaan, Liechtenstein) was used as core material in combination with the dentine adhesive AdheSE DC (Ivoclar Vivadent, Schaan, Liechtenstein) in accordance with the manufacturer's instructions. Eleven molars, 15 premolars and 17 anterior teeth were treated.

### Study protocol and clinical treatment sequence

The treatment took place in the Department of Dental Prosthetics as part of the clinical prosthetics course by fifth-year students (34 crowns) and by scientific researchers (nine crowns).

The tooth was prepared as a deep chamfer [17]. The crown margin was supragingival provided the degree of destruction of the tooth and the retention shape allowed this. When the margin was located subgingivally, sutures soaked in racestypine (Septodont, Saint-Maur-des Fossés Cedex, France) were used to open and extend the sulcus. The materials used to take the impression of the tooth preparation were Impregum and Permadyne (both 3M Espe, Seefeld, Germany) using the double-mix method. The temporary resin crowns (Protemp 3 Garant, 3M Espe, Seefeld, Germany) were placed with eugenol-free temporary bonding cement (Temp Bond NE, Kerr, Scafati Salerno, Italy). The completed crown was checked prior to fitting for its internal and marginal fit and for sufficient approximal contacts. Static occlusion was checked with Shimstock film (5–8 µm). Depending on the clinical situation, dynamic occlusion was adjusted as incisal/canine guidance or group guidance.

The inner surface of the crown was sand-blasted with aluminium oxide (Al<sub>2</sub>O<sub>3</sub>, 50 µm, 2 bar) in the dental laboratory of the University Dental Clinic until a uniform smooth surface was obtained.

Prior to cementation, the preparation was cleaned with fluoride-free polishing paste (Klint, Voco, Cuxhaven, Germany) and wiped off with H<sub>2</sub>O<sub>2</sub> (3 %) [31]. The tooth preparation was sprayed with air-water spray. It was then dried with the air syringe, with relative moisture control using cotton wool rolls.

After placing the mixing tip on the double-push syringe, approx 5 mm of the material was discarded in accordance with the manufacturer's instructions. The crown was filled with the bonding composite (Multilink Sprint, Ivoclar Vivadent, Schaan, Liechtenstein)<sup>2</sup> and placed on the tooth preparation using even pressure. When the crown was in the de-

<sup>2</sup> Das Befestigungsmaterial ist zurzeit nicht verfügbar.

<sup>2</sup> The bonding material is not available currently.

Kriterium / Criterion	Bewertungsmaßstab / Set of criterion	
<b>Postoperative Sensibilität</b> <b>Postoperative sensitivity</b>	0	normal / normal
	1	hypersensibel / hypersensitive
	2	keine Reaktion / no reaction
<b>Randbeständigkeit</b> <b>Marginal integrity</b>	0	nicht tastbar / not palpable
	1	Rand tastbar / margin palpable
	2	Spalt sondierbar / gap can be probed
<b>Randverfärbung</b> <b>Marginal discolouration</b>	0	keine / none
	1	partiell, weniger als 50 % / partial, less than 50 %
	2	partiell, mehr als 50 % / partial, more than 50 %
	3	gesamter Rand / entire margin
<b>Dezementierung</b> <b>Decementation</b>	0	nein / no
	1	ja / yes

**Tabelle 2** Modifizierte Ryge-Kriterien.**Table 2** Modified Ryge criteria.

ständiger Fixierung der Krone die Entfernung der groben Überschüsse mit Schaumstoffpellets. Die interdentalen Zementreste wurden mit Superflosszahnseide beseitigt. Im Anschluss folgte für je ein bis zwei Sekunden eine initiale Lichthärtung mit der Polymerisationslampe (bluephase, Fa. Ivoclar Vivadent, Schaan, Liechtenstein). Nach der initialen Polymerisation konnten noch vorhandene Überschüsse leicht mit der Sonde oder dem Scaler entfernt werden. Das Befestigungskomposit kann selbsthärtend oder dualhärtend angewandt werden. Ohne Lichtzufuhr ist der Zement nach 4,5 Minuten abgebunden.

Anschließend wurden der Sulkus nochmals auf Überschüsse kontrolliert und Zementreste ggf. mit einem feinkörnigen Diamanten entfernt und nachpoliert. Die Haftung dieses selbstadhäsiven Befestigungskomposit zum Dentin wird über ein saures phosphorsäurehaltiges Monomer erzielt. Dabei wird die Schmierschicht durchdrungen und auf das Dentin geklebt.

#### Nachuntersuchungen und Prüfkriterien

Die Nachuntersuchungen wurden von einem Untersucher durchgeführt. Die Dokumentation begann mit der definitiven Eingliederung der Kronen. Anschließend wurde nach zwei Wo-

sired position, gross excess was removed with foam pellets while steady fixation of the crown was maintained. Interdental cement residues were removed with super dental floss. This was followed by initial light curing for one to two seconds with a polymerisation lamp (bluephase, Ivoclar Vivadent, Schaan, Liechtenstein). After the initial polymerisation any excess still present could be removed easily with a probe or scaler. The bonding composite can be used self-curing or dual-curing. Without providing light, the cement is set after 4.5 minutes.

The sulcus was then checked again for excess and any cement residues were removed with a fine-grained diamond bur and polished. Adhesion of this self-adhesive bonding composite to the dentine is achieved through an acid monomer containing phosphoric acid. This penetrates the smear layer and adheres to the dentine.

#### Follow-up and test criteria

Follow-up was carried out by one investigator. Documentation began with the definitive fitting of the crowns. Follow-up took place after two weeks (baseline) and six



chen (baseline) und sechs Monaten nachkontrolliert (Abb. 1 und 2). Als Hilfsmittel zur Untersuchung dienten eine zahnärztliche Sonde (Hu-Friedy Nr. EXS3A6, Chicago, USA) und ein zahnärztlicher Spiegel. Die Sensibilitätsprüfung erfolgte mit  $-50\text{ }^{\circ}\text{C}$  Kältespray (roeko Endo-Frost, Fa. Coltène Whaledent, Langenau, Deutschland) vor und unmittelbar nach der Zementierung, nach zwei Wochen und nach sechs Monaten. Die klinischen Untersuchungsparameter wurden an den Kronenpfeilern und an vitalen Referenzzähnen erhoben. Als Kontrollpfeilerzahn kam möglichst der gleiche Zahn der Gegenseite desselben Kiefers in Betracht. War dieser nicht geeignet, wurde ein anderer entsprechender kontralateraler Referenzzahn ausgewählt. Die Kontrollzähne waren kariesfrei und nicht überkront. Die herangezogenen modifizierten Ryge-Kriterien gibt Tabelle 2 wieder [24, 25]. Zur Prüfung der Sensibilität wurde ein mit Kältespray benetztes Schaumstoffpellet für maximal sieben Sekunden an die vestibuläre Zahnfläche der Krone sowie des Referenzzahns platziert. Der Patient wurde danach befragt, ob der Kronenpfeiler im Vergleich zum Referenzzahn normal, empfindlich oder gar nicht reagierte. Die Angaben des Patienten wurden im Prüfungsprotokoll dokumentiert.

Die Prävalenzen der postoperativen Sensibilitäten wurden im Vergleich zur Sensibilität nach Eingliederung in Kreuztabellen dargestellt und auf statistische Signifikanz mit geeigneten  $\text{Chi}^2$ -Tests für abhängige Stichproben im Zeitverlauf geprüft.

### 3 Ergebnisse

#### Liegezeiten

Der vorliegende Artikel beschreibt die Auswertung der postoperativen Hypersensibilitäten der Pfeilerzähne im Untersuchungszeitraum von sechs Monaten.

#### Postoperative Hypersensibilität

Unmittelbar nach Eingliederung zeigten drei Pfeilerzähne (7 %) insgesamt von zwei Patienten eine Überempfindlichkeit gegenüber Temperaturwechsel in der Mundhöhle. Von diesen Zähnen bestand noch an einem Pfeilerzahn nach 14 Tagen eine hypersensible Reaktion, die bis zur 2. Nachkontrolle (sechs Monate) bei erhaltener Vitalität abklang. Bei einem Pfeilerzahn von einem dritten Patienten trat nach 14 Tagen eine postoperative Hypersensibilität auf, die bis zur 2. Nachuntersuchung (sechs Monate) unter Vitalitätserhaltung zurückging (vgl. Tab. 3 und Abb. 3). Nach sechs Monaten konnten keine Hypersensibilitäten mehr an den überkronten Zähnen festgestellt werden (vgl. Tab. 4).

#### Randschluss, Farbveränderung der Zementfuge, Dezementierung

Eine signifikante Aussage zur Qualität des Randschlusses, der Verfärbung der Zementfuge und Dezementierung kann aufgrund des kurzen Nachuntersuchungsintervalls an dieser Stelle noch nicht gegeben werden. Innerhalb des Untersuchungszeitraumes traten keine klinisch relevanten Veränderungen der Randintegrität, keine Verfärbung der Zementfuge, sowie Lockerung bzw. Dezementierung auf.

months (Fig. 1 and 2). A dental probe (Hu-Friedy No. EXS3A6, Chicago, USA) and a dental mirror were used to assist examination. Sensitivity was tested with  $-50\text{ }^{\circ}\text{C}$  ice spray (roeko Endo-Frost, Coltène Whaledent, Langenau, Germany) before and immediately after cementation, after two weeks and after six months. The clinical examination parameters were recorded on the crown abutments and on vital reference teeth. The same tooth on the opposite side of the same jaw as used as control abutment tooth where possible. If this was not suitable, a different corresponding contralateral reference tooth was selected. The control teeth were caries-free and uncrowned. Table 2 shows the modified Ryge criteria that were employed [24, 25]. To test sensitivity, a foam pellet moistened with ice spray was placed on the vestibular tooth surface of the crown and of the reference tooth for a maximum of seven seconds. The patient was then asked whether the crown abutment reacted normally, sensitively or not at all compared with the reference tooth. The patient's responses were documented in the study protocol.

The prevalence of postoperative sensitivity compared with the sensitivity after placement was shown in contingency tables and tested for statistical significance with suitable  $\text{chi}^2$  tests for dependent samples.

### 3 Results

#### Time in situ

The present article describes the evaluation of the postoperative hypersensitivity of the abutment teeth in the study period of six months.

#### Postoperative hypersensitivity

Immediately after placement, three abutment teeth (7 %) in two patients demonstrated hypersensitivity to temperature change in the mouth. Of these teeth, there was still a hypersensitive reaction in one abutment tooth after 14 days, which subsided by the second follow-up (six months) with preserved vitality. Postoperative hypersensitivity occurred in one abutment tooth in a third patient after two weeks, which regressed by the second follow-up (six months) with preservation of vitality (cf. Tab. 3 and Fig. 3). After six months, no further hypersensitivity was found in the crowned teeth (cf. Tab. 4).

#### Marginal seal, shade change in the cement-filled gap, decementation

A significant conclusion on the quality of the marginal seal, discolouration of the cement gap and decementation cannot be reached at this time because of the short follow-up period. Within the study period, no clinically relevant alterations of marginal integrity, no discolouration of the cement-filled gap and no loosening or decementation occurred.

			Temperaturrempfindlichkeit nach 2 Wochen		
			normal	hypersensibel	Gesamt
Temperaturrempfindlichkeit nach Eingliederung	normal	Anzahl % der Gesamtzahl	38 88,4 %	1 2,3 %	39 90,7 %
	hypersensibel	Anzahl % der Gesamtzahl	3 7,0 %	1 2,3 %	4 9,3 %
Gesamt		Anzahl % der Gesamtzahl	41 95,3 %	2 4,7 %	43 100,0 %

**Tabelle 3** Postoperative Sensibilitäten nach zwei Wochen (baseline).

#### 4 Diskussion

In dieser Studie wurde ein neues selbstadhäsives Kompositbefestigungssystem hinsichtlich postoperativer Sensibilitäten untersucht. Die Rate an aufgetretenen postoperativen Hypersensibilitäten bei diesem selbstadhäsiven Befestigungskomposit (Eingliederung 6,9 %, nach 14 Tagen 4,6 %, nach sechs Monaten 0 %) lag im Vergleich mit den in der Literatur beschriebenen Ergebnissen im unteren Drittel.

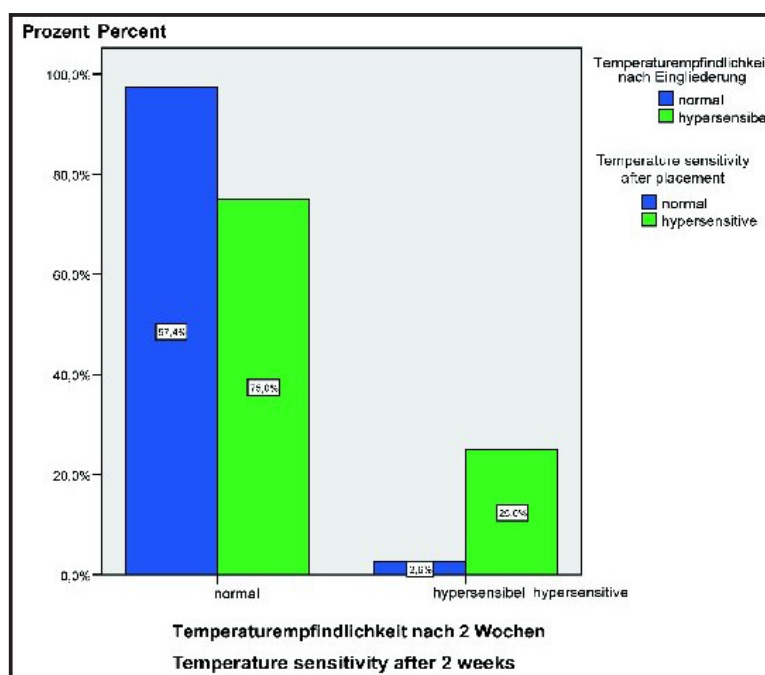
Die hier aufgeführte Methodik weist einige Diskussionspunkte auf, die im Folgenden angeführt werden. Auf eugenolhaltige Zemente [1, 5, 6, 15, 19, 29] sollte während der Provisoriumsphase verzichtet werden. Eugenolhaltige Pasten inhibieren die Polymerisationsreaktion von Kompositen und können so unter Umständen klinisch eine höhere Dezementierungsrate bewirken. Ebenfalls ist die Behandlung des Zahnstumpfes mit bestimmten Agenzien vor der Zementierung kritisch zu betrachten [26, 27]. In dieser Studie wurde der Zahnstumpf nach der mechanischen Säuberung mit H<sub>2</sub>O<sub>2</sub> (3 %) abgewischt. Dies diente der Reinigung und Desinfektion der Zahnhartsubstanz. Ein negativer Einfluss auf die Haftwerte durch diese Maßnahme kann auf Grund der geringen Konzentration und Einwirkzeit ausgeschlossen werden [4]. Es wurden keine Dezementierungen beobachtet.

Die Prüfung der postoperativen Hypersensibilitäten wurde im Vergleich zu einem geeigneten nicht überkronten Referenzzahn durchgeführt. Demnach ist ein unmittelbarer Vergleich mit einem etablierten konventionellen Zement nicht möglich. Aus publizierten Studien, die postoperative Sensibilitäten nach Zementierung

#### 4 Discussion

In this study, a new self-adhesive composite bonding system was investigated with regard to postoperative sensitivity. The rate of postoperative hypersensitivity that occurred with this self-adhesive bonding composite (6.9 % after placement, 4.6 % after two weeks, 0 % after six months) was in the lower third compared with the results described in the literature.

The method described here raises a few points for discussion, which will be described below. Eugenol-containing ce-



**Abbildung 3** Postoperative Sensibilitäten nach zwei Wochen (baseline).

**Figure 3** Postoperative sensitivity after two weeks (baseline).

			Temperature sensitivity after 2 weeks		
			normal	hypersensitive	total
Temperature sensitivity after placement	normal	number % of total	38 88.4 %	1 2.3 %	39 90.7 %
	hypersensitive	number % of total	3 7.0 %	1 2.3 %	4 9.3 %
Total	number % of total		41 95.3 %	2 4.7 %	43 100.0 %

**Table 3** Postoperative sensitivity after two weeks (baseline).

untersuchten, geht hervor, dass die Rate an Hypersensibilitäten nach Eingliederung bis sechs Monate postoperativ erhöht ist. Die Rate an postoperativen Hypersensibilitäten nach sechs Monaten war rückläufig [2, 9, 14, 16, 22]. Aus diesem Grund wurde für die Beschreibung der postoperativen Hypersensibilitäten in der vorliegenden Studie ein Untersuchungsintervall von sechs Monaten gewählt. In den angeführten klinischen Studien erfolgte die Bestimmung des Untersuchungsparameters „postoperative Hypersensibilität“ mit Hilfe von Eisspray und/ oder der subjektiven Einschätzung des Patienten [2, 9, 13, 16, 33].

Johnson et al. [14] berichten, dass 19 % der mit Glasionomerzement und 34 % der mit Zinkphosphatzement befestigten Kronenzähne auf Kältereiz zwei Wochen nach Zementierung hypersensibel reagierten. Kern et al. [16] gaben die Hypersensibilitäten mit 18,2 % für mit Glasionomer zementierte Kronen und 13,6 % für Zinkphosphat zementierte Kronen im Zeitraum von 6–11 Monaten an. Denner et al. [9] verglichen ein Glasionomerzement mit einem Kompositzement. Sie gaben an, dass in der Nachuntersuchung nach einer Woche 13,3 % der Pfeilerzähne, die mit einem Kompositzement eingesetzt worden sind, eine leichte Überempfindlichkeit aufwiesen. Die Rate für die mit Glasionomer befestigten Kronen betrug 5,9 %. Nach sechs Monaten gab es keine signifikanten Unterschiede mehr zwischen den beiden Zementtypen. Die postoperative Hypersensibilität ergab für beide 5,9 %. In der Untersuchung von Yoneda et al. [33] traten bei keinem der 99 vitalen Pfeilerzähne nach Zementierung mit einem kunststoffmodifizierten Glasionomerzement postoperative Symptome auf. Auch beobachtete Jøkstad [13] keine postoperativen Hypersensibilitäten bei überkronen Pfeilerzähnen, die entweder mit einem kunststoffmodifizierten Glasionomerzement oder Zinkphosphatzement eingesetzt wurden. Metz und Brackett [20] fanden nur bei 3,1 % mit Glasionomer eingesetzten Kronen eine postoperative Hypersensibilität. Im Unterschied zu den oben genannten Häufigkeiten geben Plant et al. [23] eine höhere Rate an Pulpenirrita-

ments [1, 5, 6, 15, 19, 29] should be avoided during the temporary period. Pastes containing eugenol inhibit the polymerisation reaction of composites and so may cause a higher decementation rate clinically. Treatment of the tooth preparation with certain agents prior to cementation must also be regarded critically [26, 27]. In this study, the prepared tooth was wiped with H<sub>2</sub>O<sub>2</sub> (3 %) after mechanical cleaning. This served to clean and disinfect the dentine. A negative effect of this measure on the adhesion coefficients can be ruled out because of the low concentration and brief contact time [4]. No decementation was observed. Postoperative hypersensitivity was tested in comparison with a suitable uncrowned reference tooth. Thus, a direct comparison with an established conventional tooth is not possible. It is apparent from published studies that investigated postoperative after cementation that the rate of hypersensitivity is increased up to six months after placement. The rate of postoperative hypersensitivity fell after six months [2, 9, 14, 16, 22]. For this reason, a follow-up period of six months was chosen for the description of postoperative hypersensitivity in the present study. In the listed clinical studies, the parameter “postoperative hypersensitivity” was determined using ice spray and/or the patient’s subjective assessment [2, 9, 13, 16, 33].

Johnson et al. [14] report that 19 % of crowns fixed with glass ionomer cement and 34 % of crowns fixed with zinc phosphate cement reacted hypersensitively to a cold stimulus two weeks after cementation. Kern et al. [16] reported hypersensitivity rates of 18.2 % for crowns cemented with glass ionomer and 13.6 % for crowns cemented with zinc phosphate in a period of 6–11 months. Denner et al. [9] compared a glass ionomer cement with a composite cement. They reported that on follow-up after one week 13.3 % of the abutment teeth that were fixed with a composite cement showed slight hypersensitivity. The rate was 5.9 % for crowns fixed with glass ionomer cement. After six months, there were no longer any significant differences between the two types of cement. The postoperative hypersensitivity was 5.9 % for both.



			Temperaturempfindlichkeit nach 6 Monaten	
			normal	Gesamt
Temperatur-empfindlichkeit nach Eingliederung	normal	Anzahl % der Gesamtzahl	39 90,6 %	39 90,6 %
	hypersensibel	Anzahl % der Gesamtzahl	4 9,4 %	4 9,4 %
Gesamt	Anzahl % der Gesamtzahl		43 100,0 %	43 100,0 %

**Tabelle 4** Postoperative Sensibilitäten nach sechs Monaten.

tionen für Glasionomerzemente an, als im Vergleich zu Zinkphosphatzementen. In einer Untersuchung von *Bebermeyer* und *Berg* [2] entsprach die Rate für Glasionomerzemente 11,1 % und für Zinkphosphatzemente 13,3 % nach Zementierung. In einer klinischen Untersuchung mit Verblendkronen, die entweder mit Zinkphosphat- oder Glasionomerzement befestigt wurden, zeigten fünf von 17 vitalen Pfeilerzähnen eine postoperative Hypersensibilität nach Eingliederung, die ohne Vitalitätsverlust wieder nach sechs Monaten abklang [22].

Als eine Ursache von thermisch bedingten Schmerzempfindungen an überkronen Zähnen wird die Kombination aus dünnen Restdentin- und dicken Metallwandstärken, aufgrund der sehr guten Wärmeleitfähigkeit des Metalls, angesehen. Ebenfalls können auch Befestigungsmaterialien für Hypersensibilitäten verantwortlich gemacht werden [30].

#### Beurteilung der Verarbeitung

Ein Großteil der Studienpatienten (Anzahl 13) wurden im klinischen Studentenkurs behandelt. Während der Zementierung, die unter Aufsicht des Kursassistenten erfolgte, gab es keine Komplikationen. Vor allem die gute Dosierbarkeit des Materials mit Hilfe der Mischkanüle erwies sich als sehr elegant und als präziser im Vergleich zum Kapselsystem [16]. Weiterhin gewährleistet das Doppelschubspritzensystem eine optimale Dosierung der beiden Zementkomponenten und eine gleich bleibende Konsistenz. Anders als beim Zinkphosphatzement müssen, unmittelbar nachdem die Krone in die definitive Endposition platziert ist, grobe Überschüsse sofort entfernt werden. Bei nebeneinander liegenden Kronen ist es von Vorteil, sie nacheinander zu befestigen, da

In the study by *Yoneda* et al. [33] postoperative symptoms did not occur in any of the 99 vital abutment teeth following cementation with a resin-modified glass ionomer cement. *Jokstad* [13] did not observe any postoperative hypersensitivity in crowned abutment teeth placed with either resin-modified glass ionomer cement or zinc phosphate cement. *Metz* and *Brackett* [20] found postoperative hypersensitivity in only 3.1 % of crowns placed with glass ionomer. In contrast to the rates described above, *Plant* et al. [23] report a higher rate of pulp irritation for glass ionomer cement compared with zinc phosphate cements. In a study by *Bebermeyer* and *Berg* [2] the rate after cementation was 11.1 % for glass ionomer cements and 13.3 % for zinc phosphate cements. In a clinical study with veneered crowns that were fixed with either zinc phosphate or glass ionomer cement, five out of 17 vital abutment teeth showed postoperative hypersensitivity after placement, which subsided after six months without loss of vitality [22].

The combination of thin residual dentine and thick metal walls is regarded as a cause of the thermal pain sensations in crowned teeth, due to the very good heat conduction of the metal. Bonding materials may also be held responsible for hypersensitivity [30].

#### Assessment of handling

The majority of the patients in the study (13 patients) were treated in the clinical students' course. There were no complications during cementation, which was carried out under the course assistant's supervision. In particular, the good control of the material using the mixing tip proved to be very elegant and more precise compared with the capsule system [16]. Furthermore, the double-push syringe system ensures optimal dosing of the two cement components and uniform consistency. Unlike with zinc phosphate cement, gross excess must be removed immediately after the crown is placed in its final position. When adjacent crowns are placed, it is an advantage to fix them in success as excess ce-

			Temperature sensitivity after 6 months	
			normal	total
Temperature sensitivity after placement	normal	number % of total	39 90.6 %	39 90.6 %
	hypersensitive	number % of total	4 9.4 %	4 9.4 %
Total	number % of total		43 100.0 %	43 100.0 %

**Table 4** Postoperative sensitivity after six months.

Zementüberschüsse interdental unter Sicht leichter zu entfernen sind. Dieses selbstadhäsive Befestigungsmaterial vereinfacht den Zementierungsvorgang im Vergleich zur Vorgehensweise zu adhäsiven Zementen erheblich und ist mit dem Behandlungsaufwand den konventionellen Zementen gleichzusetzen.

## 5 Schlussfolgerung

Im Vergleich mit den aus der Literatur bekannten Angaben zu postoperativen Hypersensibilitäten der etablierten Zementarten, zeigte das hier untersuchte neue selbstadhäsive Befestigungskomposit eine klinisch akzeptable Rate hinsichtlich postoperativer Hypersensibilitäten. Gegenwärtig konnten gute klinische Ergebnisse mit metallunterstützten (hochgoldhaltigen) Verblendkronen erreicht werden. Aus den bisherigen klinischen Erfahrungen ist dieses selbstadhäsive Befestigungsmaterial eine ermutigende Alternative zu konventionellen Zementen, hinsichtlich postoperativer Sensibilitäten und Verarbeitung. Die klinische Langzeitbeobachtung und zusätzliche prospektive Untersuchungen sind abzuwarten, um eine endgültige Beurteilung abzugeben. DZZ

ment is easier to remove under vision. This self-adhesive bonding material simplifies the cementation process considerably compared with the procedure with adhesive cements and is equivalent to conventional cements in treatment effort.

## 5 Conclusion

Compared with the data in the literature on postoperative hypersensitivity with the established cement types, the new self-adhesive bonding composite studied here demonstrated a clinically acceptable rate of postoperative hypersensitivity. Good clinical results were obtained with metal-supported (high gold content) veneered crowns. From clinical experience to date, this self-adhesive bonding material is an encouraging alternative to conventional cements as regards postoperative sensitivity and handling. Long-term clinical observation and additional prospective studies must be awaited before a final assessment can be made. DZZ

### Korrespondenzadresse:

Dr. Constanze Olms  
Spezialistin für Prothetik  
Department für Zahn-, Mund-, und Kieferheilkunde,  
Poliklinik für Zahnärztliche Prothetik  
der Martin-Luther-Universität Halle-Wittenberg  
Große Steinstr. 19  
06108 Halle/Saale

## Literatur

1. Bayindir F, Akyil MS, Bayindir YZ: Effect of eugenol and non-eugenol containing temporary cement on permanent cement retention and microhardness of cured composite resin. *Dent Mater J* 22, 592–599 (2003)
2. Bebermeyer RD, Berg JH: Comparison of patient-perceived postcementation sensitivity with glass-ionomer and zinc phosphate cements. *Quint Int* 25, 209–214 (1994)
3. Behr M: Zemente in der Zahnmedizin. *Quintessenz* 54, 829–837 (2003)
4. Boeckler L, Schaller HG, Gernhardt ChR: Klinische Erfahrungen mit dem selbstkonditionierenden Dentinhaftvermittlungssystem AdheSE in Klasse I- und II-Kavitäten – Einjahresergebnisse. *Dtsch Zahnärztl Z* 62, 452–457 (2007)
5. Brackett WW, Metz JE: Performance of a glass ionomer luting cement over 5 years in a general practice. *J Prosthet Dent* 67, 59–61 (1992)
6. Cavalho CN, de Oliveira Bauer JR, Loguerio AD, Reis A: Effect of zoe temporary restoration on resin-dentin bond strength using different adhesive strategies. *J Esthet Restor Dent* 19, 144–153 (2007)
7. Christensen GJ: Resin cements and postoperative sensitivity. *J Am Dent Assoc* 131, 1197–1199 (2000)
8. Christensen GJ: Should resin cements be used for every cementation? *J Am Dent Assoc* 138, 817–819 (2007)
9. Denner N, Heydecke G, Gerds T, Strub JR: Clinical comparison of postoperative sensitivity for an adhesive resin cement containing 4-META and a conventional glassionomer cement. *Int J Prosthodont* 20, 73–78 (2007)
10. El-Mowafy OM, Fenton AH, Forrester N, Milenkovic M: Retention of metal ceramic crowns cemented with resin cements: Effects of preparation taper and height. *J Prosthet Dent* 76, 524–529 (1996)
11. Hickel R, Voß A: (Langzeit)erfahrungen mit Glasionomerzementen. *Dtsch Zahnärztl Z* 43, 263–271 (1988)
12. Ibarra G, Johnson GH, Geurtsen W, Vargas M: Microleakage of porcelain veneer restorations bonded to enamel and dentin with a new self-adhesive resin based dental cement. *Dent Mat* 23, 218–225 (2007)
13. Jokstad A: A split-mouth randomized clinical trial of single crowns retained with resin-modified glass-ionomer and zink phosphate luting cements. *Int J Prosthodont* 17, 411–416 (2004)
14. Johnson GH, Powell LV, DeRouen TA: Evaluation and control of post-cementation pulpal sensitivity. Zinc phosphate and glass ionomer luting cements. *J Am Dent Assoc* 124, 38–46 (1993)
15. Kanakuri K, Kawamoto Y, Kakehashi Y, Matsumara H: Influence of temporary cement remnant and surface cleaning method on bond strength to dentin of a composit luting system. *J Oral Sci* 47, 9–13 (2005)
16. Kern M, Kleimeier B, Schaller HG, Strub JR: Clinical comparison of postoperative sensitivity for a glass ionomer and a zinc phosphate luting cement. *J Prosthet Dent* 75, 159–162 (1996)
17. Kern M, Schaller HG, Strub JR: Randschluß von Konuskronen vor und nach der Zementierung. *Quintessenz* 45, 37–48 (1994)
18. Kerschbaum Th: Metallkeramik – ein halbes Jahrhundert im Dienste der Patienten. *Zahnärztl Mitt* 96, 20, 44–50 (2006)
19. Lawson NC, Burgess JO, Mercante D: Crown retention and flexural strength of eight provisional cements. *J Prosthet Dent* 98, 455–460 (2007)
20. Metz JE, Brackett WW: Performance of glass ionomer luting cement over 8 years in a general practice. *J Prosthet Dent* 71, 13–15 (1994)
21. O'Brien JA, Retief DH, Denys FR: Effects of saliva contamination and phosphoric acid composition on bond strength. *Dent Mater* 3, 265–273 (1987)
22. Pishwa L, Freesmeyer WB, Blumenrath B: Verblendkronen aus CAD/CAM-Lasersergesinterten Gerüsten – eine Anwendungsbeobachtung. *Dtsch Zahnärztl Z* 62, 470–477 (2007)
23. Plant CG, Knibbs PJ, Tobias RS, Britton AS, Rippin JW: Pulpal response to a glassionomer luting cement. *Br Dent J* 165, 54–58 (1988)
24. Ryge G, Snyder M: Evaluation the clinical quality of restorations. *J Am Dent Assoc* 87, 369–377 (1973)
25. Ryge G: Clinical criteria. *Int Dent J* 30, 347 (1980)
26. Sarac D, Sarac YS, Kulunk S, Kulunk T: Effect of the dentin cleansing techniques on dentin wetting and on the bond strength of a resin luting agent. *J Prosthet Dent* 94, 363–369 (2005)
27. Sarac D, Bulucu B, Sarac YS, Kulunk S: The effect of dentin-cleaning agents on resin cement bond strength to dentin. *J Am Dent Assoc* 139, 751–758 (2008)
28. Silverstone LM, Hicks MM, Featherstone MJ: Oral fluid contamination of etched enamel surfaces. A SEM study. *J Am Dent Assoc* 111, 329–332 (1985)
29. Wichmann M, Roßbach A, Fust G: Der Einfluß provisorischen Zementierens auf die Haftung definitiver Befestigungszemente an Dentin- und Metalloberflächen. *Dtsch Zahnärztl Z* 49, 245–249 (1994)
30. Wichmann M: Kronenersatz. In Koec B (Hrsg). *Kronen- und Brückenprothetik*. Urban und Fischer, München 1999, 255–288.
31. Wilson AD: Resin-modified glass-ionomer cements. *Int J Prosthodont* 3, 425–429 (1990)
32. Wissenschaftliche Dokumentation: Multilink Sprint. Ivoclar Vivadent Schaan 2006
33. Yoneda S, Morigami M, Sugizaki J, Yamada T: Short-term clinical evaluation of a resin-modified glass-ionomer luting cement. *Quintessence Int* 36, 49–53 (2005)
34. Yoshida K, Tanagawa M, Atsuta M: In-vitro solubility of three types of resin and conventional luting cements. *J Oral Rehabil* 25, 285–291 (1998)
35. Zidan O, Ferguson GC: The retention of complete crowns with three different tapers and luted with four different cements. *J Prosthet Dent* 89, 565–571 (2003)