

Marie-Elise Jennes, Jürgen Mehrhof, Frank Peter Strietzel, Falk Schwendicke, Sascha Herbst, Benedikt Spies

Digitale Therapieplanung und Versorgung eines Patienten mit generalisiertem Zahnhartsubstanzverlust*

Warum Sie diesen Beitrag lesen sollten?

Ein digitaler Workflow kann helfen die erforderliche, detaillierte Planung und zeitaufwändige Therapie im Rahmen komplexer Rehabilitationen für alle Beteiligten effizienter zu gestalten.

Einführung: Festsitzende, implantat-prothetische Rehabilitationen von Patienten mit massiven Zahnhartsubstanzverlusten erfordern häufig eine vertikale Neueinstellung und sind meist im Hinblick auf die Materialauswahl sowie den Behandlungsablauf sehr komplex. Um den klinischen und laborseitigen Aufwand sowie die Notwendigkeit intraoraler Anproben und Anpassungen auf ein Minimum zu reduzieren, steht mittlerweile diverse Hard- und Software zur Datenakquise, -verarbeitung und Therapieplanung zur Verfügung, welche in Kombination mit einem prothetisch-orientierten „backward planning“ zu einer gesteigerten Planungssicherheit, auch im Rahmen der Implantation, führen kann. Entsprechend der aktuellen Datenlage können jedoch noch keine evidenzbasierten Behandlungsrichtlinien bezüglich der komplexen prothetischen Rehabilitation von Patienten mit ausgeprägten Zahnhartsubstanzdefekten formuliert werden, was die individuell zugeschnittene Auswahl der geeigneten Materialien und Behandlungsabläufe zusätzlich erschwert.

Behandlungsmethoden: Ein 68-jähriger Patient stellte sich mit einem prothetisch insuffizient versorgten Lückengebiss, einem generalisierten Zahnhartsubstanzverlust sowie einem daraus resultierenden Deckbiss im Frontzahnbereich und dem Wunsch nach einem ästhetischen wie funktionell befriedigenden Zahnersatz vor. Da eine adäquate prothetische Rehabilitation nur in Kombination mit einer Bisshebung möglich und sinnvoll erschien, wurde eine provisorische Phase zur Testung der angestrebten Bisshöhe von ca. 6 Monaten vorangestellt. Vor Durchführung der vertikalen Neueinstellung wurde die Oberkieferposition dreidimensional erfasst und ein Gesichtsscan sowie ein intraoraler Oberflächenscan vorgenommen. Anhand dieser Daten fand ein prothetisch-orientiertes „backward planning“ statt, auf dessen Grundlage eine non-invasive, zahnfarbene adjustierte Schiene im Oberkiefer und Schalenprovisorien im Unterkiefer hergestellt und zur Testung der angestrebten Bisslage für 6 Monate provisorisch getragen wurden. Parallel wurde in den Regionen 23 und 24 navigiert implantiert. Nach Abschluss der provisorischen Phase wurden die Zähne im Oberkiefer präpariert und mit direkten Provisorien versorgt. Die Abformung wurde sowohl über einen intraoralen Oberflächen-Scan als auch konventionell mit einem Polyether vorgenommen. Die Eingliederung der monolithischen ZrO₂-Kronen und -Brücken erfolgte adhäsiv. Nach Be-

Charité – Universitätsmedizin Berlin, Abt. für Zahnärztliche Prothetik, Alterszahnmedizin und Funktionslehre: Marie-Elise Jennes
Universitätsklinikum Freiburg, Department für Zahn-, Mund- und Kieferheilkunde, Klinik für Zahnärztliche Prothetik: Prof. Dr. Benedikt Spies
Zahntechnik Mehrhof GmbH, Reuchlinstr. 11, 10553 Berlin-Tiergarten: Jürgen Mehrhof, ZTM

Charité – Universitätsmedizin Berlin, Abt. für Oralmedizin, Zahnärztliche Röntgenologie und Chirurgie: Dr. Dr. Frank Peter Strietzel
Charité – Universitätsmedizin Berlin, Abt. für Zahnerhaltung und Präventivzahnmedizin: Prof. Dr. Falk Schwendicke; Dr. Sascha Herbst

*Deutsche Version der englischen Erstveröffentlichung von Jennes ME, Mehrhof J, Strietzel FP, Schwendicke F, Herbst S, Spies B: Digital treatment planning and prosthetic rehabilitation of a patient suffering from generalized tooth wear. Dtsch Zahnärztl Z Int 2020; 2: 73–81

Zitierweise: Jennes ME, Mehrhof J, Strietzel FP, Schwendicke F, Herbst S, Spies B: Digitale Therapieplanung und Versorgung eines Patienten mit generalisiertem Zahnhartsubstanzverlust. Dtsch Zahnärztl Z 2020; 75: 144–153

Peer-reviewed article: eingereicht: 19.09.2019, revidierte Fassung akzeptiert: 13.01.2020

DOI.org/10.3238/dzz.2020.0144-0153

handlungsabschluss wurde eine Michigan-Schiene digital entworfen und gefräst.

Ergebnisse: Bedingt durch die geringe Notwendigkeit funktioneller und ästhetischer Anproben reduzierte die digitale Erfassung der o.g. Daten die Behandlungs- und Laborzeit signifikant. Durch eine provisorische Phase konnte eine Adaptation des stomatognathen Systems an die vertikale Neueinstellung sichergestellt werden.

Schlussfolgerungen: Das präsentierte Vorgehen stellt eine vorhersagbare und effiziente Methode zur Versorgung eines Lückengebisses mit ausgeprägten generalisierten Zahnhartsubstanzverlusten dar.

Schlüsselwörter: Therapieplanung; digitaler Workflow; „backward planning“; Bisshebung; CAD/CAM

1. Einführung

Festsitzende, implantat-prothetische Rehabilitationen von Patienten mit massiven Zahnhartsubstanzverlusten erfordern häufig eine vertikale Neueinstellung und sind in den meisten Fällen durch die Notwendigkeit einer non-invasiven provisorischen Testphase mit einem hohen Planungs- und nicht unerheblichen Zeitaufwand verbunden. Um den klinischen und laborseitigen Aufwand sowie die Notwendigkeit intraoraler Anproben und Anpassungen auf ein Minimum zu reduzieren, stehen mittlerweile diverse Hard- und Software zur Datenakquise, -verarbeitung und Therapieplanung zur Verfügung. Beispielhaft seien intra- und extraorale Oberflächenscanner, digitale Volumentomografen sowie entsprechende Software-Lösungen zum Verknüpfen der generierten Daten und zum computer-gestützten Design (Computer-aided design, CAD) des Zahnersatzes genannt. So kann z.B. die Physiognomie des Gesichtes durch das Erstellen eines dreidimensionalen Gesichtsscans in der Laborsoftware hinterlegt werden. Dieses Vorgehen ermöglicht vor Implantationen in Kombination mit einem prothetisch orientierten „backward planning“ sowohl dem Behandler als auch dem Patienten eine gesteigerte Planungssicherheit im Hinblick auf Funktionalität und Ästhetik. Die richtige Materialauswahl sowie die Planung der Behandlungsabläufe wird jedoch durch einen Mangel an evidenzbasierten Behandlungsrichtlinien erschwert [1, 17].

2. Falldarstellung

2.1 Ausgangsbefund

Ein 68-jähriger Patient stellte sich in der Abteilung für Zahnärztliche Prothetik, Alterszahnmedizin und Funktionsdiagnostik des Charité Centrus 3 für Zahn-, Mund- und Kieferheilkunde mit einem prothetisch insuffizient versorgten Lückengebiss, generalisiertem Zahnhartsubstanzverlust sowie einem daraus resultierenden Deckbiss im Frontzahnbereich und dem Wunsch nach einem ästhetischen wie funktionell befriedigenden Zahnersatz vor. Allgemeinanamnestisch bestanden keine Besonderheiten. Nach eingehender klinischer Untersuchung und Befunderhebung zeigte sich ein prothetisch und konservierend versorgungsbedürftiges Lückengebiss mit einem multifaktoriell (Bruxismus, Attrition, Erosionen) bedingten Verlust an vertikaler Dimension und einem daraus resultierenden Deckbiss im Frontzahnbereich. Die Zähne 18, 15, 22, 23, 24, 26, 28, 36, 38, 46 und 48 fehlten. Parodontal konnte ein geringgradiger generalisierter horizontaler Knochenabbau von $< \frac{1}{3}$ der Wurzellänge im Bereich der Oberkiefer-Seitenzähne sowie von $\frac{1}{3}$ bis $\frac{2}{3}$ der Wurzellänge in der Oberkieferfront festgestellt werden. (Abb. 1). Die seit 2007 getragene Modellgussprothese im Oberkiefer, welche die Zähne 22, 23, 24 sowie 26 ersetzte, wies aufgrund des fortgeschrittenen Zahnhartsubstanzverlustes keine Retention mehr auf. Die zahnbegrenzten

Lücken in regio 36 und 46 waren prothetisch nicht versorgt. Schlifffacetten waren auf allen Zähnen zu erkennen (Abb. 2a, 2b, 3) Insbesondere die Zähne 25 und 47 wiesen aufgrund von Attritionen einen starken Zahnhartsubstanzverlust auf. Extraoral imponierte ein verkleinertes unteres Gesichtsdrittel. Ein funktionelles Screening auf schmerzhaftes CMD wurde auf Grundlage des CMD-Kurbefundes nach Jakstat und Ahlers [2] durchgeführt. Die Wahrscheinlichkeit für die Entwicklung einer CMD wurde in diesem Zusammenhang als unwahrscheinlich eingeordnet. Die aus den genannten Befunden abgeleiteten Diagnosen finden sich in Tabelle 1. Die Kategorisierung des Zahnhartsubstanzverlustes wurden über den Modifizierten Tooth Wear Index nach Donachie und Walls vorgenommen [9]. Da eine adäquate prothetische Rehabilitation nur in Kombination mit einer Bisshebung möglich und sinnvoll erschien, wurde eine provisorische Phase zur Austestung der angestrebten Bisshöhe von ca. 6 Monaten vorangestellt.

2.2 Integration von Bissnahme und Kieferrelationsbestimmung in den digitalen Workflow

Die benötigte Bisshebung wurde zuvor im Hinblick auf die geplante Prothetik im Labor ermittelt und der Sprechabstand klinisch überprüft. Vor der Bissnahme wurde der Patient gebeten, eine hydrostatische Relaxationsschiene für 30 min (Aqualizer,

Digital treatment planning and prosthetic rehabilitation of a patient suffering from generalized tooth wear

Introduction: Implant supported fixed reconstructions in patients with massive tooth wear often require an increase of the vertical dimension of occlusion (VDO) and can be considered complex in terms of material selection and the treatment procedures. In order to reduce clinical and laboratory efforts as well as the need of adjustments it is nowadays possible to implement several hard- and software tools to acquire and process three-dimensional data. Along with prosthetic backward planning, the final outcome might be improved with such technologies. However, according to the recent literature, there are no evidence-based treatment guidelines available for patients with massive tooth wear, impeding selection of long-term reliable materials and a specific treatment procedure.

Treatment methods: A 68-year-old patient presented clinically insufficient prosthetic reconstructions in a partially edentulous arch in combination with massive tooth wear, that finally resulted in a deep bite. He aimed for aesthetically pleasing and functional reconstructions. Due to massive and generalized loss of dental hard tissues, adequate treatment was only possible by increasing the VDO, which included provisionalization for 6 months. Before bite registration, the position of the maxilla was three-dimensionally determined. Furthermore, a scan of the face as well as an intraoral scan were performed. Based on the acquired data, a prosthetic backward planning was performed and the ascertained vertical height was transferred to a noninvasive splint in the upper jaw as well as to temporary eggshell restorations in the lower jaw. During 6 months of provisionalization, guided implant surgery in the region of former teeth 23 and 24 was performed. After the provisional phase, maxillary teeth were prepared and direct temporary restorations were inserted. Subsequently, impressions were taken using an intraoral scanner and a polyether material. Finally, monolithic ZrO₂ crowns and bridges were adhesively luted to the abutment teeth. After the treatment, a Michigan splint was designed and milled using CAD/CAM (computer aided design/computer aided manufacturing).

Results: By increasing the VDO in the provisional phase, it was possible to achieve an adaptation of the stomatognathic system before incorporating the final reconstructions. The digital workflow contributed to increasing time efficacy.

Conclusion: The presented treatment describes a predictable and efficient method to rehabilitate patients with massive tooth wear.

Keywords: therapy planning; digital workflow; backward planning; bite elevation; CAD/CAM

Dentatrade International, Köln, Deutschland) zu tragen (Abb. 4). So sollte das Risiko, einen potenziell neuromuskulär bedingten Zwangsbiss einzunehmen, reduziert werden.

Nach Entfernung der Relaxations-schiene wurde ein laborgefertigtes Registrierbehelf aus lighthärtenden Kunststoffplatten (C-Plast, Candulor, Rielasingen-Worblingen, Deutsch-

land) verwendet, um die prospektiv angestrebte Bisslage zu registrieren (Abb. 5). Hierfür erfolgte zunächst die Unterschichtung der Platte mit einem BisGMA (Luxatemp, DMG Chemisch-Pharmazeutische Fabrik, Hamburg, Deutschland) im Unterkiefer. Die Impressionen der Zähne wurden im plastischen Zustand des Unterschichtungsmaterials bis auf die Impressionen der Höckerspitzen und Inzisalkanten eingekürzt. Nach Fixierung am Unterkiefer erfolgte schrittweise die Unterschichtung im Oberkiefer: Hierbei wurden zunächst nur die Inzisalkanten der mittleren Oberkiefer-Inzisivi unterschichtet und die Impressionen auf ein Minimum eingekürzt. Dieses Registrat wurde im Folgenden mehrfach auf Reproduzierbarkeit des Bisses getestet. Nachfolgend fand eine Unterschichtung der Oberkiefer-Seitenzähne und somit eine endgültige Verschlüsselung des Bisses statt.

Zur Erfassung der Oberkieferposition in Relation zur sog. Natural Head Position (NHP) wurde das PlaneSystem (Zirkonzahn GmbH, Pustertal, Italien) genutzt. Das PlaneSystem besteht aus dem PlaneFinder, dem virtuellen und realen Artikulator PS1, dem PlanePositioner sowie der PlaneSystem-Software. Dies bietet den Vorteil patientenindividuelle Unterschiede der natürlichen Kopfposition, wie auch den Neigungswinkel der Okklusionsebene zur registrierten Position zu erfassen (Abb. 6). Anhand der ermittelten Winkel lassen sich die Modelle über den PlanePositioner im Artikulator PS1 positionieren, welcher patientenindividuelle Dreh-, Gleit- und Schließbewegungen des Kiefers simulieren kann. Um die virtuelle Zuordnung der akquirierten Daten und Koordinaten in den dreidimensionalen Raum zu ermöglichen, wurde die Position der einartikulierten Modelle im PS1-Artikulator mithilfe des Streifenlichtscanners S600 ARTI erfasst und durch die PlaneSystem-Software (Zirkonzahn.Modellier, Zirkonzahn GmbH, Pustertal, Italien) auf einen in die Software virtuell integrierten Artikulator übertragen. Die Erfassung der Physiognomie des Gesichtes erfolgte durch die Nutzung eines Extraoral-scanners (Face Hunter, Zirkonzahn),

welcher die achsenbezogene Positionierung des Gesichtes im virtuellen Artikulator durch die Erfassung eines 3D-Gesichtsdatenscans ermöglichte (Abb. 7).

2.3 Erstellen eines digitalen Wax-up und intraorale Anprobe in Form eines Mock-up

Nach Erfassung der dreidimensionalen Relation beider Kiefer sowie der achsenbezogenen Positionierung des Gesichtsscans konnte im Folgenden ein Set-up beider Kiefer im Sinne eines Computer-aided designs (CAD) erstellt (Zirkonzahn.Modellier, Zirkonzahn) und gedruckt werden (Form 2, Formlabs, Somerville, USA) (Abb. 8). Die gedruckten Modelle ermöglichten die Herstellung eines Übertragungsschlüssels aus transparentem Silikon (Hardglass, Ichem, Palosco, Italien), um das erstellte Set-up in Form eines Mock-ups intraoral hinsichtlich der Phonetik und Ästhe-

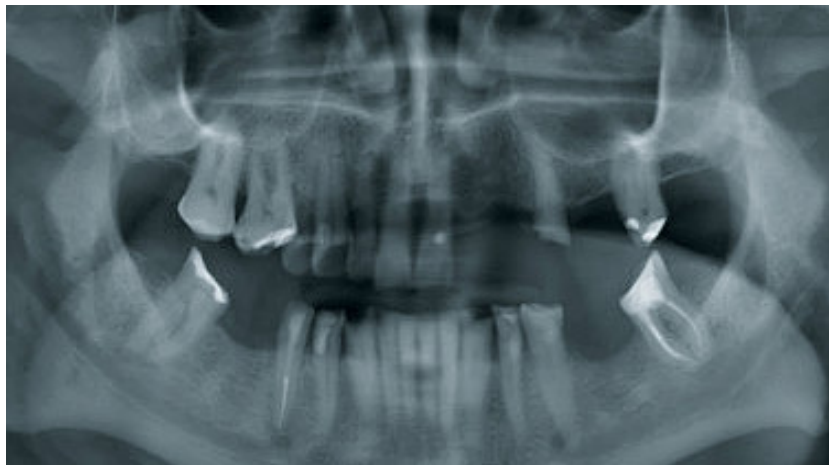


Abbildung 1 Panoramaschichtaufnahme der Ausgangssituation. Röntgenologisch ist an Zahn 47 eine apikale Aufhellung zu erkennen.

tik zu bewerten (Abb. 9). Nach Aus-testen des Mock-ups wurde die definitive prothetische Versorgung wie folgt geplant:

- monolithische ZrO₂-Kronen in regio 17, 16, 15, 13, 12, 11
- monolithische ZrO₂-Brücken in regio 24–26, 34–37, 44–47
- verschraubte, implantatgetragene monolithische ZrO₂-Extensionsbrücke in regio 22–24

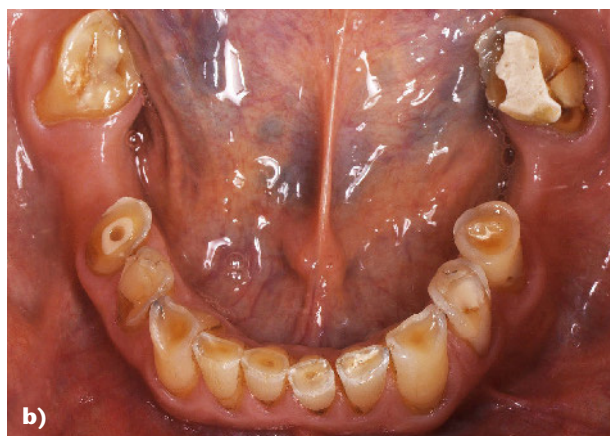
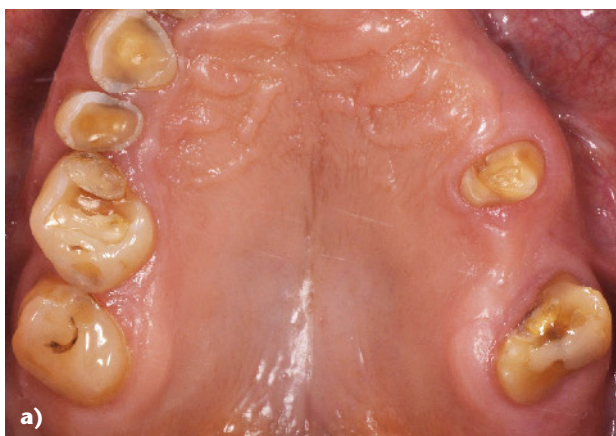

Abbildung 2a und 2b Der intraorale Befund ergab ein prothetisch und konservierend insufficient versorgtes adultes Lückengebiss. Der massive Verlust an Zahnhartsubstanz lässt sich insbesondere auf den Okklusalfächern der Molaren, auf den Palatinalflächen der Oberkiefer- sowie auf den Inzisalkanten der Unterkiefer-Inzisivi erkennen.

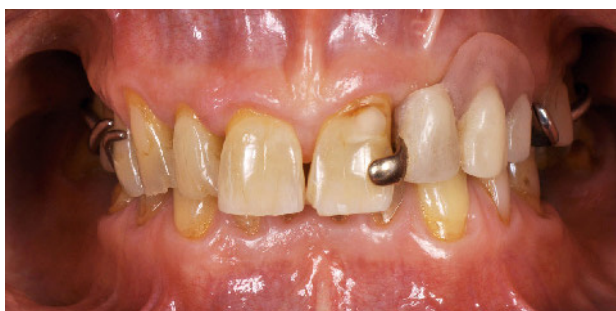

Abbildung 3 Durch den Verlust von Zahnhartsubstanz kam es zu einer deutlichen Reduktion der vertikalen Dimension, welche klinisch in Form eines Deckbisses imponierte.

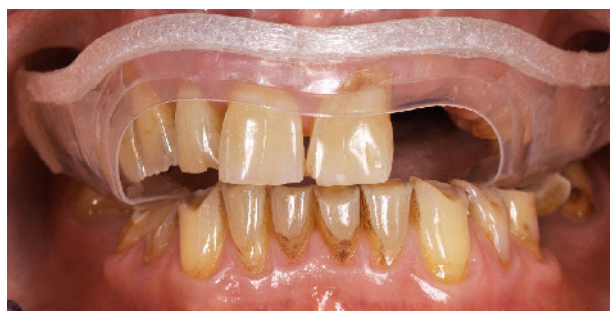

Abbildung 4 Vor der Bissnahme wurde der Patienten gebeten, eine hydrostatische Relaxationsschiene für 30 Minuten zu tragen, um das Risiko zu minimieren, einen potenziell neuromuskulär bedingten Zwangsbiss einzunehmen.

Diagnose	Zahn/Regio/Wert
Modifizierter Tooth Wear Index (TWI) Kategorie 1	17
Modifizierter Tooth Wear Index (TWI) Kategorie 2	16, 11, 21, 34–43
Modifizierter Tooth Wear Index (TWI) Kategorie 3	14–12, 25, 27, 37, 35, 44, 45, 47
Insuffiziente Füllungen	16, 27, 37, 34, 44, 45
Insuffiziente prothetische Versorgung	22, 23, 24, 26
Parodontaler Screening Index (PSI)	1, 1, 1, 1, 1, 1
Parodontitis apicalis	47
Deckbiss	11, 21, 31, 32, 41, 42

Tabelle 1 Auflistung der aus den genannten Befunden abgeleiteten Diagnosen.

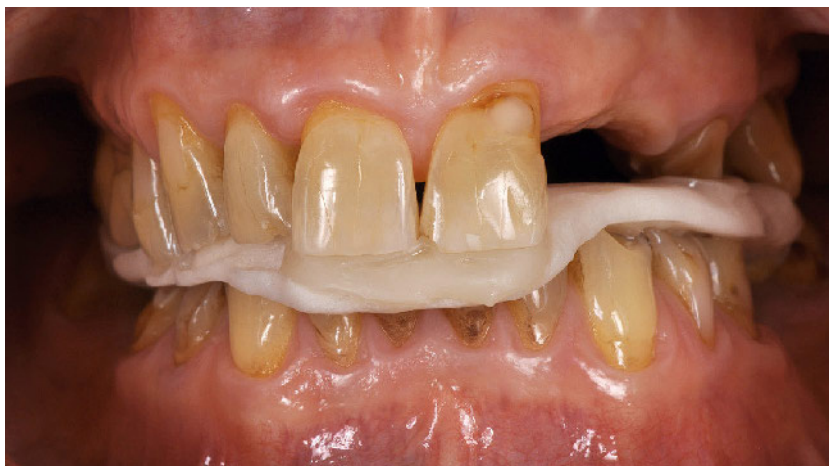

Abbildung 5 Die Verschlüsselung des Bisses erfolgte durch die Unterschichtung eines laborgefertigten Registrierbehelfes.

2.4 Testen der angestrebten Bisslage und Bisshöhe

Das digitale Set-up diente im weiteren Verlauf als Vorlage zur Herstellung einer Polycarbonat-Schiene (Multistratum, Zirkonzahn) nach Edelhoff et al. [10] im Oberkiefer sowie von Schalenprovisorien aus Polymethylmethacrylat (Premiotemp Multi PMMA, primotec, Bad Homburg, Deutschland) im Unterkiefer (Abb. 10a, 10b). Nach selektiver Präparation der Zähne 37, 35, 34, 44, 45 und 47 und Eingliederung der Schalenprovisorien sowie der zahnfarbenen Polycarbonat-Schiene, wurde die

neue Bisshöhe für 6 Monate bis zur definitiven Versorgung getestet. Hierbei wurde der Biss im Frontzahnbereich um insgesamt 5 mm gehoben.

2.5 Konservierende Vorbehandlung

Während der provisorischen Phase der Bisshebung konnten die Unterkieferfrontzähne dem digitalen Wax-up entsprechend mittels Ceram X Duo (Dentsply Sirona, York, USA) aufgebaut werden (Abb. 11). Ebenso wurden die Zähne 25 und 47 aus prothetischen Gründen wurzelkanal-

behandelt, um im weiteren Behandlungsverlauf mit Glasfaserstiften versorgt werden zu können.

2.6 Digitale Implantationsplanung

Vor der Implantation erfolgte eine dreidimensionale Planung der angestrebten Implantatpositionen. Hierfür erfolgte die Anfertigung eines DVT (Veraviewepocs 3D, J. Morita, Tokyo, Japan). Im Sinne eines prothetisch orientierten „backward planning“ wurden der DICOM-Datensatz des DVT und der STL-Datensatz der Oberkiefer-Ausgangssituation (Situ-Modelle) mithilfe einer Planungssoftware (SMOP, Swissmeda, Baar, Schweiz) überlagert. Anschließend erfolgte das Einlesen des Gegenkiefers sowie des erstellten Set-ups. Da diese Datensätze im gleichen Koordinatensystem exportiert wurden, war keine erneute Ausrichtung notwendig. Im Anschluss wurde die optimale Implantatposition in regio 23 und 24 ermittelt (Abb. 12a–c). Auf Basis der SMOP-Planung wurde eine dental abgestützte Implantationsschiene gedruckt und Führungshülsen eingeklebt. Diese wurde vor der Implantation auf einen schaukelfreien Sitz am Patienten überprüft.

2.7 Implantation

Die Implantation erfolgte unter Lokalanästhesie und midkrestaler Schnittführung von regio 21 bis regio 25 sowie der Präparation eines Mukoperiostlappens. Auf eine vertikale Entlastung wurde verzichtet. Nach Insertion von 2 Implantaten (Camlog Screw Line, Camlog, Wimsheim, Deutschland) mit einem Durchmesser von 3,8 mm und 11 mm Länge wurde ein speicheldichter Wundverschluss mit horizontalen Matratzen- sowie Einzelknopfnähten vorgenommen (Abb. 13). Nach einer Einheilphase von 3 Monaten wurden die Implantate chirurgisch freigelegt. Hierfür wurde erneut eine midkrestale Schnittführung gewählt und ein Mukoperiostlappen präpariert. Die Deckschrauben wurden durch 2 Gingivaformer (Höhe 4 mm) ersetzt und die Schleimhaut durch Einzelknopfnähte an die Gingivaformer adaptiert.

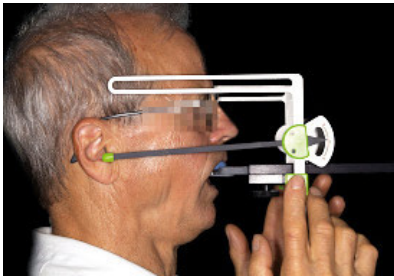


Abbildung 6 Die Erfassung der Oberkieferposition in Relation zur Natural Head Position (NHP) erfolgte durch das PlaneSystem.



Abbildung 7 Zur Erfassung der Gesichtsschädelphysiognomie wurde ein Extraoral-scan durchgeführt.

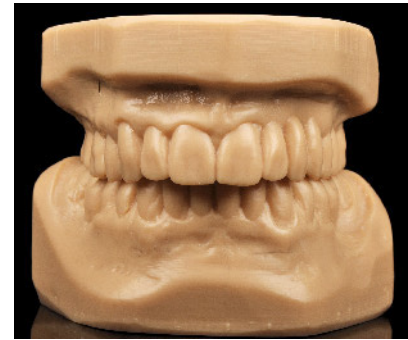

Abbildung 8 Nach Erfassung der dreidimensionalen Relation beider Kiefer sowie der achsenbezogenen Positionierung des Gesichtsscans konnte ein Set-Up beider Kiefer digital entworfen und gedruckt werden.

2.8 Präparation, Versorgung des Oberkiefers mit direkten Provisorien und Abformung

Die Präparation erfolgte selektiv auf Basis der überlagerten Daten von Wax-up und Ausgangsmodell. Durch digitale Vermessung war es möglich, die Differenz zwischen Wax-up und Situationsmodell zu erfassen. Da aufgrund des Zahnhartsubstanzenverlustes viele Zähne bereits eine Differenz von 0,8 mm zum Wax-Up aufwiesen, konnte die Mindestschichtstärke von Zirkoniumdioxid an einigen Zähnen bereits ohne oder durch geringfügiges Beschleifen eingehalten werden (Abb. 14, 15a, 15b). Hierbei gilt jedoch zu beachten, dass eine Einschleifreserve unbedingt berücksichtigt werden sollte. Die Abformung der Präparation wurde sowohl digital als auch konventionell mithilfe individueller, offener Abformlöffel und einem Polyether (3M Impregum Penta, 3M-Deutschland, Neuss, DE) vorgenommen. Bei der konventionellen Abformung wurde mit der Doppelfaden-Technik gearbeitet. Zur Analyse von Abweichungen zwischen dem digitalen Datensatz des intraoralen Scans und dem konventionellen Modell, wurde das konventionelle Modell zusätzlich gescannt (Scanner S600 ARTI, Zirkonzahn) und mit dem digitalen Datensatz in der CAD/CAM-Software Zirkonzahn.Modellier überlagert.

Nach der Präparation und der Abformung erfolgte die Versorgung mittels direkter Provisorien (Abb. 16). Die

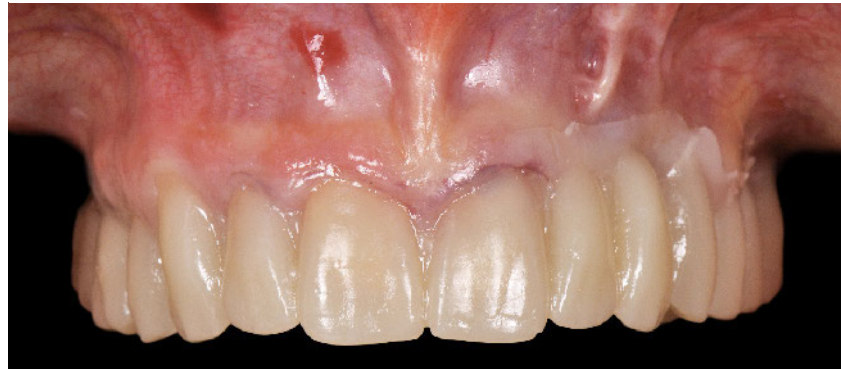

Abbildung 9 Nach Herstellung eines Übertragungsschlüssels wurde das digital erstellte Set-Up intraoral als Mock-Up überführt.

Bissnahme wurde in 2 Schritten durchgeführt, um die vertikale Ausrichtung zu erhalten. Hierfür wurden zunächst die Provisorien des 1. und 4. Quadranten entfernt und der Biss in zentrischer Okklusion kontralateral gescannt bzw. mit Silikon (Futar D, Kettenbach, Eschenburg, Deutschland) verschlüsselt. Das gleiche Vorgehen erfolgte im 2. und 3. Quadranten.

2.9 Rückbisskontrolle

Auf Grundlage des Bissregistrates wurde ein Präzisions-Registrierat im Labor angefertigt, welches während des nachfolgenden Termins für eine Rückbisskontrolle analog zur Bissregistrierung in Abschnitt 2.2 genutzt wurde. Um während der Abformung aufgetretene Ungenauigkeiten der Implantatposition zu korrigieren, wurden die Abformpfosten nach der Modellherstellung im Labor mit Pat-

tern Resin LS (GC, Tokyo, Japan) verblockt. Die Verblockung wurde durch einen dünnen Sägeschnitt getrennt, welcher am Patienten nach Einschrauben der Abformpfosten wieder mit Pattern Resin LS verschlossen wurde.

2.10 Fertigstellung und Herstellung einer Michigan-Schiene

Die CAD/CAM-gefertigten Kronen und Brücken wurden aus monolithischem Zirkoniumdioxid (Katana Zirconia STML, Kuraray, Chiyoda, Japan) gefräst und im Labor gesintert. Vor Eingliederung wurden die Restaurationen mit Aluminiumoxid-Pulver (1 bar, 50 µm Körnung) abgestrahlt und die Zähne mit rotierenden Bürstchen und Polierpaste gesäubert [12]. Die Implantatbrücke von regio 22–24 wurde intraoral mit 20 Ncm ver-

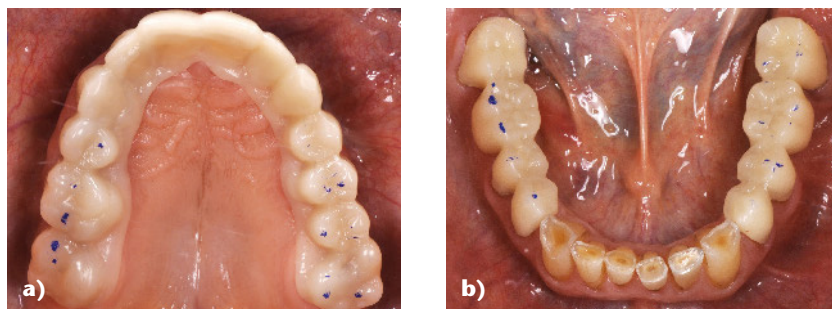


Abbildung 10a und 10b Die Bisshhebung wurde in der provisorischen Phase über eine non-invasive Schiene im Oberkiefer und Schalenprovisoren im Unterkiefer vollzogen.

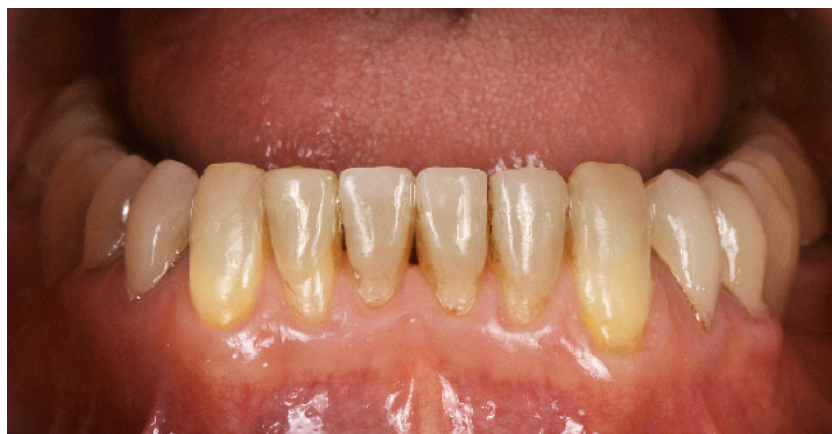

Abbildung 11 Während der provisorischen Phase der Bisshhebung konnten die Zahnhartsubstanzverluste in der Unterkieferfrontzahnregion durch den vertikalen Platzgewinn im direkten Verfahren mit Komposit aufgebaut werden.

schraubt und der Schraubenkanal mit Teflonband und einem dünnfließenden Komposit verschlossen. Das Einsetzen der zahngetragenen Kronen- und Brückenkonstruktionen erfolgte adhäsiv mit Panavia F2.0 (Kuraray, Chiyoda, Japan) (Abb. 17a–e). Um ein langfristig stabiles prothetisches Ergebnis sowie das veränderte Funktionsmuster zu erhalten, wurden der

Ober- und Unterkiefer nach Eingliederung erneut gescannt (Trios, 3Shape, Kopenhagen, Dänemark) und eine Michigan-Schiene für den nächtlichen Gebrauch digital entworfen und gefräst (Abb. 18a, 18b).

3. Diskussion

Im Allgemeinen können 3 Gründe für einen nicht-kariös bedingten Ver-

lust von Zahnhartsubstanz angeführt werden. Hierzu gehören zum einen Erosionen, die sowohl durch extrinsische (z.B. durch einen verstärkten Konsum von säurehaltigen Getränken oder Lebensmitteln) als auch durch intrinsische Prozesse (z.B. durch Bulimie oder Reflux) hervorgerufen werden können. Ein weiterer Grund für den pathologischen Verlust von Zahnhartsubstanz stellen Abrasionen und Attritionen dar. Im Gegensatz zu Abrasionen, bei denen der Zahnhartsubstanzverlust durch äußere Einflüsse bedingt ist, stehen Attritionen, bei denen der Verlust durch Parafunktionen im stomatognathen System und daraus resultierenden Abnutzungserscheinungen der Zähne aufgrund von verstärkten antagonistischen Zahn-zu-Zahnkontakten entsteht [8]. Dabei stellt Bruxismus eine häufige Ursache für Attritionen dar. Definiert wird Bruxismus als das parafunktionelle Mahlen von antagonistischen Zähnen in Form eines „oralen Habits“ durch unwillentlich rhythmisches oder spastisches non-funktionelles Knirschen, Mahlen oder Pressen, wobei diese Bewegungen nicht im Zusammenhang mit der Nahrungszerkleinerung stehen [11]. Der Verlust an vertikaler Dimension kann hierbei zu einem kompensatorischen Wachstum des Alveolarfortsatzes oder zu einem vergrößerten Interokklusalabstand führen, was wiederum einen maßgeblichen Einfluss auf die mastikatorische Funktion, die Ästhetik und die Okklusalebenen haben kann [16]. Um die Folgen eines derart bedingten Zahnhartsubstanzverlustes auszugleichen, können aus funktionell-ästhetischen

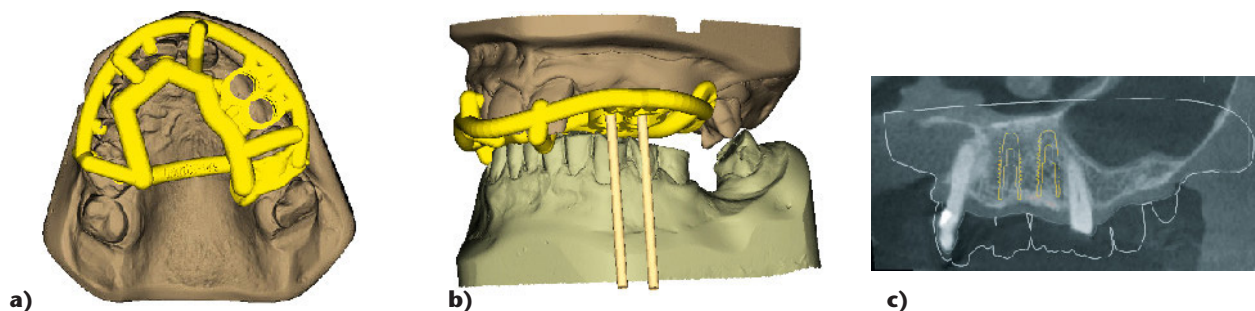


Abbildung 12a–c Die Planung der idealen Implantatposition erfolgte durch ein prothetisch orientiertes „backward planning“. Anhand der Software SMOP konnten das eingescannte Situ-Modell, das Wax-up sowie das DVT überlagert werden, um eine ideale Implantatposition zu ermitteln. Auf Basis der Planung wurde die in der Software gelb dargestellte Implantationsschiene gedruckt und Führungshülsen eingeklebt.

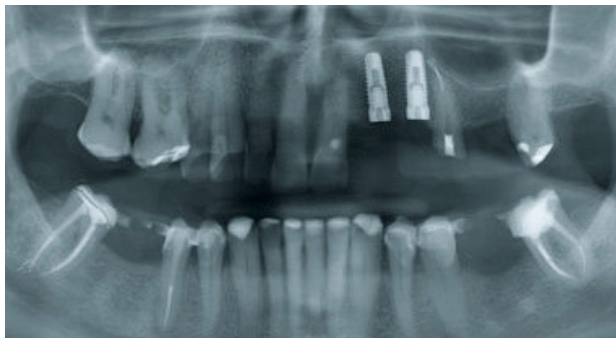


Abbildung 13 Die postoperative röntgenologische Kontrolle der Implantatposition erfolgte anhand einer Panoramaschichtaufnahme.

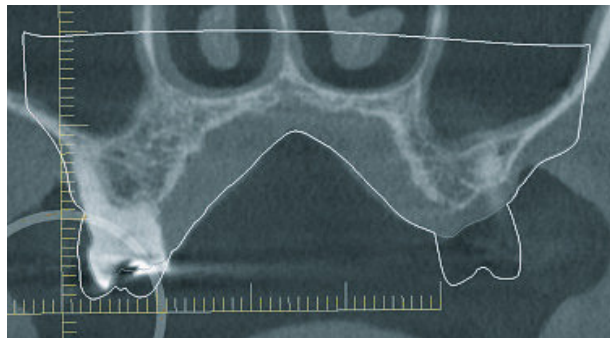


Abbildung 14 Eine zusätzliche Kontrolle über den notwendigen Abtrag von Zahnhartsubstanz beim Präparieren erfolgte durch das digitale Vermessen von Wax-up und Situ-Modell im DVT und die Ermittlung der Differenz.

oder prothetischen Gründen definitive okklusale Maßnahmen laut der S3-Leitlinie Bruxismus erwogen werden. Hierbei wird der Einsatz von Implantaten bei Patienten mit Bruxismus zur prothetischen Rehabilitation in der Literatur allerdings kontrovers diskutiert. Obwohl letzte Meta-Analysen [6, 7, 13, 20] ein erhöhtes Risiko von Implantatverlusten zeigten, wird Bruxismus bis heute nicht als Kontraindikation für Implantationen angesehen. Die gesteigerte vertikale Belastung von Implantaten wird in diesem Zusammenhang als Ursache für peri-implantären Knochenverlust und Implantatfrakturen angesehen, weshalb Bruxismus für viele Behandler nichtsdestotrotz eine Kontraindikation für Implantate darstellt [14]. Eine Korrelation zwischen einem erhöhten Implantatverlust und Bruxismus konnte in anderen systematischen Übersichtsarbeiten jedoch bis heute nicht festgestellt werden [5, 14, 15].

Für die oben geschilderte Implantation in regio 23 und 24 wurde zuvor eine digitale Planung der Implantatposition vorgenommen. Die Basis der digitalen Implantatplanung wurde hierbei durch die Möglichkeit der Überlagerung der dreidimensionalen Daten aus der radiologisch bildgebenden Untersuchung (DICOM-Datensatz), den Oberflächendaten der Situ-Modelle und den Daten des digitalen Set-ups (STL-Format) gebildet [18]. Im Rahmen der Implantationsplanung des präsentierten Patienten fand die Überlagerung der einzelnen Datensätze über die Software SMOP (Swissmeda, Baar, Schweiz) statt. Dabei stellte das digital erstellte Set-up eine

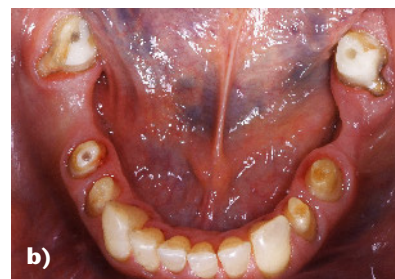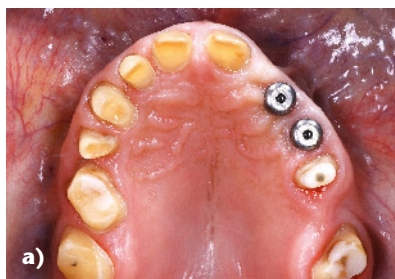


Abbildung 15a und 15b Für die Versorgung mit monolithischen Zirkoniumdioxidkronen und -brücken erfolgte eine Hohlkehpräparation mit einem Mindestabtrag von 0,8 mm.

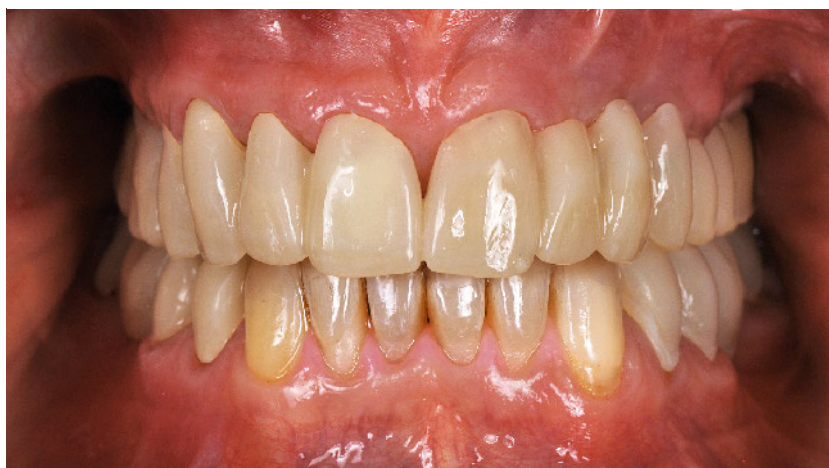

Abbildung 16 Die direkten Provisorien wurden auf Grundlage des digital erstellten Wax-ups mit einem laborgefertigten Formteil intraoral überführt.

erste Orientierung zur optimalen anatomischen sowie ästhetischen Positionierung der Implantate dar. Nach dem definitiven Festlegen der Implantatpositionen wurden diese mithilfe der Implantationsschiene in vivo übertragen. Hinsichtlich der Genauigkeit von navigierten Implantationen konnte Vermeulen [19] sta-

tistisch signifikante Unterschiede im Vergleich zur Genauigkeit von Freihand-Implantationen feststellen.

Auch die Materialauswahl der geplanten Prothetik stellt den Behandler vor eine Herausforderung. So konnte die Frage zur Verweilwahrscheinlichkeit von z.B. vollkeramischen Restaurationen bei Patien-

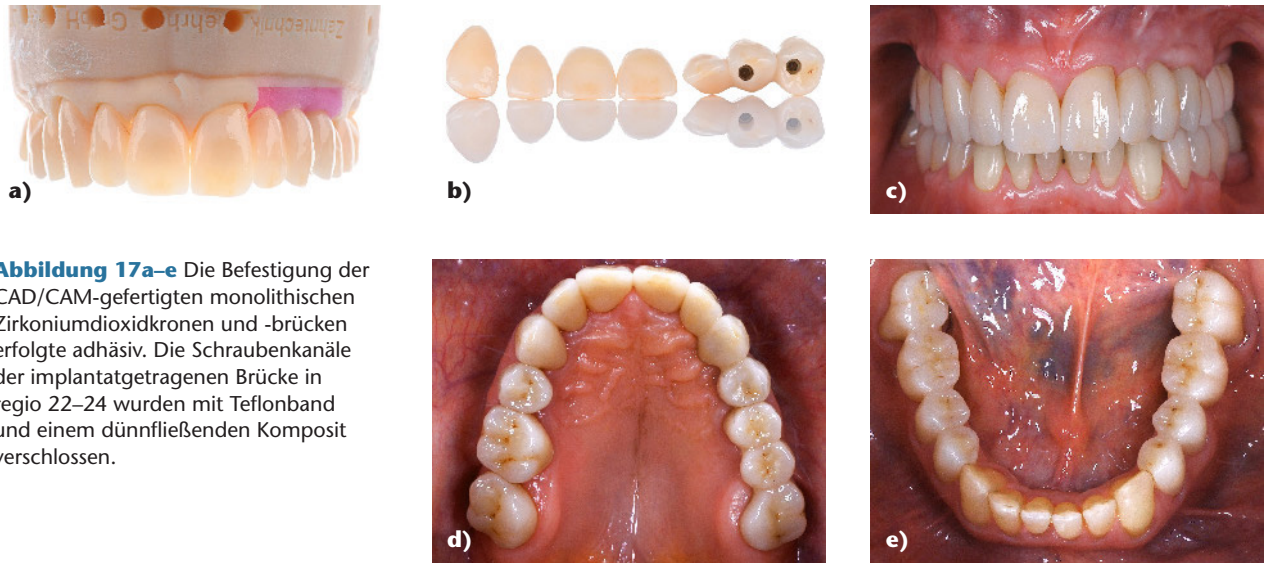


Abbildung 17a-e Die Befestigung der CAD/CAM-gefertigten monolithischen Zirkoniumdioxidkronen und -brücken erfolgte adhäsiv. Die Schraubenkanäle der implantatgetragenen Brücke in regio 22-24 wurden mit Teflonband und einem dünnfließenden Komposit verschlossen.

ten mit Bruxismus in der Literatur nicht abschließend geklärt werden, da Patienten mit Bruxismus bei einer Vielzahl von Studien explizit ausgeschlossen wurden. Die Frage, ob monolithisches Zirkondioxid bei Patienten mit Bruxismus eine geeignete Alternative darstellen könnte, kann zum jetzigen Zeitpunkt nicht beantwortet werden. Die im Fallbericht erwähnte Versorgung mit direkten Provisorien aus BisGMA führte durch die Neueinstellung der Bisshöhe bereits zu einer durch den Patienten beschriebenen deutlichen Reduktion der muskulären Aktivität, weshalb es während der provisorischen Phase der Bisshebung nur zu insgesamt 2 Frakturen von Provisorien kam. Eine signifikante Reduktion der muskulären Aktivität durch Erhöhung der vertikalen Dimension konnte auch durch Carlsson et al. elektromyografisch festgestellt werden [4].

Neben der sorgfältigen Auswahl der Materialien sollte der Behand-

lungsablauf ebenfalls systematisch geplant werden. Doch, obwohl umfangreiche prothetische Fälle in Kombination mit einer Bisshebung einer sehr komplexen Behandlungsplanung unterliegen, stehen bis dato auch hierfür keine evidenzbasierten Leitlinien zur Verfügung, welche bei der Auswahl des richtigen Therapieansatzes helfen. In der S3-Leitlinie „Diagnostik und Behandlung von Bruxismus“ werden jedoch Empfehlungen im „Management des Bruxismus durch definitive zahnärztliche Maßnahmen“ ausgesprochen [17]. Ebenso konnte Abduo [1] in einer systematischen Übersichtsarbeit einige Behandlungsempfehlungen formulieren und gibt in diesem Zusammenhang an, dass zur Adaptation an die neue vertikale Dimension vor Eingliederung des definitiven prothetischen Zahnersatzes eine provisorische Phase von mindesten einem Monat eingehalten werden sollte. Dabei sollte

die Bisshebung über alle vorhandenen Zähne im Oberkiefer oder im Unterkiefer vollzogen werden. Festsitzender provisorischer Zahnersatz führte hierbei zu einer schnelleren Adaptation und wurde im Vergleich zu herausnehmbaren Schienen als angenehmer im Tragekomfort empfunden.

Nach Abschluss der geschilderten Therapie wurde eine Michigan-Schiene digital entworfen und gefräst. Der Indikationsbereich einer Michigan-Schiene lag hierbei nicht nur im Schutz der Zähne vor weiteren Attritionen, sondern ebenfalls in einer Funktionsmusteränderung des masticatorischen Systems sowie in einer Stabilisierung der Kiefergelenke. Bei der Anfertigung der Michigan-Schiene wurde das Konzept der „Freiheit in Zentrik“ angewendet, wobei eine Bewegungsfreiheit der Kiefergelenke von 0,5–1,0 mm angestrebt wurde, bevor es zu einer Disklusion der Seitenzähne kam [3].

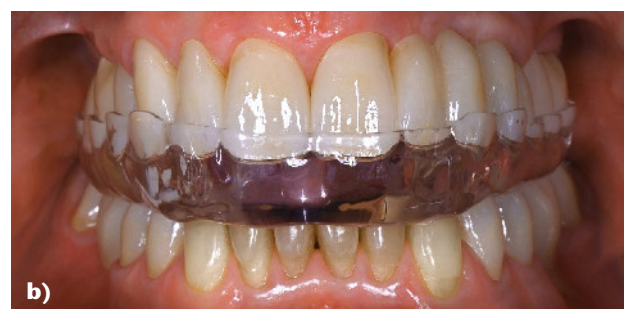
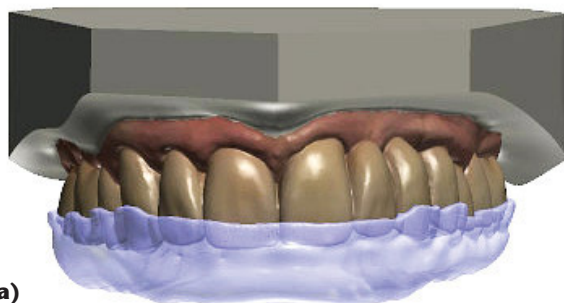
Abbildung 18a und 18b Nach Eingliederung der Restaurationen wurde eine Michigan-Schiene digital entworfen und gefräst.

(Abb. 1-18, Tab. 1: B. Spies)

4. Schlussfolgerung

Der Mangel an evidenzbasierten Richtlinien erschwert die Wahl der richtigen Restaurationsmaterialien und des Therapieansatzes, was die Notwendigkeit für weitere Studien im Zusammenhang mit Bruxismus und Materialverhalten von Kronen-, Brücken- und Implantatmaterialien aufzeigt. Eine wesentliche Vereinfachung des komplexen Behandlungsbedarfs kann jedoch durch die Nutzung digitaler Technologien erzielt werden. Die dreidimensionale Erfassung intra- und extraoraler Oberflächen ermöglichte bei der vorliegenden Behandlung ein passgenaues funktionell-ästhetisches Wax-up, das im Sinne eines „backward planning“ bis zur Eingliederung des definitiven Zahnersatzes beibehalten wurde und wiederholte Anproben unnötig machte. Da sich die prothetische Planung sowie der Behandlungsablauf bei Patienten mit generalisiertem Zahnhartsubstanzenverlust und einem daraus resultierenden Verlust an vertikaler Dimension bis dato nur auf Expertenmeinungen stützt, sollte durch ein umfangreiches Nachsorge-Programm sichergestellt werden, dass eine Adaptation des stomatognathen Systems an die neue Bishöhe nachhaltig gewährleistet ist.

Interessenkonflikte:

Der Co-Autor (PD Dr. F. P. Strietzel) hat im Rahmen von Forschungsprojekten von der Camlog-Foundation (jetzt Oral Reconstruction Foundation) Drittmittel und Reisekosten erhalten. Im Rahmen der Ausbildung von Studierenden wurden lehrgebundene Drittmittel für Hands-on-Kurse durch Camlog eingenommen. Die anderen Autoren erklären, dass kein Interessenkonflikt im Sinne der Richtlinien des International Committee of Medical Journal Editors besteht.

Literatur

1. Abduo J, Lyons K: Clinical considerations for increasing occlusal vertical dimension: a review. *Aust Dent J* 2012; 57: 2–10

2. Ahlers MO, Jakstat HA: Identifikationsfunktion gestörter Patienten. *Thieme Up2date* 2008; 2: 143–155

3. Badel T, Simonić-Kocijan S, Lajnert V, Dulčić N, Zadavec D: Michigan splint and treatment of temporomandibular joint. *Medicina fluminesiis* 2013; 49: 112–120

4. Carlsson GE, Ingervall B, Kocak G: Effect of increasing vertical dimension on the masticatory system in subjects with natural teeth. *J Prosthet Dent* 1979; 41: 284–289

5. Chrcanovic BR, Albrektsson T, Wennerberg A: Bruxism and dental implants: a meta-analysis. *Implant Dent* 2015; 24: 505–516

6. Chrcanovic BR, Kisch J, Albrektsson T, Wennerberg A: Bruxism and dental implant failures: a multilevel mixed effects parametric survival analysis approach. *J Oral Rehabil* 2016; 43: 813–823

7. Chrcanovic BR, Kisch J, Albrektsson T, Wennerberg A: Bruxism and dental implant treatment complications: a retrospective comparative study of 98 bruxer patients and a matched group. *Clin Oral Implants Res* 2017; 28: e1–e9

8. Davies SJ, Gray RJM, Qualtrough AJE: Management of tooth surface loss. *Br Dent J* 2002; 192: 11–6, 19–23

9. Donachie MA, Walls AWG: Assessment of tooth wear in an ageing population. *Journal of Dentistry* 1995; 23: 157–164

10. Edelhoff D, Schweiger J, Prandtner O, Trimpl J, Stimmelmayer M, Güth J-F: CAD/CAM splints for the functional and esthetic evaluation of newly defined occlusal dimensions. *Quintessence Int* 2017; 48: 181–191

11. Ferro KJ, Morgano SM, Driscoll CF: The glossary of prosthodontic terms. Ninth edition. *J Prosthet Dent* 2017; 117: e1–e105

12. Kern M, Beuer F, Frankenberger R et al: Vollkeramik auf einen Blick. Leitfaden zur Indikation, Werkstoffauswahl, Vorbereitung und Eingliederung von vollkeramischen Restaurationen. AG Keramik, Ettlingen 2015

13. Kullar AS, Miller CS: Are there contraindications for placing dental implants? *Dent Clin North Am* 2019; 63: 345–362

14. Lobbezoo F, Brouwers, J E I G, Cune MS, Naeije M: Dental implants in patients with bruxing habits. *J Oral Rehabil* 2006; 33: 152–159

15. Manfredini D, Poggio CE, Lobbezoo F: Is bruxism a risk factor for dental implants? A systematic review of the literature. *Clin Implant Dent Relat Res* 2014; 16: 460–469

16. Muts E-J, van Pelt H, Edelhoff D, Krejci I, Cune M: Tooth wear: a systematic review of treatment options. *J Prosthet Dent* 2014; 112: 752–759

17. Peroz I, Bernhardt O, Kares H et al.: S3-Leitlinie „Diagnostik und Behandlung von Bruxismus“, 2019

18. Schubert O: Digitale Implantationsplanung und navigierte Implantation. Hype oder sinnvolle Zukunftstechnologie? *Der Freie Zahnarzt* 2018; 62: 76–84

19. Vermeulen J: The accuracy of implant placement by experienced surgeons: guided vs freehand approach in a simulated plastic model. *Int J Oral Maxillofac Implants* 2017; 32: 617–624

20. Zhou Y, Gao J, Le Luo, Wang Y: Does bruxism contribute to dental implant failure? A systematic review and meta-analysis. *Clin Implant Dent Relat Res* 2016; 18: 410–420



(Foto: M.-E. Jennes)

MARIE-ELISE JENNES
Charité – Universitätsmedizin Berlin
Institut für Zahn-, Mund- und Kieferheilkunde
Abteilung für Zahnärztliche Prothetik,
Alterzahnmedizin und Funktionslehre
Campus Benjamin Franklin – CC3
Assmannshäuser Str. 4–6
14197 Berlin
marie-elise.jennes@charite.de



(Foto: B. Spies)

PROF. DR. BENEDIKT SPIES
Universitätsklinikum Freiburg;
Department für Zahn-, Mund- und Kieferheilkunde; Klinik für Zahnärztliche Prothetik
Hugstetter Straße 55
79106 Freiburg
benedikt.spies@uniklinik-freiburg.de