



Umfangreicher Knochenaufbau im Unterkiefer mit der Sandwich-Osteoplastik

Ein Fallbericht

Nach langjähriger Zahnlosigkeit oder massiver Parodontitis kommt es häufig zu einem erheblichen Knochenrückgang. Vor einer Rehabilitation der betroffenen Patienten mit Implantaten ist deshalb in vielen Fällen eine Augmentation erforderlich. Dafür stehen den Behandlern sowohl verschiedene chirurgische Möglichkeiten als auch unterschiedliche Augmentationsmaterialien zur Verfügung. Der Fallbericht zeigt den Ausgleich eines vertikalen Defizits im Unterkiefer durch eine Sandwich-Osteoplastik unter ausschließlicher Verwendung von autologem Knochen.

Einleitung

Zur dentalen Rehabilitation mittels Implantaten ist in vielen Fällen kein ausreichendes Knochenangebot in vertikaler und horizontaler Dimension vorhanden. Daher stellt sich für Behandler und Patient die Frage, wie vor einer erfolgreichen Implantation der verloren gegangene Knochen ersetzt werden kann. Diverse zur Wahl stehende Materialien für den Knochenaufbau und unterschiedliche chirurgische Vorgehensweisen sind je nach Patientensituation gegeneinander abzuwägen. Der Einsatz allogener Knochen-Transplantate verbietet sich in der Klinik der Autoren aufgrund des elektiven Status dieser Eingriffe und des Umstandes, dass derzeit allogene im Vergleich zu autogenen Knochen-Transplantaten wissenschaftlich nicht als biologisch höherwertig eingestuft werden können.

Die Entscheidung zur Verwendung von autologem Knochen bedeutet häu-

fig einen größeren chirurgischen Aufwand, setzt ein umfangreicheres chirurgisches Können voraus und ist aufgrund der zusätzlichen Entnahmestelle für den Patienten oft mit vermehrten postoperativen Komplikationen und Risiken verbunden. Die Häufigkeit von temporären Läsionen des Nervus alveolaris inferior wird in der Literatur mit 10 % angegeben¹², was dem Risiko bei einer Weisheitszahnosteotomie entspricht^{2,15}. Dennoch gilt der Einsatz von autologem Knochen weiterhin als Goldstandard, da dieser Knochen osteokonduktive und osteoinduktive Eigenschaften besitzt. Kriterien wie Verträglichkeit, Abstoßungsreaktion, Porengröße und Struktur, die bei den Ersatzmaterialien diskutiert werden, entfallen bei der Nutzung von autologem Knochen^{7,8}. Wenn man die Studien betrachtet, in denen die Anwendung von Knochenersatzmaterial unterschiedlicher Art mit dem Einsatz von Eigenknochen verglichen wurde, zeigt sich kein einheitliches Bild. Es gibt sowohl Untersuchungen, die eine Gleichwertigkeit der Materialien postulieren⁶, als auch Arbeiten, denen zufolge die autologen Transplantate eine Überlegenheit aufweisen^{1,8}.

Anhand eines Patientenfalls soll nachfolgend die Technik der Sandwich-Osteoplastik zum vertikalen Knochenaufbau demonstriert werden.

Patientenfall

Ausgangssituation

Eine 63-jährige Patientin stellte sich zur Beratung in unserer Sprechstunde vor

und berichtete, dass sie seit einiger Zeit Lockerungen der Implantate im ersten Quadranten und des Zahnes 47 bemerkt habe. Die Panoramaschichtaufnahme und der Zahnfilm (Abb. 1a und b) zeigen den Ausgangsbefund bei der Erstvorstellung. Neben dem konservierend und prothetisch versorgten Gebiss fallen der massive horizontale Knochenverlust im Bereich der Implantate in Regio 16 und 15, der interradikuläre Knochenverlust bei den Zähnen 47 und 46 sowie die apikale Aufhellung im Bereich des Zahnes 46 auf. Auch am Implantat in Regio 45 ist ein horizontaler Knochenverlust zu verzeichnen. Da weitere zahnerhaltende Maßnahmen wenig erfolgversprechend erschienen, wurden die Zähne 47 und 46 sowie die Implantate im ersten und vierten Quadranten im Verlauf entfernt.

Die intraoralen Bilder (Abb. 2a und b) zeigen die Situation nach der Extraktion und Explantation. Der ausgeprägte Defekt im Oberkiefer und das sowohl in der Höhe als auch in der Breite geringe Knochenangebot im Ober- und Unterkiefer sind deutlich zu erkennen.

Behandlungsplan

Im Oberkiefer wünschte die Patientin eine Versorgung mit konventionellem Zahnersatz. Im Unterkiefer sollte mit einer Sandwich-Osteoplastik (Interpositionsplastik) und dem Einsatz von autologem Knochen aus der Nachbarregion der vertikale Knochenverlust ausgeglichen werden^{4,5}, um optimale Bedingungen für die anschließende Versorgung mit einem implantatgetragenen festsitzenden Zahnersatz zu schaffen. Bei der alternativen

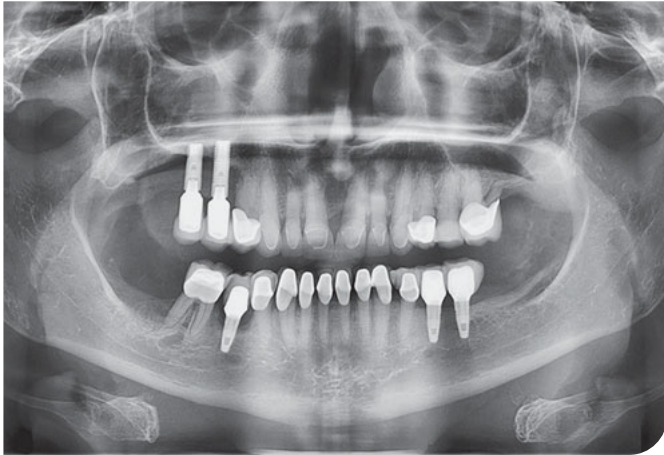


Abb. 1a Panoramaschichtaufnahme des Ausgangsbefundes.

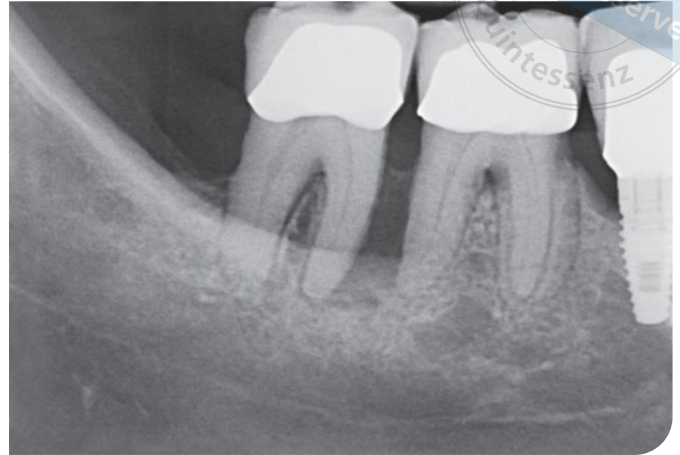


Abb. 1b Zahnfilm in Regio 45 bis 47.

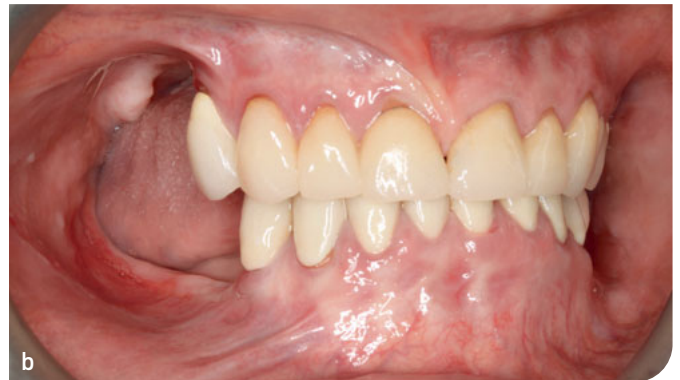
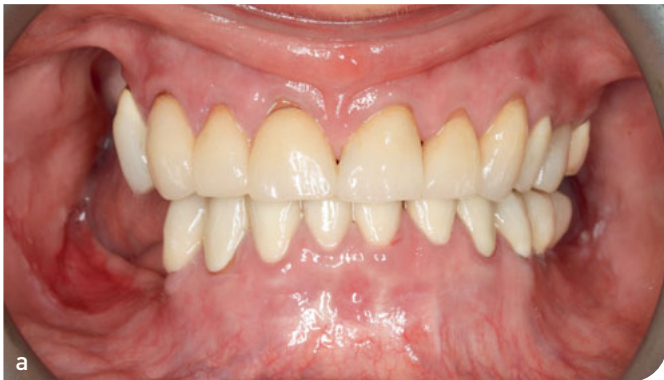
Abb. 2a und b Intraoraler Ausgangsbefund.

Verwendung von kurzen Implantaten und dem Verzicht auf einen Knochenaufbau muss das vertikale Defizit prothetisch in Form von langen Kronen ausgeglichen werden, was mit ästhetischen Einbußen einhergeht.

Chirurgisches Vorgehen

Die Abbildung 3 zeigt das chirurgische Vorgehen bei der Sandwich-Osteoplastik im vierten Quadranten. Die Schnittführung erfolgte 1,5 cm lateral des Alveolarkamms in Regio 43 bis zum aufsteigenden Unterkieferast. Der Mukoperiostlappen wurde unter Darstellung und Schonung des Nervus alveolaris inferior präpariert. Mittels eines piezochirurgischen Instruments (Piezosurgery flex, Fa. Mectron, Carasco, Italien) wurde

der Knochen durch zwei vertikale Schnitte sowie dazwischen durch einen horizontalen Schnitt geschwächt und mithilfe von Meißeln das krestale Knochenstück nach kranial verlagert. Der krestale und der linguale Anteil blieben dabei am Mukoperiostlappen gestielt, um eine vaskuläre Versorgung des Knochens zu gewährleisten. Der aufsteigende Unterkieferast distal der Osteoplastik diente zudem als Spenderregion.

Die Entnahme des retromolaren Knochenblocks wurde ebenfalls mit einem piezochirurgischen Instrument durchgeführt und ist in den Abbildungen 3d und e dargestellt. Um die gewünschte Augmentationshöhe stabil zu erreichen, kamen zwei Osteosyntheseplatten zum Einsatz, die den gewünschten Abstand sicherten. In den Zwischenraum wur-

den die gewonnenen Knochenblöcke und die an der Linea obliqua mittels Bone-scraper (Safescraper Twist, Fa. Meta, Reggio Emilia, Italien) gewonnenen Knochenspäne zum Verfüllen eingebracht. Anschließend erfolgte nach Abdeckung mittels einer Kollagenmembran ein plastischer zweischichtiger Wundverschluss, was aufgrund der lateralen Schnittführung und des damit einhergehenden mehrschichtigen Weichgewebes deutlich stabiler möglich ist als bei einer nur krestalen Schnittführung.

Abbildung 4 zeigt die Kontrollröntgenaufnahme direkt nach der Operation und Abbildung 5 das Ergebnis nach 3 Monaten. Vergleicht man die Bilder miteinander, so erkennt man deutlich die voranschreitende Heilung und Mineralisierung der Augmentationsregion. Im

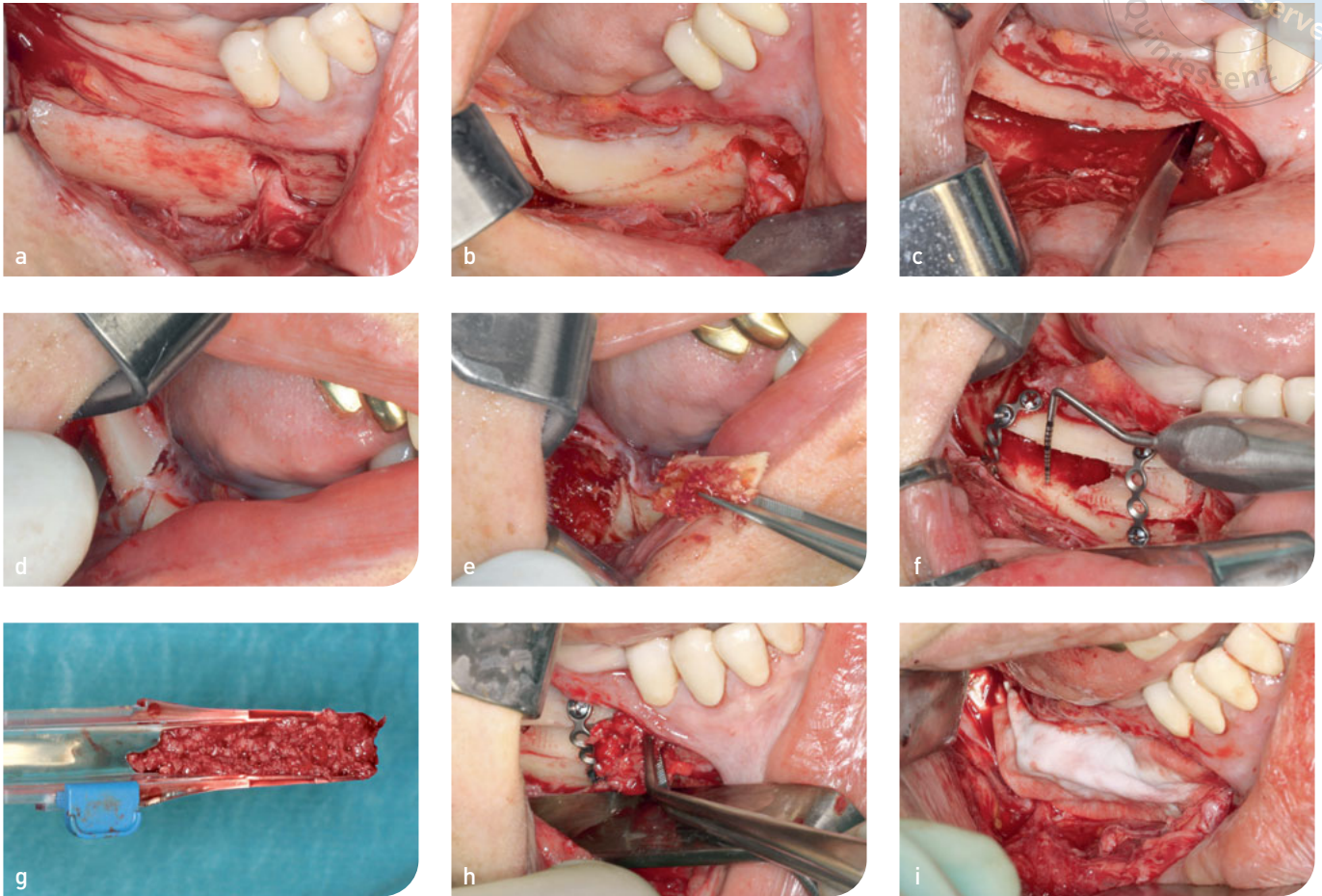


Abb. 3a bis i Intraoperative Bilder der einzelnen chirurgischen Schritte.

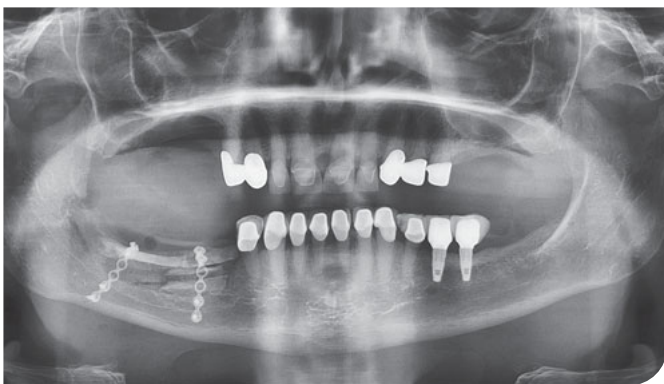


Abb. 4 Postoperative Panoramaschichtaufnahme.

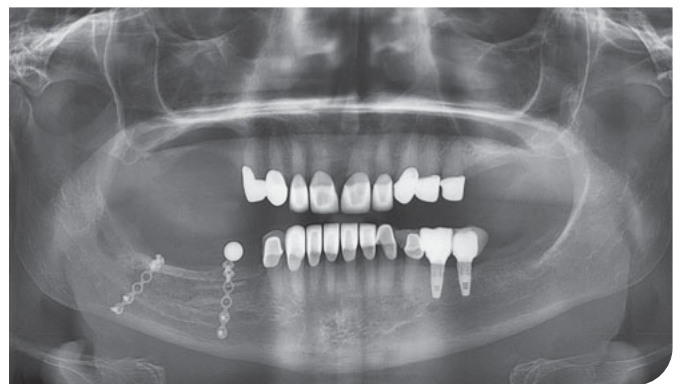


Abb. 5 Situation 3 Monate post operationem.

postoperativen Verlauf traten keine Komplikationen auf. Mit der Sandwich-Osteoplastik konnte eine gute Alveolar-kammhöhe und damit eine günstige Ausgangssituation für die Implantatin-sertion erreicht werden, wodurch eine

ästhetische Kronenlänge der späteren prothetischen Versorgung gewährleistet war. Abbildung 6 ist eine Fusion der drei-dimensionalen Datensätze vor und nach der Augmentation. Deutlich lässt sich die Zunahme der vertikalen Knochenhöhe

erkennen. Abbildung 7 zeigt den intra-orale Befund bei der Kontrolle nach 1 Monat.

Die Implantatinser-tion erfolgte nicht wie üblich 3 Monate, sondern auf Wunsch der Patientin erst 5 Monaten

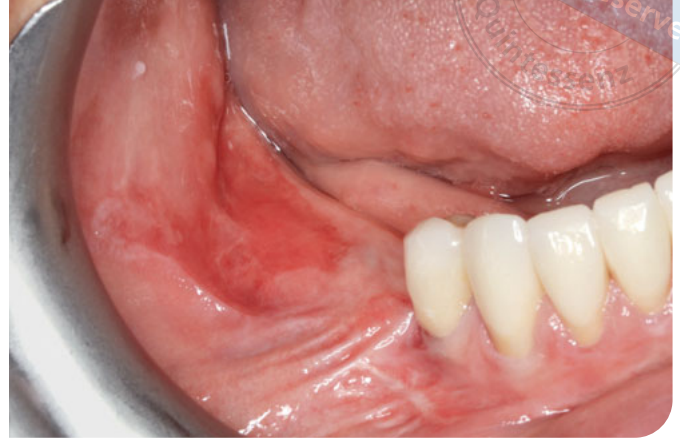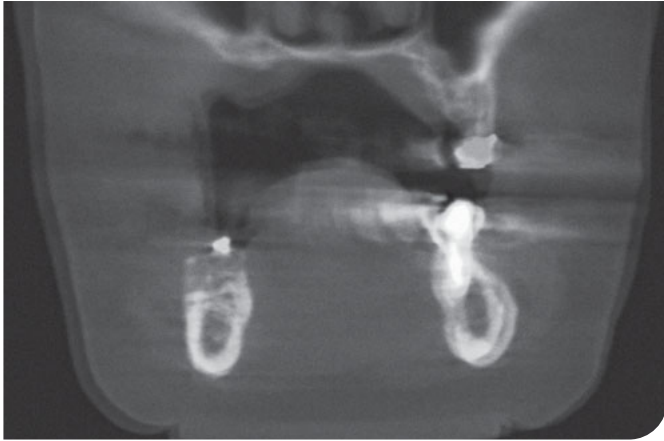


Abb. 6 Fusion der präoperativen mit der postoperativen DVT-Aufnahme.

Abb. 7 Postoperative intraorale Situation.

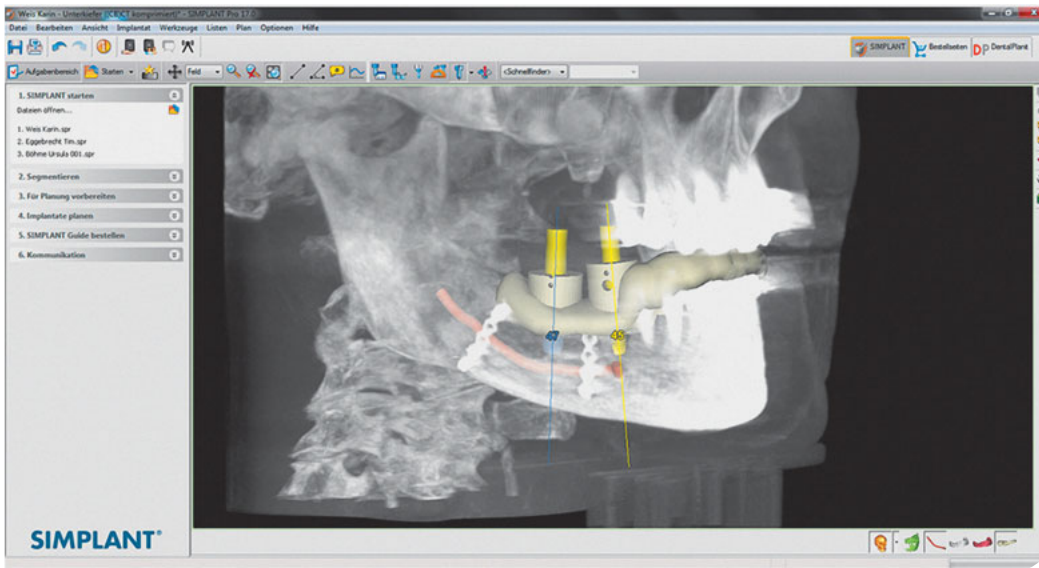


Abb. 8 Dreidimensionale Planung der Implantatpositionen.

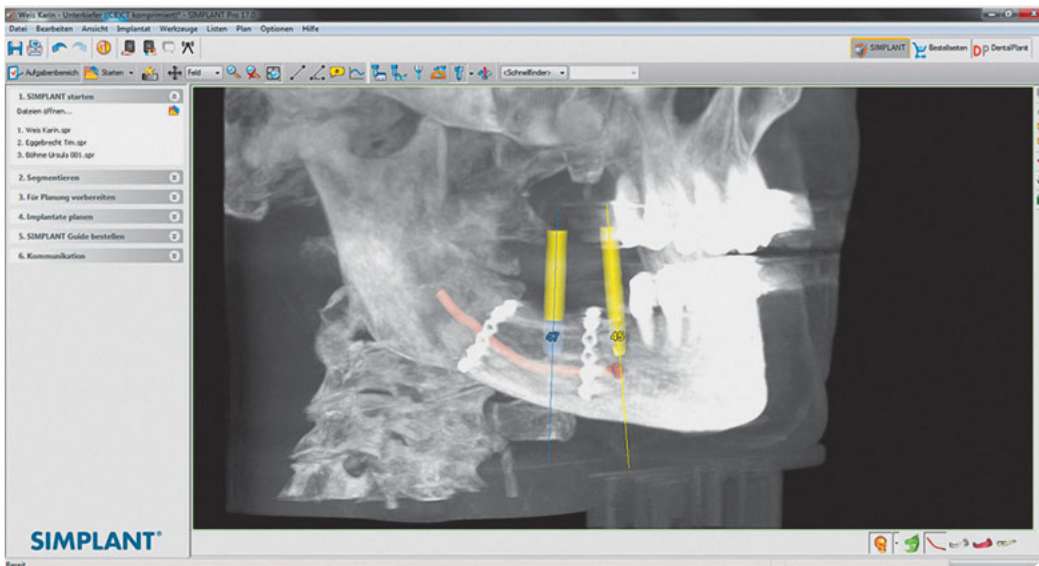


Abb. 9 Dreidimensionale Planung der Bohrschablone.

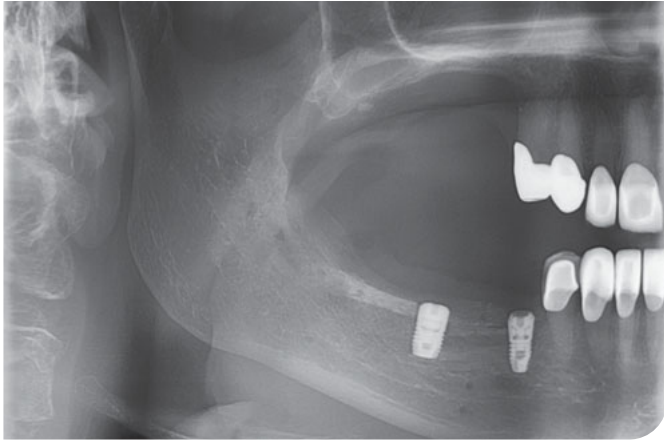


Abb. 10 Kontrollbild nach der Implantation.

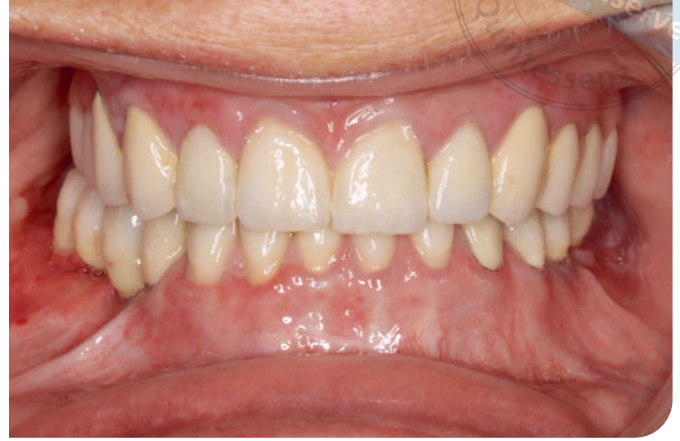

Abb. 11 Intraoraler Befund nach der prothetischen Versorgung.

nach der Augmentation. Im Anschluss an die Entfernung der Osteosynthesepplatten präsentierte sich ein nun ausreichendes Knochenlager (Abb. 8). Nach digitaler Planung der Implantatpositionen wurden die Implantate mithilfe einer geführten Bohrschablone inseriert (Abb. 9). Abbildung 10 zeigt die postoperative Panoramaschichtaufnahme nach der Implantatinserion. Die anschließende prothetische Versorgung erfolgte durch den Hauszahnarzt der Patientin (Abb. 11).

Diskussion

Bei der Technik der Sandwich-Osteoplastik bleibt die Geometrie in Form eines kortikalen Knochenanteils an der Oberfläche und von spongiösem Knochen im Inneren erhalten⁹. Der limitierende Faktor in Bezug auf die Anhebungshöhe ist wie bei allen Formen der Augmentation das umliegende Weichgewebe. Nur eine suffiziente plastische Deckung ermöglicht eine vorhersagbare, problemlose Heilung. Weitere Augmentationstechniken zum Gewinn von Höhe im Unterkiefer, die alternativ zum Einsatz kommen können, sind z. B. die geführte Knochenregeneration („Guided bone regeneration“, GBR), Auflagerungsplastiken („Onlay grafts“) oder eine Distrak-

tion. Bei der Distraction wird nach der Durchtrennung des zu distrahierenden Knochens mithilfe einer mechanischen Apparatur der kraniale Anteil angehoben. Letzterer muss jedoch mindestens 5 mm betragen, während bei einer Sandwich-Osteoplastik nur 2 mm erforderlich sind. Neben der Verwendung von autologem Knochen besteht die Möglichkeit der Interposition von Knochenersatzmaterialien. Allen auflagernden Methoden ist gemein, dass sie immer in der vaskulären Endstrecke liegen und der Gefäßanschluss des Transplantats durch das darunterliegende Knochengewebe eingeschränkt ist. Außer den verschiedenen Verfahren des Knochenaufbaus können kurze Implantate zum Einsatz kommen, welche in Vergleichsstudien kein signifikant schlechteres Ergebnis zeigten^{10,11}.

Fazit

Viele Patienten wünschen sich heute eine festsitzende und ästhetisch anspruchsvolle Versorgung mit Implantaten. Alternativ könnte häufig mit geringerem zeitlichem Aufwand und Risiko auch eine zufriedenstellende konventionelle Lösung erreicht werden. Diese hat jedoch meist ein Voranschreiten des Knochenrückgangs zur Folge, dessen Ausmaß durch

Faktoren wie Knochenstoffwechsel, Restknochenangebot und Art der prothetischen Versorgung beeinflusst wird^{3,14}. Der durchschnittliche Knochenrückgang ist in den ersten 6 Monaten nach der Zahnextraktion am größten und in horizontaler Richtung ausgeprägter als in vertikaler¹⁴. Genaue Zahlen bezüglich des Rückgangs variieren. Horizontal beträgt der Verlust während der Heilungsphase in etwa 3,8 mm und vertikal 0,84 bis 1,24 mm^{13,14}. Dies führt zu einer Verschlechterung der Voraussetzungen für eine spätere Implantation. Der notwendige Knochenaufbau ist mit einem größeren Aufwand verbunden und dadurch risikoreicher. Da das Weichgewebe dem Knochenrückgang folgt, lässt sich oft auch aus diesem Grund eine umfangreiche Augmentation nicht sicher umsetzen. Die angewendete Sandwich-Osteoplastik erlaubt es, mittlere bzw. große (bis zu 9 mm) Knochendefizite auszugleichen und den ursprünglichen Aufbau des Knochens zu bewahren. Vor allem bleibt die biologische Region um die Implantatschulter originalgetreu – vergleichbar zum Oberkiefer mit Sinuslift – erhalten. Der ausschließliche Einsatz von autologem Knochen garantiert eine natürliche Knochenremodellierung und optimale Voraussetzungen für die Implantation.



Literatur

1. Aghaloo TL, Moy PK. Which hard tissue augmentation techniques are the most successful in furnishing bony support for implant placement? *Int J Oral Maxillofac Implants* 2007;22 (Suppl):49–70.
2. Akashi M, Hiraoka Y, Hasegawa T, Komori T. Temporal evaluation of neurosensory complications after mandibular third molar extraction: Current problems for diagnosis and treatment. *Open Dent J* 2016; 10:728–732.
3. Atwood DA. Some clinical factors related to rate of resorption of residual ridges. 1962. *J Prosthet Dent* 2001;86:119–125.
4. Bormann KH, Suarez-Cunqueiro MM, von See C, Kokemüller H, Schumann P, Gellrich NC. Sandwich osteotomy for vertical and transversal augmentation of the posterior mandible. *Int J Oral Maxillofac Surg* 2010;39:554–560.
5. Bormann KH, Suarez-Cunqueiro MM, von See C et al. Forty sandwich osteotomies in atrophic mandibles: a retrospective study. *J Oral Maxillofac Surg* 2011;69:1562–1570.
6. De Sousa CA, Lemos CAA, Santiago-Junior JF, Faverani LP, Pellizzer EP. Bone augmentation using autogenous bone versus biomaterial in the posterior region of atrophic mandibles: A systematic review and meta-analysis. *J Dent* 2018;76:1–8.
7. Gurler G, Delilbasi C, Garip H, Tufekcioglu S. Comparison of alveolar ridge splitting and autogenous onlay bone grafting to enable implant placement in patients with atrophic jaw bones. *Saudi Med J* 2017;38:1207–1212.
8. Pistilli R, Felice P, Piatelli M, Nisii A, Barausse C, Esposito M. Blocks of autogenous bone versus xenografts for the rehabilitation of atrophic jaws with dental implants: preliminary data from a pilot randomised controlled trial. *Eur J Oral Implantol* 2014;7:153–171.
9. Rachmiel A, Emodi O, Rachmiel D, Israel Y, Shilo D. Sandwich osteotomy for the reconstruction of deficient alveolar bone. *Int J Oral Maxillofac Surg* 2018;47:1350–1357.
10. Ravidá A, Wang IC, Barootchi S et al. Meta-analysis of randomized clinical trials comparing clinical and patient-reported outcomes between extra-short (≤ 6 mm) and longer (≥ 10 mm) implants. *J Clin Periodontol* 2019;46:118–142.
11. Rokn AR, Monzavi A, Panjnoush M, Hashemi HM, Kharazifard MJ, Bitaraf T. Comparing 4-mm dental implants to longer implants placed in augmented bones in the atrophic posterior mandibles: One-year results of a randomized controlled trial. *Clin Implant Dent Relat Res* 2018;20:997–1002.
12. Sakkas A, Ioannis K, Winter K, Schramm A, Wilde F. Clinical results of autologous bone augmentation harvested from the mandibular ramus prior to implant placement. An analysis of 104 cases. *GMS Interdiscip Plast Reconstr Surg DGPW* 2016;5:Doc21.
13. Tan WL, Wong TL, Wong MC, Lang NP. A systematic review of post-extraction alveolar hard and soft tissue dimensional changes in humans. *Clin Oral Implants Res* 2012;23(Suppl 5): 1–21.
14. Van der Weijden F, Dell'Acqua F, Slot DE. Alveolar bone dimensional changes of post-extraction sockets in humans: a systematic review. *J Clin Periodontol* 2009;36:1048–1058.
15. Wang D, Lin T, Wang Y et al. Radiographic features of anatomic relationship between impacted third molar and inferior alveolar canal on coronal CBCT images: risk factors for nerve injury after tooth extraction. *Arch Med Sci* 2018;14:532–540.



Martina Gercken

Dr. med. dent.

E-Mail: gercken.martina@mh-hannover.de

Nils-Claudius Gellrich

Prof. Dr. med., Dr. med. dent.

Kai-Hendrik Bormann

Prof. Dr. med. dent.

Björn Rahlf

Dr. med. dent.

Klinik und Poliklinik für Mund-, Kiefer- und Gesichtschirurgie

Medizinische Hochschule Hannover

Carl-Neuberg-Straße 1

30625 Hannover