

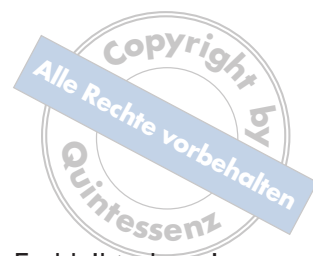
Molaren-Inzisiven-Hypomineralisation

Liebe Kolleginnen, liebe Kollegen,
 die Vorbereitung der vorliegenden Schwerpunktausgabe hat einige Zeit in Anspruch genommen. Zu Beginn stand die Frage, ob das Thema nicht für die Generalisten zu speziell sei. Meine eigenen Erfahrungen waren wohl bei der Diskussion um die Thematik dieses Heftes sehr hilfreich. Immer wieder erhalte ich überregionale Anfragen zu dem Krankheitsbild. Meist wissen die Kolleginnen und Kollegen die Problematik nicht so recht einzuordnen. Fragen kommen dann vor allem zur Ätiologie und zur Versorgung der Zähne. Diese Beobachtungen mache ich auch auf Tagungen und Kongressen. In den letzten Jahren war ich öfter bei so genannten Update-Veranstaltungen. Auch im Rahmen von Generalisten-Fortbildungen werden Referenten aus dem Bereich Kinderzahnheilkunde gerne zum „Update“ eingeladen. An dem Thema Molaren-Inzisiven-Hypomineralisation (MIH) kommt man dabei nicht mehr vorbei. Ich habe mir angewöhnt, zu Beginn meiner Präsentation Bilder einer selteneren Strukturanomalie (Dentinogenesis imperfecta, DI) im Vergleich zur MIH zu zeigen – so auch in diesem Frühjahr beim fränkischen Zahnärztetag in Bayreuth. Als ich den 400 Zuhörern das DI-Bild zeigte und fragte, wer so etwas schon gesehen habe, wurden nicht einmal zehn Hände gehoben. Beim MIH-Bild gingen dagegen nahezu alle Hände in die Höhe. Ich denke, dass es vor diesem Hintergrund und in Anbetracht der steigenden Prävalenz (in Dänemark sind regional bis zu 40 % der Kinder an der MIH erkrankt!) sinnvoll erscheint, diese Strukturanomalie einmal ausführlicher in einer Zeitschrift für Generalisten zu behandeln.

Dank der Schweizer Unterstützung (Dr. *Steffen*) ist es uns gelungen, ein internationales Autorenteam für dieses Heft zu gewinnen. Ich war sehr überrascht, dass auch ausländische Spitzenforscher spontan bereit waren, ihren Beitrag zu leisten. Daran wird deutlich, dass MIH ein internationales Problem ist. Es zeigt sich aber auch, dass an dem Thema weltweit geforscht wird. Die hochrangigen Publikationen der MIH-Studien sind ein weiterer Beleg für die internationale Beachtung der Thematik. Trotzdem muss betont werden, dass es gerade im Bereich der Ätiologie und Versorgung der Erkrankung noch große Wissenslücken gibt. Dies mag auch der Grund dafür sein, dass nicht zwischen allen Beiträgen eine Übereinstimmung hinsichtlich der Versorgung der MIH besteht.

Die EAPD (European Academy of Paediatric Dentistry) erkannte als europäische Fachgesellschaft die Bedeutung des Themas bereits vor über 10 Jahren. Ihr verdanken wir beispielsweise die auch in dieser Ausgabe vorgestellten Diagnosekriterien. Bei der jüngsten Konsensuskonferenz im Jahr 2009 in Helsinki sollten eigentlich Leitlinien zur MIH erarbeitet werden. Heraus kamen Anleitungen („Best Clinical Practice Guidance for clinicians dealing with children presenting with MIH“), da die Datenlage zur Ätiologie und Versorgung der betroffenen Zähne noch viel zu unsicher ist¹⁻⁴. Daher ist es verständlich, dass man Expertenmeinun-





gen teilweise auch mit Widersprüchen stehen lassen muss. Es bleibt also ein spannendes Thema.

Ich wünsche Ihnen viel Spaß bei der Lektüre, eine schöne Weihnachtszeit und alles Gute für das neue Jahr.

Ihr

Prof. Dr. *Norbert Krämer*
Präsident der EAPD und Mitglied der „Quintessenz“-Fachredaktion

Literatur

1. Alaluusua S. Aetiology of Molar-Incisor Hypomineralisation: A systematic review. *Eur Arch Paediatr Dent* 2010;11:53-58.
2. Jälevik B. Prevalence and Diagnosis of Molar-Incisor-Hypomineralisation (MIH): A systematic review. *Eur Arch Paediatr Dent* 2010;11:59-64.
3. Lygidakis NA. Treatment modalities in children with teeth affected by molar-incisor enamel hypomineralisation (MIH): A systematic review. *Eur Arch Paediatr Dent* 2010;11:65-74.
4. Lygidakis NA, Wong F, Jälevik B, Vierrou AM, Alaluusua S, Espelid I. Best Clinical Practice Guidance for clinicians dealing with children presenting with Molar-Incisor-Hypomineralisation (MIH). An EAPD Policy Document. *Eur Arch Paediatr Dent* 2010;11:75-82.