

# Primary failure of eruption (PFE) – ein Fallbericht mit differentialdiagnostischen Aspekten

Korbinian Benz<sup>1,3</sup>, Sabine Hoffjan<sup>2,3</sup>, Jörg T. Epplen<sup>2,3</sup>, Jochen Jackowski<sup>1,3</sup>  
<sup>1</sup>Abteilung Zahnärztliche Chirurgie und Poliklinische Ambulanz, Universität Witten / Herdecke, Deutschland

<sup>2</sup>Humangenetik, Ruhr-Universität Bochum  
<sup>3</sup>CeSER, Centrum für Seltene Erkrankungen Ruhr  
Korbinian.Benz@uni-wh.de

## EINLEITUNG

Zahndurchbruchstörungen sind sowohl durch lokale als auch durch systemische Faktoren bedingt. Bei komplexen Erkrankungen wie z. B. dem Apert-Syndrom, dem Down-Syndrom, der Dysostosis cleidocranialis, der ektodermalen Dysplasie oder dem Gardner-Syndrom können zahlreiche Zähne betroffen sein (1). Im Unterschied dazu sind bei Patienten mit lokalen Durchbruchstörungen in der Regel die dritten Unterkiefermolaren und die Eckzähne im Oberkiefer betroffen (2). Sehr selten treten Durchbruchstörungen bei den ersten und zweiten Molaren auf. Bei einer dritten Variante, der non-syndromalen primären Durchbruchstörung ["Primary failure of eruption"(PFE)] bricht ein primär nicht ankylosierter Zahn nicht oder nur partiell durch (3). Für die Normalbevölkerung wird die Prävalenz dieser Abnormität mit 0,06% bei einer Geschlechtsverteilung von 1:2,25 (m:w) angegeben (4).

## FALLVORSTELLUNG

Bei einer 19-jährigen Patientin wurde der Verdacht auf eine genetisch bedingte Zahndurchbruchstörung geäußert, nachdem eine viele Jahre dauernde kieferorthopädische Therapie erfolglos verlaufen war (Abb. 1-3). Im Alter von vier Jahren wurden bei ihr eine Schwerhörigkeit im Sinne einer zentralen Hörstörung, eine Wachstumsverzögerung und ein hypogonadotroper Hypogonadismus diagnostiziert. Ein Hirn-MRT, eine Chromosomenanalyse und eine Untersuchung auf eine SHOX-Deletion ergaben keine auffälligen Befunde. Im Rahmen einer humangenetischen Beratung wollte die Patientin sich informieren, ob die bei ihr vorliegenden Symptome einer übergeordneten syndromalen Erkrankung zugeordnet werden können und welche diagnostischen Möglichkeiten bei Verdacht auf Vorliegen einer PFE bestehen, die die Molaren 17, 27 und 47 betreffen. Eine bereits durchgeführte Chromosomenuntersuchung ergab einen unauffälligen weiblichen Chromosomensatz (46, XX). Auf Patientinnen-Wunsch hin wurde eine Array-Analyse angeschlossen, mit der das gesamte Genom auf kleine Deletionen und Duplikationen untersucht wird, die in der normalen Chromosomenanalyse nicht sichtbar sind. Es zeigte sich hierbei keine krankheitsverursachende Deletion oder Duplikation. Allerdings schließt dieser Befund das Vorliegen einer syndromalen Erkrankung nicht aus. Die Patientin wurde informiert, dass über eine genetisch bedingte, nicht-syndromgebundene Zahndurchbruchstörung bei einigen Patienten/Familien berichtet wurde. Als ursächlich hierfür wurden heterozygote Mutationen im *PTH1*-Gen auf dem Chromosom 3 identifiziert, das die Information für den Paratrezeptor beinhaltet. Auf Wunsch der Patientin wurde eine Untersuchung dieses Gens durchgeführt. Dabei konnte die Mutation c.436C>T, p.Arg146\*im *PTH1*-Gen in heterozygotem Zustand nachgewiesen und die Diagnose einer Primary failure of eruption somit bestätigt werden.

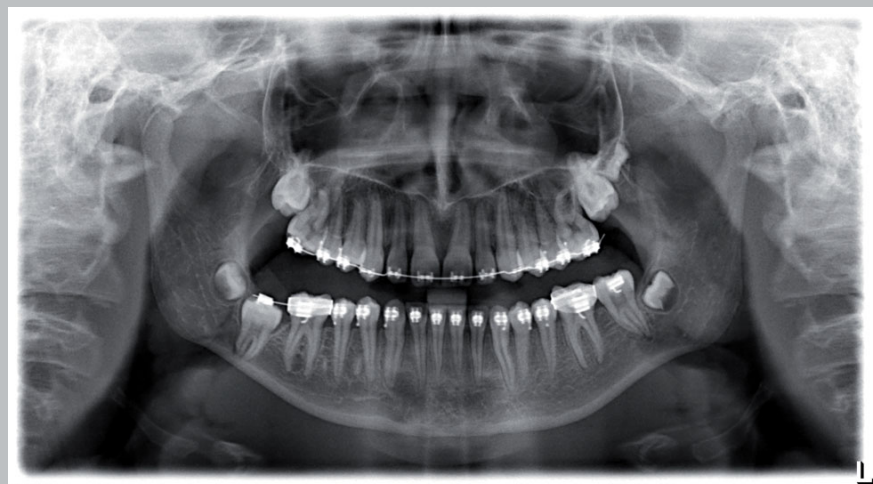

Abb. 1: Orthopantomogramm der Patientin im Alter von 15 Jahren mit inkorporierter, festsitzender kieferorthopädischer Apparatur (2013)

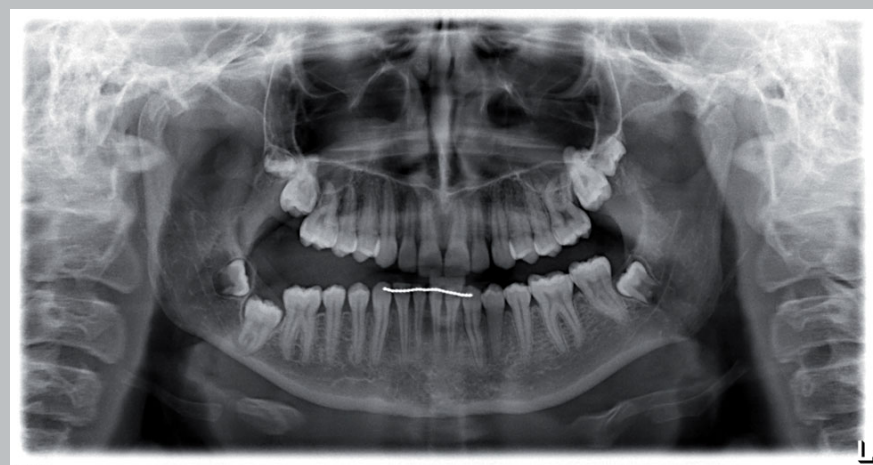


Abb. 2: Orthopantomogramm der Patientin im Alter von 18 Jahren (2016)

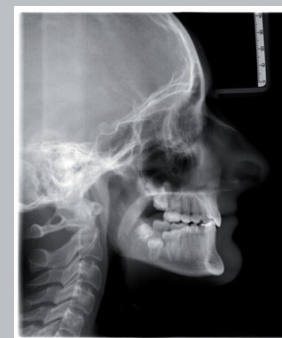

Abb. 3: Fernröntgenseitenaufnahme der Patientin im Alter von 18 Jahren (2016)

## DISKUSSION

Die Mutation c.436C>T, p.Arg146\*im *PTH1*-Gen in heterozygotem Zustand führt zum Abbruch der Eiweißsynthese und wurde in der Literatur bereits als krankheitsverursachend beschrieben (5, 6). Die frühzeitig genetisch bestätigte Diagnose einer non-syndromalen PFE bewahrt Patienten, Kieferorthopäden und Oral-/MKG-Chirurgen vor einer über Jahre verlaufenden frustrierten Therapie. Dazu ist auf Behandlerseite die Kenntnis über die genetische Ätiologie der PFE für die Differentialdiagnostik von Durchbruchstörungen unerlässlich. Den Betroffenen sollte eine humangenetische Untersuchung angeboten werden (7). Oralchirurgische Optionen in schweren Fällen sind der frühzeitige Entschluss zur Extraktion oder operativen Entfernung mit nachfolgender Implantat-gestützter Rehabilitation oder die Okklusionseinstellung der von einer PFE betroffenen Zähne mit Hilfe einer Segmentosteotomie (8). Dazu muss eine chirurgisch zugängliche Position der betroffenen Zähne vorliegen.

## LITERATUR

1. Stellzig-Eisenhauer A, Decker E, Meyer-Marcotty P et al. (2010) Primary failure of eruption (PFE)--clinical and molecular genetics analysis. J Orofac Orthop 71:6-16
2. Raghoebar GM, Boering G, Vissink A et al. (1991) Eruption disturbances of permanent molars: a review. J Oral Pathol Med 20:159-166
3. Raghoebar GM, Boering G, Vissink A (1991) Clinical, radiographic and histological characteristics of secondary retention of permanent molars. J Dent 19:164-170
4. Baccetti T (2000) Tooth anomalies associated with failure of eruption of first and second permanent molars. Am J Orthod Dentofacial Orthop 118:608-610
5. Decker E, Stellzig-Eisenhauer A, Fiebig BS et al. (2008) PTH1 loss-of-function mutations in familial, nonsyndromic primary failure of tooth eruption. Am J Hum Genet 83:781-786
6. Ouyang H, Mccauley LK, Berry JE et al. (2000) Parathyroid hormone-related protein regulates extracellular matrix gene expression in cementoblasts and inhibits cementoblast-mediated mineralization in vitro. J Bone Miner Res 15:2140-2153
7. Hanisch M, Hanisch L, Kleinheinz J et al. (2018) Primary failure of eruption (PFE): a systematic review. Head Face Med 14:5
8. Shirota T, Hishida M, Yamaguchi T et al. (2013) Posterior maxillary segmental distraction for the treatment of severe lateral open bite caused by primary failure of tooth eruption: A case report. Journal of Oral and Maxillofacial Surgery, Medicine, and Pathology 25:39-42