

# Navigierte Implantologie im Netzwerk

## Minimale Chirurgie durch maximale Planung

Die Ansprüche unserer Patienten sind in den letzten Jahren deutlich gestiegen. Es wird eine implantologische Versorgung erwartet, die genauso stabil, funktionsfähig und ästhetisch ist, wie die eigenen Zähne. Dabei soll es nicht zu Schmerzen kommen, die Patienten wollen und können beruflich nicht fehlen und auf keinen Fall darf es zahnlose Therapiephasen geben. Mehr denn je ist es daher wichtig, möglichst minimalinvasiv zu operieren und aufwendige risikobehaftete Augmentationen zu vermeiden.

### Netzwerk Prothetik-Chirurgie-Zahntechnik-Patient

Um den Patienten in jeder Phase der Therapie gut zu betreuen und zu versorgen, sollte die Planung in Zusammenarbeit mit dem prothetisch tätigen Hauszahnarzt und ggf. mit dem Zahntechniker im Rahmen eines durchdachten Therapiekonzeptes erfolgen. Uns stehen heute gute Möglichkeiten zur Verfügung, um die Belastung für die Patienten so klein wie möglich zu halten.

Der erste Schritt bei der Implantattherapie ist die Zahnentfernung, bei der ein Alveolenmanagement durchgeführt werden sollte, damit der Knochen weitestgehend erhalten bleibt. Nach der Abheilung werden mit dem DVT die knöchernen Verhältnisse dargestellt. So kann vorab genau eingeschätzt werden, ob Schwierigkeiten wie ein reduziertes Knochenangebot, Nervnähe, Defekte oder Entzündungen in der Kieferhöhle vorliegen und ein navigiertes Vorgehen in dem speziellen Fall sinnvoll ist. Die Vorteile der navigierten Implantatchirurgie liegen auf der Hand. Der vorhandene Knochen wird optimal genutzt, der Nerv geschont und die prothetische Planung exakt auf die chirurgische Implantatposition übertragen. Dadurch können Augmentationen vermieden oder im Ausmaß reduziert werden.

In meiner Praxis werden vor allem SICAT-Schablonen (SICAT GmbH & Co. KG, Bonn, Deutschland) genutzt, die Planung erfolgt mit der Galileos Implant Software aus dem Orthophos DVT (Dentsply Sirona, York, USA). Anhand der folgenden Fallbeispiele werden verschiedene indikationsbezogene Konzepte der Planung und Umsetzung vorgestellt:



Foto: Praxis Dr. Strunz

### Freiendsituation

Bei der 58-jährigen Patientin liegt eine Freiendsituation im rechten Unterkiefer vor. Der weit kranial verlaufende Nervus alveolaris inferior gibt die Indikation für eine navigierte Insertion (Abb. 1 bis 7).

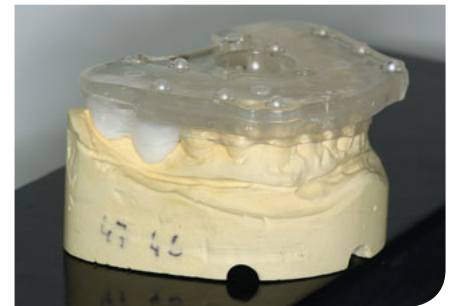


Abb. 1 Überführung der gewünschten prothetischen Aufstellung in röntgenopake Zähne und Verbindung mit einer Röntgenplatte.

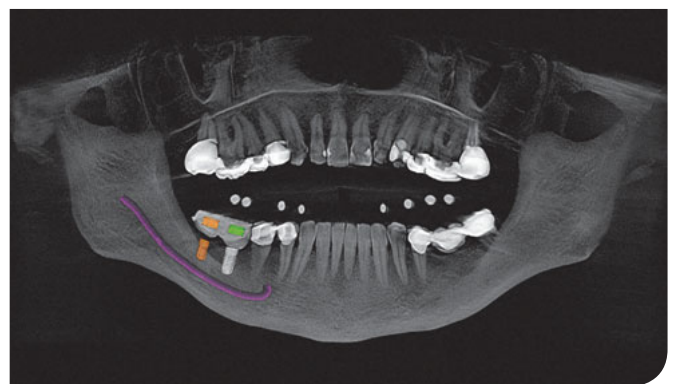
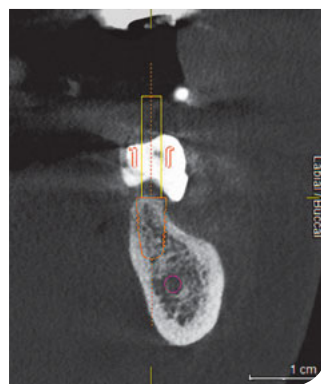
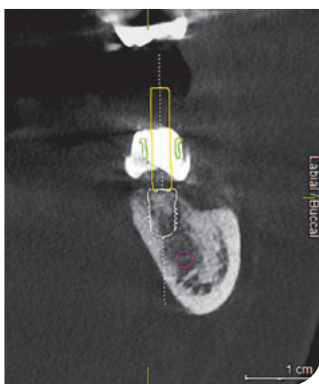
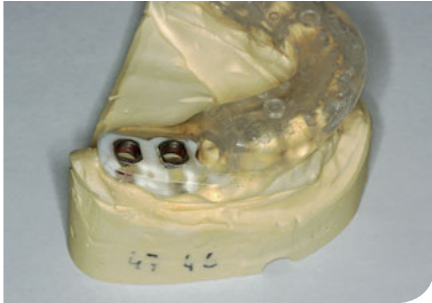
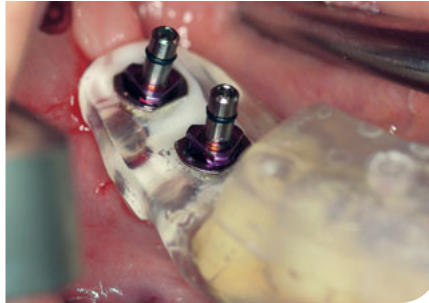
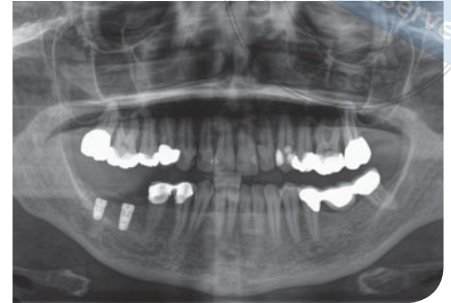
Abb. 2 bis 4 Einsetzen der Schablone und Erstellen der dentalen Volumentomografie. Planung der Idealposition der Prothetik und der Implantatpositionen gemeinsam mit dem Überweiser am PC, ggf. per Teamviewer.



**Abb. 5** Umarbeitung der Röntgenschablone zur Bohrschablone durch Einbringen der Bohrhülsen entsprechend der SICAT-Planung.



**Abb. 6 und 7** Verwendung der Bohrschablone in Verbindung mit speziellen Guide-Bohrern (Camlog Guide System, Camlog, Wimsheim, Deutschland) zur Implantatinserion und das Ergebnis im OPG.



### Einzelzahn- oder Schaltlücke

Hier ist keine prothetische Aufstellung nötig. Bei nahezu metallfreien Nachbarzähnen kann eine sogenannte Optiguide-Bohrschablone, gemacht aus dem DVT und den Abdruckdaten des Patienten, hergestellt werden. Eine andere Variante ist eine chairside hergestellte Röntgenschablone, zu der die SICAT-Aufbissplatte mit Futar Scan (Kettenbach GmbH & Co. KG, Eschenburg, Deutschland) direkt im Patientenmund angepasst und beim DVT-Röntgen gescannt wird.

Eine häufige Indikation für ein navigiertes Vorgehen ist die Prämolarenlücke im Oberkiefer. Wenn beide Prämolaren fehlen, reicht der Knochen meist gerade aus, um zwei Implantate mit

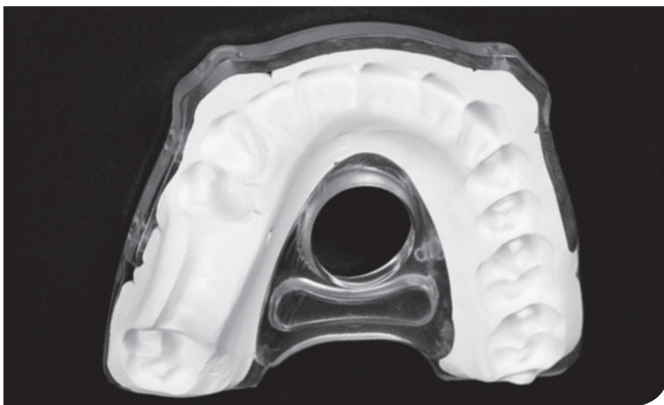
ausreichendem Sicherheitsabstand von 1,5 bis 2 mm zu den Nachbarzähnen und 3 mm zueinander inserieren zu können. Die Erfahrung zeigt, dass in dieser Region eine durchschnittliche Spanne von 14–15 mm zur Verfügung steht, sodass für die Implantate 7 mm übrig bleiben (Abb. 8 bis 14).

### Fazit

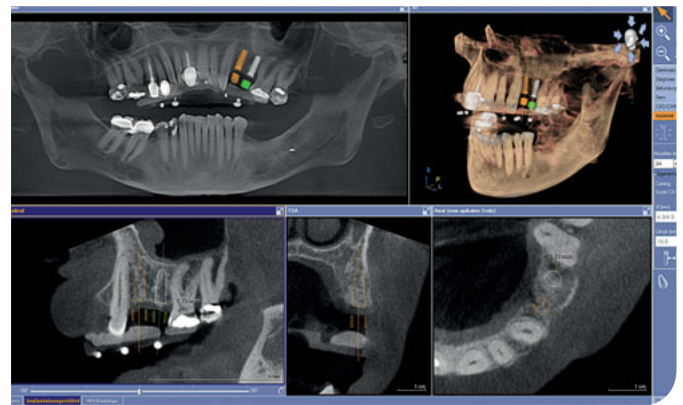
Mit diesem Gesamtkonzept kann dem Patienten ein Vorgehen angeboten werden, das größere invasive Eingriffe erspart, Ausfallzeiten reduziert und einen langen Implantaterhalt sichert.

### Indikationen für navigierte Implantologie

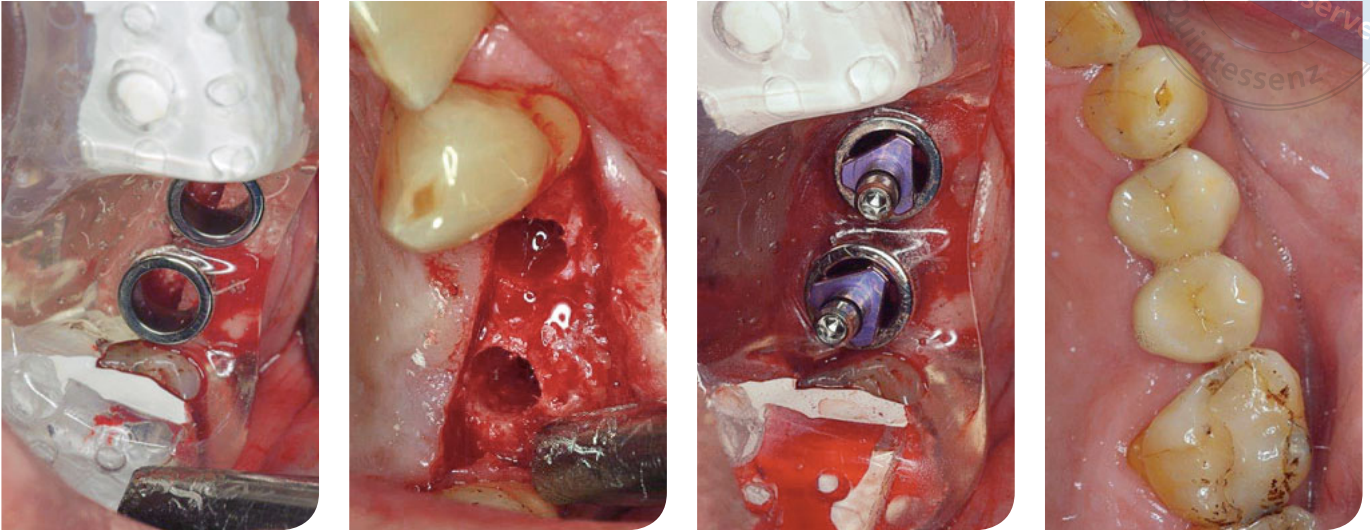
- Schmale Lücke mit enger Beziehung zu den Nachbarzähnen
- Schaltlücke an beiden oberen Prämolaren
- Nervnähe
- Schmäler Kieferkamm
- Frontzahnlücken mit wenig Knochenangebot
- Prothetische Planung erfordert genaue Implantatpositionierung



**Abb. 8** Bei dem 58-jährigen Patienten wurden die Zähne 24 und 25 mit Alveolenmanagement entfernt (Auffüllen der Alveolen mit Bio-Oss Collagen, Geistlich, Wolhusen, Schweiz). Anfertigung des DVT mit angepasster Aufbissplatte 6 Monate später zur Vorbereitung der navigierten Implantatinserion.

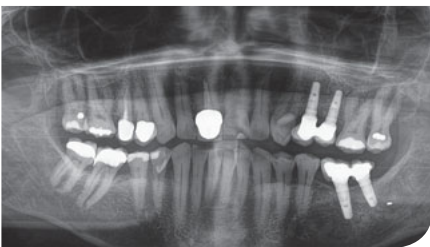

**Abb. 9** Implantatplanung mit der SICAT Implant Software.



**Abb. 10 bis 12** Umarbeitung der Röntgenschablone zur Bohrschablone durch Einbringen der Bohrhülsen von SICAT entsprechend der Planung. Präparation der Implantatstollen mit speziellen Camlog Guide-Bohrern durch die Hülsen hindurch.

**Abb. 13** Prothetische Versorgung durch den Hauszahnarzt nach der Freilegung.



**Abb. 14** Endergebnis im OPG.

Wichtig ist dabei die Kommunikation zwischen Chirurg, Prothetiker und Zahntechniker, die im digitalen Zeitalter virtuell (z. B. per Teamviewer) gut möglich ist und nicht viel Zeit kostet.



**Dr. Dr. Anette Strunz**

Praxis für Implantologie und Mund-, Kiefer-, Gesichtschirurgie, Berlin  
E-Mail: empfang@strunz.berlin

## Minimalinvasive chirurgische Grundsätze in unserer Praxis

### 1. Positive Kommunikation

Patienten sind in der Praxis extrem empfänglich für alle Reize, seien es negative oder positive Reize. Der postoperative Heilungsverlauf hängt nicht nur vom chirurgischem Trauma, sondern auch vom Angstzustand des Patienten ab. Die vorhandene gesteigerte Empfänglichkeit kann man sich zunutze machen und mit einer positiven Haltung und gezielt eingestreuten Formulierungen zu einer besseren Wundheilung, einer Schmerzreduktion und dem besseren Wohlbefinden des Patienten beitragen.

### 2. Indikation zur Wurzelspitzenresektion

Die Indikation zu einer Wurzelspitzenresektion im Oberkieferseitenzahnbereich wird wegen der möglichen Vernarbung der Kieferhöhlenschleimhaut und der damit später erschwerten Präparation bei einem Sinuslift sehr zurückhaltend gestellt. Auch an anderen Kieferabschnitten sollte heute immer zuerst an die Revision durch einen Endodontologen gedacht werden, weil eine Resektion zu einem Defekt im Knochen führt, der meist nicht knöchern ausheilt und eventuell spätere Implantatinsertionen erschweren kann.

### 3. Zahnentfernung

Wenn Zähne entfernt werden müssen, wird eine Zahnentfernung mit Alveolenmanagement (Socket- oder Ridge-Preservation) durchgeführt, um das Ausmaß der späteren Augmentation zu begrenzen. Nach dem Alveolenmanagement wird 6 Monate gewartet, erst dann wird implantiert.