

Fokus

Von Apex bis Zugangskavität

Moderne Endo für Einsteiger

ZUM THEMA LUPENBRILLEN

Ein unerlässliches Hilfsmittel für gute Wurzelkanalbehandlungen sind optische Vergrößerungshilfen, die mitunter auch als *Conditio sine qua non* (= notwendige Voraussetzung) der Endo bezeichnet werden. Es ist meiner Meinung nach jedoch Unsinn, die Lupenbrille nur bei den im Studium selten vorkommenden Endos aus der Schublade zu holen. Wenn ihr eine habt, benutzt sie und übt damit auch am Phantomkopf und bei Zahnreinigungen. Bewegungsabläufe und ergonomisches Sitzen kommen nicht von alleine, das müsst ihr trainieren. Habt keine Angst vor starken Vergrößerungen, fragt bei euren Anbietern nach Testmodellen, und tragt sie in den Kursen ein paar Tage zur Probe. Sollte euer Budget nicht für das Topmodell reichen, schaut beim Optiker eures Vertrauens vorbei und fragt dort, was man euch anbieten kann. Zu guter Letzt: Vergesst das Licht nicht. Auch hier geht es recht günstig. Fragt Komilitonen aus höheren Semestern; es gibt bestimmt jemanden, der sich kreativ mit günstigen Lampen etwas gebastelt hat und Tipps geben kann.

Für die meisten Leser in den höheren Semestern mag klar sein, was eine Endo ist. Die Studierenden aus der Vorklinik hingegen dürften jedoch kaum im Detail wissen, was bei der Endo einmal alles auf sie zukommt. Im folgenden Beitrag habe ich versucht, den grundlegenden Ablauf einer endodontischen Therapie darzustellen; für die Einsteiger als Überblick, für die fortgeschrittenen Leser als Zusammenfassung zur Wiederholung vor Prüfungen.

DIAGNOSE

Zu Beginn einer jeden endodontischen Therapie steht die ausgiebige Diagnostik, nicht zuletzt zur Dokumentation und zum Qualitätsmanagement. Neben der allgemeinen und speziellen Anamnese gehören der extra- und intraorale sowie der röntgenologische Befund dazu. Das Röntgenbild gibt Auskunft über die Ausdehnung kariöser Prozesse, den parodontalen Status, periapikale Aufhellungen und vor allem über die Wurzelkanalanatomie sowie Besonderheiten der Kanäle: Perforationen, Instrumentenfragmente, Resorptionen. Am Ende steht eine Diagnose, auf deren Grundlage die endodontische Therapie des Zahns geplant wird.

Jeder Behandler, der endodontisch tätig ist, sollte nicht nur die Standardkonfigurationen von Kanälen vor Augen haben, sondern auch mögliche anatomische Besonderheiten von Zähnen kennen (Abb. 1). Denn nur was man kennt, kann man auf dem Röntgenbild auch sehen. Kanalquerschnitte sind nicht, wie oft in Zeichnungen dargestellt, symmetrisch rund oder oval, sondern können auch länglich oder C-förmig sein¹. Zudem sollte nicht von einem Wurzelkanal, sondern viel mehr von einem Wurzelkanalsystem gesprochen werden². Durch gute Kenntnis des Wurzelkanalsystems können eine optimale Trepanation geplant und Zwischenfälle, wie Instrumentenfrakturen, vermieden werden^{3,4} (s. FACTS S. 37 und Beitrag Instrumentenfrakturen S. 24).

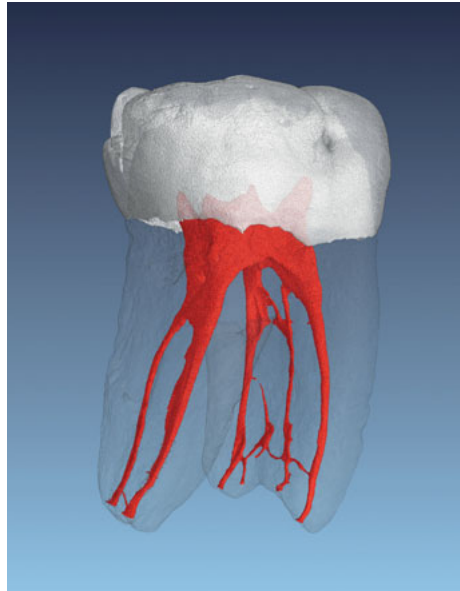


Abb. 1 Insbesondere das Wurzelkanalsystem von Molaren ist komplex verzweigt, wie hier im Micro-CT eines Zahnes 46 dargestellt. (Foto: Dr. F. Paqué. Aus: Bengs B. Quintessenz Team-Journal 2017;47: 315-319)

AUFKLÄRUNG

Vor der Wurzelkanalbehandlung muss der Patient entsprechend aufgeklärt werden, denn nur so ist ein Informed consent zur Behandlung möglich (= Einwilligung in eine ärztliche Behandlung, nachdem der behandelnde Arzt seiner Aufklärungspflicht nachgekommen ist). Sowohl der Ablauf der Behandlung als auch die Risiken und die Möglichkeit des ausbleibenden Therapieerfolgs sind zu besprechen. Zudem muss eine Einwilligung in die Lokalanästhesie erfolgen und auch deren Ablauf und Risiken müssen erklärt werden. Beide Aufklärungen sollten schriftlich festgehalten und vom Patienten und Arzt unterschrieben werden.

AUFBAUFÜLLUNG

Man kann sich darüber streiten, ob man den Kofferdam vor oder nach der Exkavation legt; spätestens beim Legen einer adhäsiven Aufbaufüllung ist er nötig⁵. Als Student hat man sich an den meisten Unis diesbezüglich danach zu richten, was der zuständige Assistenzarzt

sagt. Persönlich finde ich es angenehmer, mit Kofferdam zu behandeln als ohne. Insbesondere in der Kombination mit einem Aufbisskeil kann man sich voll und ganz auf den zu behandelnden Zahn konzentrieren, und hat nicht noch die Zunge im Weg oder bei der Behandlung mit Lupenbrille den Sauger im Blickfeld. Wie bei allem in der Zahnmedizin gilt beim Kofferdamlegen: Übung macht den Meister^{6,7}. Gerade in der Endodontie verhindert der Kofferdam das Verschlucken oder gar Aspirieren kleinteiliger Instrumente, die hier besonders zahlreich vorhanden sind (s. Beitrag Kofferdam S. 14).

Vor der Aufbereitung des Kanalsystems steht die vollständige Entfernung der Karies zur Vermeidung einer erneuten Infektion des Zahnes⁸. Durch das Legen einer adhäsiven präendodontischen Aufbaufüllung wird das Eindringen von Mikroorganismen in den Zahn und somit eine Reinfektion vermieden⁸. Um das Kanalsystem nicht mit Komposit zu verblocken, wird das Pulpenkavum abgedeckt (z. B. mit Cavit, Fa. 3M, Seefeld), bevor die Füllung gelegt wird⁸.

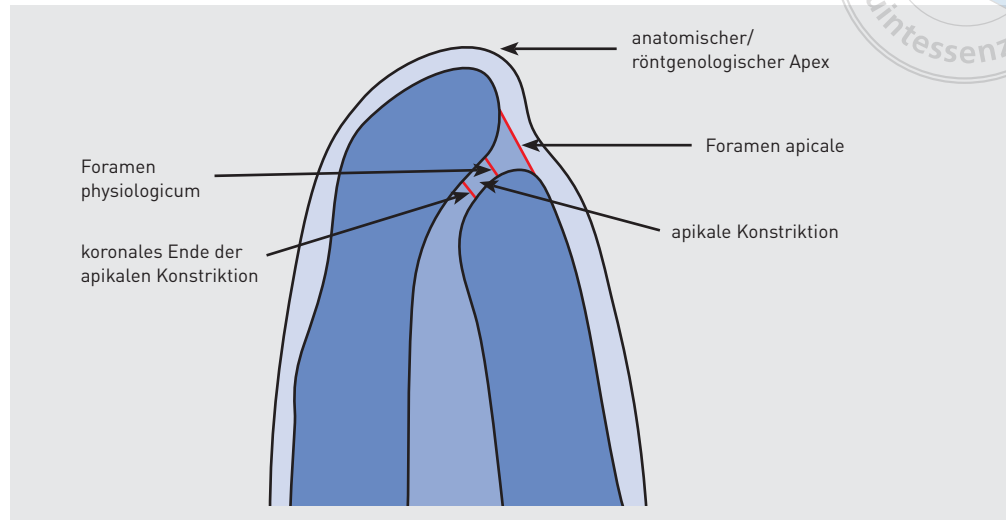


Abb. 2 Die Lagebeziehungen der anatomischen und histologischen Strukturen der Wurzelspitze. [Aus: Hör D. Quintessenz 2013;64:1081–1085]

ZUGANGSKAVITÄT

Liegen Kofferdam und Aufbaufüllung, folgt die Trepanation einer Zugangskavität. Ziel ist ein geradliniger Zugang zum Kanalsystem, um einfaches Instrumentieren zu ermöglichen und Instrumentenfrakturen vorzubeugen. Für die primäre Zugangskavität werden das Dach der Pulpenkammer sowie gelegentlich vorkommende Dentikel (= Pulpasteine) vollständig mit einem grobkörnigen Zylinder entfernt. Gleichzeitig ist aber die Zahnhartsubstanz möglichst zu schonen.

TIPP Dentinüberhänge können sicher mit einem sogenannten Batt-Bohrer (=Bohrer ohne Diamantierung an der Spitze) beseitigt werden.

Auch hier sind anatomische Kenntnisse der Lage möglicher Kanaleingänge von Vorteil³. Mit der sekundären Zugangskavität wird anschließend der Zugang zum Kanalsystem geschaffen. Mit einer Scout-File (ISO 08/10 K-Feile) werden die Eingänge ertastet und schließlich mit Gates-Bohrern erweitert.

TIPP Gates-Bohrer werden stets von der Furkation weggeführt, um eine Perforation zu vermeiden⁹.

ARBEITSLÄNGE

Es folgt die Bestimmung der Arbeitslänge (Abb. 2). Dazu werden für jeden Kanal eindeutig reproduzierbare Referenzpunkte auf der Zahnhartsubstanz festgelegt. Zunächst wird die Kanallänge elektrometrisch mittels Endometrie bestimmt. Dabei wird der Widerstand zwischen der Feile im Kanal und einer Sonde in der Wangentasche des Patienten gemessen und so ermittelt, wann die Feilenspitze das Foramen apicale erreicht¹⁰. Die elektrometrische Länge ist der Abstand zwischen der Spitze der Feile und dem Gummistopper, der auf einem Referenzpunkt zu liegen kommt. Der gewählte Referenzpunkt und die Messlänge müssen für jeden Kanal notiert werden. Anschließend folgt die Röntgenmessaufnahme in exzentrischer Technik. Dazu werden in jeden Kanal Feilen auf die gemessene elektrometrische Länge mit einer Mindestgröße von ISO 15 eingeführt. Dünnere Feilen wären im Röntgenbild nicht erkennbar.

Tab. 1 Übersicht über verschiedene Systeme zur maschinellen Wurzelkanalaufbereitung. (Aus: Schäfer E, Bürklein S. Endodontie 2017;26:283–291)

Crown-down-Technik	Single-length-Technik	Single-file-Technik	
ProFile	Mtwo	WaveOne	reziproke Arbeitsweise
Hero 642	EasyShape	WaveOne Gold	
K3	Hyflex CM	Reciproc	
ProTaper Universal	ProTaper Next	Reciproc blue	
		ReziFlow	vollrotierende Arbeitsweise
RaCe / BioRaCe		F360	
FlexMaster		OneShape	
		F6 SkyTaper	
		XP-endo Shaper	

TIPP Es sollten möglichst verschiedene Feilenarten gewählt werden, damit sie im Röntgenbild unterschieden werden können.

Mithilfe der Messaufnahme kann eine Überinstrumentierung und Krümmung der Kanäle erkannt werden. Direkt nach der Aufnahme sollten die Längen der Feilen nachgemessen werden. Mit den elektrometrisch ermittelten Längen und dem Röntgenbild wird die Arbeitslänge jedes Kanals bestimmt, auf die anschließend aufbereitet wird.

AUFBEREITUNG

Grundsätzlich ist die Aufbereitung mit Handinstrumenten von der maschinellen Aufbereitung zu unterscheiden. Für beide Techniken gilt es, sich die Besonderheiten der Feilen bewusst zu machen, und sich bei der Verwendung an die Herstellerangaben zu halten. Die händische Aufbereitung kann in verschiedenen Techniken erfolgen: von apikal nach koronal (z.B. Step-back-Technik) oder von koronal nach apikal (z.B. Step-down-Technik).

Es würde zu weit führen, hier in die Details der maschinellen Aufbereitung und die Geheimnisse ihrer Werkstoffe einzusteigen. Es gibt am Markt zahlreiche verschiedene Systeme für die maschinelle Aufbereitung; jedes

hat Vor- und Nachteile¹¹. Viele davon werden in der Single-length-Technik verwendet, d.h., alle Instrumente werden auf Arbeitslänge in den Kanal eingebracht (Tab. 1). Während bei vielen Systemen eine Abfolge mehrerer Feilen rotierend verwendet wird, gibt es auch immer mehr reziproke Feilen (= Vor- und Zurückbewegungen anstatt Rotation) und Systeme, die mit einer einzigen Feile für die gesamte Aufbereitung auskommen¹².

SPÜLUNG

Am Ende der Kanalaufbereitung muss der Kanal so geformt sein, dass die Spüllösungen überall hingelangen können. So soll eine möglichst optimale Desinfektion des Kanalsystems erreicht werden, wodurch eine Infektion der Pulpa-Dentin-Einheit beseitigt bzw. verhindert werden kann¹³⁻¹⁵. Man unterscheidet desinfizierende Spüllösungen (z. B. Natriumhypochlorid [NaOCl], Chlorhexidin [CHX]) von denen, die die Schmierschicht auflösen (z. B. EDTA). Die Verwendung, das sogenannte Spülprotokoll, unterscheidet sich je nach Universität. Grundsätzlich wird jeder Kanal bei Eröffnung des Pulpenkavums, nach Benutzung jeder Feile und abschließend vor dem Einbringen der Wurzelfüllung gespült. Zur Verbesserung der Wirkung können Spüllösungen mittels Schall, Ultraschall oder Laser aktiviert werden¹⁴. Um schmerzhafte Spülunfälle durch Überpressen von NaOCl und Schäden an der Kleidung des

Patienten zu vermeiden, sollte man sich unbedingt an die praktischen Regeln beim Verwenden von Spüllösungen halten:

- Die Spülkanüle sollte fest auf der Spritze sitzen.
- Die Spülkanüle darf nicht im Kanal klemmen, daher muss sie permanent auf- und abbewegt werden.
- Das Codieren der Spritzen in verschiedenen Farben vermeidet Verwechslungen.
- Zwischen der Anwendung von CHX und NaOCl muss eine Zwischenspülung (z. B. NaCl) erfolgen, ansonsten bilden sich braune Niederschläge, die nicht entfernbar sind.
- Mit einem zweiten Patientenumhang kann man eine größere Fläche abdecken und so das Risiko senken, die Kleidung des Patienten mit NaOCl zu beschädigen.

MEDIZINISCHE EINLAGE

Nach der Kanalaufbereitung erfolgt meist eine medizinische Einlage. Als Goldstandard gilt das bereits seit 1920 eingesetzte Calciumhydroxid (CaOH₂), das durch seinen alkalischen pH-Wert eine

bakterizide Wirkung zeigt¹⁶. Auch schon seit Langem im Einsatz ist Ledermix (Fa. Riemsler Pharma, Greifswald), ein Präparat, das aus einem Glukokortikoid und einem Breitbandantibiotikum besteht. Es zeigt gute schmerzstillende Eigenschaften

bei akuten endodontischen Schmerzzuständen und postendodontischen Beschwerden¹⁷.

Allerdings muss darauf hingewiesen werden, dass Ledermix die Immunabwehr herabsetzt,

es zu keiner Ausheilung kommt, und es zudem zu systemischen Nebenwirkungen und Antibiotikaresistenzen führen kann¹⁷.

PROVISORISCHER VERSCHLUSS

Der sorgfältige provisorische Verschluss zum Abschluss der Wurzelkanalaufbereitung verhindert die Reinfektion der Kanäle. Dazu wird z. B. Cavit in die Kavität eingebracht, welches unter Feuchtigkeit aushärtet. Zusätzlich kann eine kleine Schicht dünnfließender Kunststoff in Säure-Ätz-Technik darüber aufgebracht werden, was sich insbesondere anbietet, wenn der Zahn aus Termingründen länger als üblich nicht weiter versorgt werden kann.

WURZELKANALFÜLLUNG

Bei Schmerzfreiheit kann nach einer sieben- bis zehntägigen Liegedauer des CaOH₂ die Wurzelkanalfüllung erfolgen¹⁶. Provisorische Kompositfüllungen werden mit einem Diamanten, und Cavitfüllungen mittels Ultraschall entfernt. Anschließend wird gemäß Spülprotokoll gespült und mit einer Feile bis auf Arbeitslänge rekapituliert (= erneut instrumentiert). Je nach Art der Aufbereitung wird abgefüllt. Auch hier gibt es zahlreiche verschiedene Möglichkeiten, deren Gemeinsamkeit das Material Guttapercha ist. Zuletzt wird mit einer dichten definitiven Füllung die Zugangskavität verschlossen.

TIPP

Abschließend sollte in jedem Fall eine Okklusionskontrolle erfolgen, um Schmerzen durch ein Okklusionstrauma zu vermeiden.

KOMPLIKATIONEN

Hilft die erste Behandlung nicht, kann eine Revision der Wurzelkanalbehandlung angezeigt

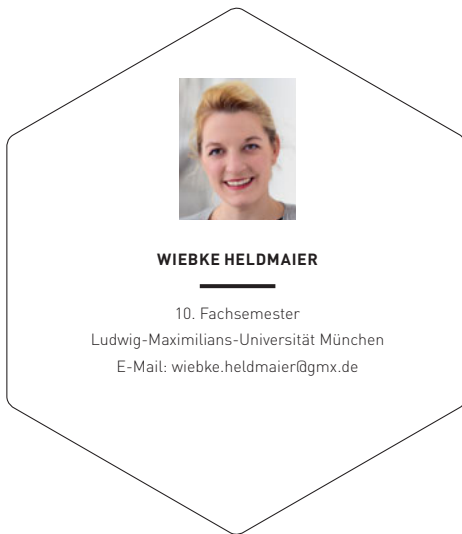*Mein Rat:
Hospitiert bei einem
Endo-Spezialisten.*

sein: Dabei wird das Füllmaterial entfernt, das Kanalsystem erneut desinfiziert und aufbereitet und anschließend wieder gefüllt. Ist auch dieser Schritt nicht von Erfolg gekrönt, verbleibt die Chirurgie, die mit einer Wurzelspitzenresektion und einer retrograden Wurzelfüllung einen letzten Versuch unternehmen kann, den Zahn zu erhalten.

FAZIT

Jeder Zahnarzt sollte die Grundlagen moderner Endodontie beherrschen. Dazu gehört aber auch, sich selbst einzugestehen, wenn ein Fall

die eigene Kompetenz überschreitet. Dann sollte der Patient besser zum Spezialisten überwiesen werden. Moderne Endo auf dem Niveau der Spezialisten kann viele Zähne retten, die ein nicht spezialisierter Zahnarzt aufgeben müsste. Nun noch ein Rat unter uns Studenten: Hospitiert bei einem Endo-Spezialisten. Ihr werdet zwar nicht viel von der Behandlung am Zahn sehen, es sei denn, die Praxis hat den Luxus eines Mikroskops mit Videokamera. Dafür werdet ihr aber die Abläufe und Instrumente kennenlernen, die aus Vorlesungen und Büchern einfach nicht zu lernen sind.



LITERATUR

1. Wenninger F. Diagnostik, Therapie und Management eines C-förmigen Wurzelkanalsystems. Ein Fallbericht. *Endodontie* 2016;25:63–71.
2. Paqué F. Spezielle Wurzelkanalanatomie. *Quintessenz* 2013;64:1047–1053.
3. Friedrichs C. Die endodontische Landkarte – Orientierungshilfen zur Präparation der Zugangskavität und der Darstellung der Kanalsysteme. Teil 1. *Endodontie* 2010;19:355–363.
4. Krug R. Atypische Wurzelkanalsysteme in Unterkieferprämolaren. *Endodontie* 2015;24:405–416.
5. Löw A, Steffen H. Kofferdam in der Endodontie. *Quintessenz* 2014;65:137–142.
6. Winnen R. Repetitorium: Kofferdam – Stand des Wissens. Teil 2: Praktische Tipps für Einsteiger und Fortgeschrittene. *Quintessenz* 2017;68:879–890.
7. Winnen R. Repetitorium: Kofferdam – Stand des Wissens. Teil 1: Grundüberlegungen und Anwendung. *Quintessenz* 2017;68:745–755.
8. Ree M. Der präendodontische Aufbau. *Endodontie* 2009;18:287–293.
9. Zargarán G, Hülsmann M. Der Gates-Glidden-Bohrer in der Endodontie – Geometrie, Einsatzbereiche, Probleme. *Endodontie* 2014;23:275–283.
10. Hör D. Die Bestimmung der endodontischen Arbeitslänge. *Quintessenz* 2013;64:1081–1085.
11. Bürklein S, Donnermeyer D, Schäfer E. Nickel-Titan-Instrumente – rotierend, vibrierend, reziprozierend. *Endodontie* 2017;26:299–307.
12. Schäfer E, Bürklein S. Einfeilen-Systeme – geht das? *Endodontie* 2017;26:283–291.
13. Sonntag D, Klocke A. Grundpfeiler der zeitgemäßen endodontischen Therapie. *Quintessenz* 2013;64:575–580.
14. Brandt P, Sonntag D. Aktivierung von Spüllösungen – Eine Literaturübersicht. *Endodontie* 2016;25:7–19.
15. Rödig T. Die Desinfektion des Wurzelkanalsystems. *Quintessenz* 2013;64:1097–1105.
16. Rödig T, Hülsmann M. Die medikamentöse Einlage in der Endodontie. *Endodontie* 2005;14:281–301.
17. Roth A, Schäfer E. Ledermix als temporäre medikamentöse Einlage im infizierten Wurzelkanal – Eine Literaturübersicht. *Endodontie* 2014;23:293–304.