

ISSN: 1869-6317

Magazin für die
implantologische Praxis
15. Jahrgang 2024

Heft 5 | September 2024
www.quintessence-publishing.com

5
2024

all rights reserved

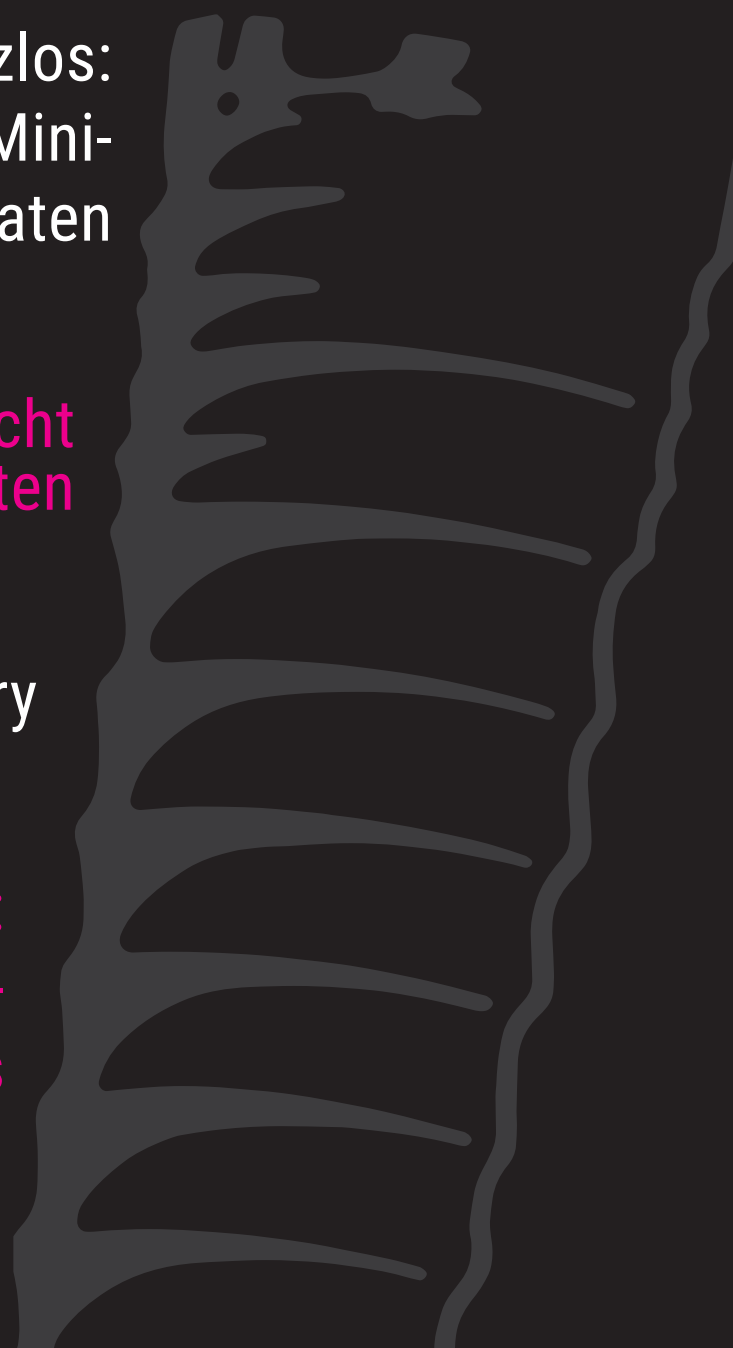
pip
Praktische Implantologie
und Implantatprothetik

kurz & schmerzlos:
Der Einsatz von Mini-
Implantaten


OK-Versorgung auf acht
Keramikimplantaten

fotostory

pip hat recht:
Reform des Gebühren-
rechts



Save the date



**National
Osteology
Symposium**

Düsseldorf
9.-10. Mai 2025

Die Welle der Regeneration

Liebe Leserin,
lieber Leser,



Ende August ist ein wichtiger Termin verstrichen! Die Rede ist aber nicht vom meteorologischen Herbstanfang am 1. September. Nein, es geht um die Frist für die Steuererklärung 2023. Deutsche Steuerbürokratie bedeutet einen Haufen Quittungen rauszusuchen, Formulare auszufüllen und manchmal seitenlangen Schriftverkehr mit den Finanzämtern. Das ist sicherlich kein Spaß, die Zahnärzte in Deutschland können darüber aber nur müde lächeln. Denn das Monster Bürokratie raubt ihnen nicht erst seit diesem Jahr oftmals den Spaß an ihrem Job.

Viele Praxisinhaber haben mittlerweile – nennen wir das Kind beim Namen – die Schnauze voll und fühlen sich durch die hiesige Bürokratie überlastet. Das ist zwar kein neues Phänomen, nimmt aber immer größere Ausmaße an. Im Juni sind deswegen bereits die Praxisteams verschiedenster Kammern und KZVen zusammengekommen, um für bessere Arbeitsbedingungen zu protestieren. Egal ob Demonstrationen, Praxis-schließungen oder Diskussionsrunden mit der Politik – bundesweit gab es mehrere Aktionen gegen die bürokratischen Auswüchse im Gesundheitswesen.

Doch ändert sich etwas? Bisher nicht. Auch die zunehmende Digitalisierung erleichtert die Situation in den Praxen nicht. Im Grunde ist genau das Gegenteil der Fall – sie wird in vielen Fällen sogar noch verschärft. Die Unzufriedenheit unter den Zahnärzten wächst, das zeigen Umfragen aus allen Bereichen. Schließlich sollte die deutsche Bürokratie nicht zu den Kernkompetenzen des Berufsbildes eines Zahnarztes gehören.

Es bleibt also abzuwarten, ob sich die Rahmenbedingungen nun endlich verbessern und das momentane Bürokratie-Monster bald dem Scheinriesen gleich zu einem Zwerg schrumpft.

Herzlichst

Ihr

Sven Skupin

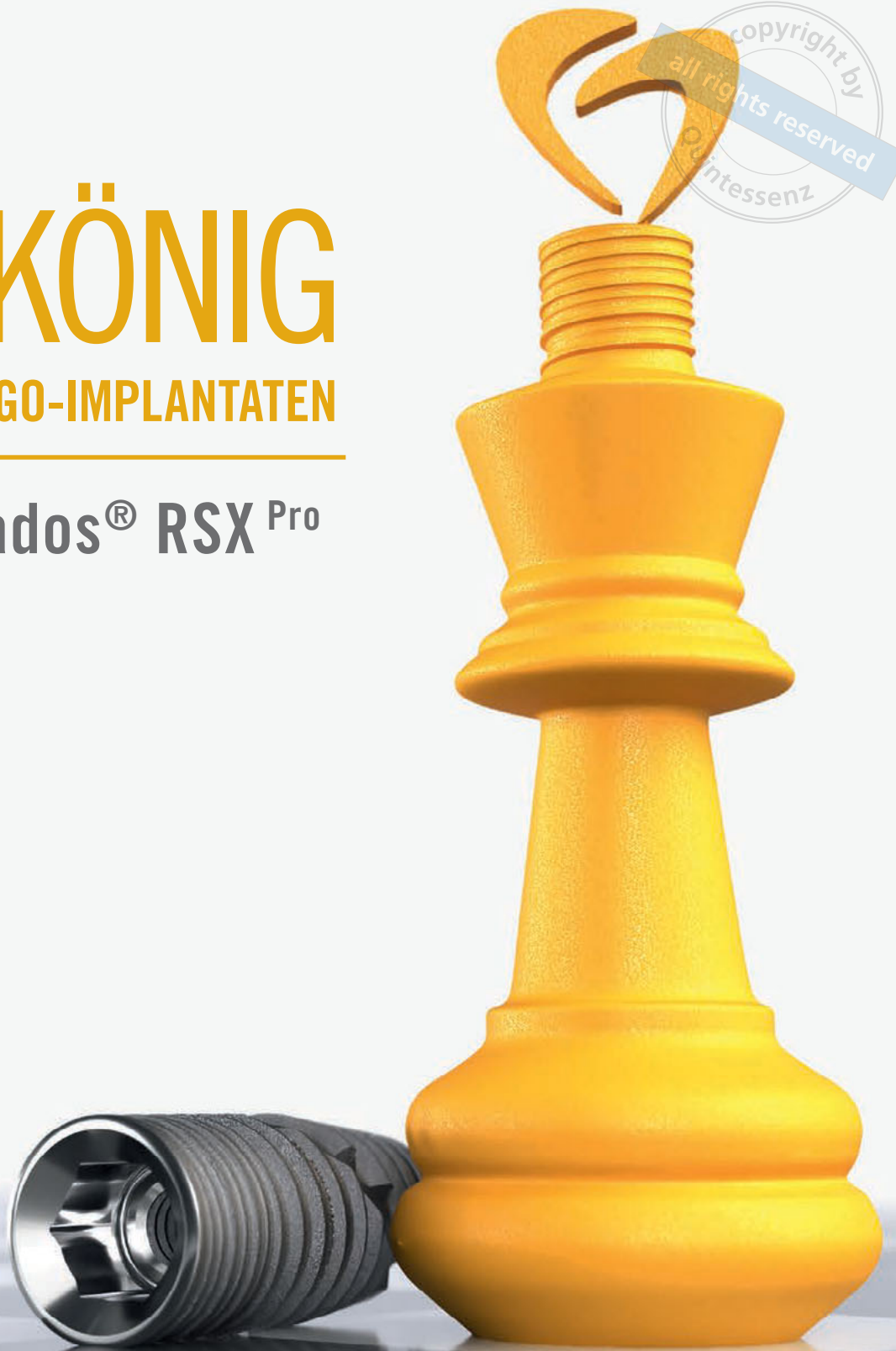Wir freuen uns auf Sie auf www.frag-pip.de!
Profitieren Sie als Teil der **pip**-Community vom Expertenpool für all Ihre Fragen.



DER KÖNIG

UNTER DEN BEGO-IMPLANTATEN

BEGO Semados® RSX^{Pro}



MACHEN SIE DEN ZUG IHRES LEBENS!

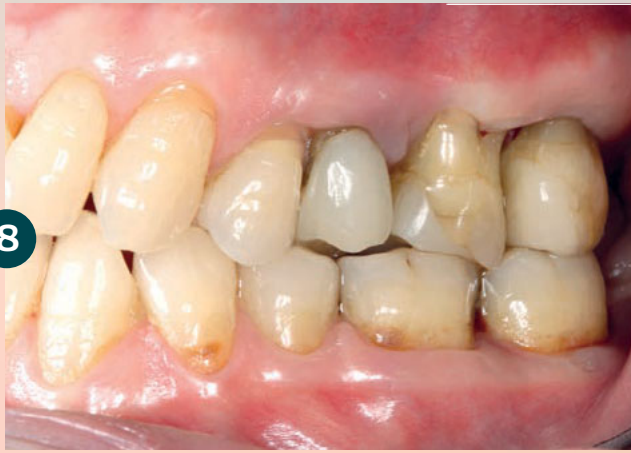Das BEGO Semados® RSX^{Pro} Implantat ist mehr als nur ein Implantat. Es ist der Garant für Qualität, Zuverlässigkeit und erstklassige Ergebnisse. Mit seiner Vielseitigkeit und Anpassungsfähigkeit ist es die perfekte Lösung für eine Vielzahl von zahnmedizinischen Anwendungen. Entdecken Sie die Zukunft der Dentalimplantologie!



Neugierig?

<https://www.bego.com/de/koenig>

 **BEGO**



8

03 so viel vorweg

05 pip auf einen blick

08 pip fallstudie

F. Spiegelberg, N. Aumann, C. Buhl: Konsequenz metallfreie Rehabilitation eines Parodontitis-Patienten

16 pip fallstudie

M. Rak, N. Wichnalek, L. Wichnalek, A. Saraci, P. Strimb: Oberkieferversorgung auf acht Keramikimplantaten

24 pip fallstudie

P. Hahner, S. Sylka-Gerguri: Hyaluronsäure in der unterstützenden Parodontitis-Therapie

30 kurz & schmerzlos

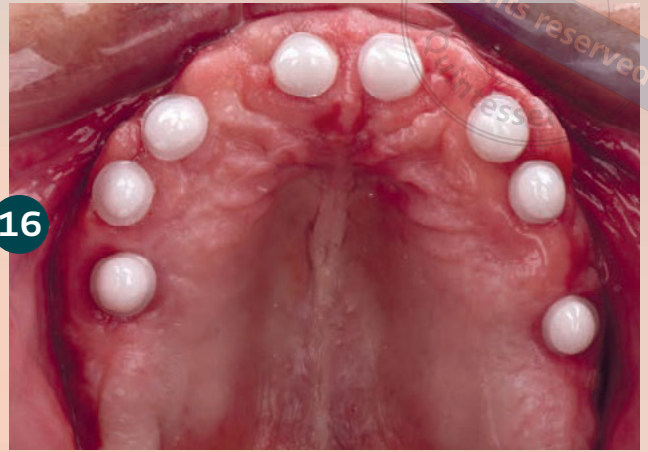
Der Einsatz von Mini-Implantaten, revisited

54 pip fotostory

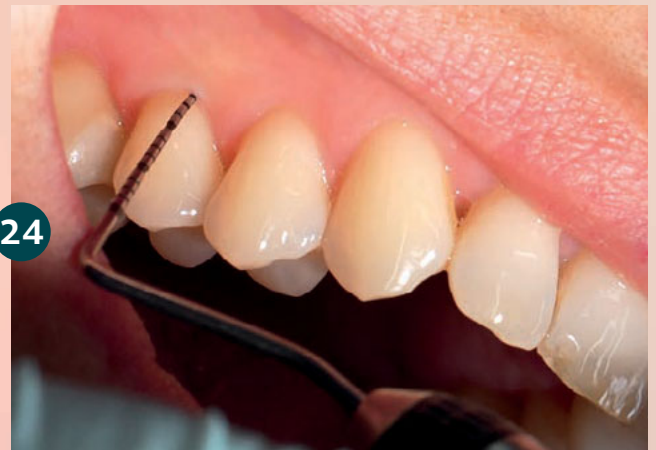P. Randelzhofer: CBR in kompromittierten Implantatregionen

64 pip hat recht

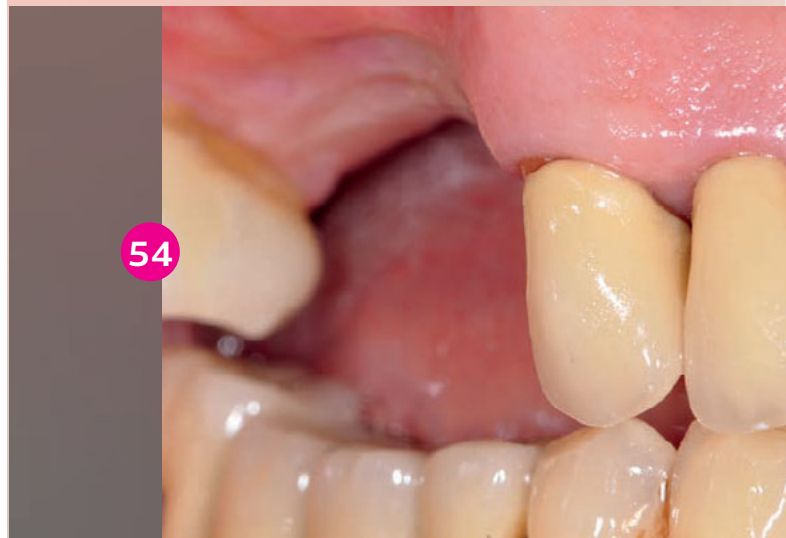T. Ratajczak: Warum wir eine grundlegende Reform des Gebührenrechts brauchen



16



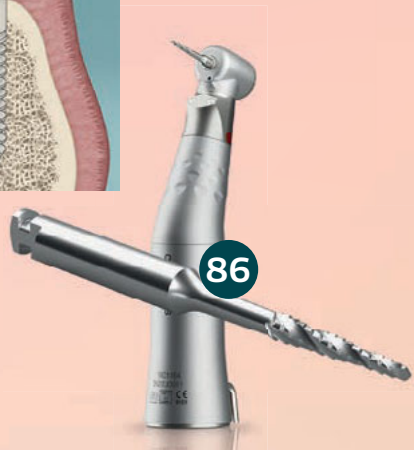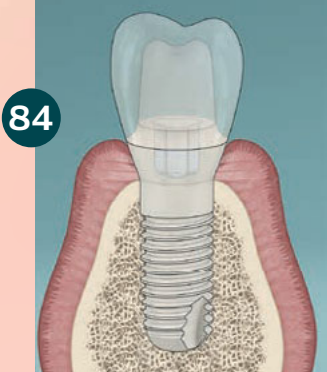
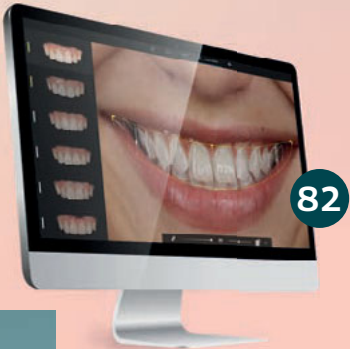24



54

64





pip fragt

- 66 A. Scholz: Die Spitzenposition fest im Blick
- 68 F. Maier: Schonend und konsequent beim Hartgewebe
- 70 J. Neugebauer: Schmäler, kürzer, anguliert
- 72 J. van Laak: Mit digitalem Denken die Praxis-zukunft aktiv gestalten
- 74 F. Heinemann: Innovation braucht Tradition
- 76 N. D. Haßfurther: Ungestörte Knochenregeneration
- 78 S. Zoppke: Implantologie nachhaltig entmystifiziert und modernisiert
- 80 L. Canullo: Keine Kompromisse bei der Implantat-qualität

pip produktreport

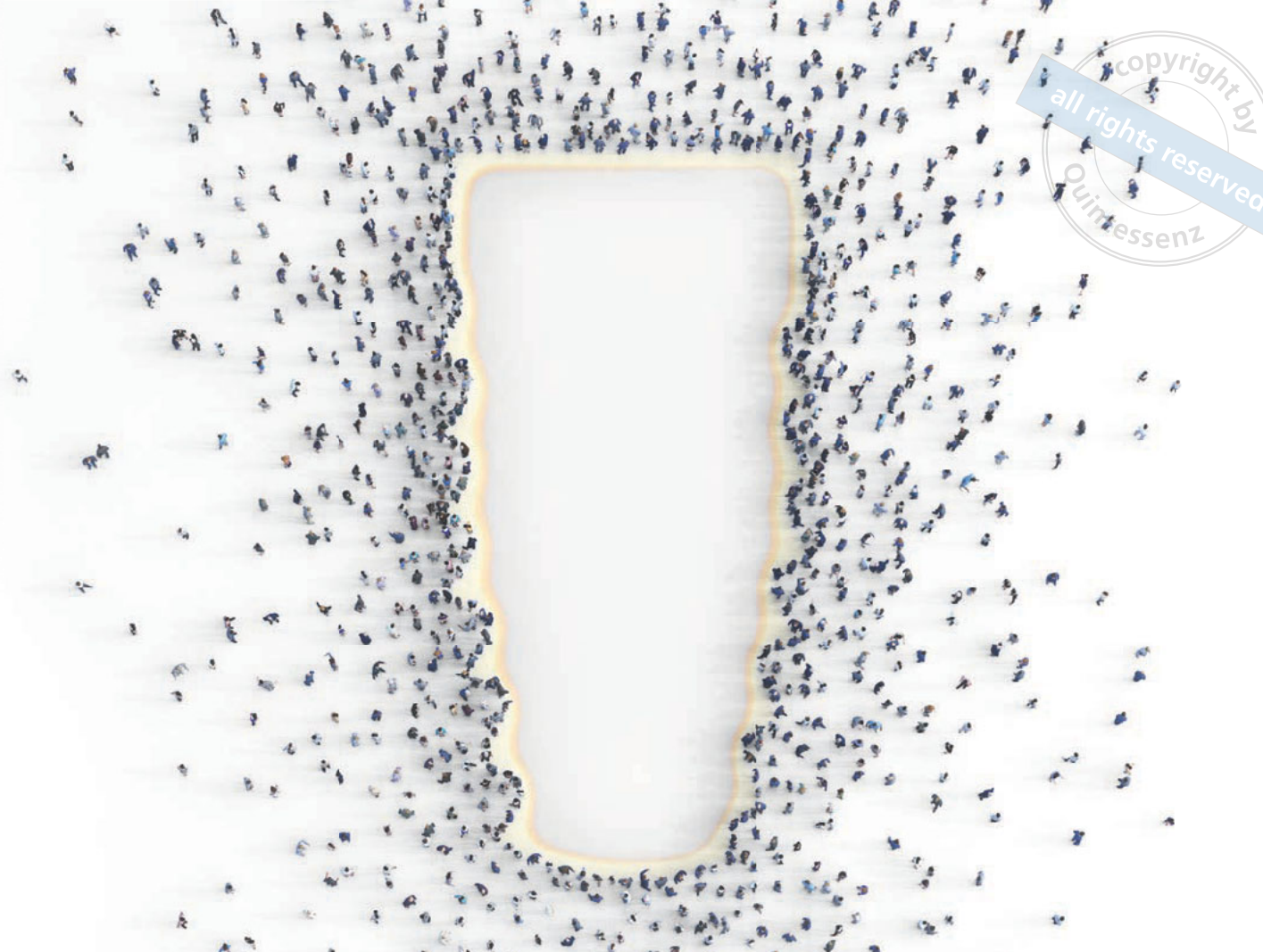
- 82 Ästhetische Planung durch Innovation
- 84 Langzeitstudien zeigen: Periimplantitis vermeidbar
- 86 Die Etablierung eines neuen Standards
- 88 BTI-Innovationen: Neue Implantatlinie und neues Chirurgie-System

pip experten

- 90 Editorial Advisory Board

pip impressum

- 90 Wir stehen hinter pip



**Wir sind uns einig.
PROGRESSIVE-LINE.**

PROGRESSIVE-LINE Implantate sind konsequent darauf ausgerichtet, hohe Primärstabilität auch in sehr weichem Knochen oder in Extraktionsalveolen zu erreichen.^{1,2} Basierend auf den klinisch bewährten und anwenderfreundlichen Innenverbindungen der CAMLOG® und CONELOG® Implantate^{3,4} verfügen sie über weitere Designfeatures, um kritische Situationen² zu meistern und Abläufe effizienter zu machen, zum Beispiel bei weichem Knochen, Sofortimplantationen und begrenzter Knochenhöhe.^{1,2}

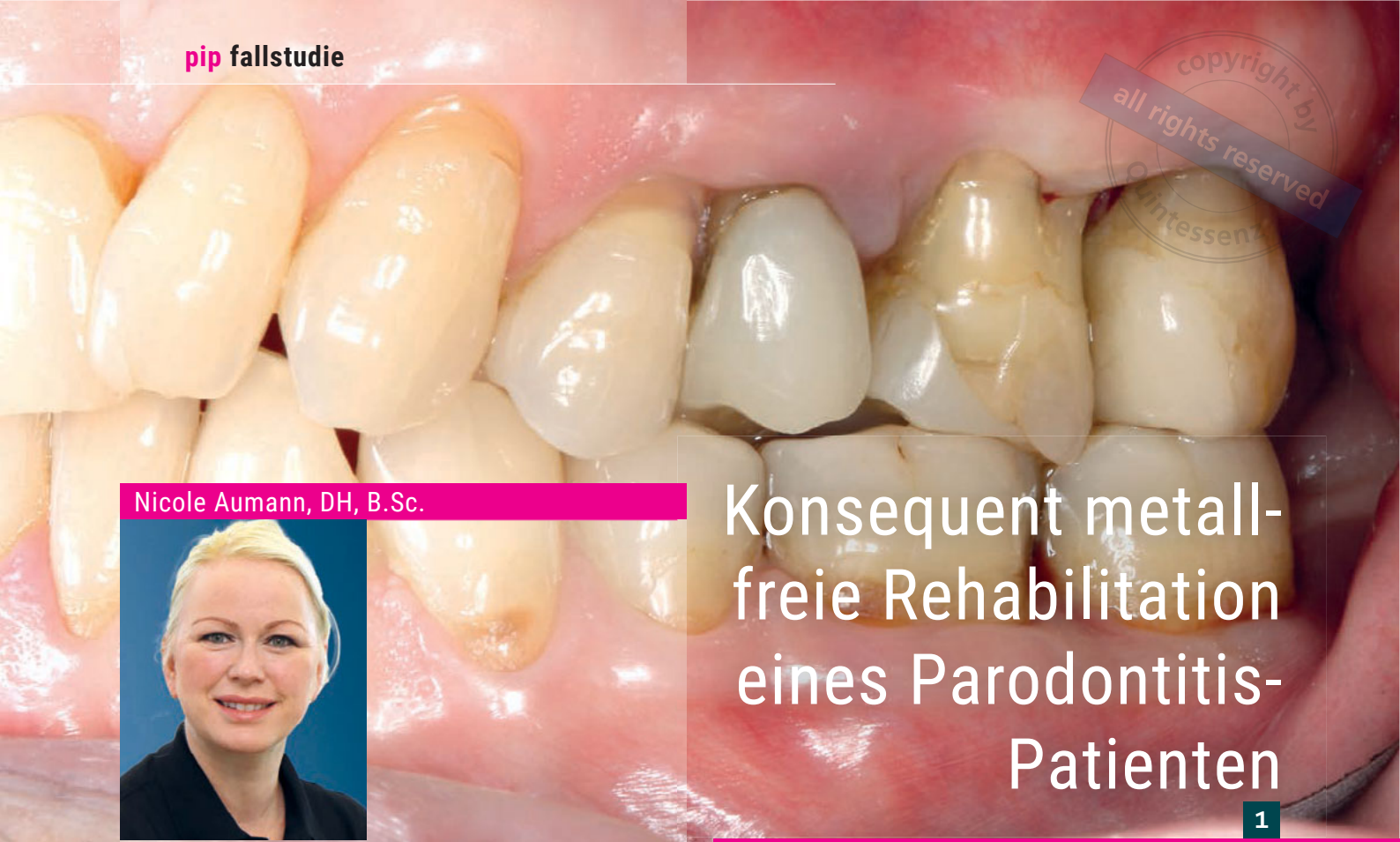Viele implantologisch tätige Zahnärzte und Chirurgen sind sich einig:
PROGRESSIVE-LINE. Souverän in allen Knochenqualitäten.

www.camlog.de/pl (Referenzen 1-4)




a perfect fit

camlog



Nicole Aumann, DH, B.Sc.



- 1994-1997 Ausbildung zur Zahnarzthelferin in Frankfurt/M.
- 1999-2002 Weiterbildung zur ZMF in Frankfurt/M.
- 2005-2006 Weiterbildung zur ZMV in Berlin
- 2014-2023 Tätigkeit als ZMF/ZMV bei Dr. Frank Spiegelberg (Frankfurt/M.)
- 2015-2016 Weiterbildung zur Praxismanagerin in Frankfurt/M.
- 2021-2023 Studium B.Sc. Dentalhygiene in Heidelberg
- Seit 2023 Tätigkeit als Dentalhygienikerin in verschiedenen Praxen

Konsequent metallfreie Rehabilitation eines Parodontitis-Patienten

1

Dr. med. dent. Frank Spiegelberg



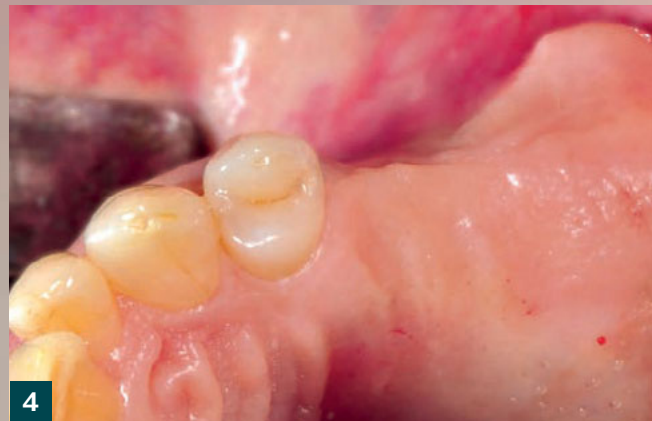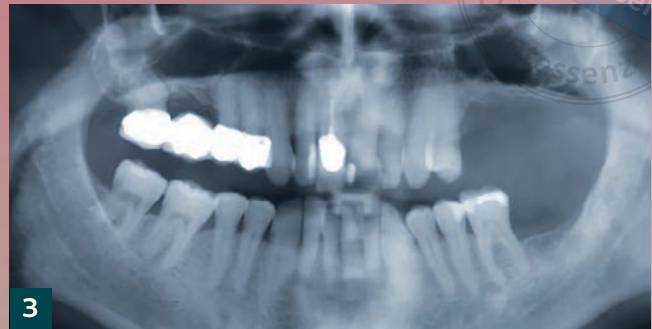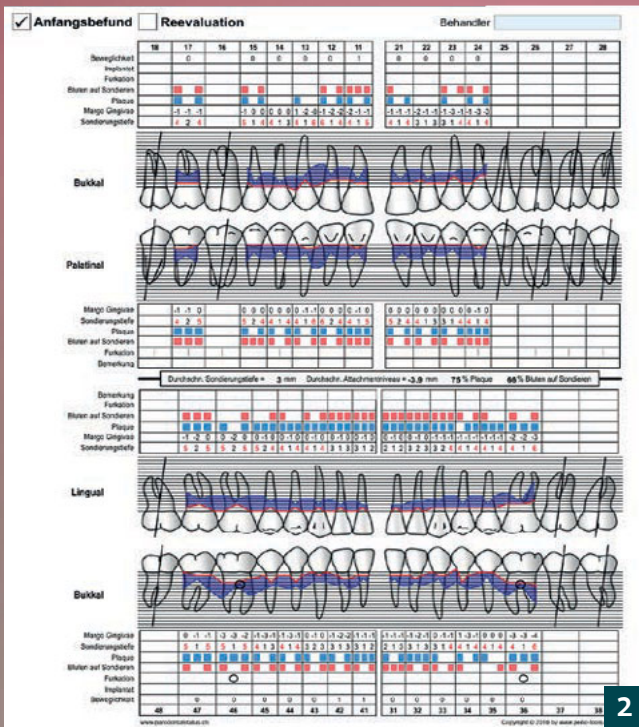
- 1992 Staatsexamen Universität in Giessen, Approbation als Zahnarzt
- 1995-1997 Weiterbildung Oralchirurgie bei Prof. Dr. Fouad Khoury, Privatklinik Schloss Schellenstein in Bigge-Olsberg
- 1997 Facharzt für Oralchirurgie, Tätigkeitsschwerpunkt Implantologie (BDIZ)
- 1997-1998 MKG-chirurgische Gemeinschaftspraxis Dr. Dr. Wolfgang Kater, Bad Homburg, Promotion zum Dr. med. dent. u. Tätigkeitsschwerpunkt (LZKH)
- 1998-2000 Belegarzt in der Allee Klinik Bensheim
- 2000-2023 Niederlassung in eigener Praxis für Oralchirurgie und Implantologie in Frankfurt
- Seit 01.04.2023 Leitung der Abteilung Implantologie im MVZ Dr. Dr. Kater & Kollegen, Bad Homburg

■ implantatteam@outlook.de
■ www.implant.team

Christoph Buhl, ZTM



- 1988-1991 medizinisches Fachschulstudium an der Karl-Marx-Universität Leipzig
- 1991-2004 Tätigkeit in verschiedenen gewerblichen Dentallaboren in Brandenburg, Hessen und Rheinland-Pfalz
- 2005 Meisterprüfung in Freiburg im Breisgau
- Seit 2005 Zahntechnikermeister in Heppenheim an der Bergstrasse



Patienten mit einer Parodontitis-Vorgeschichte haben ein erhöhtes Risiko für Implantatverluste. Entsprechend sind eine sorgfältige Vorbehandlung und ein konsequentes Prophylaxe-Recall wichtig. Patienten- und behandlerseitige Erwägungen zur Materialauswahl sind dabei ebenfalls zu berücksichtigen. Im Fallbericht wird ein Parodontitis-Patient nach dreidimensionalem Knochenaufbau mit Zirkonoxid-Implantaten, Weichgewebsmanagement und vollkeramischen Einzelkronen rehabilitiert.

Parodontal vorbelastete Patienten haben ein erhöhtes Risiko für Implantatverluste, können jedoch bei entsprechendem Prophylaxe-Management erfolgreich mit Implantaten versorgt werden [1]. Neben einer stabilen Situation nach Parodontitis-Therapie sollte dafür eine ausreichende Mundhygiene und Kontrolle systemischer und Lebensstil-bezogener Risikofaktoren sichergestellt sein [2]. Abhängig von den individuellen immunologischen Voraussetzungen wird eine Vorteilhaftigkeit von Zirkonoxid diskutiert [4].

Entsprechend können laut aktueller DGI/DGZMK-Leitlinie bei vermuteter Titanunverträglichkeit „Keramikimplantate als Therapieoption in Betracht gezogen werden“ [5]. Beim vorgestellten Patienten mit schwerer Parodontitis wurden neben zweiteiligen Zirkonoxid-Implantaten mit metallfreien Verbindungsschrauben für die Restauration ebenfalls vollkeramische Materialien eingesetzt.

Anamnese und Vorbehandlung

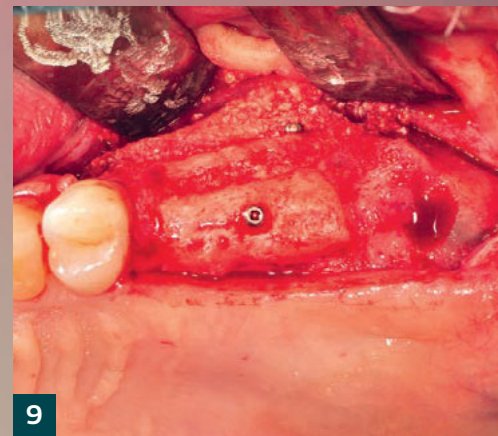
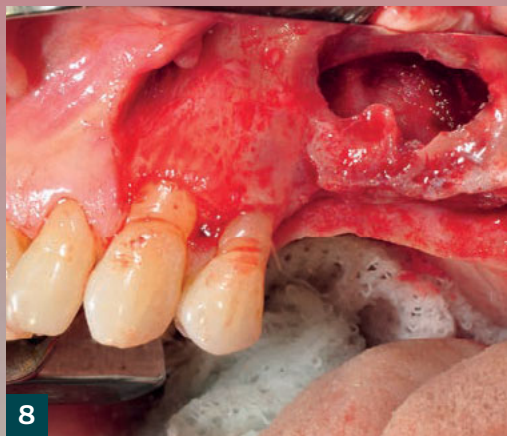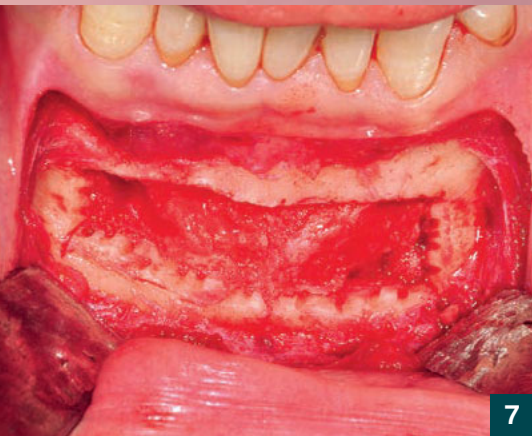
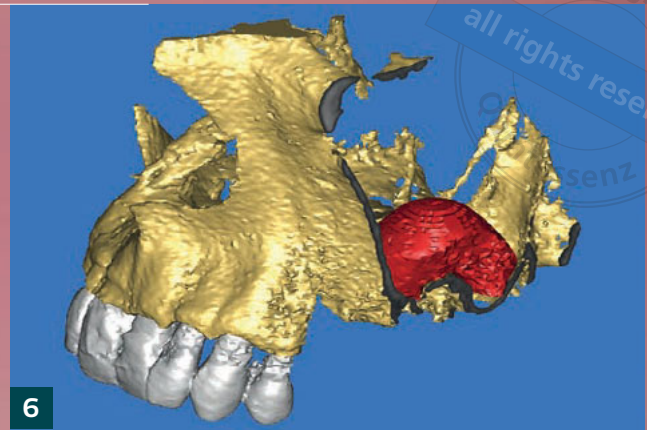
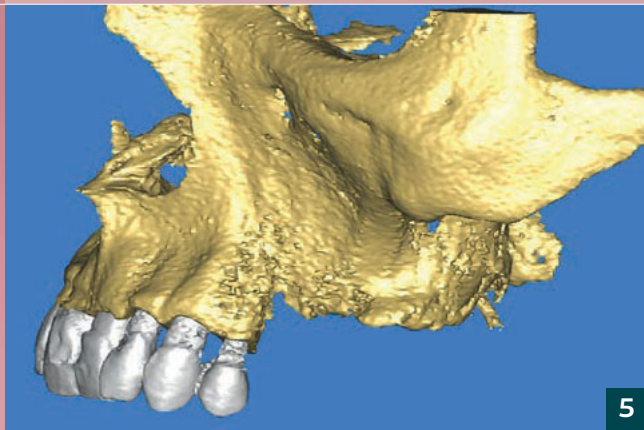
Ein 57-jähriger Patient stellt sich wegen Schmerzen, stark gelockerter Zähne und „Zahnfleischblutens“ auf der linken Kieferseite vor (Abb. 1). Weiterhin leidet er unter Halitosis

1 Ausgangsbefund: Die Zähne 25, 26, 27 und 37 sind aufgrund starken parodontalen Knochenabbaus nicht erhaltungswürdig.

2 Diagnose Stadium III/Grad B, entsprechend einem Knochenabbau bis ins mittlere Drittel des Alveolarfortsatzes.

3 Das OPG zeigt nach den Extraktionen und Abschluss der PA-Behandlung einen erheblichen Defekt im zweiten Quadranten.

4 Der klinische Befund lässt im zweiten Quadranten ebenfalls erheblich reduzierte Dimensionen des Alveolarfortsatzes erkennen.



und Geschmacksbeeinträchtigung, die Mundhygiene ist unzureichend. Der parodontale Screening-Index (PSI) erforderte eine vollständige parodontale Befunderhebung als Basis der Therapie einer bestehenden Parodontitis. Das OPG dokumentiert einen generalisierten Knochenabbau, mit Furkationsgraden III an den Zähnen 26 und 27 (ohne Abbildung). In Verbindung mit dem Parodontalstatus (Abb. 2) wird ein Erkrankungsstadium III/Grad B nach der aktuellen Klassifikation für Parodontalerkrankungen diagnostiziert, entsprechend einer moderaten Progression. Allgemeinmedizinische Erkrankungen oder andere Risikofaktoren sowie durch Parodontitis bedingte Zahnverluste liegen nicht vor.

Geplant werden die Extraktion der nicht erhaltungsfähigen Zähne 25-27 und 37, eine Parodontitis-Therapie, eine dreidimensionale Augmentation mit Sinuslift im zweiten Quadranten und implantatgetragene Einzelkronen an den Positionen der extrahierten Seitenzähne. Sechs Wochen nach den Extraktionen erfolgt eine parodontale Vorbehandlung mit Optimierung der Mundhygiene durch Instruktionen, Reduktion der Bakterien und Plaque durch professionelle Zahnreinigung und einer geschlossenen antiinflammatorischen Therapie. Die Zähne 17, 36 und 47 werden zusätzlich

parodontalchirurgisch behandelt, weitere Zähne geschlossen nachinstrumentiert. Der Patient ist hoch motiviert und arbeitet sehr gut mit. Für die Zeit bis zur implantologischen Versorgung trägt er im Oberkiefer eine Klammer-Teilprothese.

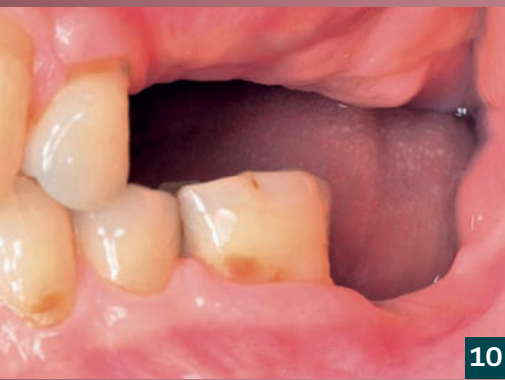Augmentation

Die Abbildungen 3 und 4 zeigen die Situation nach Abschluss der Parodontitis-Therapie klinisch und in der Panorama-Schichtaufnahme. Auf der Basis eines DVT wird im nächsten Schritt die Augmentation geplant (Abb. 5, 6). Unter Vollnarkose werden zunächst kortikospongiöse Knochentransplantate vom Kinn entnommen (Abb. 7). Nach bukkaler Periostschlitzung, Ablösen der inserierenden Muskeln im Sinne einer Vestibulumplastik und Präparation eines externen Zugangs zum Sinus (Abb. 8) wird der Kieferhöhlenboden mit einem Gemisch aus autogenen Knochenspänen und bovinem Knochenersatzmaterial augmentiert.

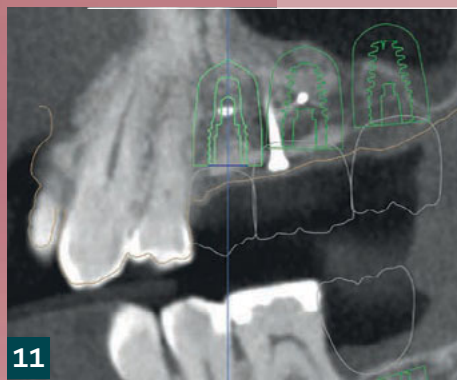Im selben Eingriff wird der Alveolarfortsatz im geplanten Implantationsbereich dreidimensional mit der Khoury-Technik

- 5** Auf der Basis einer DVT-Aufnahme wird die Augmentation zur Vorbereitung des Knochenlagers geplant.
- 6** Das Volumen der Sinusboden-Augmentation lässt sich in der Software simulieren.
- 7** Vom Kinn werden kortikospongiöse Knochenscherben für die Augmentation nach Khoury gewonnen.

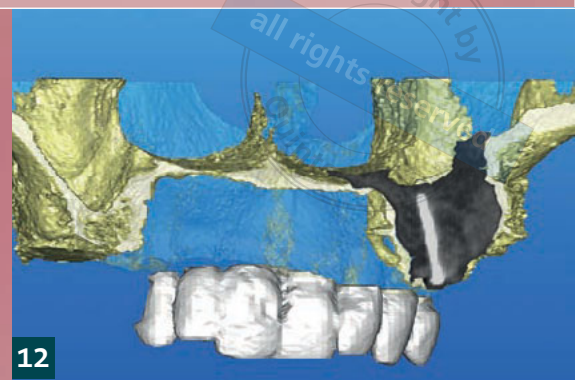- 8** Nach lateraler Zugangspräparation zur Kieferhöhle ist die Schneider'sche Membran nach kranial präpariert.
- 9** Im Anschluss an den Sinuslift wird im selben Eingriff der Kieferkamm dreidimensional rekonstruiert.



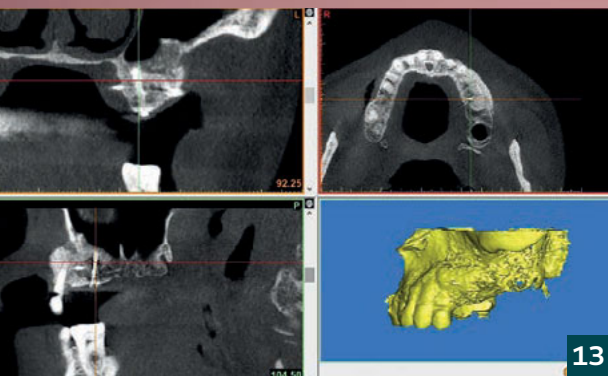
10



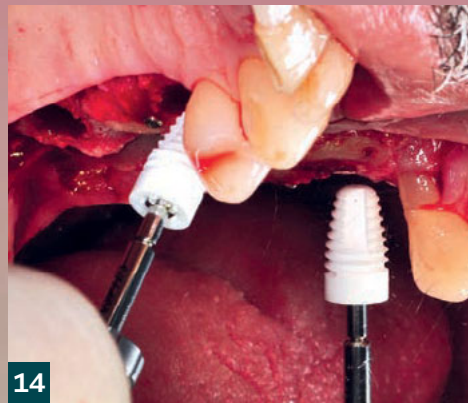
11




12



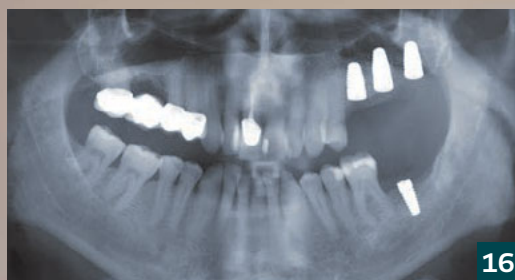13



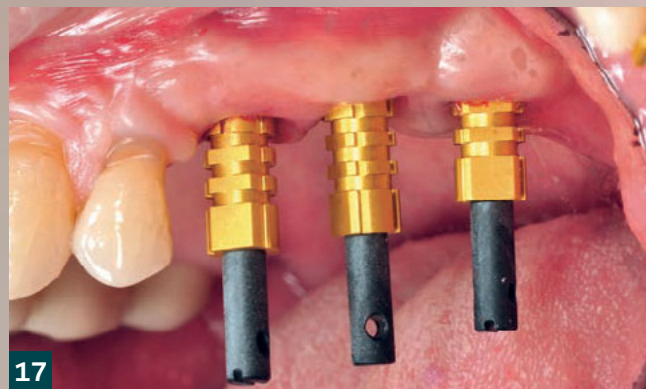
14



15



16



17

aufgebaut (Abb. 9). Für einen optimalen Volumenerhalt und gute weichgewebige Abheilung wird der Defektbereich vor dem Vernähen mit langsam resorbierendem Knochenersatzmaterial und einer Kollagenmembran abgedeckt.

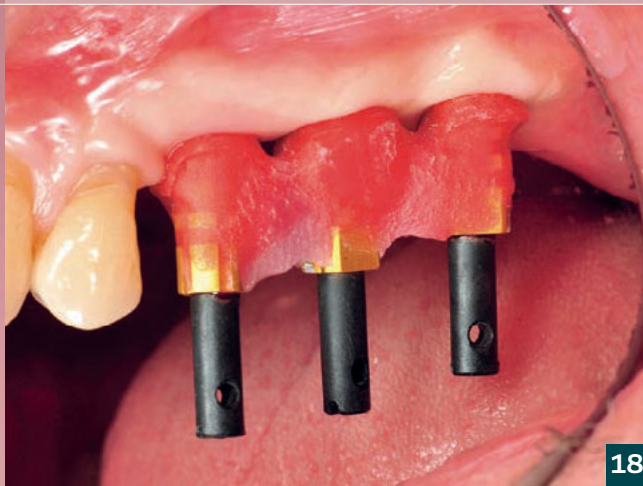Implantation

Der Patient wünschte eine metallfreie Versorgung von der Implantation bis zur prothetischen Versorgung. Auf einen TST wurde seitens des Patienten verzichtet. Vier Monate später ist der augmentierte Bereich bereit für Implantatplanung und Implantation (Abb. 10-12).

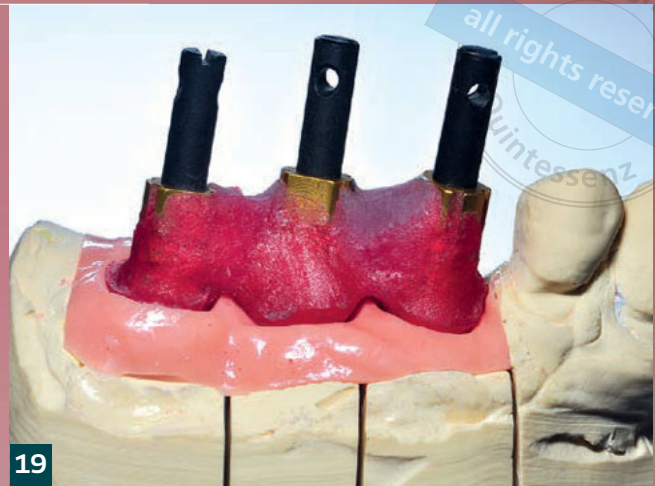Nach palatinalen Schnitt wird wieder ein Mukoperiostlappen präpariert und im Oberkiefer werden drei Implantate aus Aluminiumoxid-verstärkter Zirkonoxid-Keramik inseriert (SICwhite, SIC invent AG) (Abb. 13, 14) [6,7]. Für die Aufbereitung der Implantatlager erfolgen mit der 3D-geplanten Schablone nur die Pilotbohrungen. Um einen Knochenabbau auf Höhe der späteren Implantat-Aufbau-Verbindung zu verhindern, wird die Schulter 0,6 Millimeter suprakrestal platziert. Für diesen Zweck steht ein spezieller Bohrstopp zur Verfügung, der auf die Manschette des Bohrers gesetzt wird (Abb. 15).

- 10 Vier Monate später ist der Kieferkamm bereit für die Implantation.
- 11 Auf der Basis einer DVT-Aufnahme und eines intraoralen Scans werden Implantatpositionen und Kronen geplant.
- 12 Darstellung mit Micro-Screw zur Befestigung des großen Augmentats (Khouri-Technik).
- 13 Augmentation vor Implantation in der SimPlant-Software.

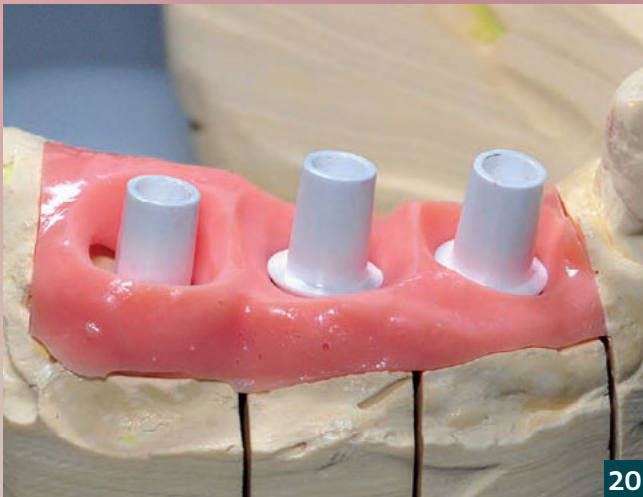- 14 Drei Zirkonoxid-Implantate werden inseriert. Zu beachten sind dabei die Eindreh-Eigenschaften im Vergleich zu Titanimplantaten.
- 15 Anleitung für die Positionierung der Schulter der SICwhite Implantate in Relation zum Knochniveau (Dokumentation: Zeramex XT).
- 16 Übersichtsaufnahme nach Implantationen in den Regionen 37 und 25-27.
- 17 Die Abformung erfolgt offen mit einem individuellen Löffel.



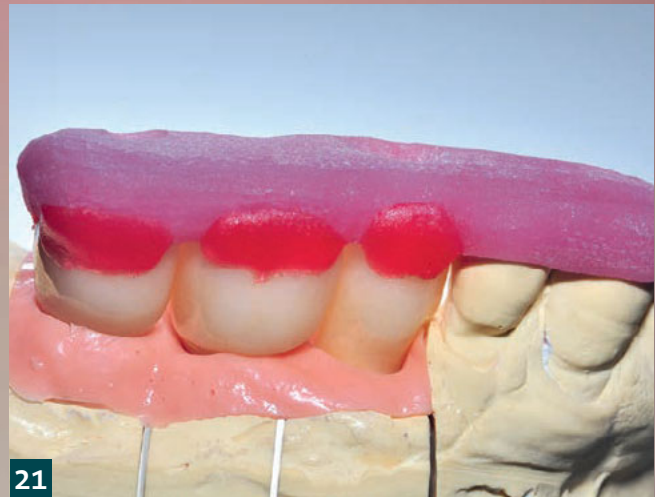18



19



20



21

Keramikimplantate verteilen die beim Inserieren entstehende Reibungswärme aufgrund der geringen Wärmeleitfähigkeit des Materials weniger schnell in den Implantatkörper. An der Grenzfläche kann daher eine höhere Temperatur entstehen und Keramikimplantate müssen im Vergleich zu Titanimplantaten langsamer eingedreht werden. Im selben Eingriff wird auch das Implantat an Position 37 im Unterkiefer gesetzt (Abb. 16). Die Einheilung erfolgt geschlossen für einen Zeitraum von circa sieben Monaten.

Freilegung und prothetische Versorgung

Im Rahmen der Freilegung und Befestigung der PEEK-Einheilkappen wird ein apikaler Verschiebelappen präpariert (ohne Abbildung). Zugleich wird die palatinale Mukosa in Richtung bukkal mobilisiert und im Sinne der Palacci-Technik zwischen die Einheilkappen eingelagert. Vier Wochen nach der Freilegung wird in beiden Kiefern offen mit einem individuellen Löffel abgeformt (Abb. 17, 18). Dabei

werden die Abformpfosten mit Modellierkunststoff verblockt und im selben Schritt die Emergenzprofile registriert. Im Labor wird nun ein Schlüssel zur intraoralen Prüfung der Übertragungsgenauigkeit hergestellt (Abb. 19). Die Abbildungen 20 und 21 zeigen schließlich die Zirkonoxid-Abutments (Zerabase) mit im Durchtrittsbereich leicht erweiterter Gingivamaske und die gepressten monolithischen Lithiumdisilikat-Kronen mit aufgesetztem Eingliederungsschlüssel.

In den Abbildungen 22 und 23 sind die sehr gut abgeheilten Weichgewebe und die erfolgreich verbreiterte bukkale Mukosa erkennbar. Der Kunststoffschlüssel dient dem sicheren Verschrauben der Kronen. Dafür werden die Kronen zuerst im Oberkiefer zunächst ohne Schrauben eingesetzt und der Patient beißt mit zwischengelegten Watterollen vorsichtig, aber mit ausreichender Kraft für mehrere Minuten zu. Wenn die Kronen die Endpositionen erreicht haben, werden sie mit aufgestecktem Schlüssel verschraubt (Abb. 24, 25). Verwendet wird dafür eine metallfreie Schraube aus karbonfaserverstärktem PEEK, mit der im Implantat Presspassung erreicht wird

18 Die Abformpfosten werden mit Modellierkunststoff verblockt. Im selben Schritt werden die Emergenzprofile ins Labor übertragen.

19 Der Techniker erstellt dort einen Schlüssel, mit dem im Mund der korrekte Transfer der Implantatpositionen kontrolliert wird.

20 Das Emergenzprofil wird leicht erweitert. Die Klebebasen für Einzelkronen sind aus verstärktem Zirkonoxid hergestellt.

21 Nach Verklebung der Kronen wird ein weiterer Schlüssel für die sichere Verschraubung im Mund hergestellt.

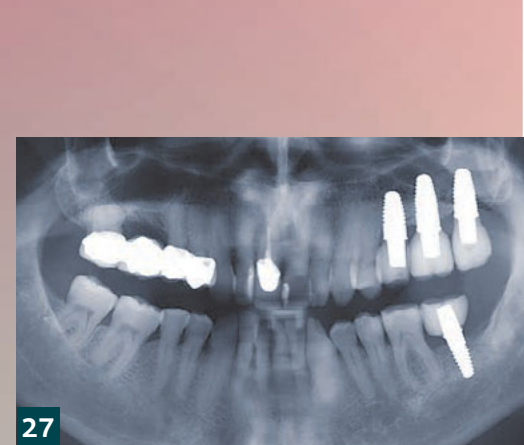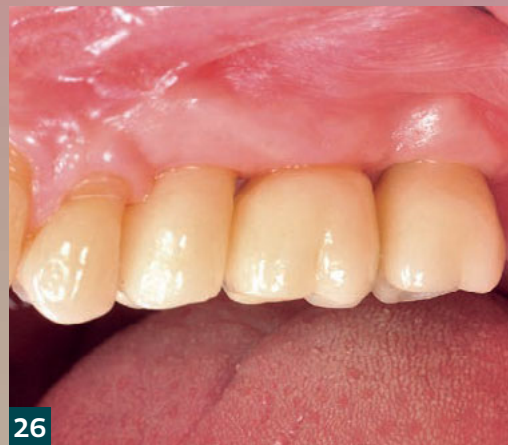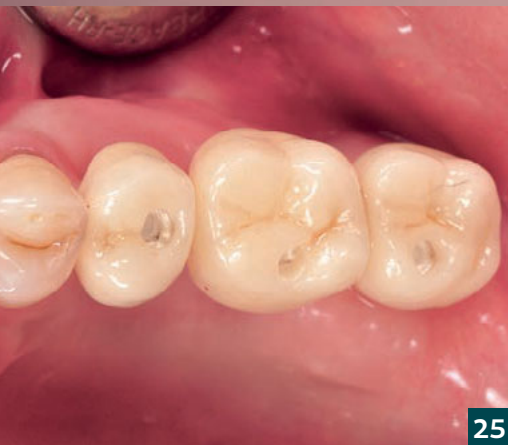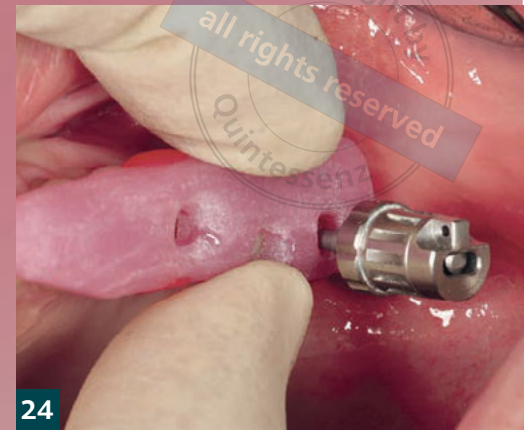
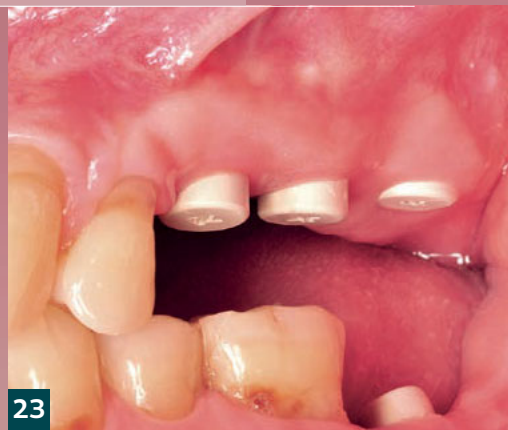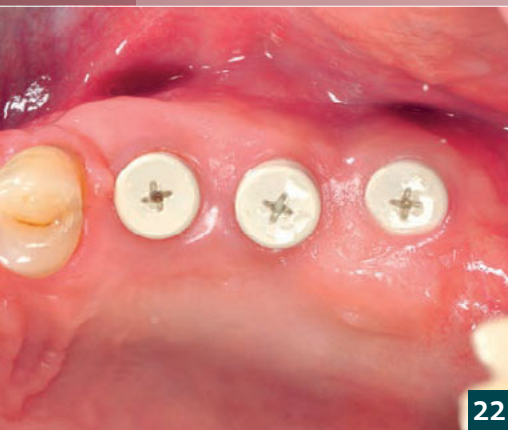SICwhite
the individual approach



Metallfrei. Zementfrei. Zweiteilig.

www.sic-invent.com





(„Bolt-in-Tube“) [8]. Die Abbildungen 26 und 27 zeigen das klinische Endergebnis (im Oberkiefer) und die Röntgenkontrolle (Panoramaschicht-Aufnahme).

Fazit

Beim vorgestellten Patienten wurde nach erfolgreicher Parodontitis-Therapie eine ebenso erfolgreiche Augmentation im besonders betroffenen zweiten Quadranten durchgeführt. Auf der so erreichten knöchernen Basis und in Verbindung mit einem konsequenten Weichgewebsmanagement gelangen anatomisch geformte, gut funktionierende und ästhetisch ansprechende implantat-

getragene Einzelkronen. Die verwendeten Implantate (SICwhite) aus verstärkter Zirkonoxidkeramik (ATZ BIO-HIP, CeramTec) sind baugleich mit einem Produkt, das seit 2014 erfolgreich eingesetzt wird (Zeramex XT, CeramTec) [9,10]. Entsprechend ist die Prognose der Implantatversorgung ebenfalls als sehr gut einzuschätzen. Mit dem Verzicht auf Titan als Material für Implantate und Verbindungsschrauben und durch die Verwendung vollkeramischer Restaurationen wurde zudem ein möglicher Risikofaktor für zukünftige periimplantäre Entzündungen und einen nachfolgenden Abbau von Knochen und Weichgewebe konsequent minimiert. ●



Scan mich!

LITERATUR
zu dieser Publikation



DZR | Blaue Ecke

Abrechnungstipps
zu dieser Publikation

22 Drei Monate nach der Freilegung sind die Weichgewebe um die PEEK-Kappen sehr gut abgeheilt.

23 In der Ansicht von bukkal ist die ausreichende Breite der befestigten Mukosa besonders gut erkennbar.

24 Nach Erreichen der Endpositionen werden die Kronen mit dem Schlüssel im Mund verschraubt.

25 Vor dem Verschließen der okklusalen Kanäle zeigen die Kronen eine sehr gute Form und Funktion ...

26 ... und fügen sich auch ästhetisch gut in die natürliche Restbeziehung ein.

27 Das OPG zeigt korrekt platzierte Implantate, mit physiologisch strukturierter Kompakta und Spongiosa im Implantationsbereich.



Ihre Top 6 Produkte Oralchirurgie

Copyright by Quintessenz
Rights reserved

ab 349,00 €
zzgl. MwSt.

Menge	Nachlass
3-5	3% Nachlass
6-9	6% Nachlass
Ab 10 aufwärts	10% Nachlass



EthOss β -TCP Knochenregeneration

Die besondere Formel aus 65% β -TCP und 35% Kalziumsulfat ermöglicht die Steuerung der Viskosität von pastös bis fest und erlaubt ein Arbeiten ohne Kollagenmembran.

NEU

269,00 €
zzgl. MwSt.



EthOss – Degranulations Kit

Entfernt Granulationsgewebe schonend und gründlich ohne den Knochen abzutragen. Regt die Osteogenese an und vermeidet Ingression von Weichgewebe.

NEU

ab 149,00 €
zzgl. MwSt.



Root-Ex Wurzelentferner Set

Diese innovativen Harpunenstecker ermöglichen die minimalinvasive Entfernung von abgebrochenen Wurzelspitzen und Zahnfragmenten ohne operativen Eingriff.

NEU

159,00 €
zzgl. MwSt.



BloodSTOP®

Biokompatibles, natürliches, hautverträgliches und tierproduktfreies blutstillendes Wundpflaster. Verschließt die Wunde innerhalb kürzester Zeit mit einer transparenten gelartigen Schutzschicht. Inhalt: 24 x BloodSTOP iX blutstillendes Wundpflaster in der Größe 1,3 x 5 cm.

Aktionspreis
ab 75,75 €
zzgl. MwSt.



Safescraper® gebogen

Safescraper® gerade

Safescraper®

Die intraorale Gewinnung von kortikalen Knochenspänen gelingt mittels dem originalen Safescraper®-Twist sicher, einfach und schnell.

statt ~~369,00 €~~
pro Rolle 100 Stück
239,00 €
zzgl. MwSt.



Tri Hawk Talon 10 + 12

Der TriHawk Talon 10 + 12 ist ein Einmalkronentrenner, der dank seines speziellen Schliffs sowohl horizontal als auch vertikal schneidet. Er besitzt eine außerordentliche Schneidleistung.



Zantomed GmbH
Ackerstraße 1 · 47269 Duisburg
info@zantomed.de · www.zantomed.de



Tel.: +49 (0)33 60 799 8 0
Fax: +49 (0)33 60 799 8 70
info@zantomed.de



Preise zzgl. MwSt. Irrtümer und Änderungen vorbehalten.
Angebot gültig bis 30.10.2024

zantomed
www.zantomed.de

Dr. med. Dr. med. dent. Michael Rak



- 2003-2008 Studium der Zahnmedizin an der Ruprechts-Karl-Universität Heidelberg mit Approbation als Zahnarzt
- 2008-2014 Studium der Humanmedizin an der LMU München mit Approbation als Arzt
- 2009-2012 Assistenzzeit in Praxis für MKG-Chirurgie München und in Zahnarztpraxis für Ganzheitliche Zahnmedizin München
- 2016 Curriculum der DEGUZ für Umweltzahnmedizin
- 2017 Übernahme und Eröffnung der Praxis für biologische Zahnmedizin Dr. Michael Rak / Bernried am Starnberger See
- 2019 Spezialist für biologische Zahnheilkunde und Keramikimplantate

■ info@praxis-dr-rak.de
 ■ www.praxis-dr-rak.de

Oberkieferversorgung auf acht Keramikimplantaten

1

Arbnor Saraci



- 2014 Umzug von Italien nach Deutschland und Praktikum im Dentallabor Wichnalek und Besuch der Military School von Zirkozahn und Start der Ausbildung zum Zahntechniker
- 2016 Gesellenprüfung und Besuch der Military School Advance
- 2017 Intensiv-Training im Internationalen Trainingscenter Novadent in Manila mit Referent Shoji Sasaki vom Osaka Ceramic Training Center
- 2018 Curriculum DEGUZ zum Umwelt-Zahntechniker und erster Platz beim Zirkozahn Wettbewerb
- 2019 Gipfelstürmer des Zahngipfels mit Lukas Wichnalek

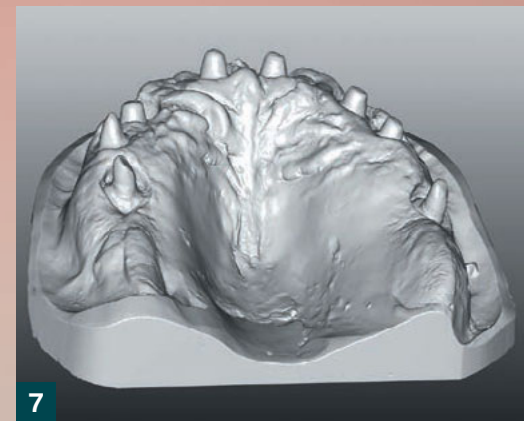
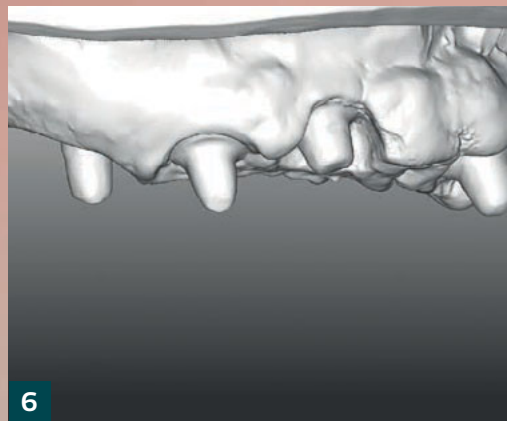
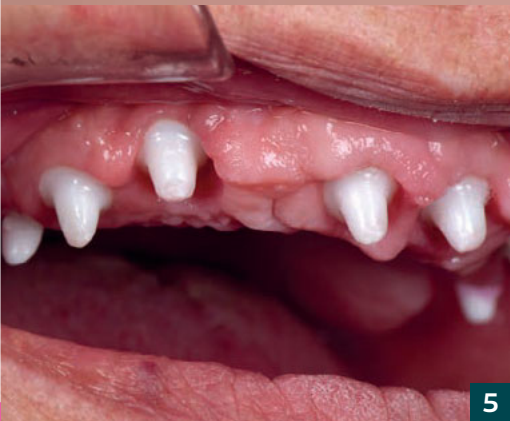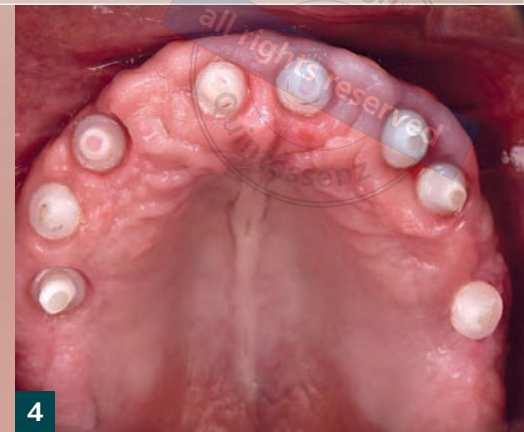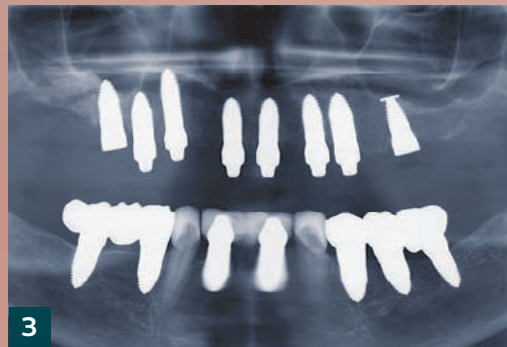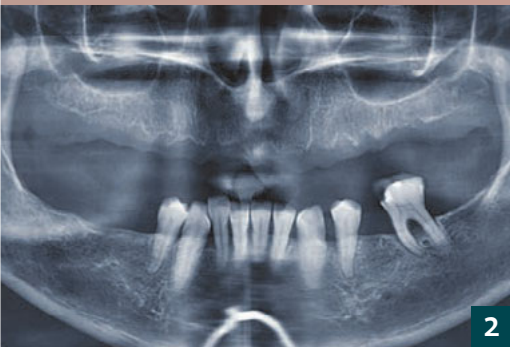Patrizia Strimb



- 2020 Ausbildung zur Zahntechnikerin zunächst bei Arnold Drachenberg, dann bei Norbert Wichnalek in Augsburg
- 2023 1. Platz beim Kuraray Noritake Award 2022/2023 und 2. Platz beim Vita Excellence Award 2023
- 2023 Gesellenprüfung, 1. Vortrag beim Kongress Pragai Geza I. Karpat-Medencei Kongress im ungarischen Szeged, 1. Platz beim Panthera Master Cup 2023

Weitere Autoren: Norbert und Lukas Wichnalek

■ info@wichnalek-dl.de
 ■ www.highfield.design



Die Biologische Zahnmedizin stellt die individuellen Bedürfnisse der Patienten in den Fokus aller Maßnahmen. Der Terminus „Oraler Galvanismus“ beschreibt ein oft verkanntes dentales Phänomen, bei dem die Verwendung unterschiedlicher Metalle oder Legierungen im Mund elektrische Impulse erzeugen, ähnlich wie bei einer Batterie. Dr. Dr. Michael Rak sowie das Team um Norbert Wichnalek, Dentallabor Highfield.Design in Augsburg, haben einen durchdachten Ansatz entwickelt, um diesen Herausforderungen zu begegnen und ihren Patienten eine möglichst sanfte, komplett metallfreie Versorgung zu ermöglichen (Abb. 1).

Der Fall

Die 58-jährige Patientin war von uns bereits im Unterkiefer prothetisch versorgt worden und wünschte sich im Jahr 2019 die Rehabilitation ihres zahnlosen Oberkiefers und der mittlerweile insuffizienten Totalprothese. Der Knochen im Seitenzahnbereich war vertikal moderat atrophiert und wies eine ausreichende Knochenbreite auf (Abb. 2). Geplant war eine komplette Neuversorgung mit acht keramischen Implantaten (SDS) in regio 16, 15, 13, 11, 21, 23, 24 und 26. Zusätzlich ein einzeitiger externer Sinuslift in regio 26 ausschließlich unter Verwendung mehrerer aPRF-Membranen und in regio 15 mit maxresorb (TCP). Die Osseointegration wurde jeweils mit einem Periotest-Gerät sowie mit einem Eindrehversuch bei 15 und 20 Ncm überprüft. Wenn sich das Implantat bei 20 Ncm nicht mehr drehen ließ, die Patientin keine Schmerzen aufwies und die Werte des Periotest-Gerätes zwischen 0 und -8 waren, haben wir die Implantate für sicher eingeeilt befunden. Das Implantat in regio 13 zeigte sich nicht optimal osseointegriert und musste nochmals gesetzt werden. Das Implantat in regio 26 osseointegrierte ebenfalls nicht auf Antrieb und wurde explantiert, die Alveole gereinigt und ein neues Implantat

1 Reizlos eingeeilte Implantate mit aufgesetzten Primärteilen.

2 Ausgangssituation: Der Knochen war moderat atrophiert.

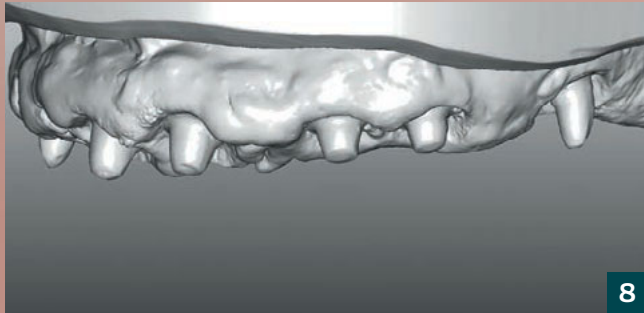
3 Röntgenbild der sechs einteiligen und zwei zweiseitigen Implantate im Oberkiefer.

4 Reizlos eingeeilte Implantate.

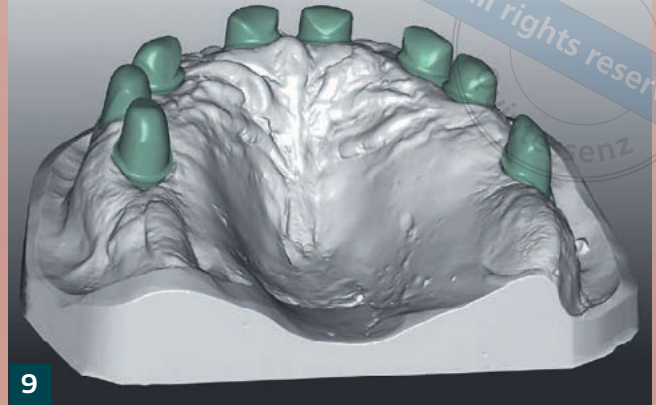
5 Zur Abformung vorbereitete Implantate: diese werden wie Zähne beschliffen.

6 Klassische Abformung, die im Labor digitalisiert wurde.

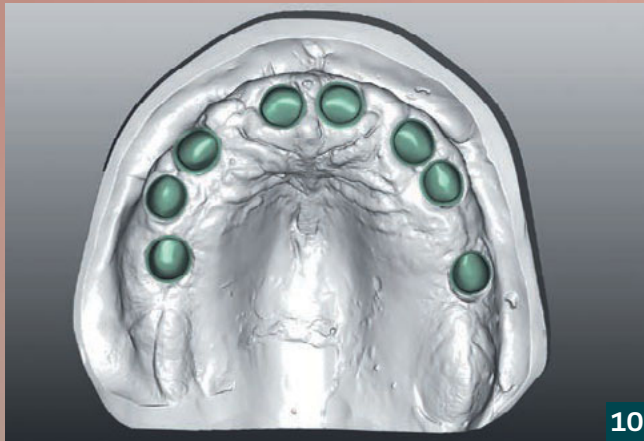7 Eingescannte Modelle ...



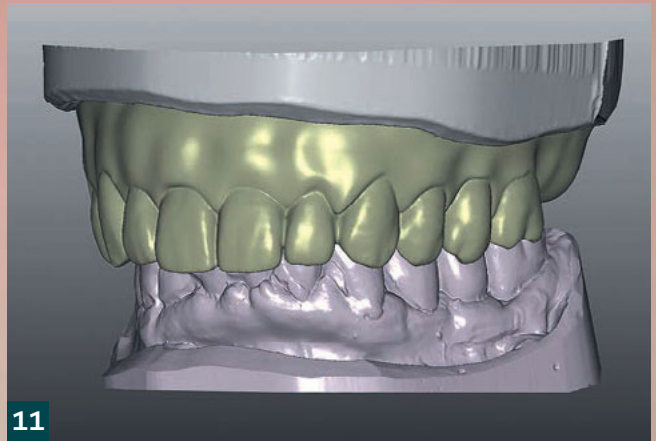
8



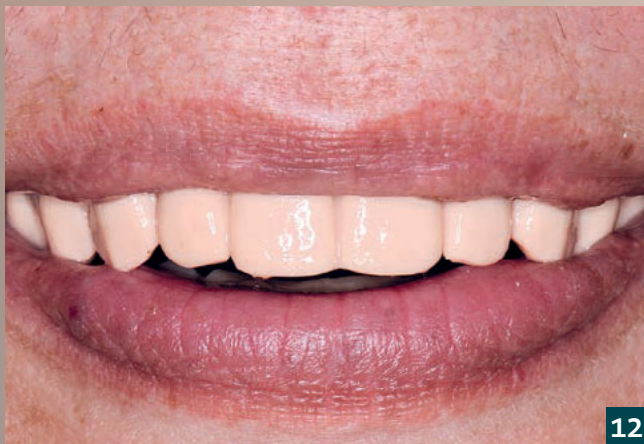9



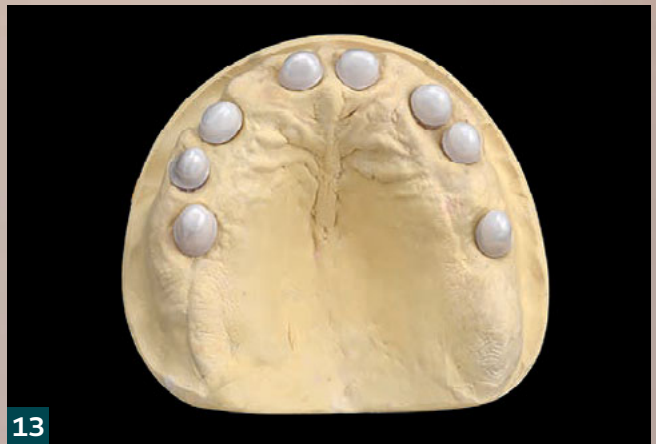10



11



12



13

direkt sofortimplantiert. Aufgrund der generell sehr weichen knöchernen Verhältnisse und des dicken Gingiva-Typs, fiel die Wahl auf eine herausnehmbare Prothese. Das anschließend angefertigte Röntgenbild offenbarte stabile Verhältnisse (Abb. 3).

Herstellung der Oberkieferprothese

Zunächst wurden die Implantate wie natürliche Stümpfe für die Aufnahme der Prothese vorbereitet und klassisch abge-

formt (Abb. 3-6). Im Labor wurde die Situation digitalisiert und mit dem dazugehörigen Biss und Gesichtsbogen einartikuliert (Abb. 7-9). Nun konnten die Primärteile im Backward-Planning-Verfahren konstruiert und aus Zirkonoxid geätzt werden (Abb. 10, 11). Für die Einprobe und Ästhetiküberprüfung bereiten wir einen Dummy vor, der mittels 3D-Druckverfahren hergestellt und an die Praxis geschickt wurde (Abb. 12, 13). Mit dem Dummy wurden Biss, Okklusion, Mittellinie und Ästhetik überprüft und an einigen Stellen angepasst. Anschließend wurde die neue Situation wieder zu uns ins Labor geschickt

8 ... werden mit dem dazugehörigen Biss und Gesichtsbogen einartikuliert.

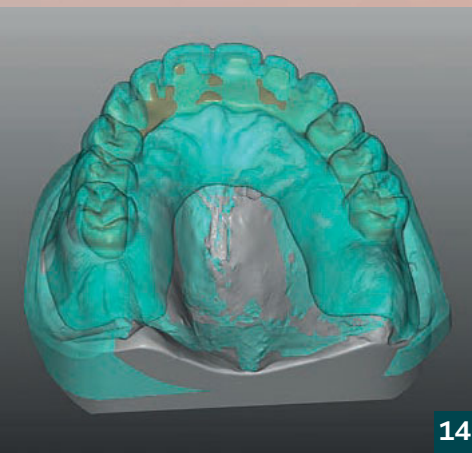
9 Primärteile werden mittels Backward-Planning-Verfahren ...

10 ... konstruiert und aus Zirkonoxid geätzt.

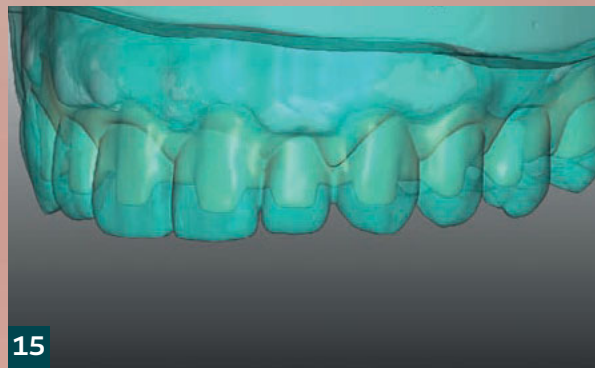
11 Vorbereitend für die Einprobe zur Ästhetiküberprüfung wird ein Dummy vorbereitet und mit dem 3D-Drucker hergestellt.

12 Überprüfung von Biss, Okklusion, Mittellinie und Ästhetik. Die gewünschten Korrekturen werden eingezeichnet.

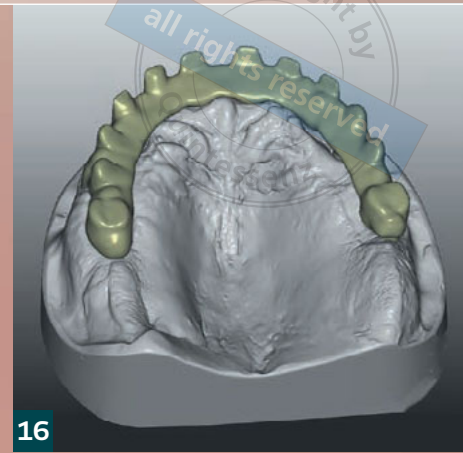
13 Die Primärteile auf dem Meistermodell.



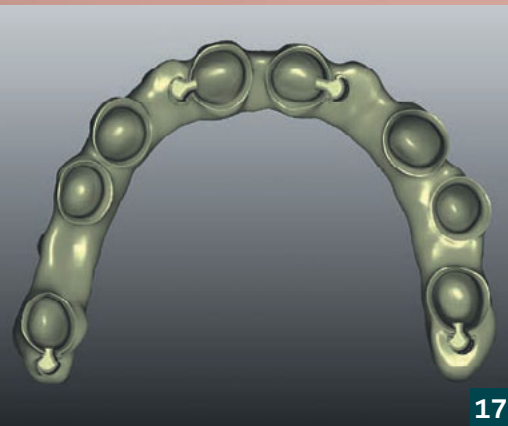
14



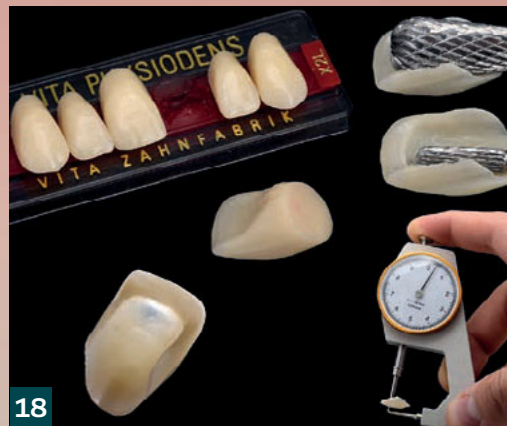15



16



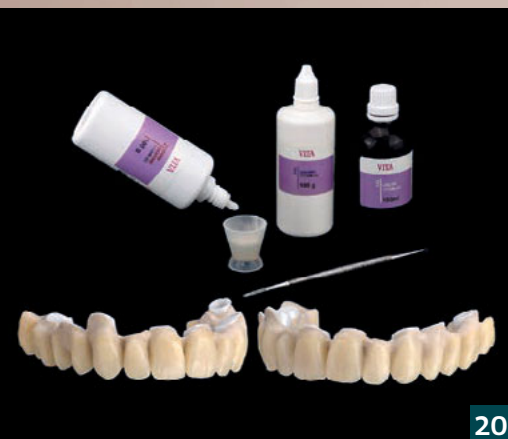17



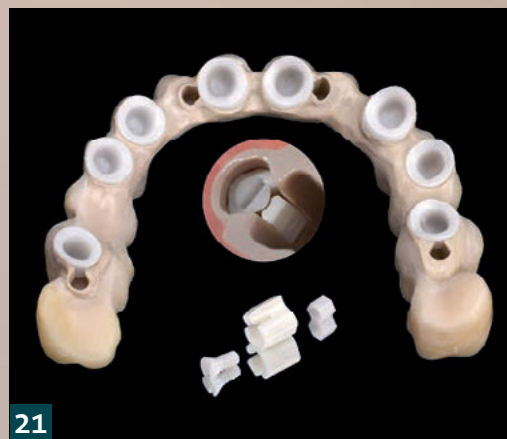18



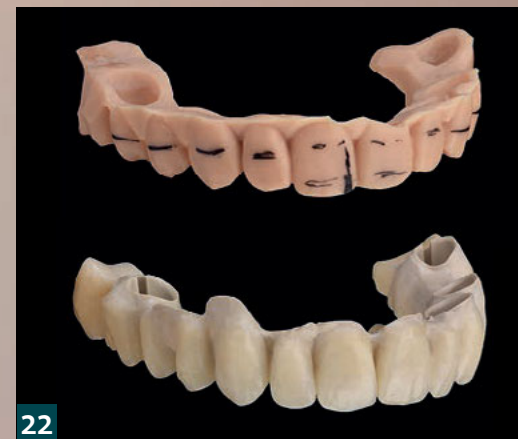19



20



21



22

und die Erstellung der endgültigen Versorgung angegangen.

Konstruktion der finalen Restauration

Als erstes wurden eine Überabformung der Primärteile und das Meistermodell hergestellt (Abb. 13). Dieses wurde zusam-

men mit dem Dummy einartikuliert und eingescannt (Abb. 14, 15). Mittels Backward-Planning wurde in der Software (exocad) das Sekundärgerüst in verkleinerter anatomischer Form erstellt und aus PEEK (Juvora) ausgefräst. Von basal ließen wir entsprechend Platz für die Aufnahme der Primärteile (Abb. 16, 17). Da die Prothesenzähne (Vita Physiodens) mit einem

14 Mittels Backward-Planning wird mit der exocad-Software ...

15 ... das Sekundärgerüst in verkleinerter anatomischer Form erstellt.

16 Fertig modelliertes Sekundärgerüst wird aus PEEK (Juvora) ausgefräst.

17 Von basal wurde entsprechend Platz für die Aufnahme der Primärteile belassen.

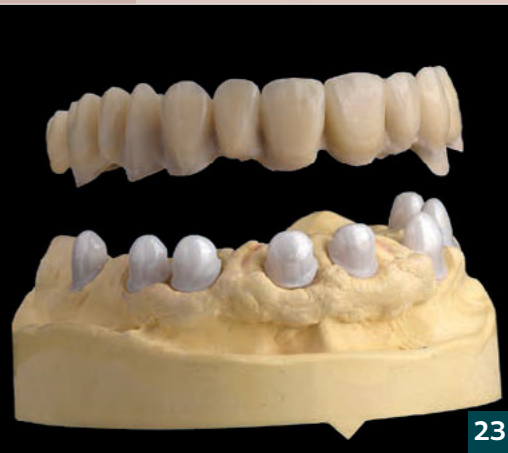18 Die Prothesenzähne werden auf das PEEK-Gerüst aufgeschliffen und ein Silikonvorwall hergestellt.

19 PEEK-Gerüst mit Kaltplasma konditioniert: unbehandelte Oberfläche (li.), mit 110 µ angestrahlt (Mitte) und mit Plasma angeätzt (re.).

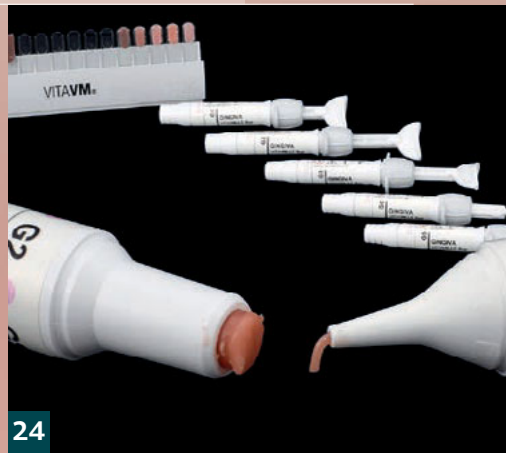20 Mithilfe des Vorwalls und Kaltpolimerisat werden die Konfektionszähne mit dem konditionierten PEEK-Gerüst verbunden.

21 Ansicht von basal: TK1-Friktionsteile.

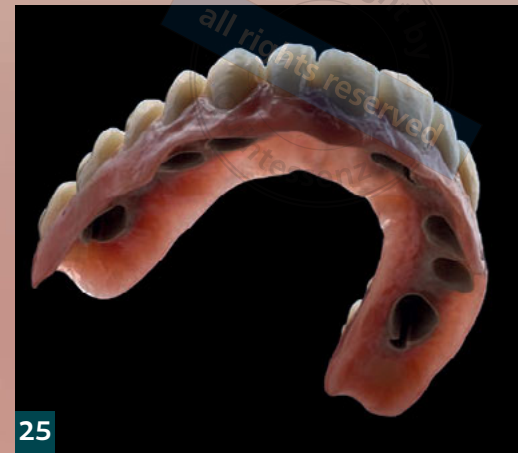22 Fertiges Gerüst neben dem Dummy zum Vergleich.



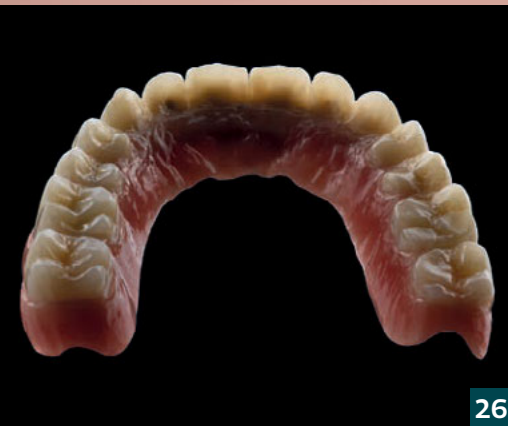23



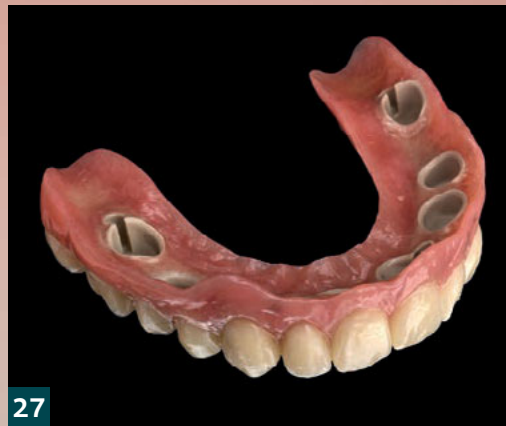24



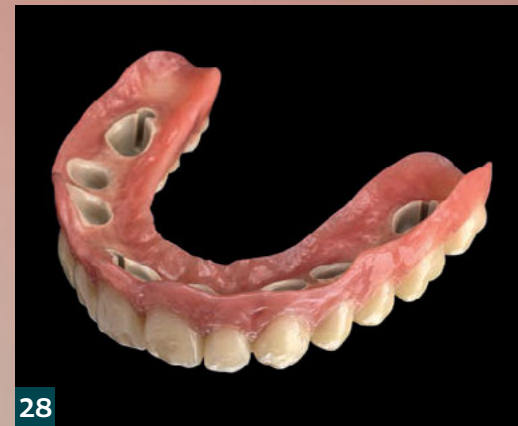25



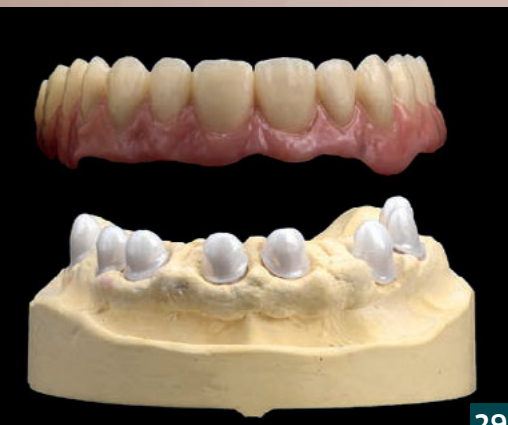26



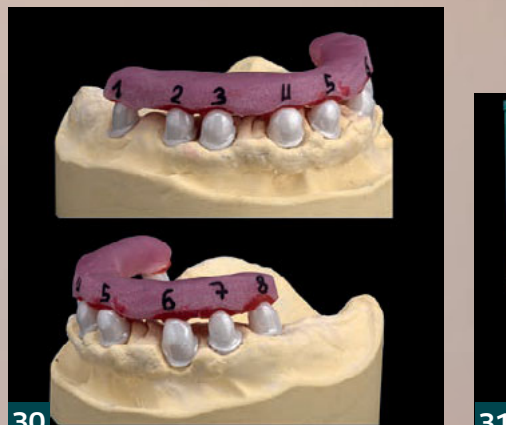27



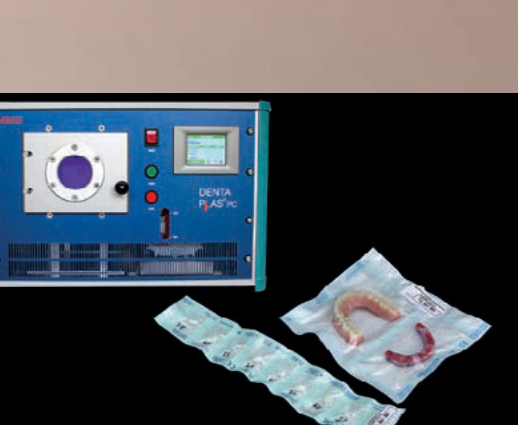28



29



30



31

Silizium-Anteil von 14-16 % über eine extrem gut verdichtete Oberfläche verfügen, haben wir uns gegen eine Komposit-Verblendung entschieden. Nun wurden die Prothesenzähne auf das PEEK-Gerüst aufgeschliffen und ein Silikonvorwall hergestellt (Abb. 18). Anschließend konditionierten wir das PEEK-Gerüst mithilfe von Kaltplasma. Auf der Abbildung 19

ist rechts neben dem Plasma-Gerät links die unbehandelte Oberfläche zu sehen. In der Mitte die mit 110 μ angestrahlte und rechts die mit Plasma (Sauerstoff-Argon-Gemisch) angeätzte Oberfläche des PEEK-Gerüsts. Mithilfe des Vorwalls und Kaltpolimerisat (Vita CC/Vita Zahnfabrik) werden die Konfektionszähne mit dem konditionierten PEEK-Gerüst verbun-

- 23 Noch einmal wird die Situation auf dem Meistermodell mit aufgesetzten Primärteilen auf Passung überprüft.
- 24 Die kompletten gingivalen Anteile werden mit PMMA erstellt.
- 25 Von vestibulär wird das PMMA um ca. 0,3-0,5mm reduziert und mit Gingivamassen ästhetisch individualisiert.
- 26 Fertige Arbeit im Detail.
- 27 Fertige Arbeit im Detail.

- 28 Fertige Arbeit im Detail.
- 29 Fertige Arbeit im Detail.
- 30 Herstellung eines Kontroll-/Einsetzschlüssels aus Kunststoff.
- 31 Nun werden Prothese und Primärteile Plasma-gereinigt und an die Praxis gereicht.

Die beste Wahl zur Vermeidung von Periimplantitis: Das SDS Keramikimplantat-System

all rights reserved



Zeit- und Kostenersparnis

Präparierbares gewebeorientiertes Tulpendesign



Effizienz in jeder Situation

Smartes Produktportfolio



Keine Periimplantitis

High-Tech-Keramik aus Zirkoniumdioxid in absolut allen Komponenten

Hohe Implantat- und Gewebestabilität

Mikrogewinde für einen Makro-Effekt

Sicherheit bei sofortiger Belastung

Dynamic Thread®



Schnellere Knochenregeneration

"Healing Chambers"

Maximale Primärstabilität

Erleben Sie das einzigartige SDS Keramikimplantat bei unseren Hands-On Kursen:

MILAN
DETAILS MAKE PERFECTION
congress.eao.org
24-26 Oct. 2024

Hands-On-Workshop mit SDS!

**"The Patient's Choice":
Immediate implant placement with zirconia implants incl. hands-on"**

Samstag 26.10.2024 | 9:00 – 11:30

Mit Dr. Karl Ulrich Volz und Moritz Kneer

Hands-On-Workshop mit SDS!

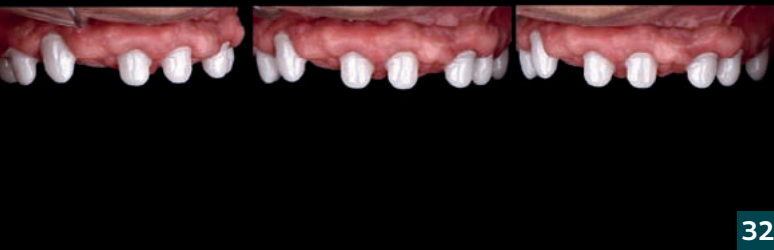**"The Patient's Choice":
Sofortimplantation mit Zirkonoxid-Implantaten inkl. Hands-On"**

Donnerstag, 28.11.2024 | 9:45 – 12:45

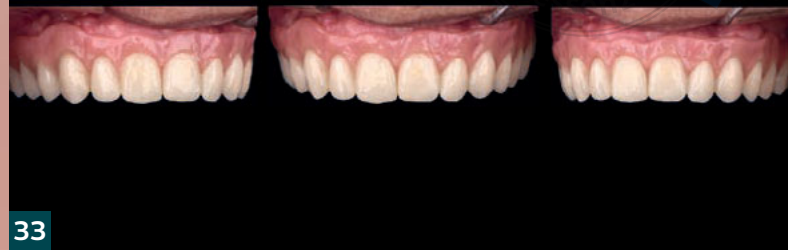Mit Dr. Karl Ulrich Volz und Moritz Kneer

38. DGI-Kongress
28.-30. Nov 2024
Dresden

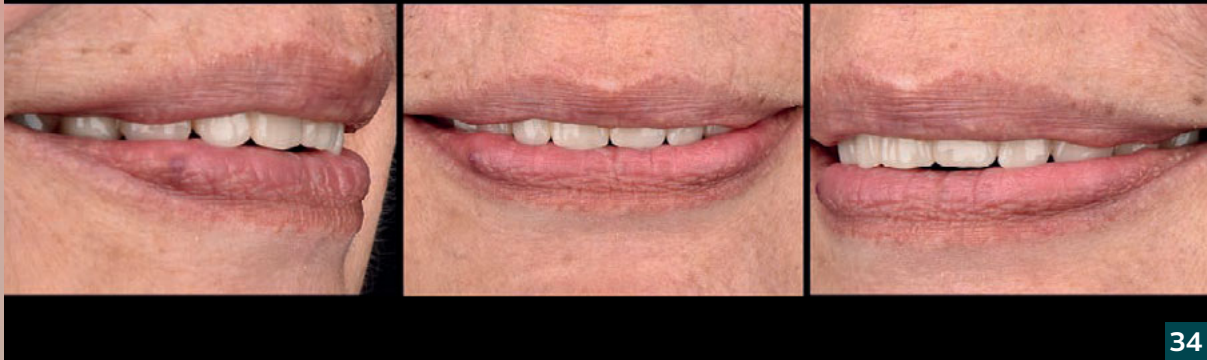



32



33



34

den (Abb. 20). Jetzt macht sich der bessere plastoelastische Effekt bemerkbar. Eine reine Kompositverblendung ist sehr spröde, wohingegen die Kombination des PEEK-Gerüsts mit den Konfektionszähnen mittels Kaltpolymerisat ideale plastoelastische Verhältnisse aufweist. So vermeiden wir Sprünge und Abplatzungen.

TK1-Friktionsteile für mehr Komfort

Für uns hat es sich bewährt, die Sekundärgerüste direkt mit TK1-Friktionsteilen zu planen (Abb. 21, 22). Diese Elemente sind entscheidend, um einen stabilen und dennoch lösbaren Halt zwischen der Prothese und der Restbezaugung sicherzustellen. Durch die sorgfältige Planung und Integration dieser TK1-Friktionselemente in die Prothetik wird ein ausgewogenes Verhältnis zwischen Festigkeit und Retention geschaffen, was wiederum eine optimale Funktionalität und Komfort für den Patienten gewährleistet. Die Berücksichtigung und das Einbeziehen der TK1-Friktionselemente in den Prozess ermöglicht es uns, die passende Position und Ausrichtung dieser Elemente im Zahnersatz zu bestimmen, um so eine stabile und gleichzeitig lösbare Verbindung herzustellen. Dadurch wird die langfristige Funktionalität und Ästhetik der Zahnprothetik gewährleistet, was für den Komfort und das

Wohlbefinden der Patienten von entscheidender Bedeutung ist. Bevor die Gingivaanteile ergänzt werden, überprüfen wir die Situation noch ein letztes Mal auf dem Meistermodell mit aufgesetzten Primärteilen auf exakte Passung (Abb. 23). Anschließend werden die gingivalen Anteile aus PMMA erstellt und im vestibulären Bereich um etwa 0,3-0,5 mm reduziert und ästhetisch individualisiert (Vita LC Gingivamassen/Vita Zahnfabrik). Nun werden Prothese und Primärteile nach dem Highfield-Konzept noch einmal Plasma-gereinigt, steril verpackt und an die Praxis gereicht (Abb. 24-31).

Einsetztermin in der Praxis

In der Praxis werden zunächst die Primärteile mithilfe des Schlüssels auf die Implantate aufgebracht, kontrolliert und anschließend die fertige Prothese inkorporiert (Abb. 32-34). Völlig harmonisch fügt sich das künstliche in seine natürliche Umgebung ein.



DZR | Blaue Ecke

Abrechnungstipps
zu dieser Publikation

32 Aufgesetzte Primärteile.

33 Eingesetzte Prothese.

34 Zufriedene Patientin.

#whdentalde
office.de@wh.com
wh.com

office.de@wh.com
wh.com



Der Durchbruch in der oralen Chirurgie

Jetzt zum Aktionspreis!
Mehr Infos:



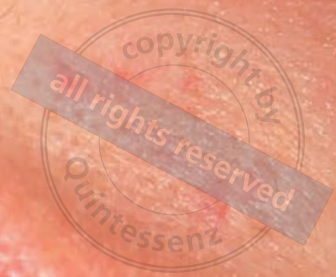Piezochirurgie für Implantmed - jetzt als einfaches Add-on.

Moderne Piezochirurgie für Ihr Implantmed.

Das Piezomed Modul ist der Game Changer in der Piezochirurgie. Als einfache Add-on-Lösung kann es mit Implantmed Plus kombiniert werden. Damit durchbricht W&H erstmals Grenzen in der chirurgischen Anwendung. Geballte Kompetenz verschmilzt zu einem faszinierenden modularen System.



piezomed
module



Hyaluronsäure in der unterstützenden Parodontitis-Therapie

1

Prof. Dr. med. dent. Peter Hahner, M.Sc.



- 1983-1989 Studium der Zahnheilkunde (Heinrich-Heine-Universität Düsseldorf)
- 1989-1991 Assistenzzeit
- 1990 Dienstzeit als wehrpflichtiger Sanitäts-offizier
- Seit 1991 Niederlassung in eigener Praxis
- 1992 Promotion zum Dr. med. dent., Medizinische Fakultät der Heinrich-Heine-Universität Düsseldorf
- 2003-2005 Postgraduales Studium der Parodontologie an der Donau-Universität Krems, Abschluss: M.Sc. (Parodontologie)
- Seit 2014 Professur für Klinische Parodontologie und Präventionsmanagement (EU/FH), Köln

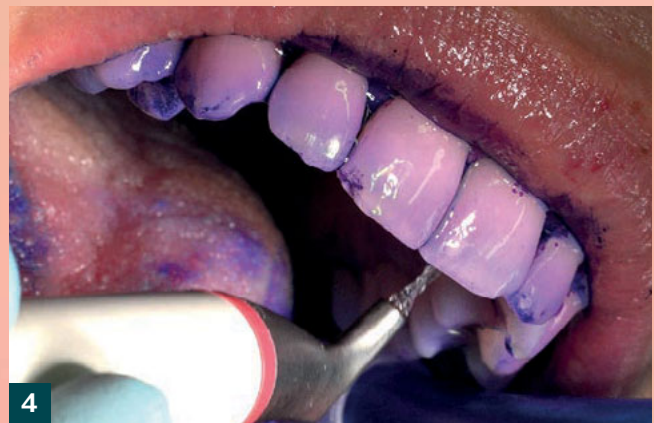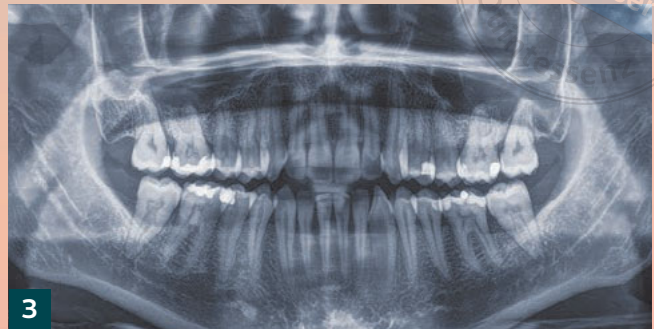
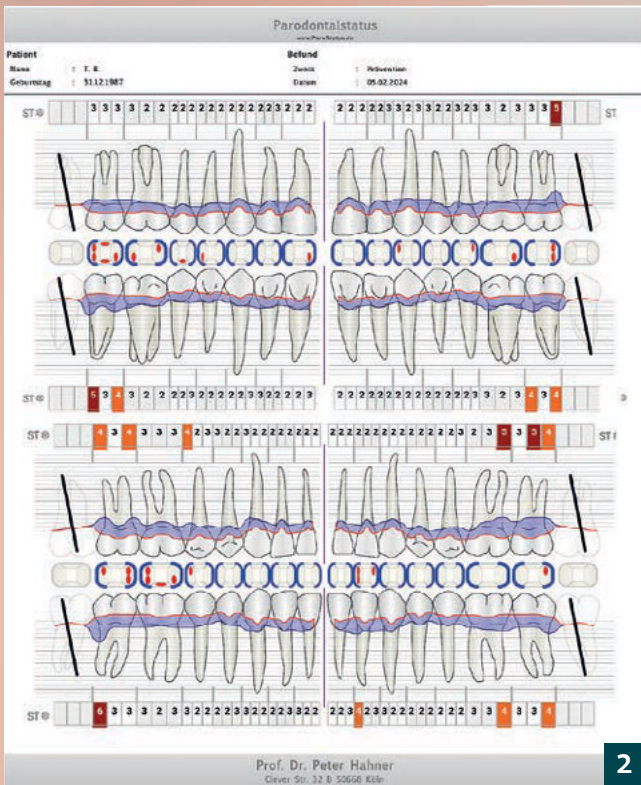
■ info@zahnarzt-dr-hahner.de
 ■ www.zahnarzt-dr-hahner.de

Sara Sylka-Gerguri, B.Sc.



- 2013-2015 Ausbildung zur Zahnmedizinischen Fachangestellten, Berufskolleg Wirtschaft und Verwaltung, Siegen
- 2019-2021 Studium Dentalhygiene & Präventionsmanagement, B.Sc., Europäische Fachhochschule (EU|FH), Köln
- Seit 2019 Mitarbeiterin in der Praxis Prof. Dr. Hahner
- Seit 2021 Freiberufliche Dozentin an der EU|FH, Studiengang Dentalhygiene & Präventionsmanagement

■ info@zahnarzt-dr-hahner.de
 ■ www.zahnarzt-dr-hahner.de



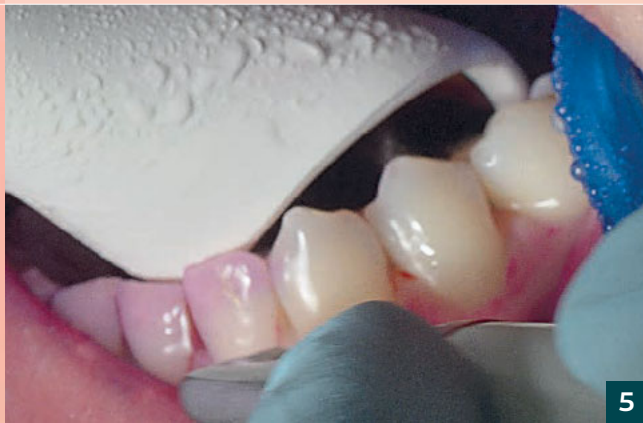Nach Abschluss der aktiven Parodontitis-Therapie ist häufig keine vollständige Heilung im Sinne klinischer parodontaler Gesundheit an allen zuvor erkrankten Stellen zu beobachten. In dieser Fallstudie wird der Einsatz eines Hyaluronsäuregels zur Behandlung von residualen Taschen in der unterstützenden Parodontitis-Therapie (UPT) am Beispiel einer 36-jährigen Patientin mit Parodontitis Stadium drei dargestellt.

Ausgangssituation

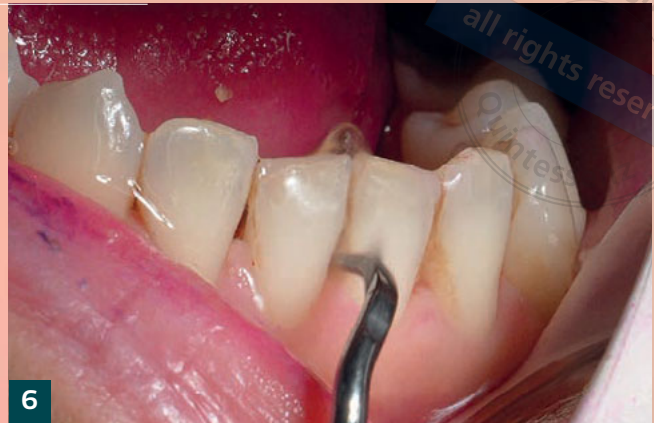Die 36-jährige Patientin – Nichtraucherin, keine Allgemeinerkrankungen – stellte sich zur ersten Re-Evaluation drei Monate nach aktiver Parodontitis-Therapie (Stufe 1+2 gemäß S3-Leitlinie [1]) in der Praxis vor. Bei der Registrierung der parodontalen Parameter fielen Stellen mit verbliebenen erhöhten Taschensondierungstiefen bis zu 6 mm an den Zähnen 17, 27, 37, 36, 32, 44 und 47 auf, ebenso weiter bestehende Sondierungsblutungen (BoP+) (Abb. 1, 2). Das zu Beginn der systematischen Parodontitis-Therapie angefertigte OPG (Abb. 3) zeigt einen vorwiegend mäßigen horizontalen Knochenabbau, besonders in den Molarenregionen und an den unteren Frontzähnen. An den Zähnen 36-37 und 46-47 besteht der Verdacht auf zweiwandige interdentale Knochentaschen. Als Fazit der ersten Re-Evaluation ist zu ziehen, dass die Ausgangsdiagnose laut aktueller Klassifikation [2] – Parodontitis Stadium 3, Grad B – fortbesteht. Das primäre Ziel der systematischen Therapie, nämlich die Etablierung parodontaler Gesundheit und Stabilität, ist zu diesem Zeitpunkt noch nicht erreicht. Nach Erörterung verschiedener Therapieoptionen mit der Patientin wurde eine subgingivale Re-Instrumentierung mit adjuvanter Instillation eines thermosensitiven Hyaluronsäuregels (Pocket-X, Geistlich Biomaterials) durchgeführt.

- 1 Erfassen des Parodontalbefundes.
- 2 Parodontalstatus: 1. Re-Evaluation drei Monate nach Abschluss der aktiven Therapiephase.

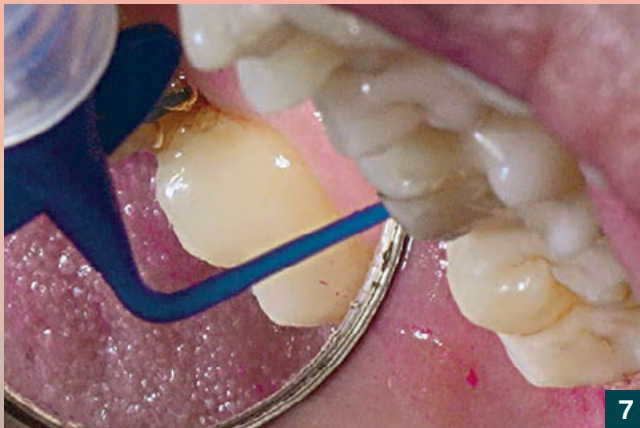- 3 Orthopantomogramm (vor Beginn der systematischen Parodontitis-Therapie).
- 4 Zustand nach Anfärben der Plaque.



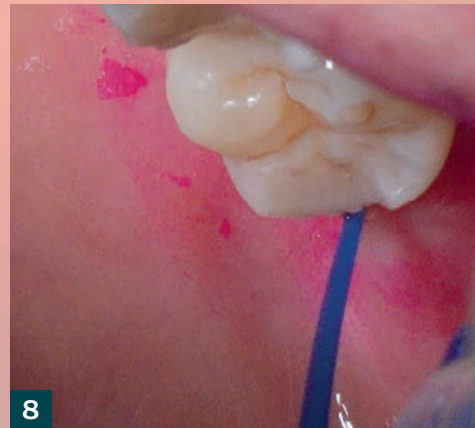5



6



7



8

Intervention

Im Anschluss an die Befundaufnahme und Behandlungsplanung folgten in der gleichen Sitzung die weiteren im Rahmen der UPT indizierten Maßnahmen. Der Ablauf orientierte sich routinemäßig am Schema der Guided Biofilm Therapy (GBT). Nach Anfärben der Plaque zur weiteren Information und Motivation der Patientin und zur Qualitätssicherung in der Praxis erfolgte die Entfernung des Biofilms mittels Erythritolpulvers (Abb. 4, 5). Anschließend wurden die supra- und subgingivalen mineralisierten Auflagerungen mit grazilen rechts- bzw. linksgebogenen Ultrashallaufsätzen entfernt (piezoelektrisches Ultrashallinstrument mit möglichst geringer Leistungseinstellung, Abb. 6). Dabei ist eine wiederholte Tastkontrolle (Sonde) unverzichtbar, um eine möglichst vollständige, aber auf die tatsächlich betroffenen Zahnflächen begrenzte Depuration ohne Überinstrumentierung zu gewährleisten. Im vorliegenden Fall konnte auf den subgingivalen Einsatz von Handinstrumenten verzichtet werden, eine intentionelle Wurzelglättung unterbleibt in jedem Fall. Über die Wasserkühlung des Ultrashallgerätes hinaus wurden keine weiteren Spülungen der parodontalen Taschen vorgenommen. Ziel ist ein möglichst atraumatisches Vorgehen, die parodontalen Gewebe sollen nach Abschluss der Instrumentierung möglichst wenig bluten und keine sichtbaren Verletzungen zeigen (Abb. 7). Danach folgte die Instillation des Pocket-X-Gels, beginnend am Taschenfundus bis zur kom-

pletten Füllung der Tasche (Abb. 8). Die Patientin wurde angewiesen, in den ersten zwei Stunden nach der Behandlung auf Nachspülen, Essen und Trinken zu verzichten und weitere zwei Stunden heiße Getränke zu meiden. In den ersten zwei Tagen nach Intervention sollte die Anwendung von Interdentärbürsten bzw. Zahnseide an den behandelten Stellen unterbleiben.

Befunde bei Re-Evaluation

Etwa drei Monate später fand eine erneute Evaluation der parodontalen Parameter statt (Abb. 9, 10). Dabei ergab sich eine Reduktion der Sondierungstiefen um bis zu 3 mm an den Zähnen 17, 27, 36, 37, 31, 35 und 37 (Abb. 11) und eine Verringerung der Stellen mit Sondierungsblutung. Mit Ausnahme des Zahnes 17 – mesiopalatinal Sondierungstiefe von 4 mm mit Sondierungsblutung – konnte nunmehr für alle Zähne die Diagnose klinischer parodontaler Gesundheit gestellt werden.

Diskussion

Ziel einer systematischen Parodontitis-Therapie ist grundsätzlich, den Zustand klinischer parodontaler Gesundheit, ggfs. am reduzierten Parodontium, zu erreichen und langfristig zu erhalten. Es ist schon länger bekannt, dass Stellen mit erhöhten residualen Sondierungstiefen bei Langzeitbeobachtungen zu einem erhöhten Risiko für Zahnverluste führen, bei Resttaschen

5 Entfernung des weichen Biofilms.

6 Debridement mit Ultrashall.

7 Zustand der Gingiva nach Instrumentierung, Beginn der Instillation des Gels.

8 Gelinstillation.



Bewährt wirksam. Besonders mild.

**Hochwirksames
Antiseptikum mit
0,2 % Chlorhexidin**

**Klinisch bestätigte
Plaque-Reduktion¹ -
zur kurzzeitigen
Keimzahlreduktion
in der Mundhöhle**

**Angenehm milder
Minzgeschmack -
fördert die
Compliance²**

Verbessern Sie die Mundgesundheit Ihrer Patient:innen mit meridol® med.

¹ Lorenz K. et al, J Clin Periodontol 2006;33:561-567., ² Mathur S. et al, National Journal of Physiology, Pharmacy & Pharmacology, 2011.
* Die abgebildete Pumpe ist kein Bestandteil der Zulassung.

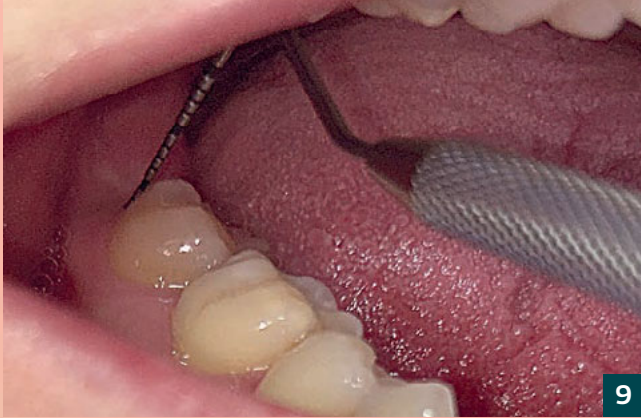meridol® med CHX 0,2 % Lösung zur Anwendung in der Mundhöhle. **Zusammensetzung:** 100 ml Lösung enthalten 1,0617 g Chlorhexidindigluconat-Lösung, entsprechend 200 mg Chlorhexidinbis(D-gluconat), Sorbitol-Lösung 70 % (nicht kristallisierend), Glycerol, Propylenglycol, Macroglycerolhydroxystearat, Cetylpyridiniumchlorid, Citronensäure-Monohydrat, Pfefferminzöl, Patentblau V (E 131), gereinigtes Wasser. **Anwendungsgebiete:** Zur zeitweiligen Keimzahlreduktion in der Mundhöhle, als temporäre adjuvante Therapie zur mechanischen Reinigung bei bakteriell bedingten Entzündungen der Gingiva und der Mundschleimhaut sowie nach parodontalchirurgischen Eingriffen, bei eingeschränkter Mundhygienefähigkeit. **Gegenanzeigen:** Bei Überempfindlichkeit gegenüber dem Wirkstoff oder einem der sonstigen Bestandteile des Arzneimittels, bei schlecht durchblutetem Gewebe, am Trommelfell, am Auge und in der Augenumgebung. **Nebenwirkungen:** Reversible Beeinträchtigung des Geschmacksempfindens, reversibles Taubheitsgefühl der Zunge, reversible Verfärbungen von Zahnhartgewebe, Restaurationen (Zahnfüllungen) und Zungenpapillen (Haarzunge). Dieses Arzneimittel enthält Aromen mit Allergenen. Selten treten Überempfindlichkeitsreaktionen auf. In Einzelfällen wurden auch schwerwiegende allergische Reaktionen bis hin zum anaphylaktischen Schock nach lokaler Anwendung von Chlorhexidin beschrieben. In Einzelfällen traten reversible desquamative Veränderungen der Mukosa und eine reversible Parotisschwellung auf. CP GABA GmbH, 20354 Hamburg, Stand: Juli 2024.



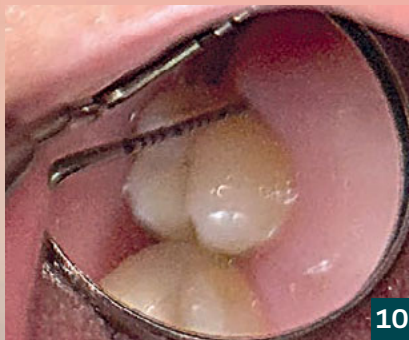Hier scannen, um mehr zu erfahren,
oder gehen Sie auf
www.cpgabaprofessional.de

meridol® med
CHX 0,2%

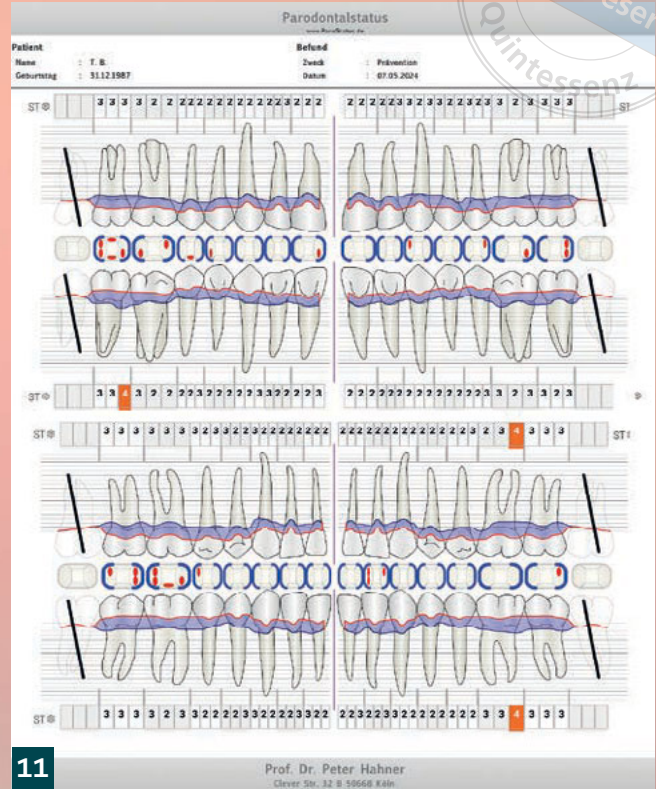
PROFESSIONAL
— ORAL HEALTH —



9



10



11

mit ST = 6 mm beispielsweise mit einer Odds Ratio (OR) von 11 [3], sodass von einer unvollständigen Therapie gesprochen werden kann. Nach den Therapieempfehlungen der S3-Leitlinie von 2020 wäre in Fällen mit Resttaschen mit ST \geq 6 mm primär eine chirurgische Intervention mit Präparation eines Zugangslappens indiziert [1]. Die adjunktive Verwendung von Hyaluronsäure in der nicht-chirurgischen Therapie wurde in den Leitlinien noch nicht thematisiert. Mittlerweile liegen Ergebnisse aus kontrollierten Studien vor, in denen bei Anwendung von Hyaluronsäure zusätzlich zum geschlossenen mechanischen Debridement eine signifikant höhere Reduktion der Sondierungstiefen und eine erhöhte Zahl von Zähnen mit „closed pockets“ gefunden werden konnte [4,5]. Daher kann der Einsatz in der klinischen Praxis erwogen werden. Der vorliegende klinische Fall zeigt exemplarisch, dass diese Ergebnisse auch in der Behandlungsroutine einer parodontologisch ausgerichteten Praxis zu erreichen sind. Zur Erzielung eines optimalen Heilungsergebnisses ist es dabei nach unseren klinischen Er-

fahrungen wichtig, ein möglichst atraumatisches Debridement ohne zusätzliche Wurzelglättung und mit maximaler Schonung der parodontalen Weichgewebe durchzuführen, wie etwa von Nibali et al. (2015) als „minimally-invasive non-surgical therapy“ (MINST) beschrieben [6].

Fazit

Bei der in der Fallstudie dokumentierten Behandlung einer Patientin mit Parodontitis im Stadium drei konnte durch eine minimalinvasive nicht-chirurgische Therapie mit adjunktiver Anwendung von thermosensitiver Hyaluronsäure ein Zustand klinischer parodontaler Gesundheit erreicht werden, der in der zukünftigen UPT mit einer guten Prognose weiter stabilisiert werden kann. Mit zunehmender Lernkurve aus der Klinik und weiterer Evidenz aus kontrollierten Studien könnte es in Zukunft realistisch sein, die Indikationsgrenze zwischen nicht-chirurgischer und chirurgischer Therapie neu zu überdenken. ●



Scan mich!

LITERATUR
zu dieser Publikation



DZR | Blaue Ecke

Abrechnungstipps
zu dieser Publikation

9 Sondierung nach drei Monaten im Molarenbereich.

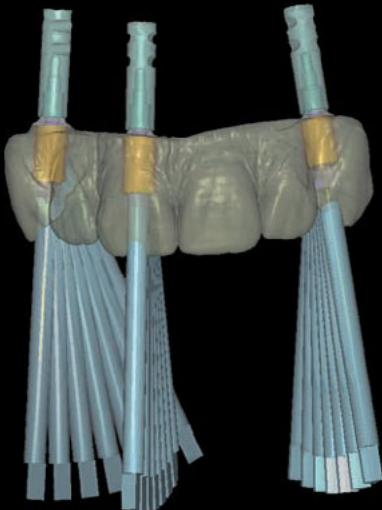10 Sondierung im Bereich der Prämolaren.

11 Parodontalstatus: Werte drei Monate nach Intervention.



100 % ÄSTHETIK DANK INTELLIGENTEN LÖSUNGEN

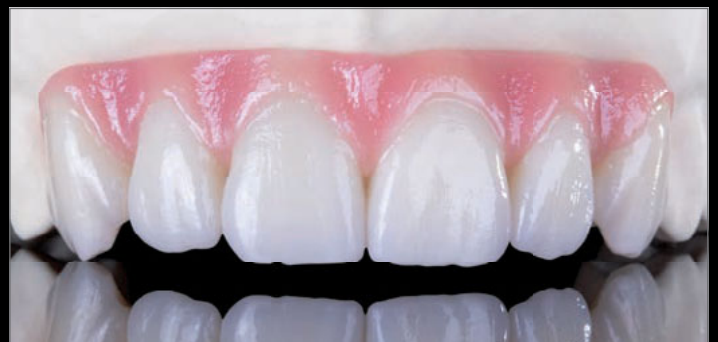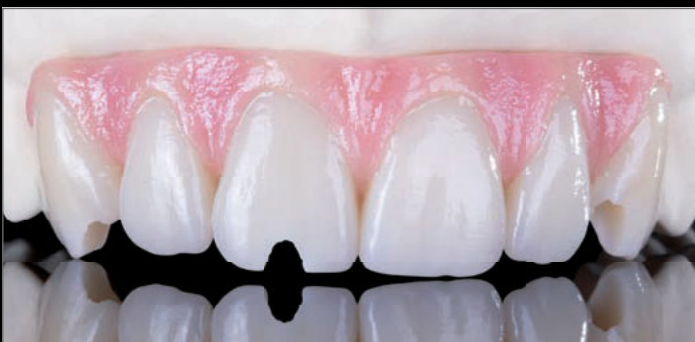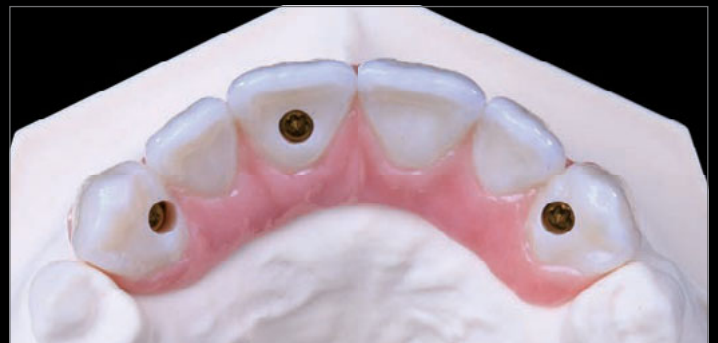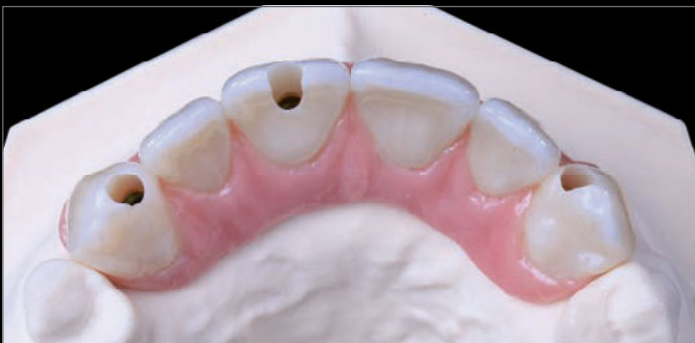TITANBASEN K80 ANGLED SCREW CHANNEL (ASC)



- Mit oder ohne rotationsgesicherten Anschluss mit zusätzlicher Rotationssicherung am Kamin sowie Abtrennmarkierungen, welche zur Modifizierung der Höhen dienen
- Für erhöhte Biokompatibilität und zur Reduzierung der Grauwerte auch vergoldet erhältlich
- Seitliche Schraubkanalöffnung, um den Schraubzugangskanal von 0°–30° zu angulieren und nicht optimale Implantatpositionen auszugleichen
- Schafthöhe an Zahnlänge anpassbar
- Verfügbar in verschiedenen Gingivahöhen

KONISCHE TITANBASIS NON HEX

KONISCHE TITANBASIS NON HEX K80 ANGLED SCREW CHANNEL (ASC)



Der Einsatz von Mini-Implantaten, revisited

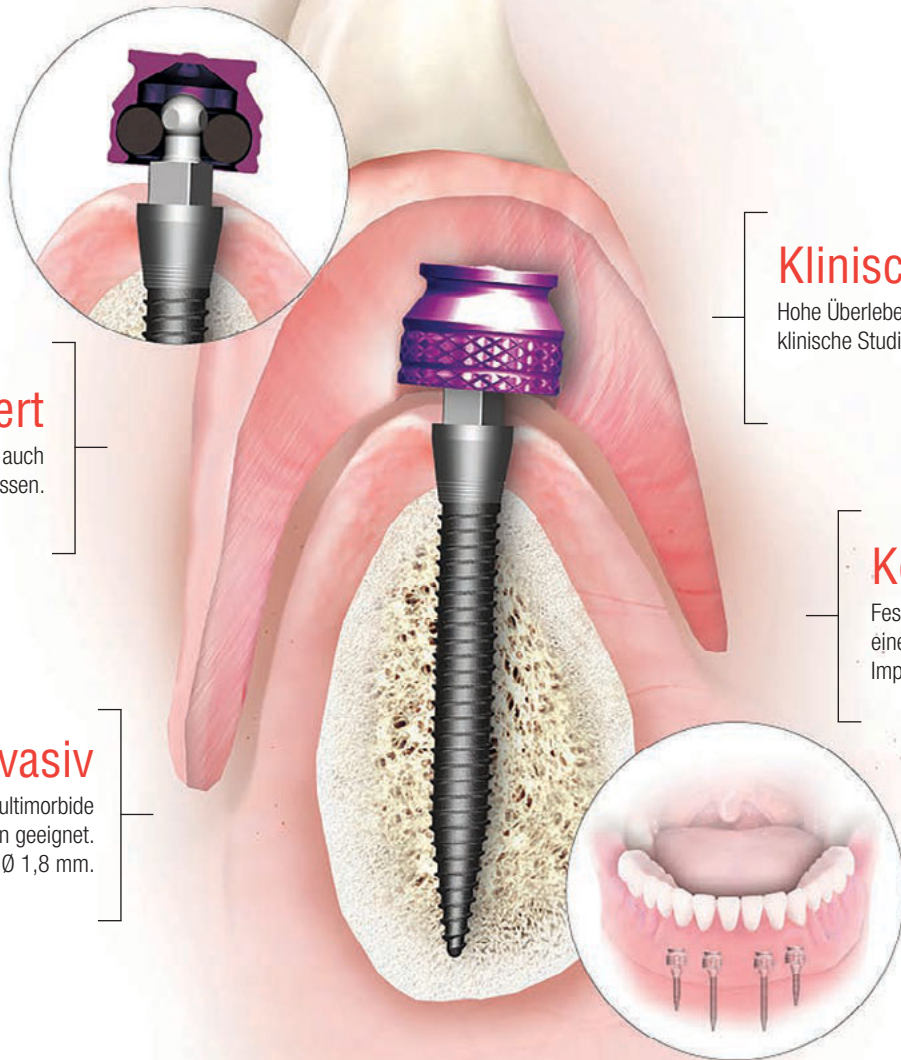

Der erste Beitrag in *pip* k&s 2017 zu Mini-Implantaten zeigte, dass es keinen Namenskonsens und auch keinen Konsens darüber gab, ab welchem Durchmesser Implantate als Mini-, Narrow-, Diameter reduced oder Small bezeichnet werden können. Auch aktuell besteht in der Literatur kein einheitlicher Konsens hinsichtlich der Nomenklatur und des Durchmessers von Mini-Implantaten. In der vorliegenden Literatursammlung werden die Bezeichnungen „schmale Implantate“ (Narrow dental implants), durchmesserreduzierte Implantate (Diameter reduced implants) bzw. Implantate mit kleinem Durchmesser (Small-diameter implants) und „Mini-Implantate“ (Mini dental implants, MDI) verwendet. Der Einfachheit halber wurden unter dem Akronym NDI die Narrow-, Diameter reduced- sowie die Small-diameter implants zusammengefasst. Von den insgesamt 43 Studien wurden in 23 Publikationen (53,5 %) im Abstract und teilweise auch in der Studie selber keine Angaben zum Implantatdurchmesser gemacht. Insbesondere in den systematischen Übersichtsarbeiten wurden offensichtlich Implantate unterschiedlicher Durchmesser unter MDI oder NDI subsumiert, ohne dass in der Mehrzahl der Fälle eine Unterscheidung in Bezug auf die unterschiedlichen Implantatdurchmesser erfolgte. Im Rahmen der ITI-Konsensuskonferenz wurden NDI durch die Arbeitsgruppe 1 anhand ihrer Durchmesser drei Kategorien zugeteilt. Implantate mit einem Durchmesser < 2,5 mm wurden als „Mini-implants“ kategorisiert (Kategorie 1). Implantate der drei Kategorien wurden in einem begleitenden systematischen Review/einer Metaanalyse hinsichtlich ihrer Überlebensraten untersucht [Schiegnitz und Al-Nawas, 2018]. Beim Abgleich der Abstracts dieses Reviews und der ITI-Konsensuskonferenz fielen Unstimmigkeiten in Bezug auf den Durchmesser der Implantate der Kategorie 1 auf, die von den Autoren des Reviews mit < 3,0 mm anstatt < 2,5 mm angegeben wurden. Die Überlebensraten der NDI der Kategorie 1 lagen in der Übersichtsarbeit zwar mit 94,7 % hoch, waren aber signifikant schlechter als die von Standardimplantaten mit „regulärem“ Durchmesser (Regular diameter implants, RDI). In anderen Übersichtsarbeiten wurden im Gegensatz dazu sehr gute und mit RDI vergleichbare Überlebensraten ermittelt [Alrabiah, 2019, Alshiddi, 2023, Cao, et al., 2023, Cruz, et al., 2021, González-Valls, et al., 2021, Jawad und Clarke, 2019, Ma, et al., 2019, Majid, 2024, Park, et al., 2023, Pesce, et al., 2023]. In Publikationen mit Angaben zum Implantatdurchmesser wurden bei NDI mit einem Durchmesser von $\geq 3,0$ mm bis < 3,75 mm beim Vergleich mit RDI eines Durchmessers von $\geq 3,75$ mm bis < 5,0 mm keine signifikanten Unterschiede in den Überlebensraten festgestellt [Pesce, et al., 2023]. In einem weiteren Review wurde eine höhere Überlebensrate bei NDI ab einem Durchmesser $\geq 3,3$ mm im Vergleich zu schmalen Implantaten beobachtet [Badaró, et al., 2022]. Eine Übersichtsarbeit berichtete demgegenüber von geschätzten hohen Fünfjahresüberlebensraten von 92,25 % bei NDI eines Durchmessers von 2,5 mm bis 3,5 mm [Storelli, et al., 2021]. Beim Vergleich von NDI, die im ortsständigen Knochen inseriert wurden, konnten zu RDI und Augmentationsmaßnahmen (97,80 % versus. 97,94 %) vergleich-

bar hohe Überlebensraten beobachtet werden [Valente, et al., 2022]. Deutlich niedrigere Implantatüberlebensraten wurden bei MDI beobachtet, die im Oberkiefer zur Abstützung von Deckprothesen verwendet wurden. Diese lagen nach einer mittleren Beobachtungszeit von 1,72 Jahren bei 77,1 % [Vi, et al., 2021]. Offensichtlich hatte in dieser Studie die Art des Zahnersatzes einen signifikanten Einfluss auf die Überlebensrate der MDI. Der Studie nach führte die Ausdehnung der Prothesenbasis über die gesamte Fläche des knöchernen Gaumens zu besseren Implantatüberlebensraten. Keine Unterschiede bezüglich der prothetischen Überlebensraten konnten bei festsitzenden Brücken auf NDI im Vergleich zu RDI beobachtet werden [Badaró, et al., 2022]. MDI führten in einer anderen Übersichtsarbeit zu weniger Frakturen von Deckprothesen [Borges, et al., 2023]. In zwei weiteren Reviews wurden keine Unterschiede in den prothetischen Komplikationsraten zwischen RDI und NDI beobachtet [Ma, et al., 2019, Pesce, et al., 2023]. In Abhängigkeit vom prothetischen Belastungsprotokoll wurden keine Unterschiede in den Überlebensraten von NDI eines Durchmessers von 2,9 mm [Bielemann, et al., 2019] oder 2,4 mm [Curado, et al., 2023] nach Sofort- bzw. konventioneller Belastung ermittelt. Bei einer Versorgung mit strategischen Implantaten mit Durchmessern von 1,8 mm, 2,1 mm oder 2,4 mm hatte das Belastungsprotokoll ebenfalls keinen Einfluss auf die Überlebensraten von MDI [Mundt, et al., 2023]. Allerdings waren die Stabilitätswerte für die MDI niedriger als die von RDI. In der gleichen Studie wurde im Oberkiefer eine niedrigere Implantatüberlebensrate von 87,0 % im Vergleich zum Unterkiefer mit 99,0 % beobachtet. Über eine dreijährige Nachbeobachtungszeit konnte in einer anderen RCT im Unterkiefer eine niedrigere Überlebensrate sofortbelasteter MDI von 85,0 % im Vergleich zu konventionell belasteten MDI mit einer Überlebensrate von 90,0 % ermittelt werden [Possebon, et al., 2023]. Eine Metaanalyse zu sofort- bzw. konventionell belasteten NDI mit einem Durchmesser von $\leq 3,5$ mm ergab ebenfalls ähnliche kurz- bzw. langfristige Überlebensraten [Liu, et al., 2024]. In Bezug auf krestale Knochenverluste (MBL) bei RDI und MDI/NDI waren die Ergebnisse heterogen. Übersichtsarbeiten berichteten sowohl von fehlenden Unterschieden in Bezug auf den MBL [Cruz, et al., 2021, Liu, et al., 2024, Ma, et al., 2019, Majid, 2024, Zhang, et al., 2022] als auch von geringeren periimplantären Knochenverlusten bei NDI [Badaró, et al., 2022]. Allgemein ist bei der Versorgung mit MDI bzw. NDI eine hohe Patientenzufriedenheit zu ermitteln [Al Jaghsi, et al., 2021, Majid, 2024, Park, et al., 2023, Vi, et al., 2021, Zhang, et al., 2022]. Aufgrund der vergleichbaren klinischen und röntgenologischen Ergebnisse geht eine ganze Reihe Autoren davon aus, dass MDI/NDI eine praktikable Alternative zu RDI darstellen [Al-sabeeha, et al., 2024, Bielemann, et al., 2019, González-Valls, et al., 2021]. Dennoch besteht aufgrund niedriger Fallzahlen und einer geringen Anzahl von Studien weiterer Forschungsbedarf [Alrabiah, 2019, Al-sabeeha, et al., 2024, Cao, et al., 2023, Cruz, et al., 2021, Ma, et al., 2019, Parize, et al., 2019, Roy, et al., 2020, Telles, et al., 2019].



Hier finden Sie
unsere Leitfäden



Patientenorientiert

Schneller Behandlungserfolg auch bei schwierigen Knochenverhältnissen.

Minimalinvasiv

Für multimorbide Patienten geeignet.
Implantate ab Ø 1,8 mm.

Klinisch bewährt

Hohe Überlebensrate durch zahlreiche klinische Studien belegt.

Kostengünstig

Festsitzender Zahnersatz zu einem erschwinglichen Preis.
Implantate bereits ab 83€.



EIN EINZIGARTIGES ERLEBNIS verbunden mit einer **HANDS-ON FORTBILDUNG**

09. November 2024
in Essen

Referent:
Dr. Arndt-Christian Höhne



SCHLOSSHOTEL
HUGENPOET

condent GmbH
Owienfeldstraße 6
30559 Hannover

Kontakt Deutschland:
Hotline 0800 / 100 3 70 70
Fax 0800 / 100 3 70 71

Kontakt Österreich:
Hotline 0800 / 555 699
Fax 0800 / 40 00 74

Kontakt Schweiz:
Hotline 0800 / 88 44 77
Fax 0800 / 88 55 11



Ahn JH, Lim YJ, Lee J, Baek YW, Kim MJ, Kwon HB.

A One-Year Randomized Controlled Clinical Trial of Three Types of Narrow-Diameter Implants for Fixed Partial Implant-Supported Prosthesis in the Mandibular Incisor Area.

Bioengineering (Basel). 2024 Mar 12;11(3):272.

(»Ergebnisse einer randomisiert kontrollierten klinischen Studie zur Versorgung mit durchmesserreduzierten Implantaten mit drei unterschiedlichen Durchmessern zur Abstützung implantatgestützten Zahnersatzes im Unterkiefer-Frontzahnbereich nach einem Jahr.«).

Je sieben von insgesamt 21 teilbezahnten Patienten erhielten im Seitenzahnbereich nach dem Zufallsprinzip entweder Implantate von BLT NC SLActive, Straumann (Kontrollgruppe, 3,3 mm), CMI IS-III Active S-Narrow, Neobiotech (Testgruppe 1, 3,2 mm) oder CMI IS-III Active Narrow, Neobiotech (Testgruppe 2, 3,5 mm). Die Patienten wurden provisorisch sofort versorgt. Die endgültige implantatprothetische Versorgung erfolgte zwölf Wochen nach dem Eingriff. Aufgrund Stabilitätsverlusten (n = 2), Retentionsverlusten (n = 5) und Ausstieg aus der Studie (n = 1) konnten nur 13 Patienten nachuntersucht werden. Die sich daraus ergebenden Ausfallraten bei den Patienten der Kontrollgruppe sowie der Testgruppen 1 und 2 betragen 50,0 %, 42,9 % bzw. 14,3 %. Es gab keine signifikanten Unterschiede zwischen den Gruppen in Bezug auf die periimplantären Knochenverluste, die Weichgewebsparameter, die Patientenzufriedenheit und die ästhetischen Ergebnisse. Active Narrow-Implantate zeigten die besten klinischen Ergebnisse, gefolgt von Active S-Narrow- und Straumann-Implantaten. Die berechneten Ein-Jahres-Überlebensraten auf Implantatniveau betragen 66,7 % in der Kontrollgruppe, 85,7 % in der Testgruppe 1 und 100,0 % in der Testgruppe 2.

Al Jaghsi A, Heinemann F, Biffar R, Mundt T.

Immediate versus delayed loading of strategic mini-implants under existing removable partial dentures: patient satisfaction in a multi-center randomized clinical trial.

Clin Oral Investig. 2021 Jan;25(1):255-264.

(»Patientenzufriedenheit nach Sofort- oder verzögerter Belastung strategischer Mini-Implantate unter herausnehmbaren, bereits angefertigten Teilprothesen: Eine multizentrische randomisierte klinische Studie.«).

In dieser multizentrischen RCT sollte die Zufriedenheit von Patienten ermittelt werden, die mit strategischen, sofort- oder verzögert belasteten MDI zur Abstützung bereits bestehender, herausnehmbarer Teilprothesen versorgt worden waren. Zu diesem Zweck wurden 76 Patienten nach dem Zufallsprinzip mit MDI versorgt, die entweder sofort- oder verzögert belastet wurden. Zwei Fragebögen, einer für den Ober- und einer für den Unterkiefer, wurden vor dem chirurgischen Eingriff sowie zwei Wochen, vier Monate, viereinhalb Monate, ein Jahr, zwei Jahre und drei Jahre nach der Implantatinsertion ausgefüllt. Nach vier Monaten wurde ein statistisch signifikanter Unterschied zugunsten der Gruppe mit Sofortbelastung in Bezug auf die Gesamtzufriedenheitswerte festgestellt. Die nach viereinhalb Monaten sowie nach ein, zwei und drei Jahren ermittelten Werte für die Patientenzufriedenheit zeigten in beiden Gruppen erhebliche Verbesserungen im Vergleich zum Zeitpunkt vor der Implantatinsertion in Bezug auf die allgemeine Zufriedenheit, den Prothesenhalt und die Prothesenstabilität, die Nahrungsaufnahme, Sprechfähigkeit und Ästhetik.

Alsabeeha NHM, Amir-Rad F, Ma S, Shah M, Hannawi H, Tawse-Smith A, Duncan WJ, Baqain ZH, Atieh MA.

Monolithic Zirconia Single Crowns Supported by Narrow or Standard Diameter Titanium-zirconium Implants in Posterior Sites: One-year Results of a Randomized Controlled Trial.

Int J Oral Maxillofac Implants. 2024 May 10;0(0):1-23. [Epub ahead of print]

(»Einzelkronen aus monolithischem Zirkonoxid auf durchmesserreduzierten oder Standardimplantaten aus einer Zirkonoxid-Titanlegierung: Einjahresergebnisse einer randomisiert kontrollierten Studie.«).

Je neun Patienten wurden im Ober- oder Unterkiefer-Seitenzahnbereich nach dem Zufallsprinzip entweder mit NDI (Gruppe 1, Durchmesser 3,3 mm) oder mit RDI (Gruppe 2, Durchmesser 4,1 mm) versorgt. Beide Implantattypen hatten eine SL-Active-Oberfläche. Alle Implantate erhielten nach einer dreimonatigen gedeckten Einheilung in einem zweizeitigen Verfahren Einzelkronen aus monolithischem Zirkonoxid. 16 Patienten standen für die Nachbeobachtung zur Verfügung (Gruppe 1: n = 7; Gruppe 2: n = 9). Keines der Implantate ging nach einem Jahr verloren. Hauptsächliche prothetische Komplikationen waren Lockerungen der Abutmentschraube (Gruppe 1: n = 2) und der Verlust des Approximalkontakts (Gruppe 1: n = 3; Gruppe 2: n = 5).

Schlussfolgerung: Beide Implantate führen zu vorhersehbaren implantatprothetischen Ergebnissen nach einem Jahr. **Anmerkung der Redaktion:** Der unter Pubmed erhältliche Abstract gibt nicht die Ergebnisse der Studie wieder. Es handelt sich hierbei mehr um die Einleitung der RCT, die dort als Abstract erhältlich ist. Daher musste der Abstract anhand des Methoden- und Ergebnisteils gesondert zusammengestellt werden.

Bielemann AM, Marcello-Machado RM, Schuster AJ, Chagas Júnior OL, Del Bel Cury AA, Faot F.

Healing differences in narrow diameter implants submitted to immediate and conventional loading in mandibular overdentures: A randomized clinical trial.

J Periodontol Res. 2019 Jun;54(3):241-250.

(»Unterschiede in der Einheilung durchmesserreduzierter Implantate nach Sofort- oder verzögerter Belastung zur Versorgung mit Deckprothesen: Eine randomisierte klinische Studie.«).

Das Ziel der RCT war die Untersuchung der periimplantären Weichgewebsgesundheit, der Implantatstabilität und der Konzentration von pro- und antiinflammatorischen Zytokinen in der periimplantären Sulkusflüssigkeit von Patienten mit zahnlosem Unterkiefer unter konventioneller (CL) und sofortiger Belastung (IML) mit NDI mit einem Durchmesser von 2,9 mm. Zu diesem Zweck wurden 20 zahnlose Patienten mit je zwei NDI im Unterkiefer-Frontzahnbereich versorgt und nach dem Zufallsprinzip entweder der CL-Gruppe (n = 10) oder der IML-Gruppe (n = 10) zugewiesen. Nachuntersuchungen erfolgten nach einer, zwei, vier, acht und zwölf Wochen. Die CL-Gruppe zeigte einen signifikant höheren Zahnstein-Score in den Wochen acht und zwölf. Die IML-Gruppe wies von der ersten Woche an einen signifikant höheren Gingivaindex auf. Die IML-Gruppe wies zu allen Nachuntersuchungszeitpunkten eine signifikant niedrigere Sondierungstiefe und in Woche zwölf einen höheren Blutungsindex als die CL-Gruppe auf. Die ISQ-Werte der CL-Gruppe waren höher als die der IML-Gruppe, außer in Woche vier. Die IML-Gruppe setzte zwischen Woche eins und vier signifikant mehr TNF-alpha und in den Wochen vier bis zwölf mehr IL-1 beta frei, während sie bis Woche acht weniger IL-6 freisetzte. Die Freisetzung von IL-10 war in beiden Gruppen ähnlich und nahm im Laufe der Zeit zu. In der zwölften Woche setzte die IML-Gruppe 45,74 % mehr IL-10 frei als die CL-Gruppe. Die Implantatüberlebensraten betragen 95,0 % für die CL-Gruppe und 90,0 % für die IML-Gruppe.

Schlussfolgerung: Die IML-Gruppe wies zu allen Bewertungszeitpunkten niedrigere Sondierungstiefen auf. Gleichzeitig waren die Entzündungsparameter in der IML-Gruppe erhöht und die Implantatstabilität reduziert. Gleichwohl sind beide Optionen für die Rehabilitation des zahnlosen Unterkiefers als geeignet einzustufen.

Bielemann AM, Schuster AJ, Possebon APDR, Schinestsck AR, Chagas-Junior OL, Faot F.

Clinical performance of narrow-diameter implants with hydrophobic and hydrophilic surfaces with

mandibular implant overdentures: 1-year results of a randomized clinical trial.

Clin Oral Implants Res. 2022 Jan;33(1):21-32.

(»Klinisches Verhalten durchmesser-reduzierter Implantate mit hydrophober oder hydrophiler Oberfläche zur Abstützung von Unterkiefer-Deckprothesen: Einjahresergebnisse einer randomisiert kontrollierten Studie.«)

Je acht Probanden standen von insgesamt 20 Teilnehmenden nach Versorgung im Split Mouth-Design mit je zwei NDI (Durchmesser von 2,9 mm) im Unterkiefer-Frontzahnbereich für eine Nachuntersuchung zur Verfügung. Eines der Implantate hatte eine hydrophobe Oberfläche (Gruppe 1), während die Oberfläche des anderen Implantats hydrophil war (Gruppe 2). Nach einer gedeckten Einheilung über einen Zeitraum von drei Monaten erfolgte die prothetische Versorgung der Patienten mit Deckprothesen, die mittels Equator-Attachments auf den Implantaten befestigt wurden. Nachuntersuchungen der Implantate erfolgten nach sieben und 15 Tagen sowie nach einem und nach zwei Monaten und zum Zeitpunkt der prothetischen Versorgung drei Monate nach ihrer Insertion. Weitere Nachuntersuchungen erfolgten vier, sechs, neun und zwölf Monate nach funktioneller Belastung der Implantate. Die Implantatüberlebensrate betrug in Gruppe 1 62,5 % und in Gruppe 2 87,5 %. In Gruppe 1 konnte innerhalb der ersten 30 Tage eine Abnahme der Sondierungstiefen von 31,78 % beobachtet werden, während in Gruppe 2 auch nach drei Monaten ein ähnlich hoher Rückgang von 31,28 % zu verzeichnen war. Die Implantatstabilität nahm in beiden Gruppen im ersten Monat nach Insertion signifikant ab. Nach zwölf Monaten wurden keine statistisch signifikanten Unterschiede in den klinischen Parametern festgestellt. Röntgenologisch konnte bei den hydrophilen NDI ein um 50,6 % geringerer periimplantärer Knochenverlust festgestellt werden.

Anmerkung der Redaktion: Trotz der unterschiedlichen Überlebensraten und des höheren periimplantären Knochenverlusts bei NDI mit einer hydrophoben Ober-

fläche führen die Autoren der Studie in ihrer Schlussfolgerung aus, dass in beiden Untersuchungsgruppen im ersten Jahr der Nachuntersuchung keine Unterschiede bezüglich des periimplantären Knochenmodellings bestehen.

Celebic A, Kovacic I, Petricevic N, Alhadj MN, Topic J, Junakovic L, Persic-Kirsic S.

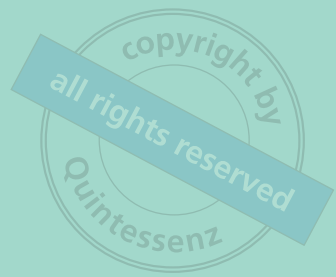Clinical Outcomes of Three versus Four Mini-Implants Retaining Mandibular Overdenture: A 5-Year Randomized Clinical Trial.

Medicina (Kaunas). 2023 Dec 21;60(1):17.

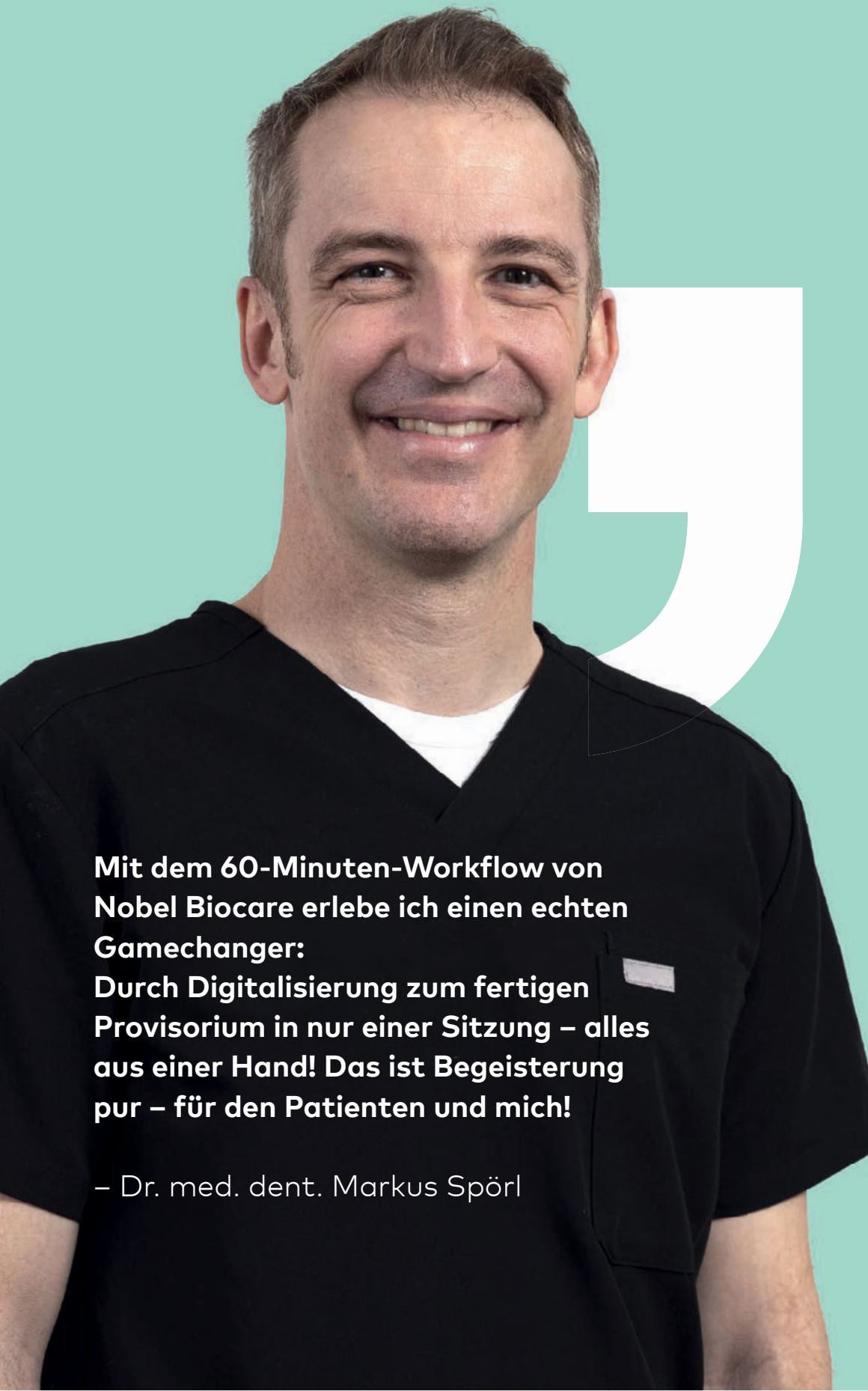
(»Behandlungsergebnisse nach Versorgung mit drei oder vier Mini-Implantaten zur Befestigung von Deckprothesen im Unterkiefer: Eine randomisierte klinische Fünfjahresstudie.«)

Um den Einfluss der Anzahl MDI zur Stabilisierung von Unterkiefer-Deckprothesen auf die Behandlungsergebnisse zu untersuchen, wurden 83 Patienten nach dem Zufallsprinzip entweder mit vier oder drei MDI versorgt. Die definitive prothetische Versorgung erfolgte zwei bis drei Monate nach Implantatinserterion. Klinische Untersuchungen wurden zu Beginn der Studie sowie nach einem, drei und fünf Jahren durchgeführt. Insgesamt 73 Teilnehmer (38 in der Vier-MDI- und 35 in der Drei-MDI-Gruppe) konnten im Rahmen des Follow up nachuntersucht werden. In beiden Gruppen konnte über den Fünfjahreszeitraum ein periimplantärer Knochenverlust festgestellt werden (Vier-MDI-Gruppe = -0,36 mm; Drei-MDI-Gruppe = -0,33 mm), der sich zwischen beiden Gruppen nicht signifikant unterschied. Die Implantatüberlebensrate betrug 93,8 % in der Vier-MDI-Gruppe und 91,7 % in der Drei-MDI-Gruppe. Auch hier waren keine signifikanten Unterschiede zwischen den beiden Gruppen festzustellen.

Schlussfolgerung: Unterkiefer-Deckprothesen können sowohl auf drei als auch auf vier MDI erfolgreich fixiert werden, wie die Ergebnisse der vorliegenden RCT nach einem Beobachtungszeitraum von fünf Jahren zeigte.



Pioneering the past.
Leading the future.



Mit dem 60-Minuten-Workflow von Nobel Biocare erlebe ich einen echten Gamechanger: Durch Digitalisierung zum fertigen Provisorium in nur einer Sitzung – alles aus einer Hand! Das ist Begeisterung pur – für den Patienten und mich!

– Dr. med. dent. Markus Spörl



Pech gehabt – unsere Information
zum digitalen Workflow
hat schon jemand vor Ihnen gefunden.
Wenn Sie trotzdem alles darüber
wissen wollen, empfehlen wir
Ihnen einen Besuch unserer Website.
Vielen Dank.

Curado TFF, Silva JR, Nascimento LN, Leles JLR, McKenna G, Schimmel M, Leles CR.

Implant survival/success and peri-implant outcomes of titanium-zirconium mini-implants for mandibular overdentures: Results from a 1-year randomized clinical trial.

Clin Oral Implants Res. 2023 Aug;34(8):769-782.

(»Implantatüberleben/-erfolg und periimplantäre Ergebnisse bei Mini-Implantaten aus Titan-Zirkonoxid zur Abstützung von Unterkiefer-Deckprothesen: Einjahresergebnisse einer randomisiert kontrollierten Studie.«)

In der vorliegenden RCT wurden 74 Patienten mit 296 MDI mit einem Durchmesser von 2,4 mm versorgt, die mit/ohne Bildung eines Mukoperiostlappens inseriert und die sofort oder konventionell belastet wurden. Die Überlebens- und Erfolgsraten der Implantate lagen nach einem Jahr bei 100,0 % und es wurden keine größeren biologischen Komplikationen beobachtet. Der durchschnittliche marginale Knochenverlust betrug insgesamt 0,68 mm nach drei Monaten und 0,89 mm nach einem Jahr. Das chirurgische Protokoll ohne Bildung eines Mukoperiostlappens zeigte bessere Ergebnisse in Bezug auf die Weichgewebsparameter, es war jedoch ein höheres Risiko für marginale Knochenverluste erkennbar.

Khorshid HE, Issa NO, Ekram AM.

Effect of implant diameter and cantilever length on the marginal bone height changes and stability of implants supporting screw retained prostheses: A randomized double blinded control trial.

J Adv Prosthodont. 2023 Jun;15(3):101-113.

(»Der Einfluss des Implantatdurchmessers und der Länge der Prothesensättel auf die Veränderung der periimplantären Knochenhöhe und der Implantatstabilität bei verschraubten Prothesen: Eine randomisiert kontrollierte, doppelt verblindete Studie.«)

Um den Einfluss des Implantatdurchmessers und der Länge der Spanne

der Prothesensättel bei verschraubten Prothesen im Oberkiefer auf den periimplantären Knochenverlust und die Implantatstabilität zu ermitteln, wurden 16 Patienten mit zahnlosem Oberkiefer mit insgesamt 96 Implantaten versorgt (sechs Implantate je Kiefer bzw. je Patient). Nach dem Zufallsprinzip wurden die Implantate so gesetzt, dass zwischen der anterioren und posterioren Prothesenspanne ein Verhältnis von 1:3 (Gruppe A) oder 1:2 (Gruppe B) betrug. Folgende, weitere Untergruppen wurden ebenfalls nach dem Zufallsprinzip gebildet: In den Gruppen A1 und B1 wurden NDI mit einem Durchmesser von 3,0 mm verwendet, während in den Gruppen A2 und B2 RDI mit einem Durchmesser von 3,7 mm eingesetzt wurden. Die Erfassung klinischer und röntgenologischer Parameter erfolgte zum Insertionszeitpunkt sowie vier, acht und 24 Monate nach der prothetischen Versorgung. Zwischen den Gruppen A1 und A2 wurden zu jedem Messzeitpunkt keine statistisch signifikanten Unterschiede in Bezug auf die periimplantären Knochenverluste und die Implantatstabilität festgestellt. Signifikant höhere Stabilitätswerte wurden in Gruppe B2 im Vergleich zur Gruppe B1 sowie in Gruppe A1 im Vergleich zur Gruppe B1 festgestellt. Die Stabilitätsunterschiede zwischen Gruppe A2 und B2 waren statistisch nicht signifikant. Statistisch höhere krestale Knochenlevel (ein besserer Erhalt des periimplantären Knochens) wurden in Gruppe A2 im Vergleich zu Gruppe B2 sowie in A1 im Vergleich zu Gruppe B1 ermittelt.

Schlussfolgerung: NDI, die mit einem Verhältnis der Spannen von 1:3 gesetzt wurden, führten im Vergleich von NDI, die in einem 1:2-Verhältnis inseriert wurden, zu geringeren Knochenverlusten und höheren Stabilitätswerten.

Leles CR, Curado TFF, Nascimento LN, Silva JR, de Paula MS, McKenna G, Schimmel M.

Changes in masticatory performance and bite force after treatment with mandibular overdentures retained by four titanium-zirconium mini-implants: One-year randomised clinical trial.

J Oral Rehabil. 2024 Aug;51(8):1459-1467.

(»Veränderungen der Kauleistung und Beißkraft nach Versorgung des zahnlosen Unterkiefers mit vier Mini-Implantaten aus Titan-Zirkonoxid und Deckprothesen: Einjahresergebnisse einer randomisierten klinischen Studie.«)

74 zahnlose Patienten wurden zunächst mit einer konventionellen, schleimhautgetragenen Totalprothese versorgt und es wurden die Kauleistung anhand eines Zweifarben-Mischtests sowie die Beißkraft gemessen. Anschließend wurden die Patienten im Frontzahnbereich des Unterkiefers mit jeweils vier MDI aus Titan-Zirkonoxid versorgt, die nach dem Zufallsprinzip entweder mit/ohne Bildung eines Mukoperiostlappens inseriert bzw. sofort oder konventionell belastet wurden. Die Implantate wurden in die bereits bestehende Prothese eingearbeitet. Nachuntersuchungen erfolgten nach drei, sechs und zwölf Monaten. 73 Probanden standen für die Untersuchung ein Jahr nach prothetischer Belastung zur Verfügung. Im Vergleich zum Ausgangswert wurden bei allen Probanden statistisch signifikante Verbesserungen der Kauleistung und der Beißkraft beobachtet. Dieser Effekt war bereits nach drei Monaten messbar und veränderte sich im Laufe der Nachuntersuchungsperiode nicht mehr signifikant. Das lappenlose Insertionsprotokoll der Implantate war mit einer stärkeren Verbesserung der Kauleistung drei Monate nach der prothetischen Versorgung verbunden. Bei Patienten mit weniger knöchern resorbierten Alveolarfortsätzen konnte eine signifikant bessere Kauleistung und eine höhere Beißkraft ermittelt werden.

Schlussfolgerung: Die Autoren schließen aus den Ergebnissen, dass die Verbesserung der Kaufunktion und der Beißkraft von den klinischen Faktoren Lappenbildung ja/nein und dem Grad der Alveolarkammresorption abhängig waren. **Anmerkung der Redaktion:** Die Durchmesser der MDI wurden in der gesamten Publikation nicht genannt.

Leles CR, de Paula MS, Curado TFF, Silva JR, Leles JLR, McKenna G,



Schimmel M.

Flapped versus flapless surgery and delayed versus immediate loading for a four mini-implant mandibular overdenture: A RCT on post-surgical symptoms and short-term clinical outcomes.

Clin Oral Implants Res. 2022
Sep;33(9):953-964.

(»Insertion von vier Mini-Implantaten mit oder ohne Bildung eines Mukoperiostlappens sowie nach Sofort- oder konventioneller Belastung mittels Unterkiefer-Deckprothesen: Eine RCT zu postoperativen Symptomen und kurzzeitigen klinischen Ergebnissen.«)

Die Datenanalyse der vorliegenden RCT umfasste die Belastung der Patienten während des Eingriffs, die Dauer des Eingriffs, das Implantatüberleben sowie postoperative Symptome und Komplikationen, die unmittelbar nach dem Eingriff sowie bei den Nachuntersuchungen nach sieben Tagen und sechs Wochen ermittelt wurden. Die chirurgische Belastung der Patienten war relativ gering. Sie fiel bei den weiblichen Probanden höher aus, während kein geschlechtsspezifischer Unterschied in Abhängigkeit vom chirurgischen Zugangsprotokoll festgestellt werden konnte. Die Symptome waren nach 24 Stunden insgesamt leicht und erneut bei weiblichen Probanden stärker ausgeprägt. Die Dauer des Eingriffs war beim lappenlosen Vorgehen geringer. Bei der lappenlosen Insertion traten im Vergleich zur Insertion mit Lappenbildung in der Gruppe mit konventioneller Belastung weniger Symptome sowie weniger Nachblutungen auf. Es wurden keine frühen Implantatverluste beobachtet. Unabhängig vom Insertionsprotokoll wurden bei der Sofortbelastung geringere Beschwerden beobachtet.

Anmerkung der Redaktion: Diese RCT ist eine Vorstudie zur RCT aus 2024 der gleichen Studiengruppe und präsentiert Daten der gleichen Patientenkohorte (Patienten: N=74; MDI: N=296).

Müller F, Al-Nawas B, Storelli S, Quiryren M, Hicklin S, Castro-Laza J,

Bassetti M, Srinivasan M; Roxolid Study Group.

Small-diameter titanium grade IV and titanium-zirconium implants in edentulous mandibles: Ten-year results from a double-blind, randomised controlled split-mouth core-trial.

Clin Oral Implants Res. 2024
Jan;35(1):77-88.

(»Implantate mit kleinem Durchmesser aus Grad IV-Titan oder Titan-Zirkonoxid zur Versorgung des zahnlosen Unterkiefers: Zehnjahresergebnisse einer doppelt verblindeten, randomisiert kontrollierten Split Mouth-Studie.«)

Das Ziel dieser RCT war die Präsentation von Zehnjahresergebnissen nach Versorgung des zahnlosen Unterkiefers mit je zwei Implantaten im interforaminalen Bereich mit einem Durchmesser von 3,3 mm aus einer Grad IV-Titan- oder Titan-Zirkonoxid-Legierung und Deckprothesen. 50 von 91 Patienten standen für die Nachuntersuchung zur Verfügung. Die Implantaterfolgsrate lag bei den Titan-Zirkonoxid-Implantaten bei 94,6 % und für die Titan-Implantate bei 91,9 %. Die Kaplan-Meier-Überlebensanalysen ergaben eine Zehnjahres-Überlebensrate für Titan-Zirkonoxid-Implantate von 98,9 % und für die Titanimplantate von 95,8 %. Der mittlere totale und der mittlere funktionelle krestale Knochenverlust betrugen 1,49 mm/0,82 mm in der Titan-Zirkonoxid-Gruppe und 1,56 mm/0,85 mm in der Titan-Gruppe.

Anmerkung der Redaktion: Die Unterschiede zwischen den beiden Gruppen waren statistisch nicht signifikant.

Mundt T, Heinemann F, Müller J, Schwahn C, Al Jaghsi A.

Survival and stability of strategic mini-implants with immediate or delayed loading under removable partial dentures: a 3-year randomized controlled clinical trial.

Clin Oral Investig. 2023
Apr;27(4):1767-1779.

(»Überleben und Stabilität strategischer Mini-Implantate nach Sofort- oder verzögerter Belastung

mit herausnehmbaren Teilprothesen: Dreijahresergebnisse einer randomisiert kontrollierten klinischen Studie.«)

Die RCT wurde mit Patienten aus einem universitären Setting sowie aus drei Zahnarztpraxen durchgeführt. Die Patienten wiesen eine ungünstige Pfeilerverteilung im Restgebiss auf und wurden daher mit strategischen MDI mit Durchmessern von 1,8, 2,1 und 2,4 mm versorgt. Die Teilnehmenden wurden nach dem Zufallsprinzip der Gruppe A (Sofortbelastung) oder der Gruppe B mit verzögerter Belastung zugeteilt. War der Insertionstorque in Gruppe A $\geq 35,0$ Ncm, wurden die Teilprothesen direkt über O-Ringe mit der Teilprothese verbunden. Lag der Wert unter 35,0 Ncm wurden die Teilprothesen über ein weichbleibendes Material mit den MDI verbunden. Insgesamt wurden bei 76 Patienten 112 MDI im Ober- und 120 MDI im Unterkiefer eingesetzt. Die Dreijahres-Überlebensrate betrugen 92,0 % in Gruppe A gegenüber 95,0 % in Gruppe B. Im Unterkiefer lag die Überlebensrate bei 99,0 % und im Oberkiefer bei 87,0 %.

Schlussfolgerung: Die Stabilitätswerte für MDI sind niedriger als bei konventionellen Implantaten. Die Misserfolgsrate der MDI ist im Oberkiefer höher als im Unterkiefer. Signifikante Unterschiede konnten in Abhängigkeit vom Belastungsprotokoll nicht beobachtet werden.

Mundt T, Schwahn C, Heinemann F, Schimmel M, Lucas C, Al Jaghsi A.

Stabilizing Removable Partial Dentures by Immediate or Delayed Loading of mini-implants: Chewing Efficiency in a Randomized Controlled Clinical Trial.

Int J Oral Maxillofac Implants. 2020
Jan/Feb;35(1):178-186.

(»Kauleistung nach Stabilisierung herausnehmbarer Teilprothesen mittels sofort- oder verzögert belasteter Mini-Implantate: Eine randomisiert kontrollierte klinische Studie.«)

Das Ziel dieser Vorläuferuntersuchung war der Vergleich der Kauleistung nach einer randomisierten Zuteilung der 76

Probanden in Gruppen mit Sofort- oder verzögerter Belastung von strategischen MDI. Die MDI in Gruppe A wurden entweder mit O-Ringen (Eindrehmoment ≥ 35 Ncm) oder mit weichem Unterfütterungsmaterial (Eindrehmoment < 35 Ncm) mit den bereits bestehenden Teilprothesen verbunden und sofort belastet. In Gruppe B wurde die Basis der Teilprothese lediglich ausgeschliffen. Die Kauleistung wurde mit einem validierten Mischtest mit zweifarbigem Kaugummi vor dem Eingriff sowie 14 Tage, vier Monate, viereinhalb Monate und zwölf Monate nach dem Eingriff gemessen. Ein signifikanter Gruppenunterschied in der Kauleistung konnte erst nach vier Monaten beobachtet werden und er zeigte sich in einer besseren Mischfähigkeit nach sofortiger Belastung im Vergleich zur verzögerten Belastung. In Gruppe B verschlechterte sich die Kauleistung nach der Versorgung mit MDI deutlich. Unmittelbar nachdem alle MDI über O-Ringe mit den Teilprothesen verbunden worden waren, verbesserte sich die Kauleistung in beiden Gruppen erheblich.

Schlussfolgerung: Die Kauleistung kann durch den Einsatz von MDI unter bereits bestehenden Teilprothesen verbessert werden. Diese Verbesserung trat bei Sofortbelastung schneller ein als bei verzögerter Belastung.

Anmerkung der Redaktion: Diese RCT ist eine Vorstudie zur RCT aus 2023 der gleichen Studiengruppe und präsentiert Daten der gleichen Patientenkohorte.

Possebon APDR, Schuster AJ, Chagas-Júnior OL, Pinto LR, Faot F.

Immediate versus conventional loading of mandibular implant-retained overdentures: a 3-year follow-up of a randomized controlled trial.

Clin Oral Investig. 2023 Oct;27(10):5935-5946.

(»Sofort- versus konventionelle Belastung von implantatgestützten Deckprothesen im Unterkiefer: Ein Dreijahres-Follow up einer randomisierten kontrollierten Studie.«)

In der vorliegenden RCT wurden Patienten nach zwei bzw. drei Jahren nachuntersucht, die mit MDI versorgt worden waren, die nach dem Zufallsprinzip entweder sofort- oder konventionell belastet wurden.

Die Dreijahres-Überlebensraten betragen in der Gruppe mit konventioneller Belastung 90,0 %, während sie in der Gruppe mit Sofortbelastung bei 85,0 % lag. Der periimplantäre Knochenverlust (MBL) war in der Sofortbelastungsgruppe signifikant niedriger.

Schlussfolgerung: Beide Belastungsprotokolle führen zu einer vorhersehbaren mittelfristigen Rehabilitation. Die Autoren nehmen aufgrund der schlechteren Überlebensraten an, dass Patienten mit sofort belasteten MDI mittelfristig mehr Beschwerden aufweisen werden, selbst wenn die Kaufunktion akzeptabel ist und sich die mundgesundheitsbezogene Lebensqualität („oral comfort“) respektive der Mundkomfort nach eigenen Angaben verbessert hat.

Anmerkung der Redaktion: Im Abstract wurden weder Angaben zu den Durchmessern noch zur ursprünglichen Anzahl der MDI/der Patienten bzw. der MDI/der Patienten während des Follow up gemacht.

Ruiz Henao PA, Magrin GL, Caneiro-Queija L, Benfatti CAM, Leira Y, Liñares-González A, Blanco-Carrión J.

Single-piece zirconia versus single-piece titanium, narrow-diameter dental implants in the anterior maxilla: 5-year post-loading results of a randomized clinical trial.

Clin Oral Implants Res. 2024 Jun 28. [Epub ahead of print]

(»Einteilige durchmesserreduzierte Implantate aus Zirkonoxid oder Titan im Oberkiefer-Frontzahnbereich: Ergebnisse einer randomisierten kontrollierten Studie nach einer fünfjährigen Belastungsdauer.«)

Zielsetzung: Ziel dieser RCT war die Untersuchung ästhetischer Parameter im Oberkiefer-Frontzahnbereich nach Versorgung mit einteiligen NDI aus Zirkonoxid oder Titan. Zusätzlich wurden klinische, radiologische und patientenbezogene Ergebnisse (PROMs) analysiert. Zu diesem Zweck wurden 30 Patienten mit Einzelzahnlücken im ästhetisch sichtbaren Bereich des Oberkiefers nach dem Zufallsprinzip entweder mit je einem NDI aus Zirkonoxid (Test) oder Titan (Kontrolle) versorgt. 60 Monate nach der pro-

thetischen Versorgung mit Einzelkronen wurden keine signifikanten Unterschiede zwischen den Gruppen bei den klinischen, patientenbezogenen und röntgenologischen Parametern festgestellt.

Schlussfolgerung: Trotz der vielversprechenden Fünfjahresergebnisse beim Einsatz von Zirkonoxidimplantaten im Vergleich zu Titanimplantaten, empfehlen die Autoren, die Ergebnisse anhand weiterer Untersuchungen mit größeren Stichproben und längerem Follow up zu validieren.

Zhang XM, Liu BL, Qian SJ, Shi JY, Zhang X, Lai HC.


Clinical evaluation of narrow-diameter implants versus standard-diameter implants with lateral bone augmentation in posterior jaws: Three-year results of a randomized controlled trial.

Clin Oral Implants Res. 2022 Dec;33(12):1245-1253.

(»Klinische Untersuchung von durchmesserreduzierten Implantaten versus Standardimplantaten und lateraler Knochenaugmentation im Seitenzahnbereich: Dreijahresergebnisse einer randomisierten kontrollierten Studie.«)

Um die Dreijahresergebnisse nach einer implantatprothetischen Versorgung mittels NDI mit einem Durchmesser von 3,5 mm im Vergleich zum Einsatz von RDI mit einem Durchmesser von 4,3 mm und einer lateralen Augmentation in Bezug auf die Parameter Implantatüberlebens- und Komplikationsraten, krestale Knochenverluste, periimplantäre Gesundheit, Behandlungskosten und die Patientenzufriedenheit zu ermitteln, wurden 50 Patienten nach dem Zufallsprinzip einer der beiden Untersuchungsgruppen zugewiesen. Drei Patienten gingen während des Follow up verloren. In beiden Gruppen traten keine Implantatverluste ein. In Bezug auf den krestalen Knochenverlust wurde kein signifikanter Unterschied zwischen den beiden Gruppen festgestellt. Bei insgesamt 20,8 % (5/24) der NDI wurde eine Mukositis und bei 8,3 % (2/24) eine Periimplantitis diagnostiziert. Bei insgesamt 17,4 % (4/23) der RDI wurde eine Mukositis und bei 4,3 % (1/23) eine Periimplantitis festgestellt. Die kumulativen Gesamtkosten der Be-

Wechseln Sie jetzt von Xive und starten Sie durch mit OmniTaper EV!



Übrigens,
die Gerüchte
sind wahr:
Ankylos
bleibt!



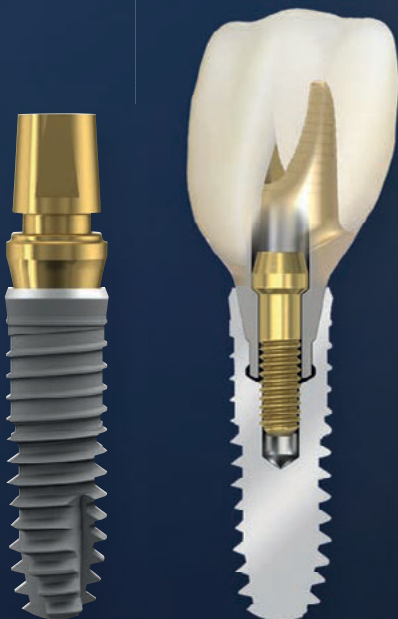

Das Beste aus zwei Welten:

- Außen Xive – mit dem seit 2001 bewährten Implantatdesign
- Innen konisch – mit der seit 2014 bewährten EV-Implantat-Abutment-Verbindung

Zum 31.12.24 wird das Xive-Implantat eingestellt.

Fragen Sie Ihren Außendienstmitarbeiter nach einer Test-OP und lassen Sie sich von den Vorteilen der EV-Prothetik überzeugen! Wussten Sie schon: OmniTaper EV besitzt dieselbe Prothetikplattform wie das Astra Tech Implant System EV und PrimeTaper EV.

Weitere Produktinformationen finden Sie hier



handlung mittels NDI fielen während der dreijährigen Nachbeobachtungszeit signifikant niedriger als bei der Versorgung mittels RDI aus. Die Patientenzufriedenheit war bei NDI signifikant höher als bei RDI.

Zumstein K, Waller T, Hämmerle CHF, Jung RE, Benic G, Mühlemann S. *Clinical performance of monolithic zirconia crowns on titanium-zirconium reduced-diameter implants in the molar area: Interim data at three years of a randomized controlled trial.*

Clin Oral Implants Res. 2023 Dec;34(12):1354-1362.

(»Klinisches Verhalten von Kronen aus monolithischem Zirkonoxid auf durchmesserreduzierten Implantaten aus Titan-Zirkonoxid im Seitenzahnbereich: Vorläufige Ergebnisse einer randomisiert kontrollierten Studie über einen Dreijahreszeitraum.«)

Ziele der RCT waren die Untersuchung des 1) klinischen Verhaltens von NDI im Molarenbereich und 2) die Überprüfung, ob implantatgetragene Kronen aus monolithischem Zirkonoxid im Vergleich zu Kronen aus Metallkeramik zu ähnlichen klinischen Resultaten führen. Zu diesem Zweck wurden insgesamt 76 Patienten mit Einzelzahnlücken im Seitenzahnbereich in die Studie einbezogen. Alle Patienten erhielten ein NDI aus einer Titan-Zirkonoxid-Legierung mit einem Durchmesser von 3,3 mm, das nach dem Zufallsprinzip entweder mit einer Krone aus monolithischem Zirkonoxid (Test) oder Metallkeramik (Kontrolle) versorgt wurde. Für das Follow up nach drei Jahren standen insgesamt 59 Patienten zur Verfügung. 32 Patienten konnten in der Testgruppe nachuntersucht werden und 27 Patienten aus der Kontrollgruppe. 14 Implantate gingen insgesamt verloren, was zu einer geschätzten Implantatüberlebensrate von 80,0 % führte. Prothetische Komplikationen traten nur in der Kontrollgruppe auf und beinhalteten lediglich kleinere Absplittierungen der Keramik.

Schlussfolgerung: Auf Grundlage dieser Ergebnisse empfehlen die Autoren der vorliegenden RCT den Einsatz von NDI

zur Fixierung von Einzel-Implantatkronen im Molarenbereich nicht. Monolithische Zirkonoxidkronen scheinen im Seitenzahnbereich eine praktikable Option zu sein, die ähnliche prothetische Ergebnisse wie Kronen aus Metallkeramik aufweist.



Alrabiah M.

Comparison of survival rate and crestal bone loss of narrow diameter dental implants versus regular dental implants: A systematic review and meta-analysis.

J Investig Clin Dent. 2019 Feb;10(1):e12367.

(»Der Vergleich der Überlebensraten und krestaler Knochenverluste bei durchmesserreduzierten Dentalimplantaten und Standardimplantaten: Ein systematischer Review und eine Metaanalyse.«)

Ziel der vorliegenden Studie war die vergleichende Untersuchung der Überlebensraten sowie der krestalen Knochenverluste (CBL) nach Versorgung mit NDI im Vergleich zu RDI mit normalem Durchmesser. Zu diesem Zweck erfolgte eine Recherche in den Datenbanken Medline, Embase, Cochrane Central Register of Controlled Trials und dem Cochrane Oral Health Group Trials Register. Qualitativ zeigten drei klinische Studien vergleichbare CBL- und Überlebensraten zwischen NDI und RDI während der Nachbeobachtungsphase. Nur eine Studie zeigte eine erhöhte CBL bei NDI im Vergleich zu RDI. NDI und RDI zeigten vergleichbare CBL- und Überlebensraten. Die Ergebnisse der vorliegenden Studie sollten jedoch aufgrund der erheblichen Heterogenität und der geringen Anzahl der eingeschlossenen Studien mit Vorsicht interpretiert werden.

Alshiddi IF.

Survival rate and clinico-radiographic parameters around narrow-diameter dental implants for fixed

dental prostheses in the posterior regions: A systematic review.

Dent Med Probl. 2023 Apr-Jun;60(2):345-353.

(»Überlebensraten und röntgenologische Parameter durchmesserreduzierter Dentalimplantate zur Abstützung von Zahnersatz im Seitenzahnbereich: Ein systematischer Review.«)

Um die Überlebensraten sowie klinische und röntgenologische Parameter nach festsitzender implantatprothetischer Versorgung durchmesserreduzierter Implantate im Vergleich zu RDI zu vergleichen, erfolgte eine Literaturrecherche in den Datenbanken Web of Science, Pubmed, Scopus und Embase. Neun Studien mit 498 Patienten und 725 durchmesserreduzierten sowie 260 RDI wurden in die Analyse einbezogen. Während einer mittleren Nachbeobachtungszeit von 71 Monaten wurde eine hohe Überlebensrate von 97,4 % bei NDI beobachtet. Die mittleren Sondierungstiefen und die Blutung bei Sondierung lagen zwischen 3,12 mm und 3,67 mm bzw. zwischen 10,00 % und 33,42 %. In den meisten Studien lag der mittlere Wert für den marginalen Knochenverlust unter 1,0 mm.

Badaró MM, Herdt B, Bezerra AP, Schimmel M, Vega Gonçalves TMS.

Narrow-Diameter Implants for Partial Fixed and Removable Prostheses: A Systematic Review and Meta-Analysis.

Int J Prosthodont. 2022 November/December;35(6):738-751.

(»Der Einsatz durchmesserreduzierter Implantate bei der teilprothetischen Versorgung mit festsitzendem oder herausnehmbarem Zahnersatz: Ein systematischer Review.«)

Das Ziel der systematischen Übersichtsarbeit war die Beantwortung der Frage, inwieweit NDI zur Abstützung von festsitzendem (FDP) oder herausnehmbarem teilprothetischem Zahnersatz (PRDP) geeignet sind. Zu diesem Zweck erfolgte eine Recherche in sechs Literaturdatenbanken sowie in der grauen Literatur. 17 Studien wurden in die qualitative Analyse und drei in die



2024

OSSTEM EUROPE MEETING

LONDON


**WEMBLEY
STADIUM**

22. - 23. November 2024



Vorträge mit eindeutigem Praxisbezug

Profitieren Sie von namhaften Referenten aus Forschung und Praxis. Im Fokus stehen implantologische Top-Themen wie Sofortimplantation, Knochenregeneration und digitale Arbeitsabläufe.



Multimediale Wissensvermittlung

Mit Live-OPs, durch dynamische Q&A-Sitzungen und dank viel Interaktion werden Lösungen zeitgemäß thematisiert. Genießen Sie Inspiration und Erfahrung.



Werden auch Sie Teil dieser Familie

Teilnehmer aus Deutschland und der ganzen Welt lassen auch 2024 wieder die besondere Stimmung aller Osstem Europe Meetings entstehen. Wir sehen uns in London.

Mehr entdecken



✉ info@osstem.de

☎ +49 (0) 6199 777 5501

🌐 www.osstem.de

OSSTEM[®]
IMPLANT

Metaanalyse einbezogen. Insgesamt standen Daten von 1.060 Patienten, bei welchen 1.624 durchmesserreduzierte oder 339 RDI eingesetzt wurden. Es wurden keine Unterschiede in der Überlebensrate für FDP mit NDI im Vergleich zu RDI festgestellt. Eine Kaplan-Meier-Analyse zur Überlebenswahrscheinlichkeit durchmesserreduzierter Implantate ergab eine höhere Überlebensrate für Implantate ab einem Durchmesser von $\geq 3,3$ mm, die verzögert belastet und im Oberkiefer platziert wurden. Bei der Abstützung von FDP gab es keine Erfolgsunterschiede zwischen durchmesserreduzierten und RDI. Allerdings waren die mittleren krestalen Knochenverluste bei NDI geringer. Zu RDI lagen keine ausreichenden Daten für eine statistische Analyse vor.

Borges GA, Codello DJ, Del Rio Silva L, Dini C, Barão VAR, Mesquita MF. *Factors and clinical outcomes for standard and mini-implants retaining mandibular overdentures: A systematic review and meta-analysis.*

J Prosthet Dent. 2023 Nov;130(5):677-689.

(»Klinische Ergebnisse nach Versorgung mit Standard- oder Mini-Implantaten zur Befestigung von Unterkiefer-Deckprothesen: Ein systematischer Review und eine Metaanalyse.«)

MDI werden bevorzugt im atrophierten Kiefer als Alternative zu RDI verwendet. Ziel dieser systematischen Übersichtsarbeit und Metaanalyse war die Untersuchung prothetischer Komplikationen und notwendiger Nachsorgemaßnahmen bei Deckprothesen, die im Unterkiefer auf Mini- oder RDI befestigt wurden. Anhand einer Literaturrecherche in neun Datenbanken konnten sieben Publikationen identifiziert werden. Im Vergleich zu RDI waren bei MDI weniger Anpassungen der Abutments, Ersatz von Retentions-elementen sowie okklusale Anpassungen notwendig. Darüber hinaus traten weniger Frakturen der Deckprothesen auf. Nach sechs und zwölf Monaten konnten zudem niedrigere Plaquewerte bei MDI beobachtet werden.

Cao R, Chen B, Xu H, Fan Z.

Clinical outcomes of titanium-zirconium alloy narrow-diameter implants for single-crown restorations: a systematic review and meta-analysis.

Br J Oral Maxillofac Surg. 2023

Jul;61(6):403-410.

(»Klinische Ergebnisse von durchmesserreduzierten Implantaten aus einer Zirkonoxid-Titan-Legierung nach Einzelkronenversorgung: Ein systematischer Review und eine Metaanalyse.«)

Um die Überlebens- und Erfolgsraten sowie den periimplantären Knochenverlust (MBL) bei MDI aus einer Zirkonoxid-Titanlegierung zu ermitteln, wurde eine Literaturrecherche in den Datenbanken Pubmed, Scopus, Embase und der Cochrane Library durchgeführt. Acht Studien mit 256 Implantaten wurden für die qualitative Analyse und sieben für die quantitative Analyse ausgewählt. Die kumulativen Implantatüberlebens- und Erfolgsraten betragen 97,5 % bzw. 97,2 % über einen maximalen Nachbeobachtungszeitraum von 36 Monaten, wobei kein Unterschied zwischen Mini- und RDI zu beobachten war. Der kumulative mittlere MBL betrug nach einem Jahr 0,44 mm. Die Metaanalyse der MBL ergab einen nicht signifikanten mittleren Unterschied von 0,02 mm zwischen MDI aus einer Zirkonoxid-Titanlegierung und RDI aus Titan.

Cruz RS, Lemos CAA, de Batista VES, Yogui FC, Oliveira HFF, Verri FR.

Narrow-diameter implants versus regular-diameter implants for rehabilitation of the anterior region: a systematic review and meta-analysis.

Int J Oral Maxillofac Surg. 2021

May;50(5):674-682.

(»Durchmesserreduzierte Implantate versus Standardimplantate zur Rehabilitation im Frontzahnbereich: Ein systematischer Review und eine Metaanalyse.«)

Um die Überlebensraten, die marginalen Knochenverluste (MBL) sowie die mechanischen und biologischen Komplikationsraten von Standard- und NDI im Frontzahnbereich miteinander zu

vergleichen, erfolgte eine systematische Literaturrecherche in den Datenbanken Pubmed, Embase, Scopus und Cochrane Library. Der Vergleich zwischen 484 durchmesserreduzierten und 359 RDI ergab keine signifikanten Unterschiede in Bezug auf die Überlebensrate, die MBL sowie mechanische und biologische Komplikationen. Wegen der ähnlichen klinischen Ergebnisse könnten NDI eine Behandlungsalternative darstellen. Aufgrund der geringen Anzahl von Interventionsstudien sind jedoch weitere Studien zwingend notwendig.

de Oliveira Rigotti RL, Tardelli JDC, Dos Reis AC, da Valente MLC.

Influence of dental implant/mini-implant design on stress distribution in overdentures: a systematic review.

Oral Maxillofac Surg. 2024

Jun;28(2):515-527.

(»Der Einfluss des Designs von Mini-Implantaten auf die Spannungsverteilung in Deckprothesen: Ein systematischer Review.«)

Untersuchungsgegenstand war der Einfluss des Designs von MDI auf die mittels Finite-Elemente-Analysen (FEM) ermittelte Spannungsverteilung bei Deckprothesen. Zur Beantwortung dieser Fragestellung wurde eine systematische Recherche in vier Literaturdatenbanken durchgeführt und mit einer Handsuche ergänzt. Insgesamt zwölf Studien erfüllten die Einschlusskriterien und wurden in die Analyse einbezogen. Aus der ausgewerteten Literatur lässt sich ableiten, dass Designänderungen bei MDI die Spannungsverteilung beeinflussen. Da die FEM jedoch aufgrund ihres In vitro-Designs Limitationen aufweist, sind klinische Studien erforderlich, um die vorliegenden Erkenntnisse bestätigen zu können. Weiterhin besteht daher kein Konsens über das beste Gewindedesign. Implantate mit einem sehr geringen Durchmesser weisen die höchsten Belastungsspitzen auf.

González-Valls G, Roca-Millan E, Céspedes-Sánchez JM, González-Navarro B, Torrejon-Moya A, López-López J.

22.-23. November 2024 | Medizinische Universität Graz (AT)



Anatomiekurs mit



Prof. Dr. Dr.
Michael Payer

Stellv. Leiter der klinischen Abteilung für Orale Chirurgie und Kieferorthopädie der Univ. Klinik für Zahnmedizin und Mundgesundheit der Medizinischen Universität Graz



Prof. Dr. Dr.
Michael Stiller

Facharzt für Mund-, Kiefer- und Gesichtschirurgie & Fachzahnarzt für Oralchirurgie, Dozent an der Goethe-Universität Frankfurt/Main und der Philipps-Universität Marburg



Dr. Dr. Thomas
Mehnert

Facharzt für Mund-, Kiefer- und Gesichtschirurgie, Implantologie und plastische Chirurgie

Programm

- 1 ganzer Tag mit Vorträgen und praktischen Übungen an Humanpräparaten mit Keramikimplantaten
- Evidenzbasierte Behandlungsplanung (z. B. Sinuslift im Oberkiefer und Implantatinsertion im Unterkiefer)
- Prävention und Management von Komplikationen
- Außerdem: Führung durch die Grazer Altstadt & Get-together

Early-Bird-Preis: € 900 zzgl. MwSt.

Regulärpreis: € 1290 zzgl. MwSt.

Bitte beachten Sie: Die Teilnehmerzahl ist begrenzt.



Anmeldung & weitere Informationen:
Via QR-Code oder E-Mail event@zeramex.com



Narrow Diameter Dental Implants as an Alternative Treatment for Atrophic Alveolar Ridges. Systematic Review and Meta-Analysis.

Materials (Basel). 2021 Jun 11;14(12):3234.

(»Durchmesserreduzierte Dentalimplantate als alternative Behandlungsmethode im atrophierten Unterkiefer: Systematischer Review und Metaanalyse.«)

Um den marginalen Knochenverlust sowie die Überlebens-, Erfolgs- und Misserfolgsraten von durchmesserreduzierten Dentalimplantaten zu ermitteln, wurde eine systematische Literatursuche in den Datenbanken Pubmed, Cochrane, Scopus und Scielo nach Artikeln durchgeführt. Systematische Übersichtsarbeiten, Fallberichte, Expertenmeinungen, Tierstudien, Studien mit Stichproben von weniger als zehn Probanden, Nachbeobachtungszeiträume von weniger als 36 Monaten, Studien mit Rauchern mit weniger als zehn Zigaretten/Tag und Artikel über kieferorthopädische MDI flossen nicht ein. Ziel der Metaanalysen war die Bewertung der marginalen Knochenverluste sowie der Überlebens-, Erfolgs- und Misserfolgsraten von NDI. Bei den 15 in die Metaanalyse einbezogenen Studien handelte es sich um sieben klinische Studien, drei RCT, drei Kohortenstudien und zwei Fallserien mit 1.245 Implantaten und 773 Probanden. Die Überlebensrate der durchmesserreduzierten Implantate lag nach einer mittleren Nachbeobachtungszeit von 36 Monaten bei 97,0 %, die Erfolgsrate bei 96,8 % und die Misserfolgsrate bei 3,0 %. Der mittlere marginale Knochenverlust betrug 0,821 mm. **Schlussfolgerung:** Auf der Grundlage dieser Ergebnisse kann davon ausgegangen werden, dass der Einsatz durchmesserreduzierter Implantate eine vorhersagbare Behandlungsoption darstellt, die zu klinischen und röntgenologischen Ergebnissen führt, die mit denen von RDI vergleichbar ist.

Hamed MT, Mously HA, Ghulman MM, Naguib GH.

Impact of dental implant diameter on the efficiency of fatigue: A systematic review analysis.

J Pak Med Assoc. 2021 Jun;71(6):1648-1654.

(»Der Einfluss des Implantatdurchmessers auf die Materialermüdung: Ein systematischer Review.«)

Zielsetzung der systematischen Literatursuche in den Datenbanken Pubmed und Cochrane war der Einfluss des Implantatdurchmessers auf Erfolge und Misserfolge infolge einer Materialermüdung. Der Implantatdurchmesser wurde in groß (5,0-6,0 mm), normal (3,75-4,0 mm) und schmal (3,0-3,4 mm) eingeteilt. Die Autoren nennen als häufige technische Komplikationen Lockerungen oder Frakturen der Abutmentschraube, Frakturen der prothetischen Suprastrukturen sowie Implantatfrakturen. Die In vitro-Belastungsstudien ergaben bei Implantaten mit kleinem Durchmesser erhöhte Risiken eines Ermüdungsbruchs bei einer hohen funktionellen Belastung. **Schlussfolgerung:** Der Abstract kann nur in gewissen Grenzen als aussagekräftig eingestuft werden.

Anmerkung der Redaktion: Der Abstract stimmt nicht mit den Inhalten der Studie überein. Bei den 14 in die Analyse einbezogenen Publikationen handelte es sich nicht, wie dort angegeben, um neun systematische Übersichten und fünf „Studien“. In die Analyse wurden stattdessen zehn In vitro-Studien sowie vier systematische Übersichtsarbeiten einbezogen. Anhand der systematischen Reviews wurden Metaanalysen durchgeführt, die darauf hindeuten, dass die Erfolgsraten schmaler Implantate nach einer Beobachtungszeit von einem Jahr und drei Jahren größer als die von RDI sind. Unklar ist an diesem Punkt, ob es sich bei den RDI nur um Implantate mit „normalem“ Durchmesser handelte oder ob die Implantate mit einem normalen und einem großen Durchmesser zusammengefasst wurden. Die Verlustraten unterschieden sich nach Angaben der Autoren nach einem Jahr und nach drei Jahren nicht zwischen den schmalen und den RDI, obwohl anhand des Forrest-Plots für die RDI nach drei Jahren niedrigere Verlustraten erkennbar sind.

Iegami CM, Uehara PN, Sesma N, Pannuti CM, Tortamano Neto P, Mukai MK.

Survival rate of titanium-zirconium narrow diameter dental implants

versus commercially pure titanium narrow diameter dental implants: A systematic review.

Clin Implant Dent Relat Res. 2017 Dec;19(6):1015-1022.

(»Die Überlebensrate durchmesserreduzierter Implantate aus Titan-Zirkonoxid versus kommerziell erhältliche durchmesserreduzierte Implantate aus Reintitan: Ein systematischer Review.«)

Um die Überlebensraten und die krestalen Knochenverluste bei NDI aus Reintitan und einer Legierung aus Titan und Zirkonoxid miteinander zu vergleichen, wurde eine Literatursuche in den Datenbanken Pubmed, Cochrane, Scopus und Embase durchgeführt. Von den 3.453 ursprünglich identifizierten Artikeln erfüllten sechs klinische Studien die Einschlusskriterien. Es gab keine statistisch signifikanten Unterschiede in Bezug auf die (hohen) Einjahres-Überlebensraten sowie die (geringen) periimplantären Knochenverluste zwischen den beiden Gruppen. Auch in Abhängigkeit von der Lokalisation (Front- oder Seitenzahnbereich) konnten keine signifikanten Unterschiede in den beiden Parametern ermittelt werden.

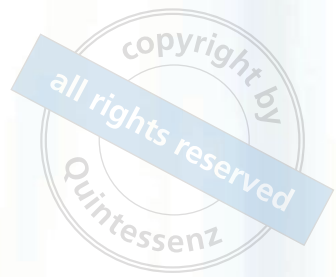Jawad S, Clarke PT.

Survival of Mini Dental Implants Used to Retain Mandibular Complete Overdentures: Systematic Review.

Int J Oral Maxillofac Implants. 2019 Mar/Apr;34(2):343-356.

(»Das Überleben von Mini-Implantaten nach Versorgung mit Deckprothesen im Unterkiefer: Systematischer Review.«)

Das Ziel der systematischen Übersicht war die Untersuchung der Überlebensraten von MDI, die zur Fixierung von Deckprothesen im Unterkiefer verwendet wurden. Als MDI wurden Implantate mit einem Durchmesser von 1,8-2,4 mm definiert. Zu diesem Zweck erfolgte eine systematische Literaturrecherche in den Datenbanken Pubmed, Embase, Web of Science, Ebscohost, Cochrane und der Datenbank der Weltgesundheitsorganisation (WHO Clinical Trials Registry Platform), anhand welcher 17 geeignete Studien mit 475 Patienten und 1.715

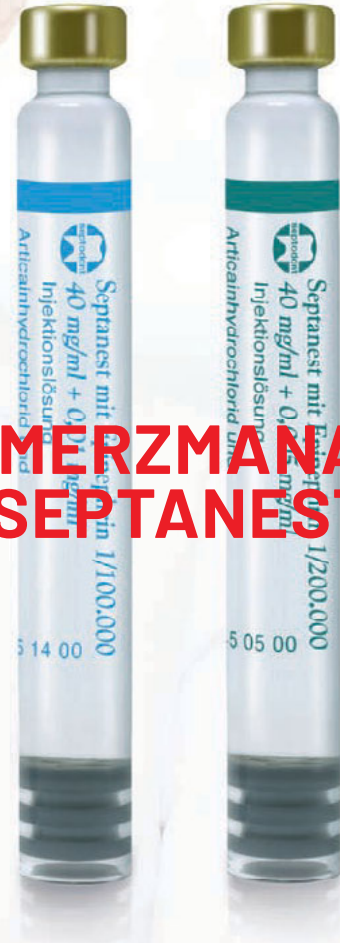

Smarte Aktion.
Smarter Discount.



SCHMERZMANAGER
ZAHNARZT

SCHMERZMANAGER
SEPTANEST



SEPTANEST STEHT FÜR SMARTES SCHMERZMANAGEMENT

Mit 6 Injektionen pro Sekunde und weltweit 560 Millionen produzierten Zylinderampullen* ist Septanest der führende Anbieter in der zahnärztlichen Lokalanästhesie.

Zahnärzte und Patienten rund um den Globus profitieren bei jeder dentalchirurgischen Behandlung von den qualitativ hochwertigen und zuverlässigen Produkten.

Immer eine gute Entscheidung.

*Unveröffentlichte Daten [DOC_M_CVL_112022]. Stand der Information: November 2022.

Septanest mit Epinephrin 1:200.000 - 40 mg/ml + 0,005 mg/ml Injektionslösung; Septanest mit Epinephrin 1:100.000 - 40 mg/ml + 0,01 mg/ml Injektionslösung
Qualitative u. quantitative Zusammensetzung: Wirkstoff: Articainhydrochlorid, Epinephrin. Septanest mit Epinephrin 1:200.000: 1 ml Injektionslösung enth. 40 mg Articainhydrochlorid u. 5 Mikrogramm Epinephrin als Epinephrinhydrogentartrat (Ph.Eur.). 1 Patrone mit 1,7 ml Injektionslösung enth. 8,5 Mikrogramm Epinephrin als Epinephrinhydrogentartrat (Ph.Eur.). Septanest mit Epinephrin 1:100.000: 1 ml Injektionslösung enth. 40 mg Articainhydrochlorid u. 10 Mikrogramm Epinephrin als Epinephrinhydrogentartrat (Ph.Eur.). 1 Patrone mit 1,7 ml Injektionslösung enth. 68 mg Articainhydrochlorid u. 17 Mikrogramm Epinephrin als Epinephrinhydrogentartrat (Ph.Eur.).
Sonstige Bestandteile: Natriumchlorid; Natriummetabisulfid (Ph.Eur.) (E223); Natriumhydroxid (35%) (zur pH-Wert Einstellung); Wasser f. Injektionszwecke. **Anwendungsgebiete:** Lokal- u. Regionalanästhesie b. zahnärztlichen Behand.; angewendet b. Erwachsenen, Jugendlichen u. Kindern ab 4 Jahren (oder ab 20 kg Körpergewicht). **Gegenanzeigen:** Überempfindlichkeit geg. Articain (o. andere Lokalanästhetika v. Amid-Typ), Epinephrin o. e. d. sonst. Bestand.; Patienten m. unzureichend behand. Epilepsie. **Nebenwirkungen:** Häufig: Gingivitis; Neuropathie: Neuralgie (neuropathische Schmerzen), Hypästhesie/Gefühllosigkeit (oral u. perioral), Hyperästhesie, Dysästhesie (oral u. perioral), einschließlich Geschmacksstörungen (beispielsweise metall. Geschmack, Geschmacksstörungen), Ageusie, Allodynie, Thermohyperästhesie, Kopfschmerz; Bradykardie; Tachykardie; Hypotonie (mit Kollapsneigung); Schwellungen v. Zunge, Lippe u. Zahnfleisch. Gelegentlich: brennendes Gefühl; Hypertonie; Stomatitis; Glossitis; Übelkeit; Erbrechen; Diarrhö; Ausschlag; Pruritus; Nackenschmerz.; Schmerz. a. d. Injektionsstelle. Selten: allergische, anaphylaktische/anaphylaktoide Reaktionen; Nervosität/Angst; Erkrankung d. Nervus facialis (Lähmung u. Parese); Horner-Syndrom (Augenlid-Ptoxis, Enoptthalmus, Miosis); Somnolenz (Verschlafenheit); Nystagmus; Doppeltsehen (Lähmung d. Augenmuskeln); Sehstörungen (vorübergehende Blindheit); Ptoxis; Miosis; Enoptthalmus; Hyperakusis; Tinnitus; Palpitationen; Hitzewallungen; Bronchospasmus/Asthma; Dyspnoe; Zahnfleisch/Exfoliation der Mundschleimhaut (Schuppung)/Ulzeration; Angioödem (Gesicht / Zunge / Lippe / Hals / Kehlkopf / periorbitales Ödem); Urtikaria; Muskelzuck.; Nekrosen/Abschuppungen a. d. Injektionsstelle; Erschöpfung; Asthenie (Schwäche)/Schüttelfrost. Sehr selten: Parästhesie (persistierende Hypästhesie u. Geschmacksverlust) nach mandibulärer Nervenblockade o. Blockade d. Nervus alveolaris inferior. Nicht bekannt: euphorische Stimmung; Reizleitungsstörungen (AV-Block); lokale/regionale Hyperämie; Vasodilatation; Vasokonstriktion; Dysphonie (Heiserkeit); Dysphagie; Schwellung d. Wangen; Glossodynie; Erythem; Hyperhidrose; Verschlimmerung neuromusk. Manifestationen b. Kearns-Sayre-Syndrom; Trismus; lok. Schwellungen; Hitzegefühl; Kältegefühl. **Inhaber der Zulassung:** Septodont GmbH, Felix-Wankel-Str. 9, D-53859 Niederkassel. **Stand der Information:** Dezember 2022. **Verschreibungspflichtig.**



Implantaten identifiziert wurden. Die Mehrheit der Patienten erhielt vier Implantate zur Prothesenfixierung. In den meisten Studien wurden die Implantate ohne Bildung eines Mukoperiostlappens inseriert. Aufgrund einer großen Heterogenität der Belastungsprotokolle und der Retentionsmethoden konnte keine Metaanalyse durchgeführt werden. Die mittlere Nachbeobachtungszeit betrug 28,24 Monate. Insgesamt konnte eine Gesamtüberlebensrate von 95,63 % mit 75 Misserfolgen ermittelt werden. **Schlussfolgerung:** Nach den Ergebnissen dieser systematischen Übersichtsarbeit weisen MDI kurz- bis mittelfristig ausgezeichnete Überlebensraten auf. Nach den vorliegenden Erkenntnissen scheinen sie eine sinnvolle implantatprothetische Behandlungsalternative zu sein.

Liu Y, He F, Zhao Y, Sun Q, Xia H, Xia D, Bai Y.

Immediate versus Non-immediate Loading Protocols for Reduced-diameter Implants Supporting Overdentures: A Systematic Review and Meta-analysis.

Int J Oral Maxillofac Implants. 2024 Mar 18;0(0). [Epub ahead of print]

(»Sofortbelastungs- versus Nicht-Sofortbelastungsprotokolle bei durchmesserreduzierten Implantaten zur Abstützung von Deckprothesen: Ein systematischer Review und eine Metaanalyse.«)

Das Ziel dieser systematischen Übersichtsarbeit war die Untersuchung des Einflusses des Belastungsprotokolls auf NDI ($\leq 3,5$ mm) bei der implantatprothetischen Versorgung mit Deckprothesen zu vergleichen. Zu diesem Zweck erfolgte eine systematische Literaturrecherche in den Datenbanken Pubmed, Embase und dem Cochrane Central Register of Controlled Trials. Sechs RCT mit 255 Patienten wurden in die systematische Übersichtsarbeit einbezogen. Die Metaanalysen ergaben ähnliche kurz- und langfristige Implantatüberlebensraten zwischen sofort und nicht sofort belasteten Implantaten in den Untergruppen für MDI und NDI. Auch in Bezug auf die periimplantären Knochenverluste konnten keine kurz- oder langfristigen Unter-

schiede beobachtet werden. In drei RCT konnten bei sofortbelasteten NDI eine höhere Plaqueakkumulation und eine höhere Sondierungstiefe ermittelt werden. **Anmerkung der Redaktion:** Im Abstract wurde in der Zielsetzung innerhalb der Untersuchungsgruppe nicht dezidiert zwischen NDI und MDI unterschieden. Gleichwohl erfolgten im Ergebnisteil Vergleiche zwischen diesen beiden Subgruppen. In der Einleitung der Publikation wurden Implantate mit einem Durchmesser von 1,8-2,9 mm den MDI zugeordnet, während Implantate mit einem Durchmesser von 3,0-3,5 mm den NDI zugeordnet wurden. Die Subgruppenanalyse erfolgte demnach anhand dieser Einteilung.

Ma M, Qi M, Zhang D, Liu H.

The Clinical Performance of Narrow Diameter Implants Versus Regular Diameter Implants: A Meta-Analysis.

J Oral Implantol. 2019 Dec;45(6): 503-508.

(»Das klinische Verhalten von durchmesserreduzierten Implantaten versus Standardimplantaten: Eine Metaanalyse.«)

Das Ziel dieser Übersichtsarbeit war die Analyse der Überlebensraten von NDI und RDI sowie prothetischer Erfolgsraten und periimplantärer Knochenverluste nach einer Beobachtungszeit von einem und drei Jahren. Die Literatursuche wurden in den Datenbanken Pubmed, Embase und dem Cochrane Central Register of Controlled Trials durchgeführt. Aus den elf in die Analyse einbezogenen Studien konnten Einjahresüberlebensraten für NDI von 98,14 % und bei RDI von 98,20 % ermittelt werden. Die Dreijahresüberlebensraten betragen 98,71 % für NDI und 98,84 % für RDI. Die prothetischen Erfolgsraten lagen für NDI und RDI nach einem Jahr bei 96,94 % und 99,25 % und nach drei Jahren bei 89,25 % und 96,55 %. Die Metaregression zeigte keine signifikanten Unterschiede zwischen NDI und RDI in Bezug auf die Implantatüberlebensraten, die prothetischen Erfolgsraten und die mittleren periimplantären Knochenverluste.

Schlussfolgerung: Da die Ergebnisse der Metaanalyse keine signifikanten Zu-

sammenhänge zwischen dem Implantatdurchmesser und den Überlebensraten, den prothetischen Erfolgsraten und die periimplantären Knochenverluste ergab, empfehlen die Autoren den Einsatz von NDI anstelle von Knochenaugmentationsverfahren.

Majid OW.

Can narrow-diameter implants enhance patient-reported outcomes for mandibular implant-retained overdentures?

Evid Based Dent. 2024 May 14.

(»Können durchmesserreduzierte Implantate zu einer Verbesserung der von Patienten berichteten Ergebnisse bei der implantatprothetischen Versorgung des Unterkiefers führen?«)

Anhand einer systematischen Recherche in den Literaturdatabanken sollten die Implantatüberlebensraten (SR), die periimplantären Knochenverluste (MBL), die von Patienten berichteten Ergebnisse (PROMs) sowie die Patientenzufriedenheit und die mundgesundheitsbezogene Lebensqualität (OHRQoL) nach einer implantatprothetischen Versorgung auf NDI im Vergleich zu RDI ermittelt werden. Von insgesamt 782 Publikationen wurden zwölf Studien in die Analyse einbezogen. Die Nachbeobachtungszeiträume reichten von einem Jahr bis drei Jahren. Die Metaanalyse ergab keinen signifikanten Unterschied bei den Parametern SR und MBL zwischen NDI und RDI. Hinsichtlich der PROMs zeigten Patienten, die mit NDI versorgt worden waren, eine signifikant höhere Patientenzufriedenheit und eine signifikante Verbesserung der OHRQoL.

Marcello-Machado RM, Faot F, Schuster AJ, Nascimento GG, Del Bel Cury AA.

Mini-implants and narrow diameter implants as mandibular overdenture retainers: A systematic review and meta-analysis of clinical and radiographic outcomes.

J Oral Rehabil. 2018 Feb;45(2): 161-183.

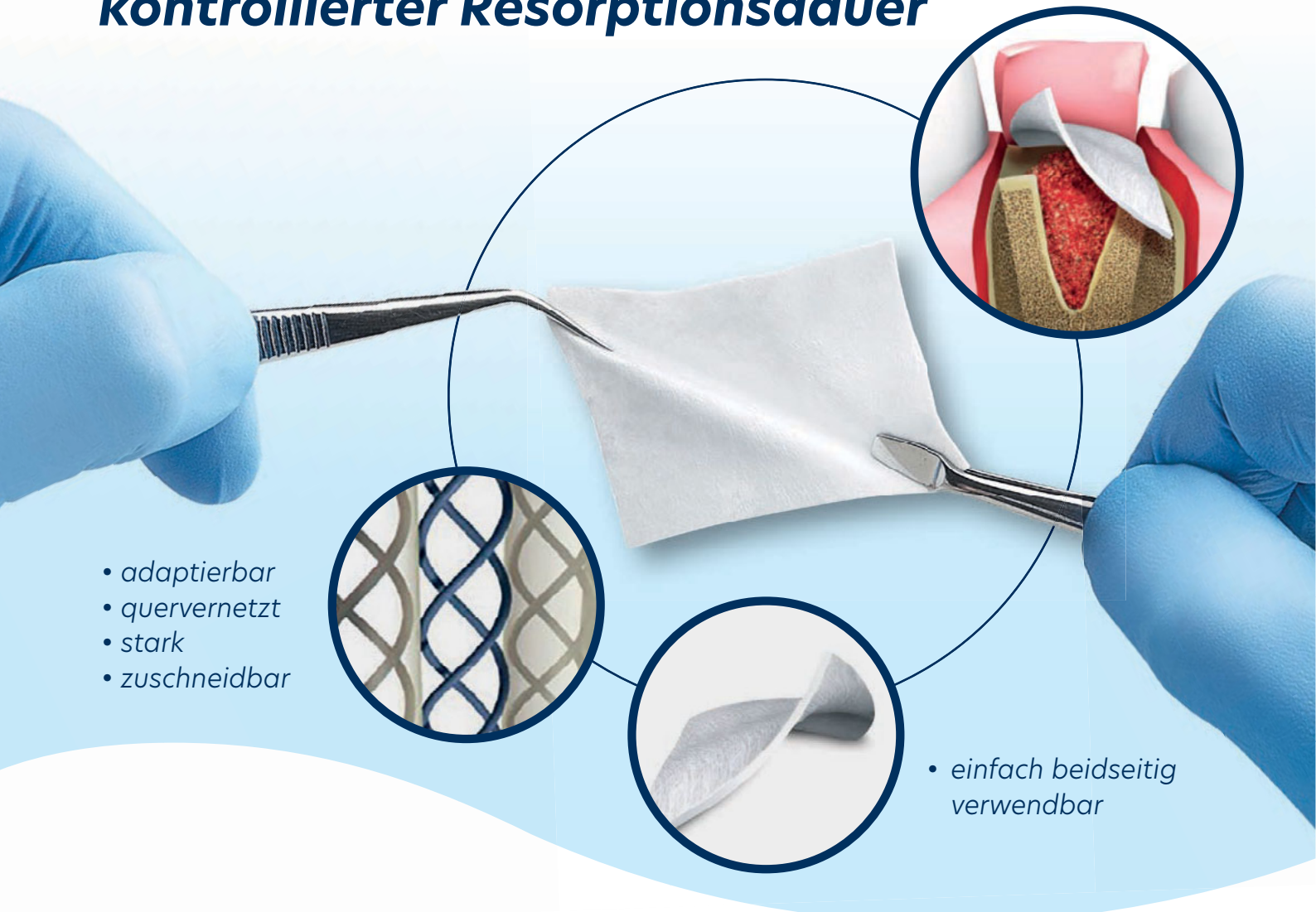
(»Mini-Implantate und durchmesserreduzierte Implantate für die Stabilisierung von Unterkiefer-Deckprothesen: Ein systematischer

RESORBA® EasyFlex

RESORBABLE COLLAGEN MEMBRANE



Flexible Kollagenmembran mit kontrollierter Resorptionsdauer



- adaptierbar
- quervernetzt
- stark
- zuschneidbar

- einfach beidseitig verwendbar

RESORBA® EasyFlex ist eine resorbierbare Membran aus Kollagen der Schweinedermis für die gesteuerte Knochen- und Geweberegeneration (GBR und GTR). Dank seiner lang bewährten Biokompatibilität und niedrigen Immunogenität wird porcines Gewebe bereits seit vielen Jahren in verschiedenen Verfahren der Mund-, Kiefer- und Gesichtschirurgie eingesetzt.

RESORBA® EasyFlex ist eine quervernetzte Kollagenmembran, die eine vorhersagbare Resorptionsdauer und Flexibilität vereint. Sie hält die gewünschte Barrierefunktion 12 Wochen lang aufrecht.

Bestellinformation

REF	Größe	Inhalt
SB0701EZC1525	15 x 25 mm	1 Membran
SB0901EZC1525	15 x 25 mm	2 Membranen
SB0702EZC2030	20 x 30 mm	1 Membran
SB0703EZC3040	30 x 40 mm	1 Membran

Hersteller: Biomatlante SA, ZA Les Quatre Nations, 5 rue Edouard Belin, 44360 Vigneux de Bretagne, France

RESORBA®
REPAIR & REGENERATE



Advanced Medical Solutions

Review und eine Metaanalyse klinischer und röntgenologischer Ergebnisse.«)

Um die klinischen und röntgenologischen Ergebnisse nach Versorgung des zahnlosen Unterkiefers mit Deckprothesen zu untersuchen, die entweder auf MDI oder NDI befestigt wurden, erfolgte eine Literaturrecherche in (im Abstract nicht näher genannten) sechs elektronischen Datenbanken. 36 Studien wurden in die Analyse eingeschlossen, von welchen 24 Studien MDI und zwölf NDI untersuchten. In acht Studien zu MDI wurde ein konventionelles Belastungsprotokoll verwendet und in 13 Studien ein Sofortbelastungsprotokoll. In zwei Studien wurden beide Belastungsarten angewendet, während in einer Studie keine Angaben dazu gemacht wurden. Bei den NDI wurde in zehn Studien ein konventionelles Belastungsprotokoll untersucht, in einer Studie wurde ein Sofortbelastungsprotokoll gewählt, während in einer weiteren Studie ebenfalls keine Angaben zur Belastungsart gemacht wurden. Die durchschnittlichen Überlebensraten der MDI- und NDI betragen für beide 98,0 %, während die durchschnittlichen Erfolgsraten bei 93,0 % bzw. 96,0 % lagen. Der durchschnittliche periimplantäre Knochenverlust nach zwölf, 24 und 36 Monaten betrug für die verschiedenen Belastungsarten (einschließlich der Studien ohne Angabe zum Belastungsprotokoll) 0,89, 1,18 und 1,02 mm für MDI und 0,18, 0,12 und -0,32 mm für NDI.

Parize HN, Bohner LOL, Gama LT, Porporatti AL, Mezzomo LAM, Martin WC, Gonçalves TMSV.

Narrow-diameter implants in the anterior region: A meta-analysis.

Int J Oral Maxillofac Implants. 2019 November/December;34(6):1347-1358.

(»Durchmesserreduzierte Implantate im Frontzahnbereich: Eine Metaanalyse.«)

Anhand einer Literaturrecherche in den Datenbanken Pubmed, Embase, Latin American and Caribbean Health Sciences, Web of Science, Scopus und

der Cochrane Library sollte der Einsatz von NDI im Vergleich zu RDI für den Einzelzahnersatz im Frontzahnbereich untersucht werden. 21 Studien mit insgesamt 736 Patienten und 892 NDI wurden für die qualitative Analyse berücksichtigt. Anhand von drei Studien erfolgte eine Metaanalyse. Die mittlere Nachbeobachtungszeit betrug 40 Monate. In diesem Zeitraum traten 16 Misserfolge in Form eines Implantatverlusts auf. Die Metaanalyse ergab, dass es zwischen NDI und RDI keinen signifikanten Risikounterschied gibt. Die mittlere Erfolgsrate betrug 95,2 %. Die Metaanalyse ergab ebenfalls keine signifikanten Unterschiede zwischen NDI und RDI in Bezug auf periimplantäre Knochenverluste.

Park JH, Shin SW, Lee JY.

Narrow-diameter versus regular-diameter dental implants for mandibular overdentures: A systematic review and meta-analysis.

J Prosthodont. 2023 Oct;32(8):669-678.

(»Durchmesserreduzierte Implantate versus Standardimplantate bei Unterkiefer-Deckprothesen: Ein systematischer Review und eine Metaanalyse.«)

Das Ziel der systematischen Übersichtsarbeit war die Untersuchung periimplantärer Knochenverluste und von Patienten berichteter Ergebnisse (PROMs) bei Versorgung mit NDI oder RDI und Deckprothesen im Unterkiefer. Zu diesem Zweck wurde eine Literaturrecherche in den Datenbanken Medline, Embase, dem Cochrane Central Register of Controlled Trials, Web of Science und Scopus durchgeführt und mit einer Handsuche ergänzt. Zwölf Veröffentlichungen wurden in die Analyse einbezogen. Anhand der Metaanalyse konnten keine signifikanten Unterschiede in Bezug auf die Implantatüberlebensraten und der periimplantären Knochenverluste zwischen NDI und RDI ermittelt werden. Die NDI führten zu signifikant besseren Ergebnissen in Bezug auf die allgemeine Patientenzufriedenheit und die mundgesundheitsbezogene Lebensqualität.

Pesce P, Del Fabbro M, Modenese L, Sandron S, Francetti L, Isola G, Canullo L, Menini M.

Influence of implant diameter on implant survival rate and clinical outcomes in the posterior area: a systematic review and meta-analysis.

BMC Oral Health. 2023 Apr 21;23(1):235.

(»Der Einfluss des Implantatdurchmessers auf die Implantatüberlebensraten und die klinischen Ergebnisse im Seitenzahnbereich: Ein systematischer Review und eine Metaanalyse.«)

Um die Implantatüberlebensraten, die prothetischen Überlebensraten sowie klinische periimplantäre Parameter (Blutung bei Sondierung, marginale Knochenverluste und Sondierungstiefen) nach Versorgung mit NDI mit einem Durchmesser von $\geq 3,0$ mm bis $< 3,75$ mm im Vergleich zu RDI mit einem Durchmesser von $\geq 3,75$ mm bis $< 5,0$ mm zu ermitteln, erfolgte eine systematische Literaturrecherche in den Datenbanken Pubmed, Scopus und Cochrane. Sieben Artikel mit 319 NDI und 620 RDI wurden in die Überprüfung einbezogen. Es wurde kein statistisch signifikanter Unterschied bei der Implantatüberlebensrate festgestellt, während Blutungen bei Sondierung bei NDI signifikant erhöht waren. RDI wiesen erhöhte periimplantäre Knochenverluste auf. Die prothetischen Überlebensraten und die Sondierungstiefen unterschieden sich nicht zwischen NDI und RDI.

Qiu P, Cao R, Li Z, Fan Z.

A comprehensive biomechanical evaluation of length and diameter of dental implants using finite element analyses: A systematic review.

Heliyon. 2024 Feb 22;10(5):e26876.

(»Eine umfassende biomechanische Untersuchung der Länge und des Durchmessers von Implantaten anhand einer Finite Elemente Analyse: Ein systematischer Review.«)

Das Ziel dieser Studie war die systematische Überprüfung der biomechanischen Eigenschaften von Dentalimplantaten in Abhängigkeit von ihrer Länge

HOME OF BONE.

Biologisch inspiriertes Implantatdesign.

all rights reserved



So wünschen sich Patienten ihre Implantatbehandlung:
minimalinvasiv, schnell, sicher und mit einem dauerhaft ästhetischen Ergebnis.

**Wir haben die Konzepte und Implantatsysteme,
um diese Wünsche zu erfüllen.**

ANYRIDGE®
by MEGAGEN

BLUEDIAMOND
IMPLANT

www.imegagen.de | 06221 - 4551140 | info@imegagen.de

 **MEGAGEN**
For Lifetime Smiles

und ihres Durchmessers mithilfe der Finite Elemente Analyse (FEA) anhand von In vitro-Studien. Zu diesem Zweck wurde eine Literatursuche in den Datenbanken Pubmed, Scopus, Embase und Web of Science durchgeführt, anhand welcher 40 passende Studien identifiziert wurden. Es wurde festgestellt, dass der Durchmesser und die Länge von Implantaten einen signifikanten Einfluss auf die Spannungsverteilung in der Kortikalis bzw. der Spongiosa haben. Der Implantatdurchmesser wurde als Schlüsselfaktor für die Minimierung der periimplantären Spannungskonzentration und die Vermeidung einer krestalen Überbelastung identifiziert. Die Implantatlänge wird mit abnehmender Knochendichte immer wichtiger für die Spannungsreduktion.

Schlussfolgerung: Der Implantatdurchmesser ist offensichtlich wichtiger als die Implantatlänge, um die Spannungsverteilung im Knochen zu reduzieren und die Implantatstabilität zu verbessern. Es wurde festgestellt, dass kurze Implantate mit einem größeren Durchmesser geringere Spannungen erzeugen als längere Implantate mit einem kleineren Durchmesser.

Schiegnitz E, Al-Nawas B.

Narrow-diameter implants: A systematic review and meta-analysis.

Clin Oral Implants Res. 2018 Oct;29 Suppl 16:21-40.

(»Durchmesserreduzierte Implantate: Ein systematischer Review und eine Metaanalyse.«)

Die Übersichtsarbeit wurde durchgeführt, um die Überlebensraten von NDI und RDI zu ermitteln und um aus den Erkenntnissen klinische Empfehlungen für den Einsatz von NDI zu erarbeiten. Zu diesem Zweck erfolgte eine systematische Literaturrecherche in den Datenbanken Pubmed und Cochrane. Die NDI konnten drei Kategorien zugeordnet werden: Kategorie 1 umfasste Implantate mit einem Durchmesser < 3,0 mm (MDI), der Kategorie 2 wurden Implantate mit einem Durchmesser von 3,0-3,25 mm zugewiesen und der Kategorie 3 gehörten Implantate mit einem Durchmesser von 3,3-3,5 mm an. 76 Studien wurden für die qualitative Analyse identifiziert und 16

Studien wurden in die quantitative Analyse einbezogen. Die durchschnittlichen Implantatüberlebensraten betragen für die Kategorien 1, 2 und 3 94,7 %, 97,3 % und 97,7 %. Die Metaanalyse ergab eine statistisch signifikant niedrigere Implantatüberlebensrate für NDI der Kategorie 1 im Vergleich zu RDI. Für die Kategorien 2 und 3 wurden keine statistisch signifikanten Unterschiede beim Implantatüberleben im Vergleich zu RDI festgestellt.

Schlussfolgerung: NDI der Kategorie 1 schnitten statistisch signifikant schlechter ab als RDI und wurden hauptsächlich für die Rehabilitation des stark atrophierten Ober- oder Unterkiefers eingesetzt. NDI der Kategorien 2 und 3 zeigten keinen Unterschied in der Implantatüberlebensrate im Vergleich zu RDI. NDI der Kategorie 2 wurden hauptsächlich für die Rehabilitation von eingegengten Schallücken bei Einzelzahnversorgungen im Frontzahnbereich verwendet. NDI der Kategorie 3 wurden in allen Regionen beschrieben, auch bei Einzelzahnrestorationen im Seitenzahnbereich. Allerdings fehlen bisher belastbare Langzeitdaten und Daten über das mögliche Risiko biologischer und technischer Komplikationen bei breiten Plattformzähnen auf NDI.

Anmerkung der Redaktion: Diese systematische Übersichtsarbeit wurde im Zusammenhang des ITI-Konsensus-Reports der Gruppe 1 im Jahr 2018 erstellt (Jung RE, et al. Group 1 ITI Consensus Report: The influence of implant length and design and medications on clinical and patient-reported outcomes. Clin Oral Implants Res. 2018 Oct;29 Suppl 16:69-77.)

Storelli S, Caputo A, Palandrani G, Peditto M, Del Fabbro M, Romeo E, Oteri G.

Use of Narrow-Diameter Implants in Completely Edentulous Patients as a Prosthetic Option: A Systematic Review of the Literature.

Biomed Res Int. 2021 Jun 22;2021:5571793.

(»Der Einsatz von durchmesserreduzierten Implantaten als prothetische Option bei zahnlosen Patienten: Ein systematischer Literaturreview.«)

Das Ziel der vorliegenden Über-

sichtsarbeit war die Untersuchung der Überlebensraten, der periimplantären Knochenverluste und die biomechanischen Eigenschaften von NDI mit einem Durchmesser von 2,5-3,5 mm zu bewerten, auf welchen ein festsitzender oder herausnehmbarer Zahnersatz befestigt wurde. Die Literaturrecherche in den Datenbanken Pubmed, Cochrane Library und Google Scholar sowie eine Handsuche führte zur Identifikation von insgesamt neun Arbeiten, die über hohe Implantatüberlebensraten berichteten. Acht Studien konzentrierten sich nur auf den Unterkiefer, während eine Studie Daten sowohl für den Unter- als auch für den Oberkiefer lieferte. In allen Studien wurden die Patienten herausnehmbar versorgt. Die geschätzte Fünfjahresüberlebensrate betrug 92,25 %. Der geschätzte periimplantäre Knochenverlust wurde nach fünf Jahren auf einen mittleren Wert von 1,40 mm geschätzt. In keiner Studie wurde von Implantatfrakturen berichtet.

Telles LH, Portella FF, Rivaldo EG.

Longevity and marginal bone loss of narrow-diameter implants supporting single crowns: A systematic review.

PLoS One. 2019 Nov 11;14(11):e0225046.

(»Langzeiterhalt und marginale Knochenverluste bei durchmesserreduzierten Implantaten für den Ersatz von Einzelzähnen: Ein systematischer Review.«)

Zum Vergleich der Langlebigkeit und des marginalen Knochenverlusts bei NDI mit einem Durchmesser von $\leq 3,3$ mm oder RDI zur Versorgung von Einzelzahn- lücken erfolgte eine Literaturrecherche in den Datenbanken Pubmed, Scopus und Scielo. Diese führte zu 1.931 Treffern, von welchen lediglich vier Studien in die Analyse einbezogen wurden. Die Gesamterfolgsrate der Implantate reichte in einem Dreijahreszeitraum von 93,8 % bis 100,0 %, ohne dass signifikante Unterschiede zwischen NDI und RDI ermittelt werden konnten. Die Metaanalyse mit allen Daten allerdings ergab einen größeren Knochenverlust bei NDI im Vergleich zu RDI. Bei der Metaanalyse, bei welcher nur

(S)implantology statt Implantology.

Neu bei Nobel Biocare: Das MultiNeO™ Implantatsystem.

MultiNeO™ ist nicht nur besonders günstig – es bietet zudem Qualität und Sicherheit auf höchstem Niveau. Und dazu volle Flexibilität, weil es einzeln bestellt werden kann und immer komplett einsatzbereit geliefert wird. Einfach in der Anwendung, einfach überzeugend, einfach erfolgreich – deshalb (S)implantology statt Implantology.

Mehr Informationen und Bestellmöglichkeiten finden Sie hier: <https://alpha-bio.net/de/multineo/>
Sie können natürlich auch unseren Kundenservice unter **0221 50085590** anrufen oder eine Mail senden an order.germany@nobelbiocare.com
Wir freuen uns einfach auf Sie.



89€

je Implantat inklusive
Deckschraube



RCT berücksichtigt wurden, war kein signifikanter Unterschied mehr festzustellen.

Valente NA, Marchio V, Troiano G, Gasparro R, Balice P, Marenzi G, Laino L, Sammartino G, Iezzi G, Barone A.

Narrow-diameter versus standard-diameter implants placed in horizontally regenerated bone in the rehabilitation of partially and completely edentulous patients: A systematic review.

Int J Oral Implantol (Berl). 2022 Mar 10;15(1):11-33.

(»Der Einsatz durchmesserreduzierter Implantate versus Standardimplantate mit einer zusätzlichen horizontalen Augmentation zur Rehabilitation teilbezahnter und zahnloser Patienten: Ein systematischer Review.«)

Das Ziel der systematischen Übersichtsarbeit und Metaanalyse war die Evaluation der Unterschiede in den Überlebens- und Erfolgsraten zwischen RDI und NDI. Dabei sollten RDI, die nach einer horizontalen Augmentation des Alveolarkamms bei teilbezahnten Patienten gesetzt wurden, mit NDI verglichen werden, die ohne Augmentationsmaßnahmen im ortsständigen Knochen inseriert wurden. Zur Beantwortung dieser Fragestellung erfolgte eine elektronische Suche in den Datenbanken Pubmed und Cochrane Oral Health Group, anhand welcher 24 Studien identifiziert wurden, welche die Einschlusskriterien erfüllten. Eine vergleichende Metaanalyse war nicht möglich, da es keine Studien gab, die die beiden Rehabilitationsmethoden direkt miteinander verglichen. Für die durchmesserreduzierten Implantate

wurde eine kumulative Implantatüberlebensrate von 97,80 % ermittelt. Diese war vergleichbar mit der von RDI, die im augmentierten Knochen eingesetzt wurden und die zu einer kumulativen Implantatüberlebensrate von 97,94 % führte.

Vi S, Pham D, Du YYM, Arora H, Tadakamadla SK.

Mini-Implant-Retained Overdentures for the Rehabilitation of Completely Edentulous Maxillae: A Systematic Review and Meta-Analysis.

Int J Environ Res Public Health. 2021 Apr 20;18(8):4377.

(»Mini-Implantat-gestützte Deckprothesen zur Versorgung des zahnlosen Oberkiefers: Ein systematischer Review und eine Metaanalyse.«)

Der systematische Review und die Metaanalyse wurden durchgeführt, um die Frage zu beantworten, zu welchen klinischen und von Patienten berichteten Ergebnissen (PROMs) die implantatprothetische Versorgung des Oberkiefers auf MDI führt. Zu diesem Zweck erfolgte eine systematische Recherche in den elektronischen Datenbanken Cinahl (EBSCO), Cochrane, Embase, Pubmed und Web of Science. Sechs Studien mit insgesamt 173 Probanden wurden in die Analyse einbezogen. Die Gesamtüberlebensrate der MDI betrug über einen Zeitraum von 1,79 Jahren 77,1 %. Es zeigte sich eine signifikante Abhängigkeit der Überlebensraten von der Art der prothetischen Versorgung. Bei Deckprothesen, die den gesamten Gaumen umfassten, war der Knochenverlust insgesamt geringer als bei Deckprothesen, die nur einen Teil des Gaumens bedeckten. Die Teilnehmer

aller Studien berichteten über einen Anstieg der Lebensqualität und der Zufriedenheit nach der Rehabilitationsbehandlung mit MDI.

Zhang Y, Wen G, Dong W.

Clinical outcomes of narrow- and regular-diameter implants with bone augmentation in the anterior maxilla: a systematic review and meta-analysis.

Clin Oral Investig. 2024 Mar 6;28(3):196.

(»Klinische Ergebnisse bei durchmesserreduzierten Implantaten oder Standardimplantaten mit zusätzlichen Augmentationsmaßnahmen im Oberkiefer-Frontzahnbereich: Ein systematischer Review und eine Metaanalyse.«)

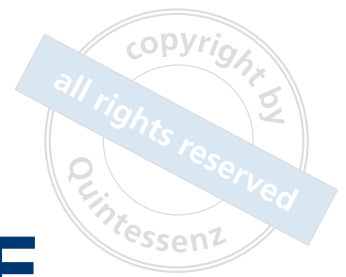Das Ziel der Übersichtsarbeit war der Vergleich der klinischen Ergebnisse und insbesondere der Implantatüberlebensraten nach Versorgung des Oberkiefer-Frontzahnbereichs mit NDI oder mit RDI in Kombination mit Augmentationsmaßnahmen des knöchernen Alveolarfortsatzes. Anhand der Literaturrecherche konnten fünf Artikel identifiziert werden, welche die Einschlusskriterien erfüllten. Innerhalb einer 36-monatigen Nachbeobachtungszeit wurden keine statistisch signifikanten Unterschiede bei der Implantatüberlebensrate zwischen den beiden Gruppen festgestellt. Diese lag bei den NDI zwischen 93,8-100,0 % und bei den RDI bei 100,0 %. Auch bei den periimplantären Knochenverlusten und der Sondierungstiefe konnten keine Unterschiede ermittelt werden. ●

In der nächsten Ausgabe **pip** 6/2024: Implantate bei Bruxismus und CMD – Funktionsstörungen

Wollen Sie mehr zu einer bestimmten Arbeit wissen?

Nutzen Sie unseren Volltext-Service auf www.frag-pip.de, senden Sie ein Fax an **0 30 761 80-680** oder eine E-Mail an leser@frag-pip.de. Wir recherchieren die Gesamtkosten bei den einzelnen Verlagen bzw. Textservices, Sie erhalten eine Gesamtkostenübersicht und können über uns bestellen.

Für **pip**-Abonnenten sind Recherche, Handling und Versand der Texte kostenlos!



BEI UNS DÜRFEN SIE MEHR ERWARTEN!



Factoring- und Abrechnungsqualität vom Marktführer in der zahnärztlichen Privatliquidation und zusätzlich alles für Ihre ideale Abrechnung!

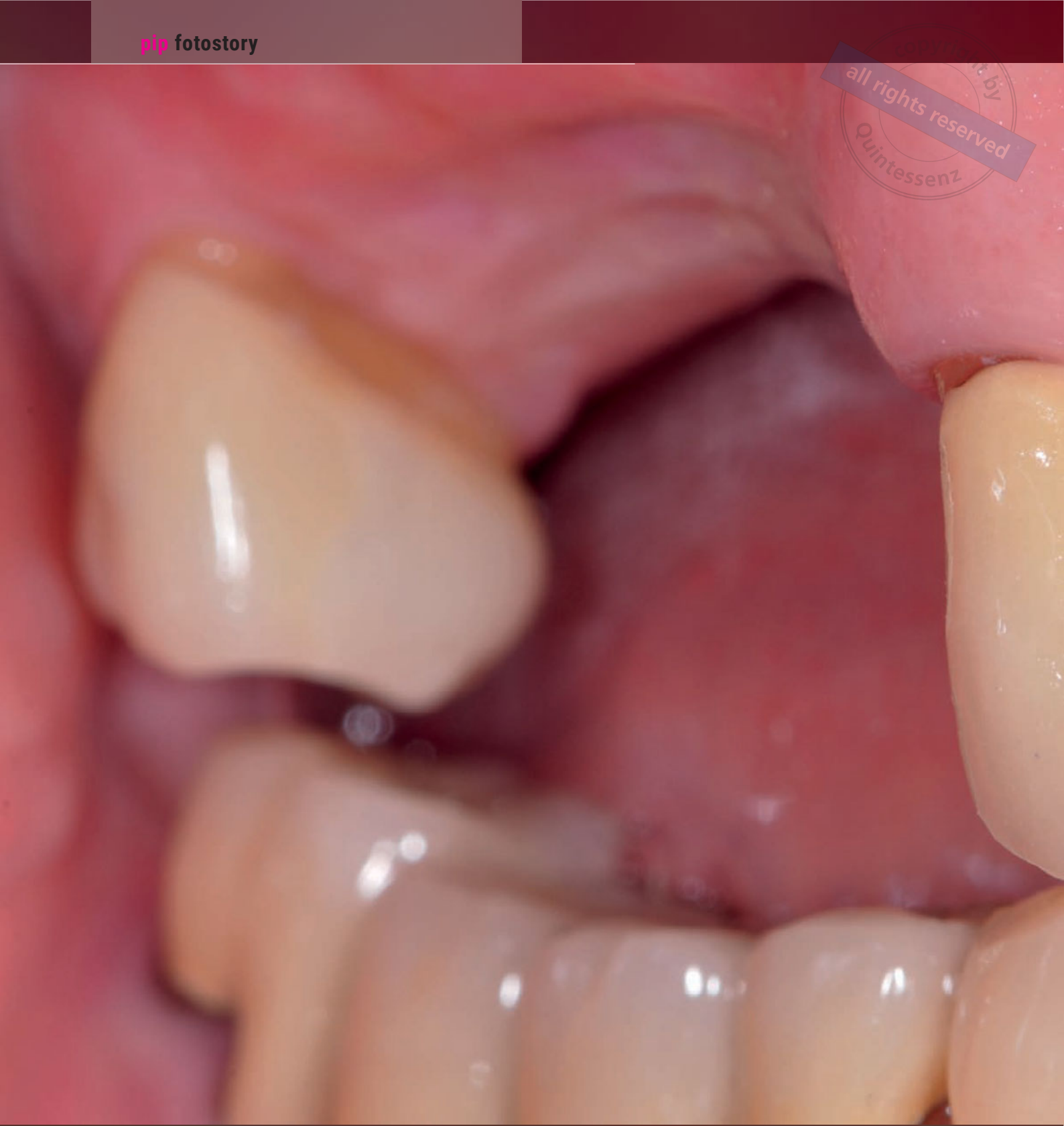
Moderne Tools, professionelles Coaching und die DZR Akademie.
Mehr Informationen unter [0711 99373-4993](tel:0711993734993) oder mail@dzt.de

DZR Deutsches Zahnärztliches Rechenzentrum GmbH



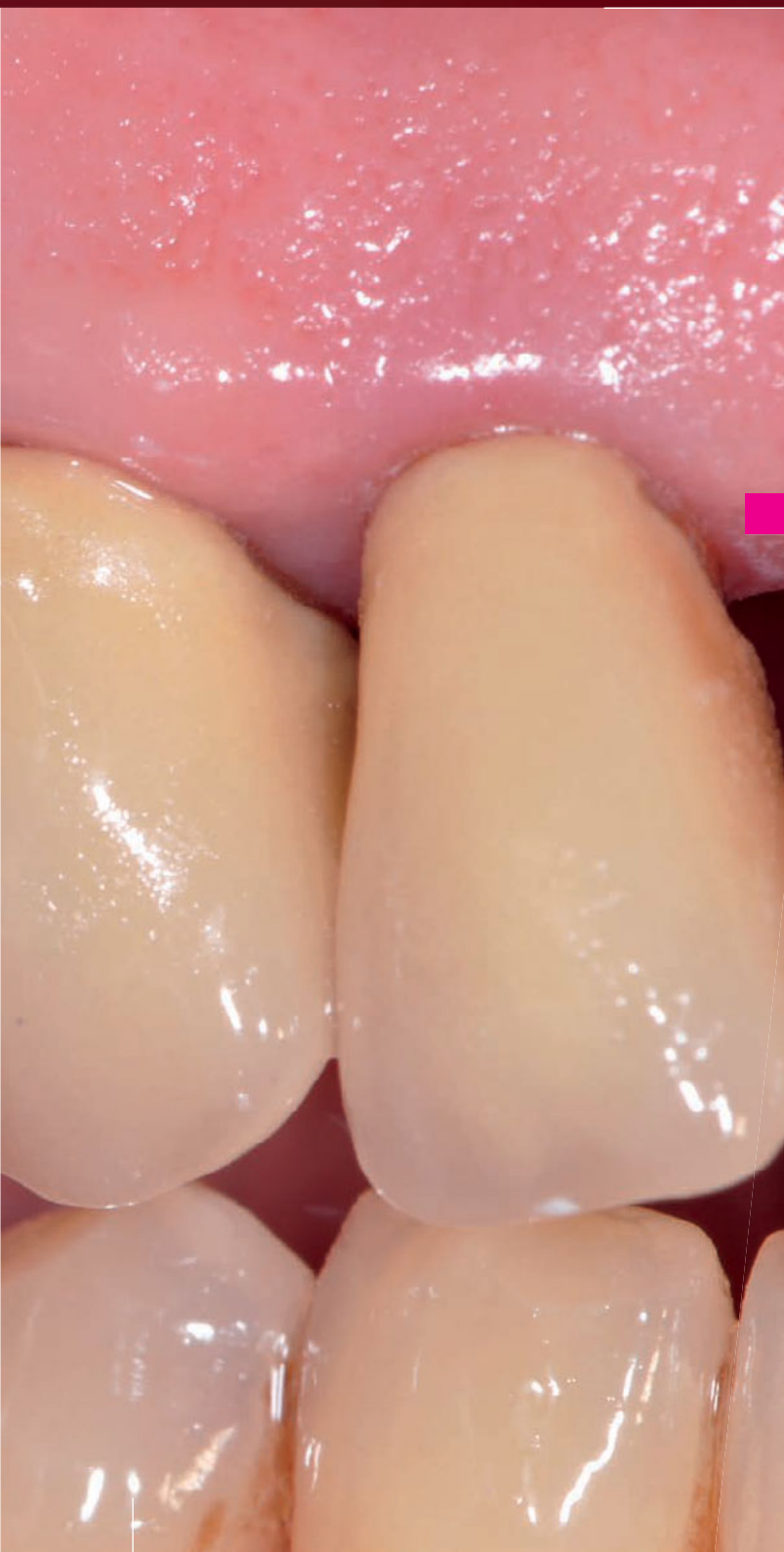www.dzt.de

DZR




CBR in kompromittierten Implantatregionen

Mehrstufige Knochenregeneration zur Rekonstruktion
von Implantatlagen

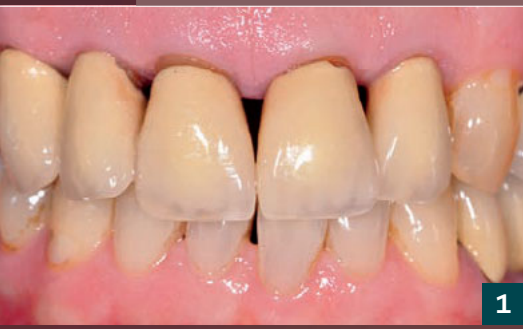

Dr. med. dent. Peter Randelzhofer

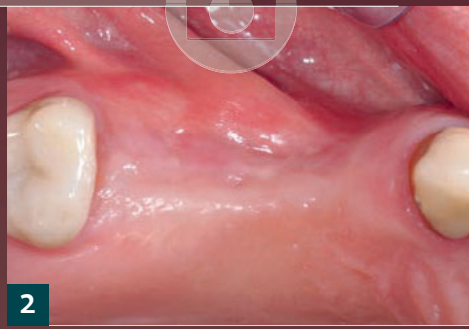
■ dr.randelzhofer@icc-m.de
■ www.icc-m.de



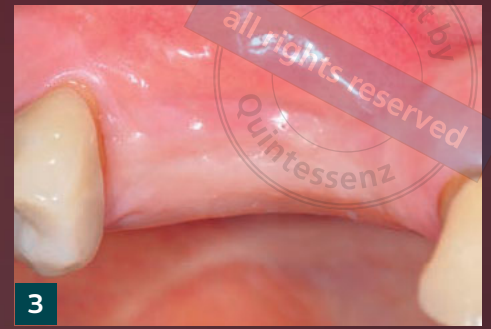Periimplantitis kann langfristig, nach erfolglosen Therapiemaßnahmen gemäß S3-Leitlinie, dazu führen, dass Implantate verloren gehen. In der Folge können Knochen- und Weichgewebsdefekte am Kieferkamm entstehen, die eine (implantat-)prothetische Neuversorgung komplex machen. Zunächst gilt es nach Explantation den Kieferkamm ausheilen zu lassen. Nach Konsolidierung des Knochens und Weichgewebes wird der Gewebemangel charakterisiert und je nach Ausmaß mit unterschiedlichen, mehrstufigen Maßnahmen vertikal und horizontal augmentiert.



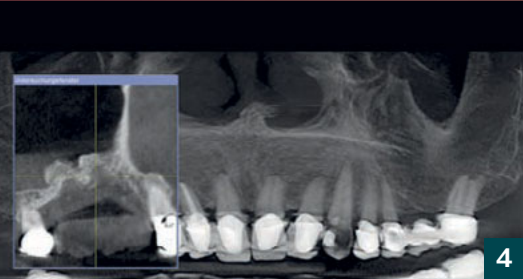1



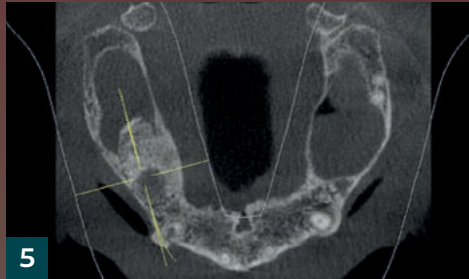2



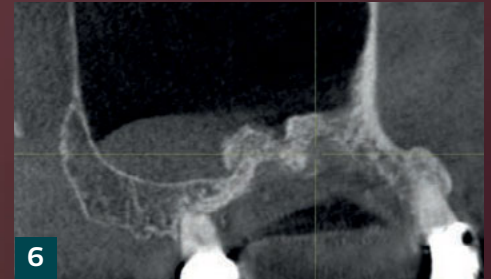3



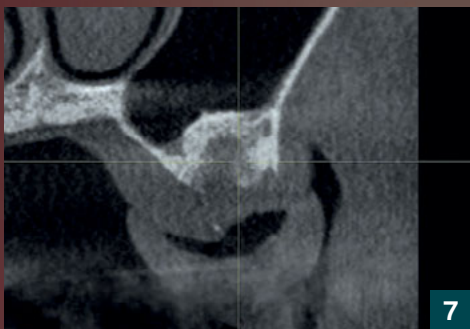4



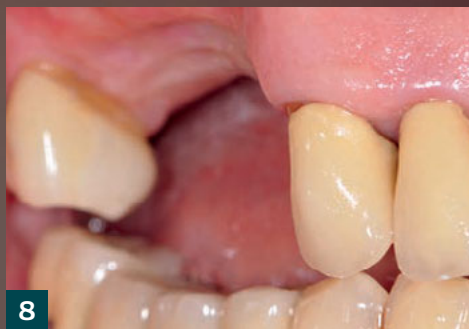5



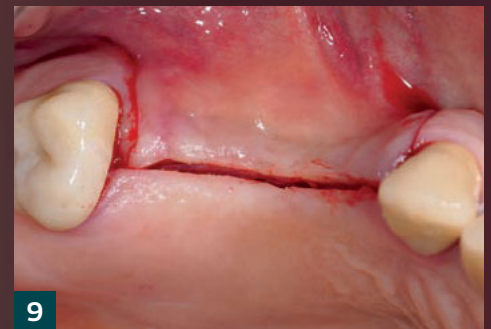6



7



8



9

Zur Schaffung eines ausreichend dimensionierten neuen Implantatlagers können die nach Explantation und Entfernung des Granulationsgewebes entstehenden, großen Knochendefekte mit unterschiedlichen Methoden augmentiert werden. Autologe Knochenblöcke, allogene Knochenblöcke, dem Knochendefekt angepasste, CAD/CAM-gefertigte Titanerüste und Knochenersatzmaterial, mit der Schalenteknik und autologem Knochen/KEM oder einer Kombination aus Knochenblöcken und KEM, autologem Knochen und KEM u. a. kann der Kieferkamm rekonstruiert werden.

Voraussetzung nach Implantatverlust sind eine sorgfältige Kürettage und Entfernung des Granulationsgewebes (Spülung) und die Gewebeschonung durch eine ausreichende Ausheilzeit. Implantat-gestützter Zahnersatz weist langfristig gute Überlebensraten auf. Im vorliegenden Patientenfall waren dennoch die Implantate regio 14 und 16 in der Folge

von einem fünfjährigen, therapieresistenten, rezidivierenden Entzündungsgeschehen nicht erhaltungswürdig und mussten explantiert werden. Nach diagnostischer klinischer und röntgenologischer Analyse drei Monate später (Abb. 1-8) wurde nach Aufklärung des 59-jährigen Patienten über die möglichen Eingriffs- und Versorgungsoptionen gesprochen. Die Nachimplantation war für ihn eine wichtige Therapieoption, zumal das prothetische Konzept dadurch nicht verändert werden musste. Voraussetzung war die Augmentation des ausgedehnten Knochendefizits, um ein funktionierendes Implantatbett zu erhalten. Dabei war ein zweizeitiges Vorgehen nötig, mit einer Nachimplantation erst nach der Konsolidierung des augmentierten Kieferknochens.

Da der Patient keine Knochenentnahme aus dem Beckenknochen wünschte und oral nicht ausreichend autologer Knochen vorhanden war, sollte neben einem externen Sinuslift ein

- 1 Der 57-jährige Patient kam zur Neuversorgung mit Implantaten im ersten Quadranten in unsere Praxis.
- 2 Klinischer Zustand drei Monate nach Explantation von drei nicht-erhaltungswürdigen Implantaten.
- 3 Das krestale Knochenniveau war klinisch deutlich reduziert, zur Einschätzung wurde ein DVT angefertigt.
- 4 Röntgenologisch war ein massiver Knochendefekt in vertikaler und horizontaler Richtung ...
- 5 ... in den unterschiedlichen Projektionen, aus axialer, ...

- 6 ... sagittaler und ...
- 7 ...koronaler Sicht sind dreidimensionale große Knochendefizite erkennbar, die vor Re-Implantation augmentiert werden mussten.
- 8 In der Ansicht von frontal wurden der krestale Knocheneinbruch und die ästhetische Auswirkung deutlich.
- 9 Drei Monate nach Explantation erfolgte nach Planung einer Yxoss CBR eine epikrestale Schnittführung zur Eröffnung des OP-Gebietes.

copyright by
all rights reserved

DGI

Deutsche Gesellschaft
für Implantologie

38. DGI-Kongress Risiken. Misserfolge. Lerngeschenke.

28. - 30.11.2024 in Dresden

Größter
Zahnmedizin-
Kongress 2024

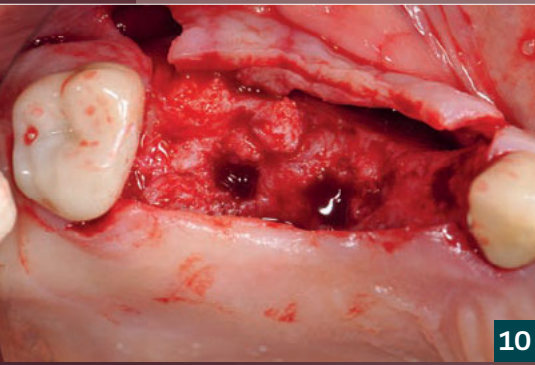
→ *jetzt
anmelden!*

Informationen & Anmeldung
unter: www.dgi-kongress.de

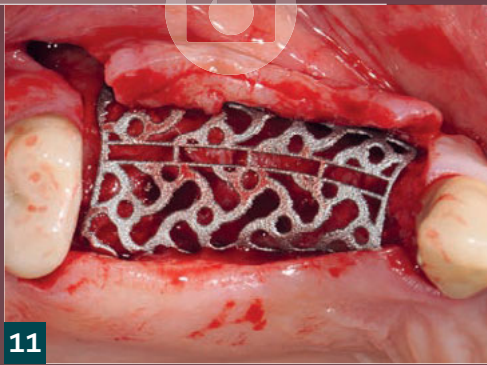

BESUCHEN SIE DIE LEITMESSE DER IMPLANTOLOGIE
29. - 30.11.2024 parallel zum 38. DGI-Kongress in Dresden
www.implantexpo.com

Implant expo[®]
the dental implantology exhibition



10



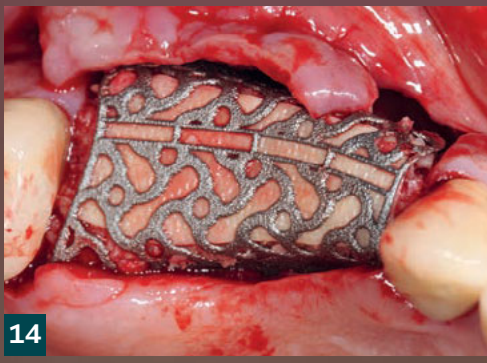
11



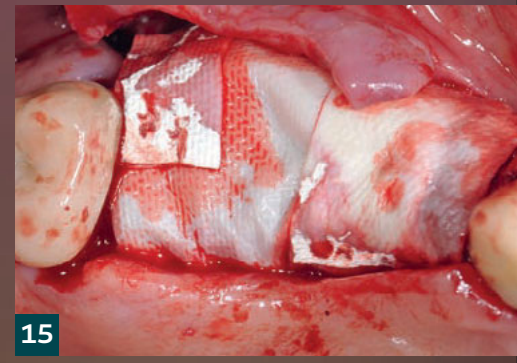
12



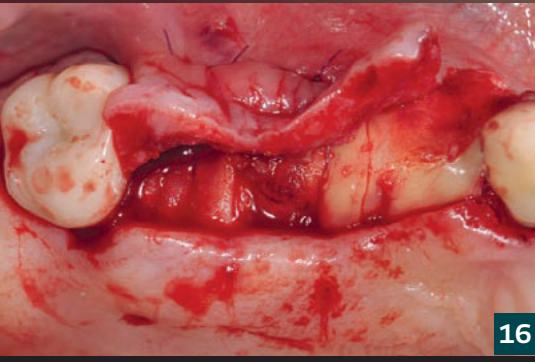
13



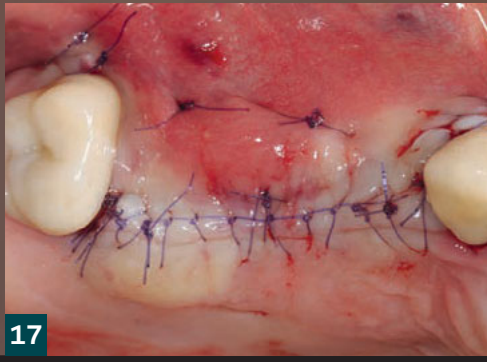
14



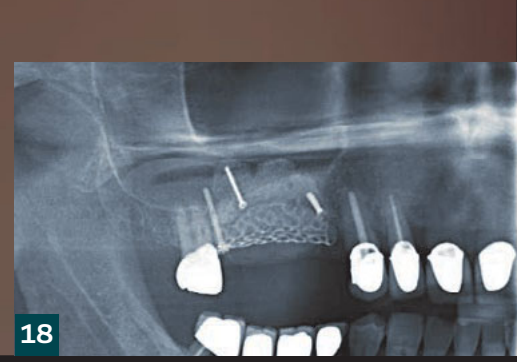15



16



17



18

3D-gefertigtes Titangerüst (Yxoss CBR, ReOss) mit allogem KEM (The Graft, Purgo) zur Augmentation verwendet werden (Abb. 9, 10).

Die offene Struktur des ReOss Titangitters ermöglicht eine periostale Vaskularisation, die für die Knochenregeneration entscheidend ist. Im apikalen Bereich verfügt es über eine engmaschige Struktur, die den Einwuchs von Weich- und Hartgewebe erschwert, sodass eine Entfernung leichter geht. Das Titangitter war individuell angepasst, daher wurde nach Eröffnung des OP-Situs und externem Sinuslift zunächst die Passung kontrolliert (Abb. 11). Alsdann wurde eine Membran zugeschnitten, die innen im Gitter als Barriere zum Weich-

gewebe zu liegen kam (Abb. 12). Nach Vermischung von allogem KEM (The Graft, Purgo) mit Blut wurde das KEM sowohl lokal am Defekt appliziert als auch im Gitter eingefüllt und das Gitter auf dem Kieferkamm eingepasst (Abb. 13, 14). Über dem Gitter wurden zwei Zucker-kreuzvernetzte Kollagenmembranen aus hoch aufgereinigtem Kollagen (Typ 1) porcinen Ursprungs (Ossix Plus, Regedent) mit PRF (mectron) appliziert (Abb. 15). Die Membran weist materialbedingt eine beständige Barrierefunktion auf, um während des langen Einheilprozesses von fünf Monaten ein Einwachsen von Weichgewebe zu verhindern. Schlussendlich wurde der OP-Situs vernäht und der Patient mit einem Klammerprovisorium versorgt (Abb. 16-18).

10 Klinisch war der massive horizontale und vertikale Knochen-defekt im gut durchbluteten Areal gut sichtbar.

11 Kontrolle der Passung des auf Basis der 3D-Daten individuell angefertigten Titangitters (ReOss).

12 Anpassung der Membran (Ossix Plus, Regedent) in das Gitter.

13 Auffüllen des Gitters mit blutgetränktem Allograft-Knochener-satzmaterial (The Graft, Purgo).

14 Optimales Platzieren des angepassten Titangitters zur GBR, Fixation mit drei Titannägeln.

15 Mehrere Membranen (Ossix Plus, Regedent) wurden zur Abde-ckung des Gitters verwendet.

16 Vorsichtiges Anpassen der großzügig dimensionierten Spalt-lappen.

17 Spannungsfreie Fixation mittels Naht und Einheilzeit von vier Mona-ten.

18 Röntgenkontrolle nach CBR, Versorgung des Patienten mit Schienenprovisorium.

CLEAN & SEAL®

Frühe und wirksame Behandlung
von periimplantären Infektionen

1. CLEAN

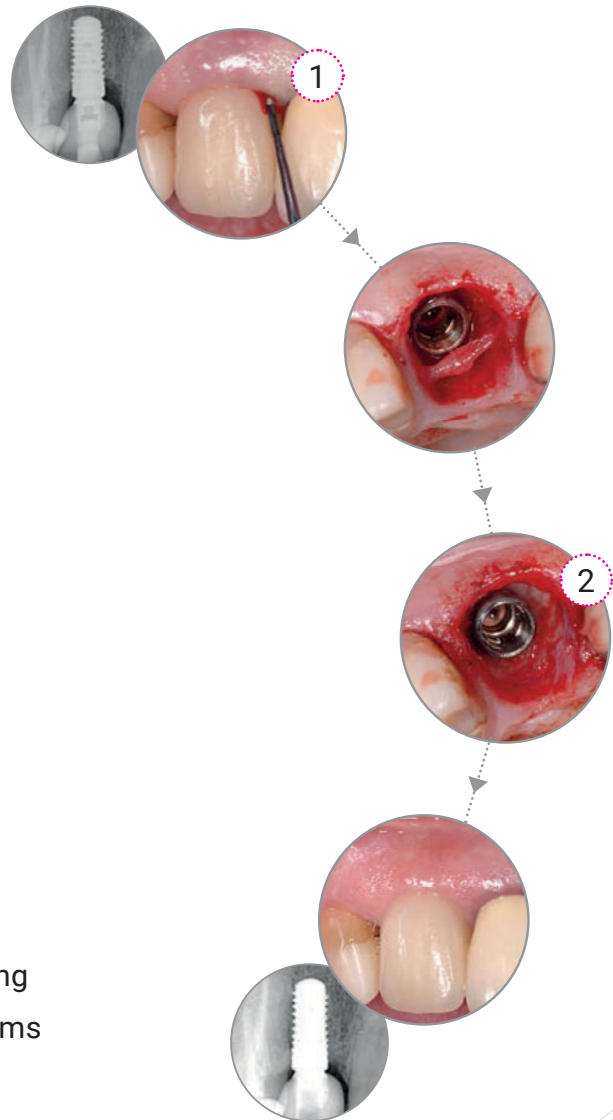
Mechanische Reinigung
in Kombination mit wirksamem
Biofilmentferner PERISOLV®.

2. SEAL

Versiegelung des Defekts und
Unterstützung der Wundheilung
mit vernetzter Hyaluronsäure xHyA.

VORTEILE

- Beschleunigte Wund- und Gewebeheilung
- Stabilisierung und Schutz des Wundraums
- Erleichterte Entfernung von Biofilm und Granulationsgewebe

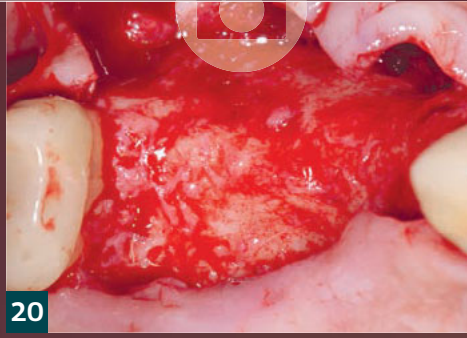


Weitere
Infos

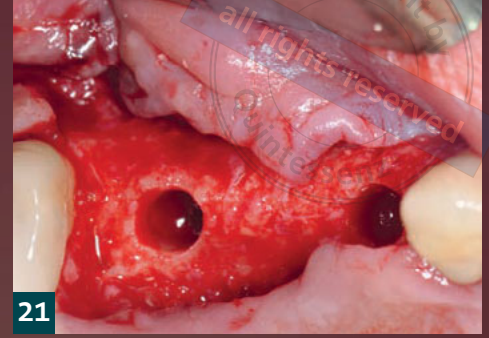
Klinische Bilder mit freundlicher Genehmigung von Dr. T. Liechti.



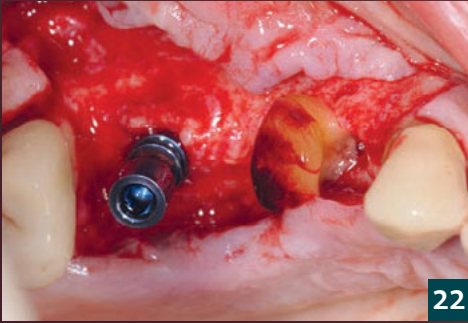
19



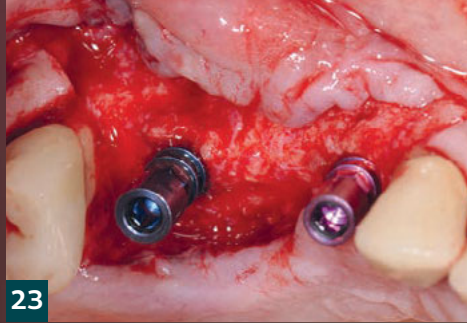
20



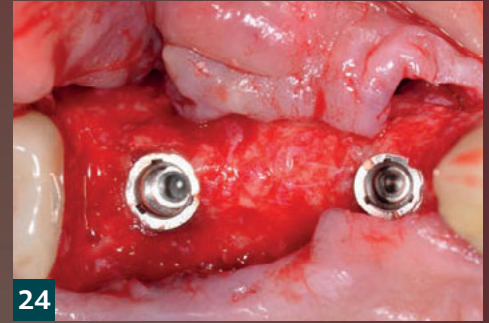
21



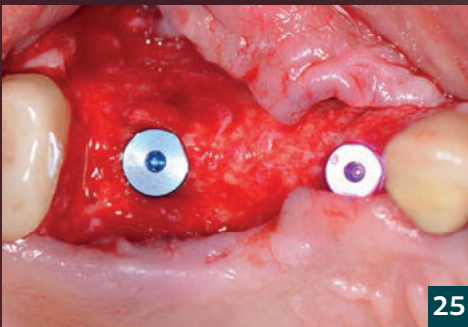
22



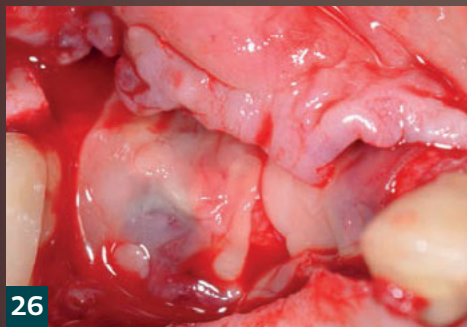
23



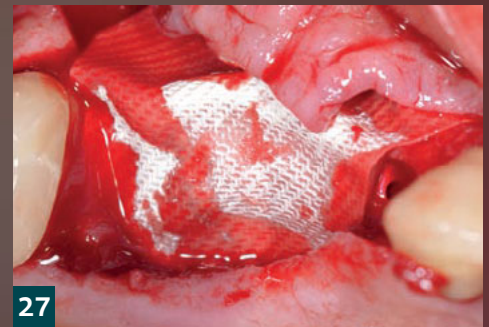
24



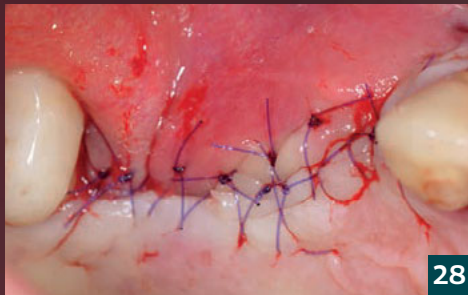
25



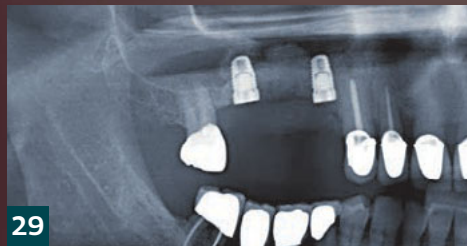26



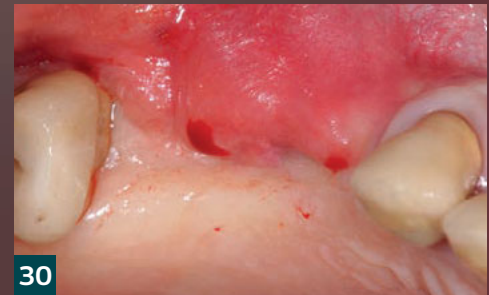27



28



29



30

Nachimplantation

Ein knappes halbes Jahr später wurde das Gitter problemlos entfernt (Abb. 19) und zwei Implantate (Camlog Progressive-Line-Implantate regio 14, Ø 4.3 mm und 16, Ø 5.0 mm)

insetiert. Der apikal konische Implantatkörper des Progressive Line-Implantates, die Tube-in-Tube Verbindung sowie das ausladende Gewindedesign sorgten für die notwendige Primärstabilität. Die Schnittführung verlief gewebeschonend entlang des Narbenzuges.

19 Fünf Monate später wurde das Titangitter entnommen.

20 Deutlicher Volumengewinn in vertikaler und axialer Richtung nach CBR mit PRF, autologem Knochen und KEM.

21 Implantationsbohrungen im ortsständigen Knochen sind möglich.

22 Regio 16 wurde ein Camlog Progressive-Line mit PRF (Ø 5.0 mm, Einbringpfosten mit blauer Codierung) insetiert.

23 Implantation eines weiteren Camlog Progressive-Line-Implantates regio 14 mit 4.3 mm Durchmesser (pinke Codierung).

24 Abnahme der Einbringpfosten und ...

25 ... Aufschrauben der Gingivaformer.

26 Erneute GBR mit PRF (mectron), The Graft (Purgo) und Eigenknochen, abgedeckt mit mehreren ...

27 ... Kollagenmembranen (Ossix Plus, Regedent) mit einem ossifizierenden Barrierschutz von vier bis sechs Monaten.

28 Spannungsfreies Vernähen des OP-Situs.

29 Röntgenkontrolle post implantationem.

30 Zustand nach vier Monaten Einheilzeit.

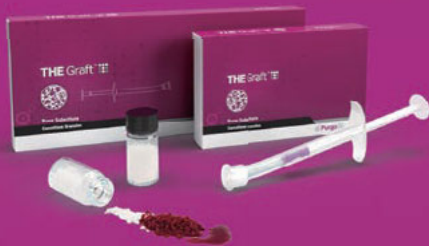

Gleiches Material?

Unterschiedliche Ergebnisse.



Es ist nicht wichtig, ob es porciner Knochen ist.
Es ist wichtig, ob es **THE Graft** ist.



THE Graft™

Knochenersatzmaterial porciner Ursprungs mit Struktur ähnlich dem menschlichen Knochen

- Hervorragende Hydrophilie
- Hochgradig Biokompatibel
- Evidenzbasierte klinische Performance

Knochenersatzmaterial

THE Graft™

THE Graft
Collagen

Membranen

THE Cover™

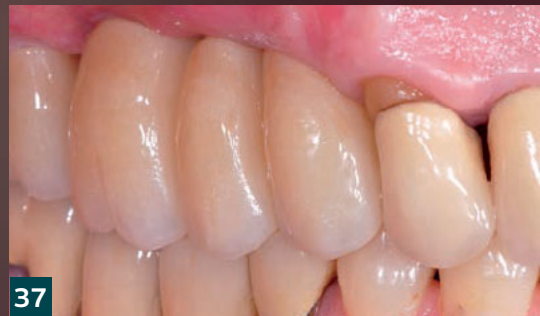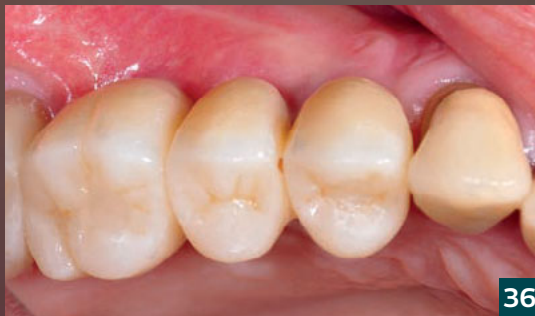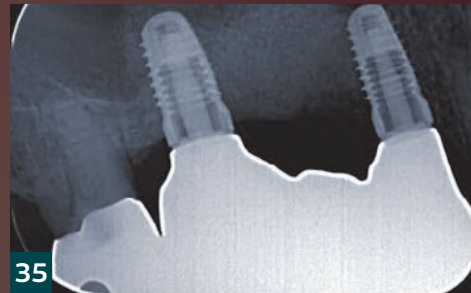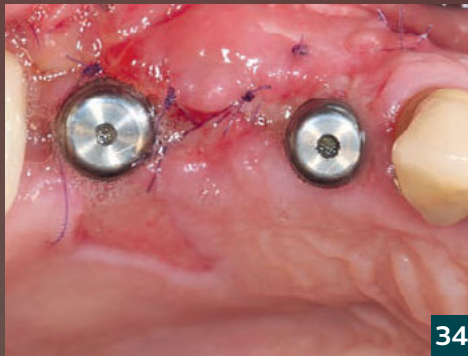
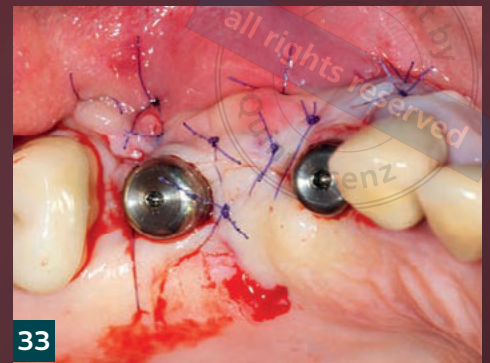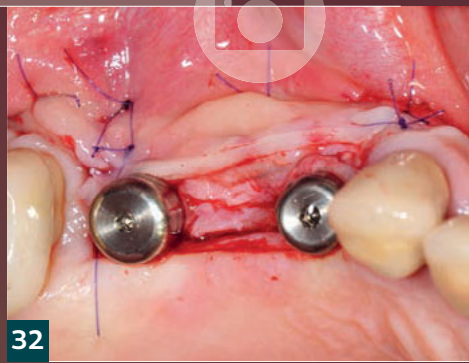
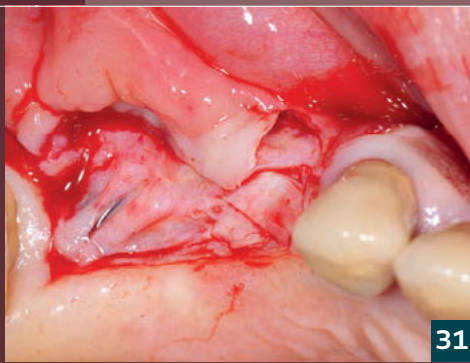
BioCover®

OpenTex®

OpenTex®TR

Nahtmaterial

Botex™



Trotz bereits deutlich verbesserten Kiefervolumens (Abb. 20) wurde nach Implantation erneut mit PRF (mectron), autologem Knochen, The Graft und Ossix Plus-Membranen augmentiert (Abb. 21-28). Die Implantate heilten geschlossen für vier Monate ein (Abb. 29). Der Patient wurde in dieser Zeit mit einem Schienenprovisorium versorgt. Nach komplikationsloser, erfolgreicher Einheilung erfolgte vier Monate später die Freilegung in Kombination mit einer Verschiebeplastik zur Optimierung der Weichgewebedicke rund um die Implantate (33-35). Zur abschließenden prothetischen Versorgung wurde der Patient zurück zu seinem Hauszahnarzt überwiesen (Abb. 36, 37).

Fazit

Die Entfernung der bakteriell besiedelten Implantate und

eine ausreichende Ausheilzeit ist entscheidend für eine knöcherne Regeneration und eine komplikationsfreie Wundheilung nach entzündlich bedingtem Implantatverlust. Eine implantatgetragene Neuversorgung ist oft möglich, aber in der Regel mit GBE-Maßnahmen und Wartezeiten für die lastfreie Einheilung von Knochentransplantaten und der umgebenden Weichgewebe verbunden. Aufgrund der Zurückhaltung in Bezug auf eine Knochenentnahme aus dem Beckenkamm konnte im vorliegenden Beispiel vertikal an der Zahnoberfläche nicht noch mehr Volumen aufgebaut werden. Die langen Kronen waren die Folge des Verzichts auf weitere augmentative Maßnahmen, stellten aber für den Patienten keinen Misserfolg dar. Sicher und stabil mit Implantaten versorgt, stellt sich der Patient regelmäßig zur Kontrolle und Prophylaxe bei seinem Hauszahnarzt vor. ●

Vielen Dank an die Zahnärzte Dr. Ulrich Waller und Dr. Heidi Lerpscher, München, für die gute Zusammenarbeit, die Kronenanfertigung erfolgte durch Dentallabor Gibisch (www.gibisch.de).

31 Schnittführung zur Freilegung.

32 Verschiebeplastik zur Optimierung des Weichgewebes.

33 Zirkuläres Weichgewebe rund um die Implantate, Fixation des Gewebes mittels Naht.

34 Kontrolle nach fünf Tagen.

35 Röntgenkontrolle nach erfolgreichem Einsetzen der definitiven Restauration.

36 Kronenrestauration auf ausgewogenem, natürlich scheinendem Kieferknochenverlauf, ein gutes und stabiles Ergebnis.

37 Lange Kronen im hinteren Seitenzahnbereich wurden genutzt, um den Unterschied im horizontalen Knochenniveau auszugleichen.

Technik ist einfach

... mit den Technik-Profis

copyright
All rights reserved
Quintessenz



**Schnelle Hilfe
bei IT-Problemen**

dank Experten-Hotline und
Technikern direkt vor Ort

2018-579-10361_Stand: 27.01.2023

Warum wir eine grundlegende Reform des Gebührenrechts brauchen



Es gibt immer wieder Stimmen, die nach dem Motto, hilf Dir selbst, sonst hilft Dir keiner, eine Reform des Gebührenrechts nicht für unabdinglich halten. Der Bundesgerichtshof (BGH) hat in zwei neuen Entscheidungen einmal mehr Argumente geliefert, warum die Reform kommen muss.

In beiden Entscheidungen ging es um den Geltungsbereich der GOÄ. Die Entscheidung vom 04.04.2024 (AZ: III ZR 38/23) betraf die Abrechnung ambulant durchgeführter sog. Cyberknife-Behandlungen durch ein Universitätsklinikum in Höhe von 10.633 €. In der Entscheidung vom 13.06.2024 (AZ: III ZR 279/23) ging es um die Abrechnung ambulanter Liposuktionen nach Nr. 2454 GOÄ durch eine Privatklinik in Höhe von 15.900 €. Das Universitätsklinikum hatte mit einem Patienten das Honorar als Pauschalhonorar vereinbart, nachdem seine Krankenkasse die Behandlungskostenübernahme abgelehnt hatte. Er litt an einem Prostatakarzinom. Die Strahlentherapie mittels Cyberknife wurde in mehreren ambulanten Sitzungen durchgeführt. Der Patient hatte auch bezahlt, forderte dann aber das Honorar – warum auch immer – zurück. Das aus dem Jahre 1988 stammende Gebührenverzeichnis zur GOÄ enthält dafür keine Gebührenziffer und kennt auch sonst keine Leistungen, die den Behandlungsvorgang mittels Cyberknife abbildeten. Der BGH meinte, die Cyberknife-Behandlung hätte als ambulante Behandlung zwingend nach den Vorgaben der GOÄ abgerechnet werden müssen. Pauschalhonorare könnten nach § 2 GOÄ nicht wirksam vereinbart werden, die Zahlung des Honorars sei damit rechtsgrundlos erfolgt (Moral ist kein Rechtsgrund!). Das Uniklinikum habe auch nicht im Prozess wenigstens hilfsweise eine Analogabrechnung gemäß § 6 Abs. 2 GOÄ vorgelegt. Deshalb sei nach den Grundsätzen der ungerechtfertigten Bereicherung (§ 812 BGB) das volle Behandlungshonorar an den Patienten zurückzuzahlen.

Die Privatklinik hatte für die Liposuktion ebenfalls einen Pauschalhonorarvertrag über 15.900 € abgeschlossen. Die Operationen erfolgten an drei verschiedenen Tagen in einem Zeitraum von drei Monaten (Beine außen, Arme, Beine innen). Die Patientin bezahlte zunächst die Rechnungen, forderte dann aber ebenfalls den Rechnungsbetrag zurück. Die Privatklinik schob dann eine Abrechnung nach GOÄ nach und berechnete für die Liposuktionen 6 x die Nr. 2454 GOÄ. Auch hier bejaht der BGH die Anwendbarkeit der GOÄ auf ambulante Leistungen und betont erneut, dass die GOÄ auch dann Anwendung finde, wenn der Behandlungsvertrag mit einer juristischen Person wie zum Beispiel einem Krankenhausträger oder einem medizinischen Versorgungszentrum abgeschlossen werde und ambulante Leistungen durch Ärzte erbracht werden, die lediglich im Rahmen eines Anstellungs- oder

Prof. Dr. Thomas Ratajczak

Rechtsanwalt, Fachanwalt für Medizinrecht, Fachanwalt für Sozialrecht, Justiziar des BDIZ EDI

Kanzlei RATAJCZAK & PARTNER Rechtsanwälte mbB
Berlin · Duisburg · Essen · Freiburg i.Br. · Köln ·
Meißen · München · Sindelfingen

Posener Str. 1, 71065 Sindelfingen
Tel.: 07031-9505-27 (Frau Sybill Ratajczak)
Fax: 07031-9505-99

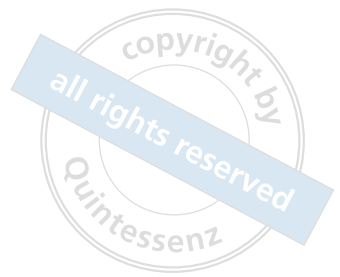- ratajczak@rpped.de
- www.rpped.de
- [Blog: www.rpped.de/aktuelles](http://www.rpped.de/aktuelles)

Beamtenverhältnisses in Erfüllung ihrer eigenen Dienstaufgaben tätig werden, selbst mit dem Patienten aber keine Vertragsbeziehung eingehen. Quintessenz dieser beiden Urteile: Die GOÄ findet auf jegliche ärztliche ambulante Behandlung Anwendung. Für die GOZ gilt dasselbe: sie gilt für jegliche zahnärztliche ambulante Behandlung. Der Liposuktion-Fall gab dem BGH Anlass, sich mit dem Anwendungsbereich der Nr. 2454 GOÄ zu befassen, und bejaht diese. Zum Einwand, dass die Leistung weit unterbewertet sei, führt der BGH aus:

„Dass die Beklagte behauptet, der Aufwand der Operation werde in der Gebühr Nr. 2454 nicht hinreichend abgebildet, ist rechtlich unerheblich. Es ist vielmehr Sache des Ordnungsgebers, gegebenenfalls auch unter Berücksichtigung von nach Erlass der Verordnung eingetretenen Veränderungen des technischen Standards oder der Fortentwicklung wissenschaftlicher Erkenntnisse, die im Gebührenverzeichnis aufgeführten ärztlichen Leistungen zu bewerten. Die Gerichte sind grundsätzlich nicht zu einer Korrektur befugt. Eine Bindung an die Verordnung besteht nur dann nicht, wenn und soweit sie wegen Verstoßes gegen höherrangiges Recht – etwa Art. 3 oder Art. 12 GG – nichtig ist. Dass die Bewertung der Leistung in der Gebührenposition auch unter Ausschöpfung des Gebührenrahmens objektiv nicht auskömmlich ist und die Beklagte in ihrem Recht aus Art. 12 Abs. 1 GG verletzt, lässt sich nicht feststellen. Vortrag zu den Kostenstrukturen, denen der Aufwand gegenüberzustellen wäre, gibt es nicht.“

Im Ergebnis sprach der BGH der Klinik 4.207,48 € zu und verwies im Übrigen auf die Möglichkeit zum Abschluss einer Honorarvereinbarung. Welche Konsequenzen diese für die Patienten hinsichtlich der Beihilfe- und der Krankenversicherungsleistung hat, wird von ihm nicht erörtert. Dazu wurde, wie auch zu den Kostenstrukturen, von der Klinik offenbar nichts vorgetragen. Gerade wegen der Interessen der Patienten brauchen wir eine grundlegende Reform des Gebührenrechts. ●

EuroPerio11



An EFP initiative

MAY 14-17 | 2025
VIENNA

Registration and
Abstract Submission start on
September 2, 2024



Save the Date



Stay up-to-date and do not miss any news on EuroPerio11

www.efp.org

ORGANISING COMMITTEE:

**EuroPerio11
Chair**
Anton Sculean

**EuroPerio11
Scientific Chair**
Lior Shapira

**EuroPerio11
Treasurer**
Elena Figuro

Committee Members
Mia Rakic | Hady Haririan
Phoebus Madianos

Die Spitzenposition fest im Blick

Marktführer im Value-Segment, neue Produkte auch im Premium-Bereich – seit der Gründung vor fast 20 Jahren hat sich eine Menge entwickelt bei medentis medical. Wohin führt der Weg in Zukunft?



Interview mit Alexander Scholz

CEO medentis medical

Konnten Sie bei der Gründung von medentis 2005 ahnen, wie sich diese Geschichte entwickelt?

Nein, das war überhaupt nicht absehbar. Ich habe medentis damals mit der Idee gegründet, bezahlbare Qualitätsimplantate auf den Markt zu bringen. Und zu Beginn wurde ich von dem ein oder anderen auch dafür belächelt. Niemand hat wirklich daran geglaubt, dass man mit günstigen Implantaten bestehen kann und mir wurde prophezeit, dass ich nach spätestens einem Jahr die Firma wieder schließen würden müsste.

Beim ICX-Implantatsystem war Ihnen gleich zu Beginn nicht nur der Preis wichtig. Worauf haben Sie besonders geachtet?

Die Qualität war und ist für uns das Allerwichtigste. Von Beginn an war auch klar, dass wir uns dabei keine Fehler erlauben dürfen. Denn hätte das ICX-System schlechtere Qualität als bestehende Produkte auf dem Markt gehabt, wäre es sofort als Billig-Implantat verschrien gewesen. Deshalb sind wir immer schon darum bemüht, mindestens so gut zu sein, wie unsere Mitbewerber. Noch heute haben wir mehr Messpunkte und noch weniger Toleranzen als es in der Branche üblich ist.

Wie sehen Sie die Rolle des Value-Marktes in der Implantologie und die Rolle von medentis dabei?

Ich bin der festen Überzeugung, dass wir mit medentis den Value-Markt eigentlich erst mit eröffnet haben. 2005 hatten Value-Produkte nur einen kleinen Anteil im Gesamtmarkt der Implantologie. Durch unser ICX-Implantatsystem haben wir hier eine Vorreiterrolle gespielt. Die Zahnärzte vertrauen uns und wissen, dass ein gutes Implantatsystem nicht immer teuer sein muss. Auch durch unseren Erfolg ist die Akzeptanz des Value-Bereichs klar gestiegen. Das sieht man auch daran, dass immer mehr der etablierten Anbieter Produkte in diesem Bereich anbieten. Wenn Sie sich den deutschen Implantatmarkt anschauen, wird der Value-Bereich mittlerweile einen Anteil von rund 30 bis 35 Prozent haben – und dieser wächst weiter. Innerhalb des Value-Marktes sind wir mit medentis ganz klarer Marktführer.

Mit welchen Produkten überzeugt medentis die Zahnärzte im Premium-Segment?

Wir haben mit dem ICX-Premium, dem ICX-Active sowie dem ICX-Diamond den Premiumbereich weiter ausgebaut. Für unsere ICX-Diamond-Implantate haben wir zudem ein neues Giga-Titan gefunden, welches eine noch höhere Festigkeit hat, als das üblicherweise verwendete Roxolid-Titan. Wir nutzen die Kombination aus Festigkeit und hervorragender Körperverträglichkeit für unsere ICX-Diamond-Implantate. Zudem bieten wir zusätzlich eine optimale Weichgewebs- und Knochenhaltung sowie anpassbare Implantatausrichtung.

Bei medentis spielt der Service eine herausragende Rolle. Was verbirgt sich etwa hinter der Happy Life Garantie?

Wir haben in der Vergangenheit festgestellt, dass ein Großteil der Garantiefälle auftritt, weil keine Originalaufbauten von medentis genutzt wurden. Deshalb ist Voraussetzung für die Happy-Life-Garantie auch, dass bei der Versorgung des Patienten nur medentis-Originalteile verwendet wurden. Dann gilt quasi eine lebenslange Garantie auf die ICX-Implantate, inklusive prothetischer Komponenten und Hilfsteile. Das gilt natürlich auch für Gerüste – vorausgesetzt diese wurden in unserem ICX-denta5 Fräs- und Dienstleistungszentrum hergestellt. Unser Servicegedanke ist es, Reklamationen unbürokratisch und ohne großen Aufwand umzusetzen. Dafür steht unser Service-Center von montags bis freitags täglich mehr als zwölf Stunden zur Verfügung.

Wo sehen Sie medentis in zehn Jahren?

Aktuell ist der deutsche Implantologie-Markt relativ klar aufgeteilt. Wir stehen insgesamt auf Rang drei. Unser langfristiges Ziel ist, uns mit der Kombination aus Value-Expertise, Premiumprodukten, Service und digitalen Lösungen die Marktführer anzugreifen und uns noch weiter vorne zu etablieren.

Vielen Dank für das interessante Gespräch ●

ICX

DAS FAIRE
PREMIUM
IMPLANTAT-
SYSTEM.

rights reserved

UNSCHLAGBAR IN SERVICE & PREIS.

Vorhersagbar, zuverlässig und beständig. Wechseln Sie sofort zu ICX, wenn Sie Beständigkeit und Service lieben.



FAIR UND ERFOLGREICH.
SEIT ÜBER 17 JAHREN.
WIR SIND DIE WAHREN
SERVICE-WELTMEISTER!



DIE NR. 1
IM VALUE MARKT
IN DEUTSCHLAND

FAIRER PREIS +++ SICHERHEIT +++ TOP-SERVICE

Service-Tel.: +49 (0)2641 9110-0 · www.medentis.de

WECHSELN SIE JETZT. BE SMART. BE ICX.

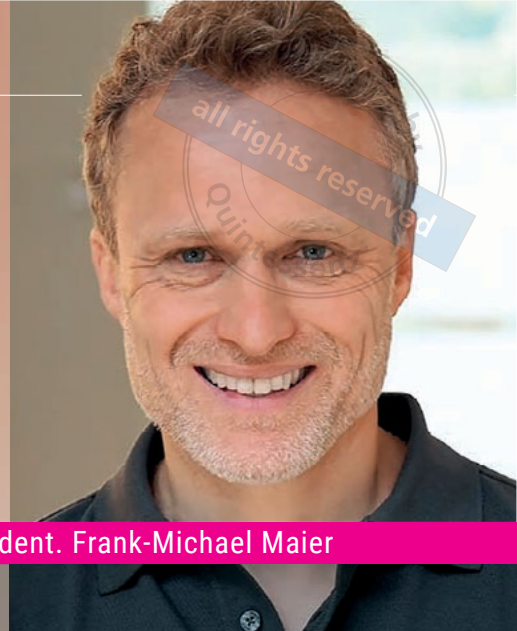medentis
medical

Schonend und konsequent beim Hartgewebe

Wer mehr über die Möglichkeiten und Grenzen der Knochenaugmentation wissen möchte, sollte das Gespräch mit Dr. Frank-Michael Maier suchen. Der Experte für Hartgewebemanagement aus Tübingen sprach mit uns darüber am Rande einer Mectron-Fortbildung in Sestri Levante.

Interview mit Dr. med. dent. Frank-Michael Maier

Implantologe



Sind Augmentationen heute in der Implantologie immer noch unverzichtbar oder gibt es längst bessere Alternativen?

Für langfristig stabile und ästhetische Ergebnisse müssen wir die Kontur des Kieferkammes wiederherstellen. Das betrifft sowohl Hart- wie auch Weichgewebe. Ziel muss es meiner Ansicht nach sein, das wieder herzustellen, was die Natur vorgegeben hatte. Dazu müssen wir dem Körper Hilfsmittel bieten, die er physiologisch umsetzen kann. Nachhaltig kann der augmentative Eingriff nur sein, wenn er auch im Sinne des Immunsystems wirkt. Keinesfalls dürfen unsere Eingriffe weiteren Schaden verursachen, das fängt mit der Schnittführung an. Auf der einen Seite müssen wir möglichst schonend vorgehen, aber auch konsequent so viel Gewebe aufbauen wie notwendig. Eine Alternative für Augmentationen sind durchmesserreduzierte Implantate. Hier haben wir die Gefahr der funktionellen Überlastung. Meine eigenen Ergebnisse sind langfristig gesehen nicht sehr positiv. Beim älteren Patienten mit atrophem Kiefer beispielsweise sind Mini-Implantate eine schonende Alternative und können unterstützende Hilfeleistungen geben. Trotzdem brauchen wir für die Hygiene gutes Weichgewebe und tragfähige Strukturen.

In welchen Fällen verwenden Sie in Ihrer Praxis piezochirurgische Verfahren?

Grundsätzlich können wir in der Knochenchirurgie mit rotierenden Instrumenten viele Situationen lösen, verursachen aber größere Substanzverluste durch das Volumen, das wir opfern. Zudem ist das Arbeiten mit rotierenden Instrumenten weniger präzise und die Verletzungsgefahr deutlich erhöht. Von daher ist die Piezochirurgie eine gute Alternative mit vielen Vorteilen: piezochirurgische Verfahren sind schonender, übersichtlicher, besser durch den Chirurgen zu kontrollieren – und daher auch sicherer. Ich verwende die Piezochirurgie beispielsweise bei Knochenblockentnahmen, bei Kieferkammspreizungen und beim Sinuslift.

Sie verwenden Piezochirurgie auch für das minimalinvasive Bone-Splitting. Worum geht es bei

dieser Technik genau?

Diese Bone-Splitting-Technik mit simultaner Implantatinsertion bietet sich insbesondere bei einer Schalllücke oder einem fehlenden endständigen Zahn im Oberkiefer an, da der Knochen dort relativ weich ist. Dabei wird lediglich ein krestaler Schnitt gesetzt und das Weichgewebe nicht weiter abgeklappt. Das Periost wird somit auf dem Knochen belassen. Mit einem schmalen Piezoaufsatz sägt man dann durch den Kieferkammschnitt einen dünneren bukkalen Knochenanteil heraus. Dabei geht man bogenförmig vor, sodass von krestal nach vestibulär Sollbruchstellen geschaffen werden. Dadurch entsteht eine Knochenschale, die basal am Knochen und bukkal am Periost gestielt bleibt und nach vestibulär verdrängt wird. In den Spalt kann nun gleich ein Implantat gesetzt werden, welches im soliden basalen Knochen verankert und umliegend eine gute Ernährung erhalten wird. Damit kann man sehr schonend, ohne Schmerzen für die Patienten, einen kontrollierten Split durchführen.

Wo setzen Sie bei ihren Patienten PRF ein?

Es gibt für mich zwei Bereiche, in denen ich regelmäßig PRF einsetze. Zum einen natürlich zur Unterstützung der Weichgewebeheilung – in jeder Form der Wunddeckung und zur Beschleunigung der Wundheilung, etwa nach Augmentationen. Ein spezielles Feld ist die Deckung der Schneider'schen Membran bei kleinen Perforationen. Aber auch zur Deckung von Entnahmestellen bspw. offene Stellen am Gaumen oder zur Unterstützung zur Heilung von Extraktionsalveolen. Die Verbesserung der Weichgewebeheilung wurde in etlichen Studien belegt. Der zweite Einsatzbereich gilt eher der vereinfachten Handhabung. Dabei verwende ich PRF für die Herstellung von sticky bone. Der große Vorteil dabei: Ich kann bei der Knochenaugmentation mein partikuläres Material einbringen, ohne dass es mir wegschwimmt. Gleiches gilt beim Sinuslift. Durch den sticky bone bin ich im Hartgewebemanagement deutlicher schneller in der Applikation, auch wenn es keine nachgewiesene beschleunigte Heilung wie beim Weichgewebe gibt.

Vielen Dank für Ihre Zeit und das Gespräch. ●



MEHR ZEIT DURCH ENTLASTUNG!

Factoring- und Abrechnungsqualität vom Marktführer in der zahnärztlichen Privatliquidation und zusätzlich alles für Ihre ideale Abrechnung!

Moderne Tools, professionelles Coaching und die DZR Akademie. Mehr Informationen unter **0711 99373-4993** oder **mail@dzt.de**

DZR Deutsches Zahnärztliches Rechenzentrum GmbH



www.dzt.de



DZR

Schmaler, kürzer, anguliert

Beim Einwachsen des Implantats spielt das Design eine entscheidende Rolle. Auch der BDIZ EDI erkennt diese Tatsache an. Zeit für ein paar Fragen zu den Vorteilen schmaler und kurzer Implantate sowie der möglichen Zukunft der Implantatversorgung.



Interview mit Prof. Dr. med. dent. Jörg Neugebauer

Generalsekretär BDIZ EDI

Mit ‚schmaler, kürzer, anguliert‘ war die europäische Konsensuskonferenz des BDIZ EDI bereits mit dem zweiten Update beschrieben. Wie bewerten Sie es, dass die Firma bredent diesen Slogan jetzt konsequent zu verfolgen scheint und nach den ultrakurzen Implantaten nun auch neue schmale Implantate anbietet?

Ich begrüße es sehr, wenn die Industrie auf die Anwender und die Wissenschaft hört. Die klinische Praxis, unterstützt von den wissenschaftlichen Ergebnissen, hat gezeigt, dass die besten implantologischen Ergebnisse erzielt werden, wenn der ortständige Knochen optimal ausgenutzt wird – und das geht häufig am besten mit schmalen beziehungsweise kurzen oder anguliert gesetzten Implantaten. Es hat sich auch gezeigt, dass die Implantate, die mit ausreichend Knochen umgeben sind, langfristig die besten klinischen Ergebnisse zeigen.

Können die schmalen Implantate also überall eingesetzt werden?

Das sagt einem schon der gesunde Menschenverstand, dass schmale Implantate im posterioren Bereich nichts zu suchen haben. Hier ist es sehr wichtig, die Indikationseinschränkung der Gebrauchsanweisung zu beachten. Bei Einzelzahnimplantaten empfehle ich ein schmales Implantat mit zum Beispiel 3 mm mit nur einer Krone zu versorgen, die nicht größer als 6 mm ist. Dabei ist es aber selbstverständlich, dass die Implantatachse in der Kronenmitte liegt, denn dann gibt es auch keine Probleme, die Vorgaben von Tarnow einzuhalten. Leider beobachte ich, dass zu häufig niedrige Abutments gewählt werden, sodass dadurch das Weichgewebe zu wenig Platz erhält, um langfristig eine gute Durchblutung zu erhalten und um Papillen auszubilden.

Welche weiteren Indikationen sehen Sie für schmale Implantate?

Schmale Implantate eignen sich auch sehr gut für mesiale Brückenpfeiler oder als Unterstützungsimplantat bei Full-

Arch-Versorgungen. In diesen Fällen ist der Knochenkamm häufig sehr schmal und da ziehe ich es vor, ein schmaleres Implantat einzusetzen, sodass das Implantat durch mehr periimplantären Knochen umgeben ist. Der Knochen benötigt eine ausreichende Stärke, damit er gut durchblutet wird und dadurch stabil bleibt.

Bei herausnehmbaren Versorgungen beklagen sich Patienten häufig, dass die Fixierung durch Implantate bereits nach wenigen Monaten nachlässt. Wo sehen Sie die Ursache?

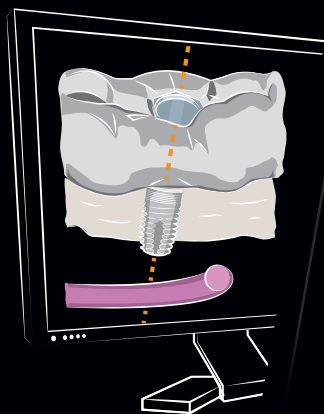
Das liegt in erster Linie an der gewählten Implantatposition. Die Implantate werden gerne im anterioren Bereich gesetzt, ohne eine entsprechende posteriore Unterstützung. Durch den langen Hebel der Prothese entsteht Druck auf den Kieferknochen, der zu Knochenabbau führt und damit die Stabilität der Prothesenfixierung beeinträchtigt. Ferner werden die Retentionselemente stark belastet und versagen frühzeitig. Hier sehe ich in der Kombination von schmalen und ultrakurzen Implantaten in Zukunft eine Möglichkeit, die zahnlosen Patienten im fortgeschrittenen Alter besser zu versorgen. Im interforaminären Bereich im Unterkiefer ist in der Regel der Knochen sehr stark in der Breite atrophiert, sodass hier nur mit schmalen Implantaten gute Ergebnisse erzielt werden können. Im posterioren Bereich ist dagegen der Knochen in der Höhe atrophiert und dann breit, sodass hier ultrakurze Implantate ihre Stärke ausspielen können. Wenn dann noch die ultrakurzen und die schmalen Implantate die gleiche Innengeometrie aufweisen, dann hat der Anwender nur wenige Probleme die Patienten minimalinvasiv zu versorgen und den besonders anspruchsvoll zu erbringenden Knochenaufbau zu vermeiden, unabhängig davon, welche Art der Prothesenfixierung er verwendet. Durch die langjährigen klinischen Erfahrungen, die jetzt schon wiederholt vom BDIZ EDI aufgearbeitet wurden, handelt es sich um keine Außenseitermethode mehr, wenn kurze, schmale oder anguliert gesetzte Implantate verwendet werden.

Vielen Dank für Ihre Zeit und das interessante Gespräch. ●

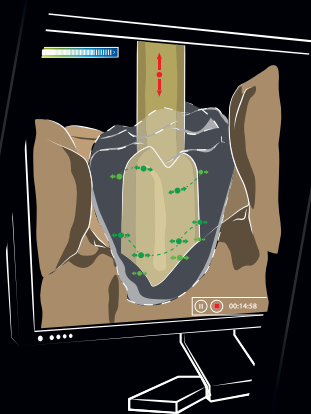
DIGITAL WORKFLOW



PLANNING



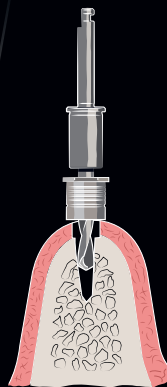
CAD



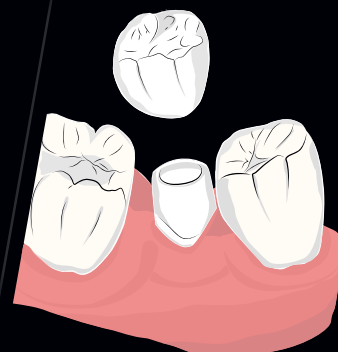
CAM



GUIDED IMPLANTOLOGY



IMMEDIATE RESTORATION




EINFACH.

SICHER.

DIGITAL.

Mit dem Alles-aus-einer-Hand
Behandlungskonzept der
bredent group, haben Sie
die Erfolgsformel.

Reduktion von Komplikationen,
geringer Zeitaufwand, einfache
Planung sowie erstklassiger
Service erhöhen die
Patientenzufriedenheit.



360° IMPLANTOLOGY
— MORE THAN IMPLANTS —

50 years of bredent

bredent group

Mit digitalem Denken die Praxiszukunft aktiv gestalten

Mit der Roadshow „We think digital“ bringt Permadental den niedergelassenen Zahnärztinnen und Zahnärzten die digitale Welt näher. Die perfekte Gelegenheit, um einmal nachzuhaken, was genau Digitalisierung für Zahnarztpraxen eigentlich heißen soll.



Interview mit Jens van Laak

Gebietsleiter Deutschland Permadental,
Produktspezialist Intra-Oral-Scanner

In der aktuellen Roadshow von Permadental heißt es, man sei zu 70 % digital. Was bedeutet dies genau?

Wir haben schon vor fast 20 Jahren erkannt, dass die Digitalisierung in der Produktion die Präzision erhöht, Abläufe optimiert und Softwareprogramme uns bei einer fehlerfreien Produktion unterstützen. So haben wir in der Vergangenheit sukzessive jeden Arbeitsschritt digitalisiert – und die Reklamationsrate liegt digital unter 1%. Aber überall, wo Erfahrung, ein Gefühl für Ästhetik und zahntechnisches Fingerspitzengefühl unerlässlich sind, wird auch weiterhin auf unsere Kollegen gesetzt.

Der Anteil an Praxen, die einen Intraoral-scanner verwenden, wird größer. Trotzdem gibt es immer noch Vorbehalte ...

Wie bei allen Veränderungen im Leben sind Vorbehalte sicher ein normaler Schutzmechanismus. Man möchte ungern seine gewohnten Arbeitsabläufe verlassen. Nach vielen Gesprächen mit Praxen in ganz Deutschland kann ich drei Gründe für eine zunächst ablehnende Haltung unterscheiden.

1. Es wird abgewartet, bis Scanner besser funktionieren oder für alle Indikation einsetzbar sind. Hier kann man im Dentalmarkt erkennen, dass die Entwicklungsschritte der Scanner sehr klein geworden und die Systeme inzwischen sehr ausgereift sind. Warum also warten? Moderne Scanner unterliegen keinen Limitationen mehr und sind für alle Arten von Versorgungen einsetzbar.

2. Es gibt Bedenken beim Scannen von sublingualen Bereichen oder Implantaten. In den vergangenen Jahren habe ich in vielen Hundert Demos in Praxen gesehen, dass auch das sublinguale Scannen mit entsprechenden Materialien und richtigen Techniken problemlos funktioniert. Für das Scannen von Implantaten stehen hochpräzise Scanbodies zur Verfügung. Auch hier ist die ‚digitale Abformung‘ herkömmlichen Abformungen eher überlegen.

3. Nach einem negativen Ergebnis wird der digitale Work-

flow in Zweifel gezogen. Es gibt noch immer Praxen, in deren Workflow der Scanner nicht erfolgreich implementiert wurde. Misserfolge werden natürlich kommuniziert und nähren Vorbehalte. Wir legen von Anfang an den Fokus auf einen funktionierenden klinischen Workflow und unterstützen unsere Kunden bei der Digitalisierung. Nur wer seinen neuen Scanner wirklich richtig einzusetzen weiß, wird in allen Indikationsbereichen erfolgreich sein. Hier liegt der Vorteil unserer Firmen-Philosophie: Wir verkaufen nicht nur den Scanner, wir zeigen den Praxen den digitalen Weg auf. ‚We think digital‘.

Für welche Praxen lohnt es sich, über eine Planungssoftware nachzudenken?

Schon in wenigen Jahren wird eine komplette digitale Planung in immer mehr Praxen zum Alltag gehören. Wir haben jetzt schon einige Jahre hervorragende Ergebnisse mit permaView erzielt. Ich denke, dass besonders für nicht allzu erfahrene Praxen eine digitale Fallplanung absolut sinnvoll ist. Fehler können vermieden werden und das Ziel der Therapie und der Weg dahin stehen fest. Anproben und Korrekturen werden minimiert und die ästhetischen Wünsche der Patienten besser realisiert.

Welche Vorteile sehen Sie im Workflow der Praxis, wenn dort zunehmend digital gedacht wird?

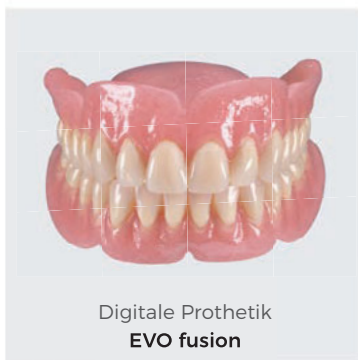Auch durch unsere intensive Schulung des Behandlerteams beim Kauf eines Scanners und der nachfolgenden Betreuung haben wir heute bereits eine Reihe von Kunden, die komplett digital arbeiten, also auch ohne herkömmliche Abformungen. Es werden nahezu durchweg hervorragende Ergebnisse erzielt, das zeigt auch die beeindruckend niedrige Reklamationsquote bei genau diesen Kunden. Wirklich digital denkende Praxen sind in der Lage, die schnell wachsende Zahl an Tools und Möglichkeiten zu antizipieren und wirklich umzusetzen. ‚Digitales Denken‘ bedeutet, trotz immer kürzer werdenden Entwicklungszyklen die Zukunft der eigenen Praxis aktiv zu gestalten. Und natürlich wird auch die Zusammenarbeit von Labor und Praxis positiv beeinflusst.

Vielen Dank für das interessante Gespräch. ●

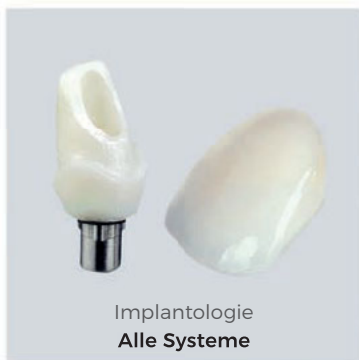copyright by
all rights reserved

permadental[®]
Modern Dental Group

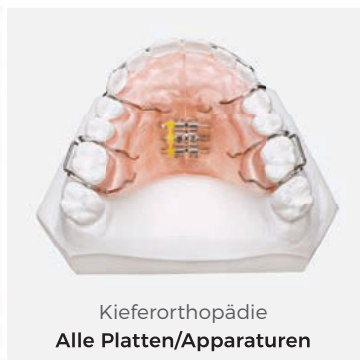PERMADENTAL.DE
0 28 22 - 71330



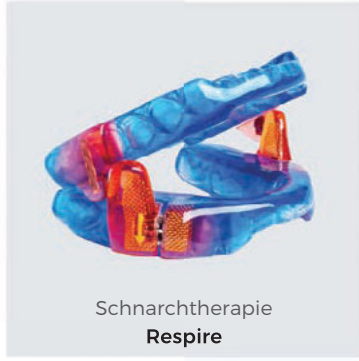Digitale Prothetik
EVO fusion



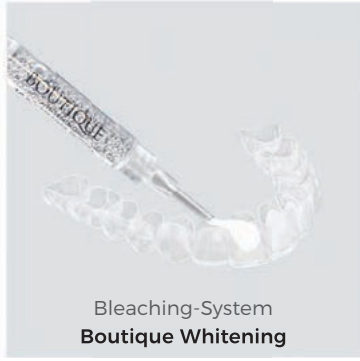Implantologie
Alle Systeme



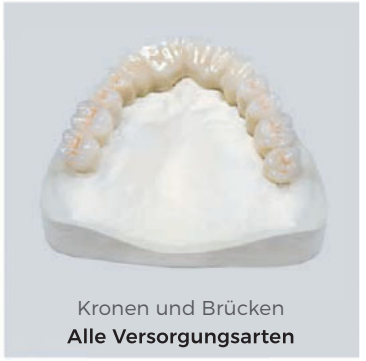Kieferorthopädie
Alle Platten/Apparaturen



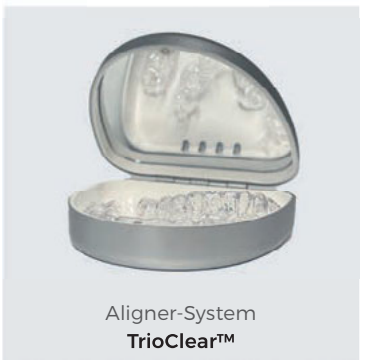Schnarchtherapie
Respire



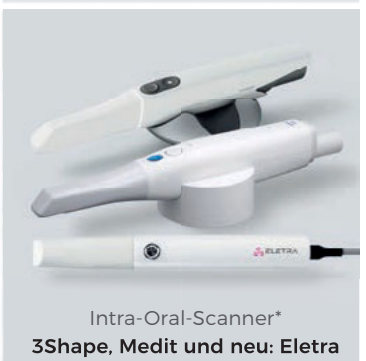Bleaching-System
Boutique Whitening



Kronen und Brücken
Alle Versorgungsarten



Aligner-System
TrioClear™



Intra-Oral-Scanner*
3Shape, Medit und neu: Eletra

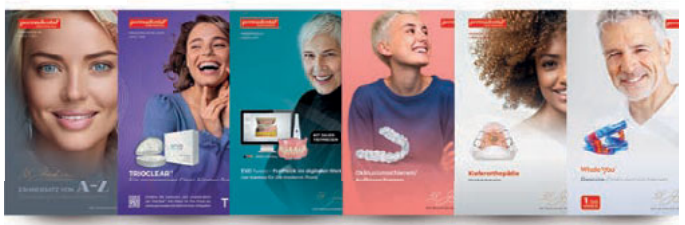*Permادental verarbeitet die Daten
sämtlicher gängiger Scanner-Systeme.

IHR VERLÄSSLICHER PARTNER FÜR JEDE ZAHNTECHNISCHE LÖSUNG!

WEIT MEHR ALS NUR KRONEN UND BRÜCKEN



KATALOGE:
Inspiration und Information



Fordern Sie kostenlos und unverbindlich Ihre
Wunschataloge an: www.permadental.de/kataloge
02822-71330 22 | kundenservice@permadental.de

Innovation braucht Tradition

Mit „Innovativer Präzision – Made in Germany“ finden die Implantatsysteme der OT medical seit über 30 Jahren erfolgreich Anwendung in der dentalen Implantologie. Ein stetiger Dialog zwischen Anwendern, Wissenschaftlern und Technikern hat seit jeher das Design und die Weiterentwicklung der Implantattypen befruchtet.

Interview mit Prof. Dr. Friedhelm Heinemann

Implantologe



Kleine Rechenaufgabe: Wie können die Systeme eines Unternehmens, das seit 2009 im Dentalmarkt ist, seit über 30 Jahren in der Anwendung sein?

Eigentlich ist Unternehmensgeschichte nicht meine wissenschaftliche Kernkompetenz, aber da ich nicht zuletzt als langjähriger Präsident der DGZI persönlicher Wegbegleiter vieler Entwicklungen war, weiß ich natürlich, dass die Keimzelle der Firma OT medical, die tatsächlich seit 2009 auf dem Markt ist, im Grunde auf den Bremer Implantologie-Pionier und Begründer auch ebenjener DGZI – Deutschen Gesellschaft für Zahnärztliche Implantologie, Prof. Dr. Dr. h.c. Hans L. Grafelmann, zurückgeht. Die von ihm und seiner Frau begründete Oraltronics ging später in die Sybron Dental auf, OT medical war gewissermaßen ein Spin-Off des damaligen Managements mit den schon seinerzeit seit über einem Jahrzehnt bewährten Implantat-Typen. Da wiederum die amerikanische Sybron ihre Aktivitäten im deutschen Markt irgendwann eingestellt hat, ist OT medical im Grunde sogar das einzig heute noch verbliebene Grafelmann-Erbe.

Nun muss ein 30 Jahre altes System nicht unbedingt auf der Höhe der heutigen Anforderungen und Patientenbedürfnisse sein.

Das ist richtig, aber diese Implantatsysteme waren so gesehen ihrer Zeit damals weit voraus bzw. bereits so angelegt, dass man damit auch für die Ansprüche und Indikationen der implantologischen Praxis von heute gerüstet ist: Das OT-F1 Implantat ist dabei als selbstschneidendes zylindrisches Schraubenimplantat der Klassiker, mit eben jenen über 30 Jahren evident erfolgreicher Anwendung. OT-F2 mit einem innovativen selbstschneidenden Kompressionsgewinde, Platform Switch, einem konischen Eintrittsprofil und einer eigens entwickelten FourbyFour-Rotationssicherung ist der Allrounder mit gleich einer ganzen Serie intelligenter Eigenschaften im Design und der Oberfläche, die letztlich eine hohe Primärstabilität und Osteokonduktivität und damit eine sichere knöcherne Integration gewährleisten. Für bereits langzeit-abgeheilte, stark atrophe Kiefer gibt es

zudem noch das OT-F3 als kurzes konisches Pressfit-Implantat mit einer ganz besonderen Oberflächentopografie, die selbst bei einem extrem reduzierten Knochenangebot eine sichere Osseointegration bietet und damit aufwendige Augmentationen vermeiden hilft. Damit sind Sie im Grunde umfassend auf alle Herausforderungen einer implantologischen Praxis von heute vorbereitet.

Als wie wichtig erachten Sie als Zahnarzt einen günstigen Implantat-Preis?

Auch in meiner Praxis trifft inzwischen Tradition auf Innovation. Denn seit einiger Zeit steht mit meinem Sohn die nächste Generation mit am Stuhl. Wir beide denken bei allen unterschiedlichen Anschauungen und Ansätzen in unserem Tun zuallererst an unsere Patienten. Deutschland ist im Grunde im internationalen Vergleich immer noch ‚Entwicklungsland‘ bei der implantologischen Versorgungsquote. Umfragen zeigen dabei immer dieselben Ergebnisse: Neben der Angst vor zu großen Schmerzen, die dank heutiger, deutlich weniger invasiver Verfahren, eigentlich nicht mehr greift, nennen die meisten Patienten vor allem Bedenken wegen der erwarteten sehr hohen Behandlungskosten. Wenn ich aber bereits bei der Hardware mit mehreren Tausend Euro Kosten einsteige, bleibt mir als Zahnarzt schon einmal wenig Spielraum. Noch ärger: Der Patient denkt schon beim Überfliegen des Heil- und Kostenplans, ich hätte mir ja gehörig die Taschen vollgemacht. Dabei ist das Implantat für mich auch nur ein Kostenfaktor und durchlaufender Posten. Ich will aber zugunsten eines fairen Preises auch keine Kompromisse bei Qualität und Service machen, erst recht keine faulen. Insofern begrüße ich sehr, dass die condent-Gruppe mit OT medical bei gleichbleibend hoher Qualität in punkto Fertigung und Service und ‚made in Germany‘ nun für das OT-F2-Implantat mit 69,00 Euro einen äußerst attraktiven Preis aufruft, der sicherlich vielen Patienten und auch Kollegen in wirtschaftlich schwächeren Regionen helfen wird, mehr Menschen die Segnungen der modernen dentalen Implantologie zuteil werden zu lassen.

Herzlichen Dank für dieses Gespräch. ●



otmedical®

Innovative Präzision
Made in Germany

by condent


Patientenorientierte
Implantologie ist
auch eine Preisfrage!

Jetzt bestellen oder
Demotermin vereinbaren:
0800 100 41 73
info@ot-medical.de
www.shop.ot-medical.de

OT-F²

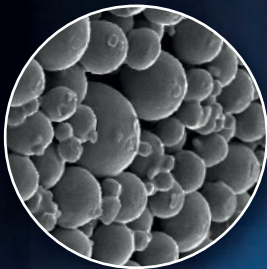
69,- €

inkl. Deckschraube




OT-F²

OT-F³ *

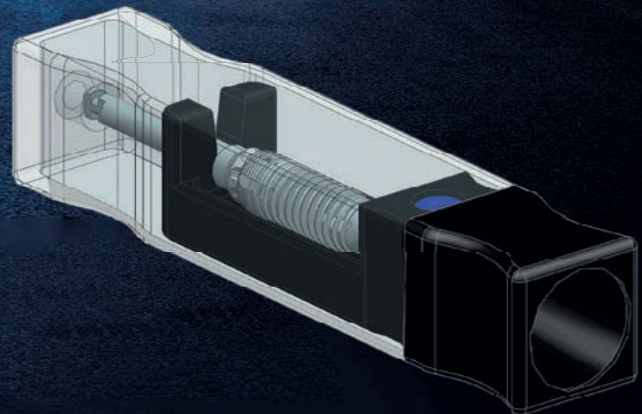


OT-F³ *



FourByFour®

Zwei Systeme -
eine Innenverbindung



Online bestellen

OT medical GmbH
Am Tabakquartier 62
28197 Bremen

Tel. 0421 557161-0
info@ot-medical.de
www.ot-medical.de

* Schulung für Anwendung erforderlich
Preise zzgl. Porto und MwSt. | Liefer- und Zahlungsbedingungen laut AGB

Ungestörte Knochenregeneration

Augmentationsverfahren haben in der Implantologie trotz vieler Alternativen weiterhin große Bedeutung. Ein kritischer Punkt dabei ist oftmals die Knochenresorption. Doch was hilft dagegen? Wir suchen Antworten bei einem Experten für GBR-Techniken.

Interview mit Dr. med. dent. Nicolas David Haßfurther

Zahnarzt, Implantologe und Weiterbildungsassistent
Oralchirurgie



Der autologe Knochen gilt bei Augmentationsverfahren als Goldstandard. Hat sich an dieser Tatsache in den vergangenen Jahren nichts verändert?

Der autologe Knochen bleibt weiterhin der Goldstandard in der Knochenaugmentation, da er aufgrund seiner osteogenen, osteopromotiven und osteokonduktiven Eigenschaften eine ausgezeichnete Integration und Regeneration ermöglicht. Die Verwendung von Knochenersatzmaterialien kann mit Komplikationen verbunden sein, wie etwa einer Infektion oder einer unzureichenden Integration des Materials.

Ein häufiger Diskussionspunkt besteht in der Frage, ob der neu gebildete autologe Knochen resorbiert und ein Knochenersatzmaterial als Resorptionsschutz notwendig ist.

Es ist bekannt, dass bei Knochenblocktransplantaten ein gewisser Teil des Transplantats im Laufe der Zeit resorbiert wird. Diese Resorptionsrate kann je nach Entnahmeort, Transplantationsstelle und Heilungsverlauf variieren. Barrieremembranen, insbesondere solche aus PTFE, schaffen eine isolierte Umgebung, was eine ungestörte Knochenregeneration ermöglicht. Die Membran schützt den neu gebildeten Knochen während der kritischen Heilungsphase, wodurch eine ausreichende Mineralisierung und Stabilität erreicht wird. Der neu gebildete Knochen ist in den frühen Stadien der Heilung besonders resorptionsanfällig. Eine längere Verweildauer der Membran hilft, diesen Zeitraum zu überbrücken und dem Knochen die nötige Zeit zur Mineralisierung zu geben. Die geplante Verweildauer der Membran variiert abhängig vom Ausmaß des Defekts zwischen drei bis sechs Monaten. Nach der Heilung unter einer Barrieremembran zeigt der neu gebildete autologe Knochen radiologisch eine ausreichende Mineralisierung, die mit der des nativen Knochens vergleichbar ist. Diese Mineralisierung sorgt dafür, dass der Knochen nicht resorbiert und langfristig stabil bleibt. Ein Knochenersatzmaterial als Resorptionsschutz ist daher nicht indiziert.

Bei welchen Indikationen verwenden Sie eine Guided Bone Regeneration?

Guided Bone Regeneration (GBR) kann bei horizontalen und vertikalen Knochendefekten um das Implantat angewendet werden. Typische Indikationen sind schmale Alveolar-kämme.

Welche Tipps haben Sie aus Ihren klinischen Erfahrungen für die GBR?

Nun, der Teufel steckt im Detail, sodass oft nur Kleinigkeiten, über Erfolg und Misserfolg entscheiden. Die PTFE-Membran sollte z.B. während des chirurgischen Eingriffs steril bleiben und die Bearbeitung der Membran nicht mit speichelkontaminierten Handschuhen oder Instrumenten erfolgen. Außerdem sollte die PTFE-Membran stabil fixiert werden. Eine stabile Positionierung kann durch Pins oder Fixierungsschrauben erreicht werden. Mit der NeoGen Cape Membran (Neoss) ist sogar eine Fixierung allein mithilfe der Implantatdeckschraube möglich. Es ist wichtig sicherzustellen, dass die Membran nicht die Wurzeln der angrenzenden Zähne berührt. Sonst könnten Bakterien einwandern und zu Infektionen führen. Ein spannungsarmer Wundverschluss mittels Periostschlitzung ist unverzichtbar. Dafür verwenden wir ausschließlich monofiles Nahtmaterial. Die Verwendung einer horizontalen Matratzennaht hilft, die Wundränder aufzustellen, um eine größere Kontaktfläche zu erzeugen. Dies unterstützt die Heilung und reduziert das Risiko einer Wunddehizensenz.

Welche Vorteile sehen Sie in der Verwendung einer PTFE-Membran?

Während andere Barrieremembranen oder Knochenschalen möglicherweise in bestimmten Eigenschaften besser abschneiden, bietet die PTFE-Membran meiner Meinung nach insgesamt den besten Kompromiss. Sie bietet eine universell einsetzbare, kostengünstige und sichere Lösung für die Knochenregeneration, ist weniger invasiv und vermeidet die hohen Kosten von allogenen Platten. Ihre Biokompatibilität, mechanische Stabilität und einfache Handhabung machen sie zu einer idealen Wahl für eine breite Patientenbasis.

Vielen Dank für das interessante Gespräch. ●

Sie möchten *vertikales Knochenwachstum* sicherstellen?

NeoGen® Cape PTFE-Membranen

EXKLUSIV
BEI
Neoss!



- ✓ Weniger Behandlungsschritte
- ✓ Bei bukkalen Knochendefiziten in der ästhetischen Zone
- ✓ Flexibilität im Behandlungsprotokoll mit zwei Spacer-Höhen



NeoGen

Implantologie nachhaltig entmystifiziert und modernisiert

Bei allen selbst gegründeten und inhabergeführten Unternehmen gibt es einen berüchtigten Kipp-Punkt: Wenn das „Hier kocht der Chef!“ eines Tages nicht mehr ausreicht, um den inzwischen riesigen Saal der (Wissens-)Hungrigen zu versorgen. Die Champions haben sich nun aus der implantologischen Community heraus bestens verstärkt.

Interview mit Rainer Zoppke

Vertriebs- und Betriebsleiter bei Champions Implants



Was hat Sie, mit langjährigen Führungspositionen bei Weltmarkt-Unternehmen, an Champions Implants gereizt?

Eigentlich ist die Frage fast beleidigend, kommt aber tatsächlich angesichts meiner langjährigen Tätigkeit beim Weltmarktführer öfter auf. Aber unterschätzen Sie mal die Champions nicht. Ich beobachte das Unternehmen und seinen Gründer, Dr. Armin Nedjat, schon seit langen Jahren und darf feststellen, dass hier ein einzigartiges und im Markt heute unersetzliches System geschaffen wurde.

Das sollten Sie uns etwas näher erläutern?

Das Champions MIMI steht für ‚Minimal Invasive Medizinische Implantation‘. Es beginnt mit dem ‚Low Speed‘-Konzept, das konische Dreikantbohrer verwendet und zur CNIP-Navigation führt, die ein Ablösen des knochenernährenden Periosts vermeidet. Das ‚Shuttle‘ im zweiteiligen (R)Evolution System dient gleichermaßen als Einbringwerkzeug, Abformwerkzeug, chirurgische Verschlusschraube, Gingivaformer und künftig auch als Scan-Abutment. Dadurch bleibt der Innenkörper des Implantats bis zum Wechsel steril. Die Innengewinde und natürlich auch die umliegenden Gewebe werden nicht durch Ein- und Ausschrauben verschiedener Gingivaformer oder Abformpfosten irritiert oder gar beschädigt. Das ist wirklich minimalinvasiv und gleichzeitig für Behandler wie Patient hocheffizient.

Welche Vorteile erziele ich mit der MIMI-Methode?

Hier haben wir gleich eine ganze Reihe von positiven Nebenwirkungen: keine Komplikationen, Nachblutungen, Schmerzen oder Schwellungen, was die Patienten sichtlich begeistert. Der Workflow ist hocheffizient: Selbst für Anfänger reduziert sich die gesamte Behandlungszeit für eine Einzelzahnversorgung von drei Stunden auf nur eine Stunde. Die Patientensitzungen werden von den bei konventionellen Systemen mit Lappenbildung mit fünf Stunden veranschlagten bei MIMI auf nur zwei kurze Termine reduziert.

Welches Indikationsspektrum deckt das Champions System ab?

Das System deckt praktisch alle Indikationen auf seine so charakteristisch patientenfreundliche und sanfte Weise ab, von verzögerten und Sofortimplantationen über die Versorgung schmaler Kiefer mit dem MIMI-II-Verfahren bis hin zu Sinuslifts über MIMI-VI. Einige Techniken und Indikationen können dabei ausschließlich mittels der Innovationen von Champions gelöst werden, wie eben der IDS als interner, direkter Sinuslift und jene MIMI-II-Eingriffe, die idealerweise mit Winkelstück-Kondensatoren und zwei Modulatoren in nur wenigen Minuten erfolgreich durchgeführt werden.

Wie unterstützt Champions Interessenten die von anderen Systemen wechseln möchten?

Implantologische Einsteiger können ihre ersten Implantate in intensiven Kursen der unternehmenseigenen Future Dental Academy eigenständig vorbereiten und inserieren, ein Novum in der implantologischen Fortbildung. Das einjährige, auf den Praxisalltag ausgerichtete CIPC-Curriculum unter der Leitung von Prof. Dr. Jean-Pierre Bernard, Universität Genf, erfreut sich bei Anfängern großer Beliebtheit. Erfahrene Implantologen, die auf das Champions System umsteigen wollen, werden effektiv online geschult und bisher war jeder Umsteiger vom System begeistert und ist dageblieben.

Welchen laufenden Support bietet Champions seinen Anwendern?

Hier war und ist für mich besonders bemerkenswert, dass unsere Zahnärzte und -innen sowie Auszubildenden nahezu rund um die Uhr zur Verfügung stehen und den Anwendern wirklich stets innerhalb weniger Minuten helfen. Diese Unterstützung ist im gesamten Markt wirklich außergewöhnlich. Auch die Anwender-Community der Champions selbst ist ausnehmend kollegial und unterstützend und hilft sich in unseren WhatsApp-Foren untereinander gern mit Tipps und gutem Rat weiter.

Herzlichen Dank für diese Einblicke. ●

25 FORTBILDUNGS
PUNKTE

copyright by
all rights reserved

*Wenn sich die
Zukunft der Implantologie
wie Urlaub anfühlt*

CHAMPIONS FUTURE SUMMIT

Mallorca

Robinson Club Cala d'Or

13-20
MÄRZ
2025

DAS PROGRAMM UND
ONLINE SIGN-IN AUF:
champions-implants.com



PRESENTED BY



CHAMPIONS 

Keine Kompromisse bei der Implantatqualität

Der EAO-Kongress in Mailand (24. bis 26. Oktober) steht praktisch vor der Tür. Beim implantologischen Jahres-Highlight wird auch die CleanImplant Foundation wieder vertreten sein, um auf die Implantat-Reinheit aufmerksam zu machen. Ein perfekter Zeitpunkt für ein paar Fragen.

Interview mit Dr. Luigi Canullo, DDS PhD

Mitglied des wissenschaftlichen Beirats CleanImplant Foundation



Was war Ihre Motivation, die CleanImplant Foundation mit Ihrem Fachwissen zu unterstützen?

Als Implantologe war ich schon immer ‚besessen‘ von der Qualität der chirurgischen Eingriffe. Anfang der 2000er Jahre begann ich, meine Aufmerksamkeit auf die Wechselwirkung zwischen lebendem Gewebe und Fremdkörpern zu richten. Immerhin handelt es sich bei Implantaten und Abutments um eine solche Wechselwirkung im Mund des Patienten. Dabei stieß ich auch schnell auf die CleanImplant Foundation und trat mit dem Studienleiter und Gründer, Dr. Duddeck, in Kontakt.

Haben Sie die wissenschaftlichen Ergebnisse der Stiftung überrascht?

Überrascht kann man nicht sagen, aber natürlich sehr interessiert. Aufgrund meiner eigenen wissenschaftlichen Erfahrung war es einfach, dem Board der Stiftung beizutreten und die Ergebnisse selber zu analysieren. Letztendlich müssen wir erkennen, dass bei Implantaten ‚steril verpackt‘ nicht immer dasselbe ist wie ‚sauber‘ oder ‚frei von Fremdpartikeln‘.

Wieso gibt es bei einem anerkannten Medizinprodukt keine unabhängige Qualitätskontrollen?

Es sieht so aus, als ob, sobald ein Implantatsystem ‚gut genug‘ für den Markt ist, es beispielsweise die FDA-Zulassung erhalten hat, nur selten unabhängige Qualitätskontrollen durchgeführt werden. Ich habe keine andere Erklärung dafür, dass Qualitätsbewertungsstudien an neuen, steril verpackten Implantaten, die von der CleanImplant Foundation durchgeführt wurden, eine so hohe Anzahl von Implantaten mit erheblichen, manchmal sogar zelltoxischen Verunreinigungen aufdecken.

Was ist mit den klinischen Auswirkungen? Könnte Ihrer Meinung nach ein Zusammenhang zwischen dem Auftreten von Periimplantitis und fabrikbedingten Verunreinigungen auf Implantaten bestehen?

Ich bin überzeugt, dass Mikroverunreinigungen auf der Implantatoberfläche zumindest den Kontakt zwischen Knochen und Implantat beeinträchtigen und Bereiche schaffen, in denen die Osteoblasten nicht mit der Implantatoberfläche in Kontakt kommen können. Auf lange Sicht können diese Verunreinigungen – oft Mikropartikel aus Plastik oder Fremdmetallen – außerdem eine Entzündungsreaktion um die Implantate herum auslösen und so den Ausbruch periimplantärer Erkrankung begünstigen.

Halten Sie es für sinnvoll, Hersteller, die bei ihrem Qualitätsmanagement keine Kompromisse eingehen, mit einem Qualitätssiegel wie das der CleanImplant Foundation auszuzeichnen?

Meiner Meinung nach könnte das natürlich Auswirkungen auf den Markt haben. Patienten könnten sich an diesem Qualitätssiegel orientieren und entsprechend die Praxis für ihre Implantatbehandlung auswählen, die einen Fokus auf die kompromisslose Qualität des jeweils verwendeten Implantatsystems hat –unabhängig vom Implantatpreis.

Sollte die Aufklärung zu diesem Thema intensiviert werden sollte, unerwünschte Komplikationen nach Implantatbehandlungen zu vermeiden?

Absolut! Viele Zahnärzte wissen bisher nichts über die Möglichkeit einer Kontamination der Implantate durch den Produktionsprozess. Daher glaube ich, dass Aufklärung zu diesem Thema wirklich hilfreich ist.

Was kann jeder Zahnarzt tun, um sich über die Implantatsysteme zu informieren, die er täglich verwendet?

Am einfachsten ist es, die Website der CleanImplant Foundation zu besuchen und sich als Mitglied zu registrieren. Oder man hört sich einen der Vorträge an, die Mitglieder des CleanImplant Boards weltweit halten.


Vielen Dank für Ihre Zeit und das Gespräch. ●

WE FIGHT DIRTY.



sterile + clean

sterile + dirty



(R)Evolution – **CHAMPIONS IMPLANTS**

SDS 1.2 – **SWISS DENTAL SOLUTIONS**

SDS 2.2 – **SWISS DENTAL SOLUTIONS**

ICX-Premium – **MEDENTIS MEDICAL**

Astra Tech EV – **DENTSPLY SIRONA**

Spiral SB/LA – **RITTER IMPLANTS**

Inverta – **SOUTHERN IMPLANTS**

whiteSKY – **BREDENT MEDICAL**

Kontakt W – **BIOTECH DENTAL**

BlueDiamond – **MEGAGEN**

s-Clean SQ-SL – **DENTIS**

ZENEX – **IZEN IMPLANT**

AnyRidge – **MEGAGEN**

SuperLine – **DENTIUM**

T6 torQ – **NUCLEOSS**

In-Kone – **GLOBAL D**

T6 – **NUCLEOSS**

UnicCa – **BTI**

Aufnahmen auf dem Raster-Elektronen-Mikroskop von neuen Implantaten - Beide Implantate mit CE-Zeichen waren steril verpackt für die Insertion bei Patienten.

Wir testen auch die in Ihrer Praxis verwendeten Implantatsysteme.

Nutzen Sie jetzt unsere unabhängige Qualitätsbewertung. Gewinnen Sie neue Patienten. Vermeiden Sie Risiken.

Besuchen Sie uns!
EAO MAILAND
Stand D 16



Stärken Sie das Vertrauen Ihrer Patienten

Werden Sie Mitglied!

Mehr Information:

www.cleanimplant.com/dentists

CLEAN IMPLANT
FOUNDATION

The independent dental implant quality assessment.

Ästhetische Planung durch Innovation

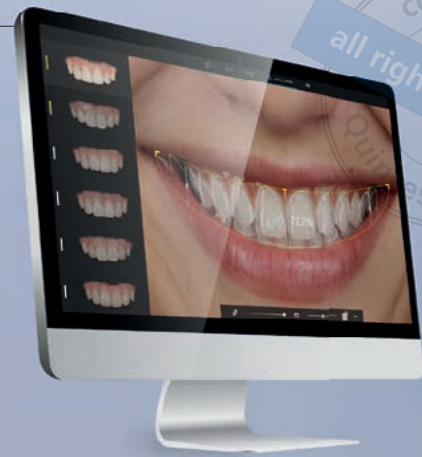Smilecloud ist eine cloudbasierte Smile Design- und Kollaborationsplattform, die Zahnärzten, Chirurgen und Dentallaboren eine bessere Kommunikation und präzise Behandlungsplanung ermöglicht. Durch die fotorealistische Visualisierung des zukünftigen Lächelns werden Patienten stärker eingebunden, was die Akzeptanz von Behandlungsfällen erhöht. Dank künstlicher Intelligenz ist dies mit nur wenigen Klicks möglich.

Biometrisches Smile Design

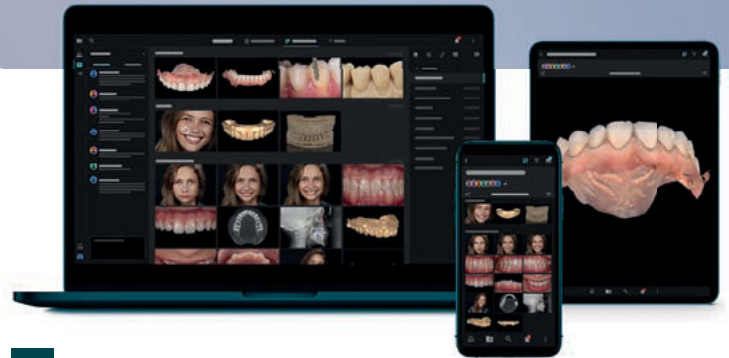Smilecloud revolutioniert die ästhetische Zahnmedizin durch die präzise Planung eines vorhersagbaren Lächelns. Mit umfangreichen Bibliotheken natürlicher Zahnformen und KI-Unterstützung kann ein fotorealistisches Lächeln mit wenigen Klicks erstellt werden. 2D-Designs lassen sich in 3D-Entwürfe umwandeln und in CAD/CAM-Programmen weiterbearbeiten. Jeder Behandlungsschritt – von der kieferorthopädischen Vorbereitung über die Implantat- und Prothetikplanung – kann auf der Plattform gespeichert und überprüft werden. Ebenso kann die statische sowie dynamische Okklusion beurteilt werden. Durch diesen innovativen und kollaborativen Ansatz gewährleistet Smilecloud vorhersagbare und ästhetisch ausgereifte Ergebnisse, die die Patientenbindung stärken und die Fallakzeptanz fördern.

Effiziente Zusammenarbeit im Team

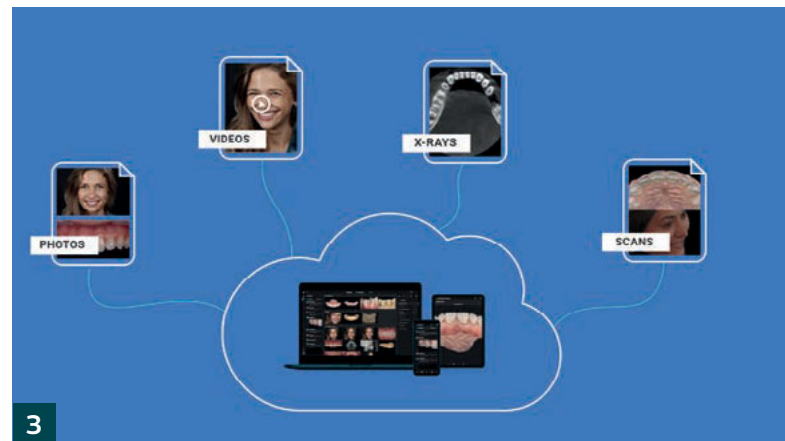Mit Smilecloud können Falldokumentationen (Fotos, Videos, IOS-Datensätze, STL- und PLY- sowie DVT-Daten, 3D-Gesichtsscans und PDFs) in einem privaten und DSGVO-konformen Arbeitsbereich hochgeladen werden. Eine zentrale Fallbibliothek und eine intuitive, visuelle Storyline ermöglichen das schnelle und sichere Verschieben von Bildern und Informationen. Mit nur einem Klick können weitere Personen zur Zusammenarbeit eingeladen werden. In den virtuellen Behandlungsräumen können Auftragsbeschreibungen angelegt und kommentiert werden. Dies ermöglicht dem interdisziplinären Team an der gemeinsamen Vision des Endziels zu arbeiten. Ein großer Vorteil dabei ist außerdem der ortsunabhängige Zugriff auf Smilecloud. Die Behandlungsräume sind jederzeit und überall über einen Internetbrowser und eine App zugänglich.



1



2



3

Fazit

Mit diesem ganzheitlichen Ansatz bietet Smilecloud (Straumann) eine umfassende Lösung für die ästhetische Zahnmedizin, die präzise Planung, effektive Zusammenarbeit und eine stärkere Patientenbindung vereint. Um die Funktionen unverbindlich testen zu können, besteht die Möglichkeit einer kostenfreien 14-tägigen Testphase. Die Registrierung kann direkt unter www.straumann.de/smilecloud vorgenommen werden. Für weitere Informationen steht außerdem ein unverbindliches Online-Demo-Format zur Verfügung. ●

- 1 Mit nur wenigen Klicks und KI-Unterstützung wird ein fotorealistisches Lächeln erstellt.
- 2 Smilecloud läuft auf allen Endgeräten und ermöglicht eine bessere Kommunikation und präzise Behandlungsplanung.
- 3 Mit Smilecloud können Falldokumentationen in einem privaten und DSGVO-konformen Arbeitsbereich hochgeladen werden.

STRAUMANN® iEXCEL
**IHR SCHLÜSSEL
ZU EXZELLENZ**



Entdecken Sie unser leistungsstarkes System für
Dentalimplantate.
Ein Instrumentenset.
Vier Implantatdesigns.
Eine Prothetikverbindung.

Langzeitstudien zeigen: Periimplantitis vermeidbar

Periimplantitis ist die größte Herausforderung der dentalen Implantologie. Laut S3-Leitlinie der EFR (Juni 2023) betrifft Periimplantitis mit 22 % mehr als jedes fünfte Implantat [1]. Die Prävalenz von periimplantärer Mukositis, der Vorstufe von Periimplantitis im Weichgewebe, ist fast doppelt so hoch. Das Periimplantitis-Management ist herausfordernd, unvorhersehbar und mangels erfolgreicher Therapien mit signifikanter Morbidität assoziiert [2,3].

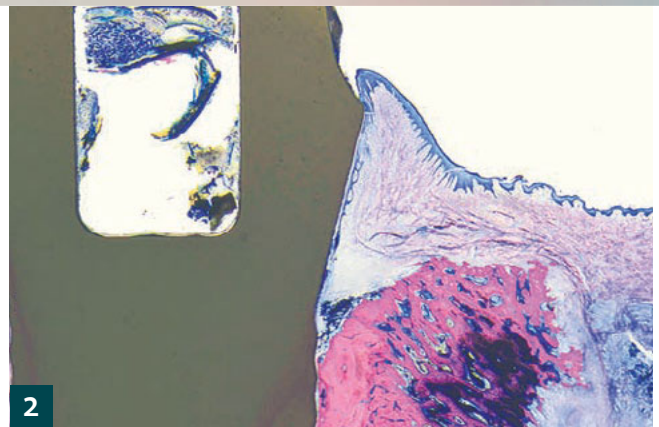
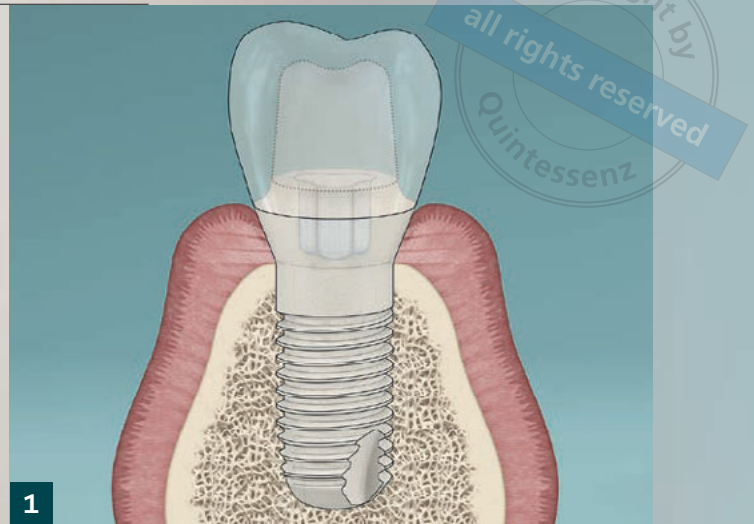
Außerdem ist bekannt, dass mit den heutigen Therapieoptionen eine Re-Osseointegration der initial exponierten Implantatoberfläche niemals erreicht werden kann [4,5]. Das bedeutet: Hat sich Periimplantitis bei einem Patienten erst einmal entwickelt, führen Behandler einen Kampf, der langfristig nicht zu gewinnen ist. Da Periimplantitis derart prävalent und mit traditionellen Implantatkonzepten scheinbar nicht unter Kontrolle zu bekommen ist, muss unser Fokus auf Prävention liegen – mithilfe von neuen Konzepten und Technologien.

Zero Periimplantitis: Erstmals in der Geschichte möglich

Dass Periimplantitis mit neuesten Technologien nachweislich vermeidbar ist, beweist das Patent Implantatsystem. Forscherteams an führenden Universitäten Europas untersuchten in Lanzeitstudien zweiteilige Patent-Implantate (Abb. 1) über neun und bis zu zwölf Funktionsjahre. Erstaunlich: Alle Patent-Implantate waren nach Beobachtungsende völlig frei von Periimplantitis – sogar bei Rauchern und Patienten mit kompromittierter Gesundheit (Diabetes, Parodontitis, Krebs etc.) und/oder mangelhafter Mundhygiene [5]. Zudem wurden sehr geringe Raten periimplantärer Mukositis von 13 und 10 % dokumentiert.

Weichgewebe: Schlüssel zum Erfolg

Die transmukosale Oberfläche des Patent-Implantats ist nicht maschinert, sondern mit einer idealen Mikro- und Makrotopografie strukturiert und somit auf die bestmögliche Adhäsion von Weichgewebe ausgelegt. Dadurch entsteht zwischen Patent-Oberfläche und Weichgewebe ein echter Verbund – eine starke Verteidigungsbarriere gegen Plaque und Bakterien. Zudem hat das Patent-System keinen Mikrosplatt auf subgingivalem Niveau. Derartige Spalten finden sich bei den meisten



herkömmlichen Implantatsystemen. Sie stellen ein Einfallstor für Bakterien dar und sind aufgrund ihrer Positionierung im Weichgewebereich oder auf Knochenniveau nicht kontrollier- oder pflegbar. Bei Patent sind prothetische Verbindungsstelle und Kronenrand dagegen bewusst im pflegbaren Bereich positioniert, der für zahnärztliche Kontrollen und die häusliche Mundhygiene zugänglich ist.

Eindeutiges Fazit

Die Medizin und Materialforschung haben sich weiterentwickelt. Der aktuelle Stand der Wissenschaft zeigt eindeutig, dass sich periimplantäre Mukositis im Praxisalltag gänzlich vermeiden und Perimukositis deutlich reduzieren lässt. Marco Waldner, geschäftsführender Gesellschafter bei Patent, kommentiert dazu: „Jetzt liegt es in der Verantwortung der Zahnmediziner, aus all den verfügbaren Technologien die richtige zu wählen.“ ●



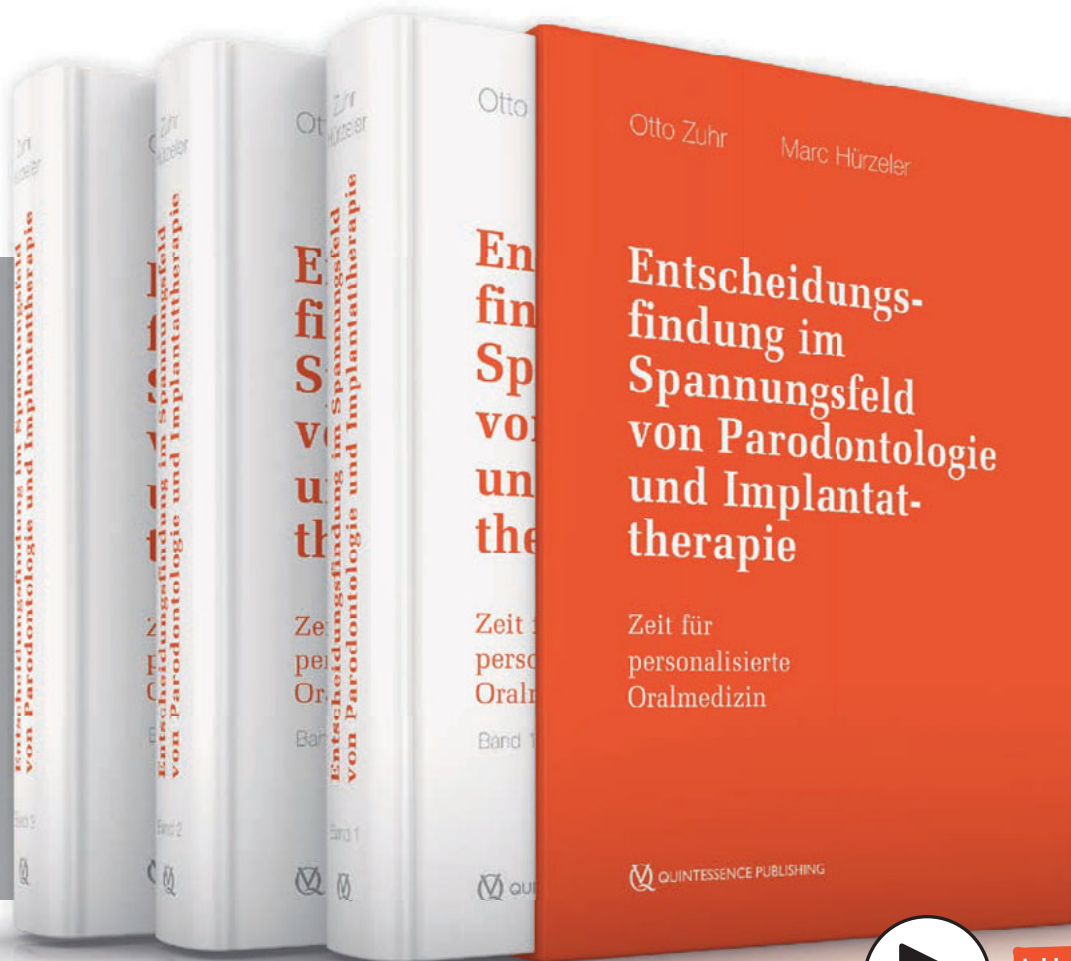Scan mich!

LITERATUR
zu dieser Publikation

1 Zwischen Weichgewebe und Patent-Implantatoberfläche entsteht ein echter Verbund.

2 Der starke Kontakt zwischen Mukosa und Implantatoberfläche verhindert eine Abwärtsmigration von Plaque. (©Peter Schüpback)

ZEIT FÜR PERSONALISIERTE ORALMEDIZIN!



Otto Zuhr | Marc Hürzeler

Entscheidungsfindung im Spannungsfeld von Parodontologie und Implantattherapie

Zeit für personalisierte Oralmedizin

3 Bände im Hardcover im Schuber

ca. 1.900 Seiten, ca. 4.900 Abb.,

19 Videos

ISBN 978-3-86867-625-9

Artikelnr.: 21070

Vorbestellpreis € 398,-

(gültig bis 3 Monate nach Erscheinen,
danach € 498,-)

Erscheint September 2024



**Inklusive 19 Videos mit
34 Minuten Gesamtlaufzeit!**

Auf Basis aktueller Forschungsdaten ist es heute nicht mehr gerechtfertigt, als Zahnarzt oder Zahnärztin für oder gegen den Erhalt stark vorgeschädigter Zähne beziehungsweise für oder gegen Implantate zu sein. Vielmehr ist die Zeit gekommen, sich von Dogmen zu lösen und beide Welten – Zahnerhaltung und Implantattherapie – zum Wohle der Patienten zu einem sinnvollen Ganzen zusammenzufügen.

In dieser einzigartigen Publikation zeigen die beiden Autoren, wie sich unter Beachtung der wissenschaftlichen Erkenntnisse

und der individuellen Risikoprofile und Bedürfnisse der Patientinnen und Patienten gesunde und stabile gingivale und periimplantäre Weichgewebe erzielen lassen.

Das dreibändige Kompendium enthält dafür alle biologischen und technischen Grundlagen (Band 1) sowie sämtliche chirurgischen Techniken (Band 2 und 3) – in herausragender Form aufbereitet, brillant illustriert und durch umfangreiches Videomaterial ergänzt. Dieses Werk ist ohne Zweifel ein Novum in der zahnmedizinischen Fachliteratur!



www.quint.link/zuhr-buch-neu



buch@quintessenz.de



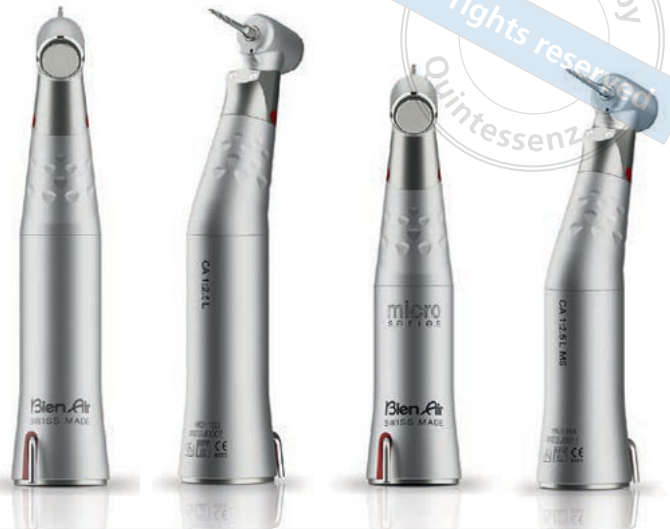+49 (0)30 761 80 667

 **QUINTESSENZ PUBLISHING**

Die Etablierung eines neuen Standards

Ultimative Zuverlässigkeit wie bei einem Schweizer Uhrwerk ist eines der klaren Ziele von Bien-Air. Mit diesem Ziel im Blick haben die Experten des Schweizer Unternehmens jetzt eine ganz neue Version ihres Winkelstücks CA 1:2.5 vorgestellt, das in der Qualität kontinuierlich verbessert worden ist.

1



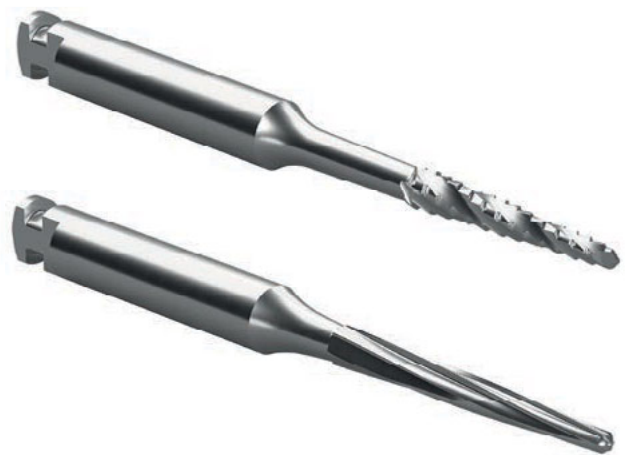Um den Kunden diese Hightech-Winkelstücke mit unübertroffener Leistung anbieten zu können, ist die neue Version des Schnellläufer-Winkelstücks 1:2.5 nun mit extralangen (34 mm) chirurgischen Latch-Bohrern kompatibel. Dies ist einzigartig und macht dieses Instrument so zum neuen Standard in der Chirurgie und Parodontologie. Abgesehen von dieser technischen Innovation ist das Bien-Air-Winkelstück ein Beispiel für echtes ergonomisches Design: Die interne Irrigationsleitung und der kleinere Kopf erleichtern die Handhabung des Instruments und ermöglichen eine vollständige Sicht auf den Operationsbereich, wodurch die Effizienz des Instruments erheblich gesteigert wird. Die Verwendung von rostfreiem Stahl garantiert eine höhere Zuverlässigkeit und eine überlegene Korrosionsbeständigkeit.

Eine Innovation von Bien-Air

Bien-Air verspricht den Anwendern, dass sie dank des verbesserten Produkts eine völlig neue Welt entdecken können und sich ihnen viele neue Arbeitsmöglichkeiten eröffnen werden, wenn sie das Schnellläufer-Winkelstück mit den extralangen Latch-Bohrern kombinieren. Das Ergebnis ist laut der Schweizer Experten ein Instrument, dessen Haltbarkeit sich verdoppelt und das in allen getesteten Szenarien eine unübertroffene Vielseitigkeit und Zuverlässigkeit demonstriert. Die neuen CA 1:2.5-Winkelstücke sind beispielsweise bei einer Wurzelspitzenresektion über die Hemisektion bis hin zu Kronenverlängerungen und die Entfernung von Weisheitszähnen einsetzbar. Doch das ist noch nicht alles. Die Kombination aus Winkelstück und extralangen Latch-Bohrern bietet den Anwendern noch weitere Vorteile:

- Größere Robustheit dank des einzigartigen Designs der Latch-Bohrer

2



- Verbesserte Stabilität und weniger Vibrationen dank der langen Bohrer
- Höhere und optimierte Schnittgeschwindigkeit für eine herausragende Effizienz

Von Bien-Air entwickelte Latch-Bohrer

Der neue Standard in der Chirurgie und Parodontologie dank Kombination von Winkelstück und Bohrer durch Bien-Air Dental ist eine regelrechte Revolution. Revolutionär ist auch, dass die Latch-Bohrer ab sofort direkt auf der Internetseite des Schweizer Unternehmens mit 15 % Rabatt im Online-Shop gekauft werden können. Die neuen Bohrer sind in zwei verschiedenen Ausführungen erhältlich: Typ Zekrya und Typ Lindemann, beide in den Versionen L (28 mm) oder XL (34 mm).

1 Das neue Schnellläufer-Winkelstück CA 1:2.5 wurde von Bien-Air qualitativ kontinuierlich weiterentwickelt.

2 Die neuen Latch-Bohrer gibt es in zwei Versionen: Typ Zekrya und Typ Lindemann.

DEMED PX3 + CHIROPRO PLUS

IMPLANTOLOGY
motor system

ORAL SURGERY
motor system



Perfekt für
Chirurgiemotor
und Intraoral-
scanner

Bien-Air Deutschland GmbH

Hans-Bunte-Straße 11 79108 Freiburg Germany Tel.: +49 (0)761 45 57 40 ba-d@bienair.com www.bienair.com

BTI-Innovationen: Neue Implantatlinie und neues Chirurgie-System

Gleich zwei Neuheiten präsentierte BTI (Biotechnology Institute) den Kunden im Frühjahr 2024: eine neue Implantatlinie sowie ein System für die geführte implantologische Chirurgie. Mit Core-X geht BTI neue Wege in der implantologischen Behandlung von schwierigen Knochenverhältnissen.

Ziel des neuen Implantatsystems ist es, eine hohe Primärstabilität in schwierigen Situationen zu gewährleisten, insbesondere bei Patienten mit Extraktionsalveolen und geringer Knochendichte.

Besondere Makrogeometrie

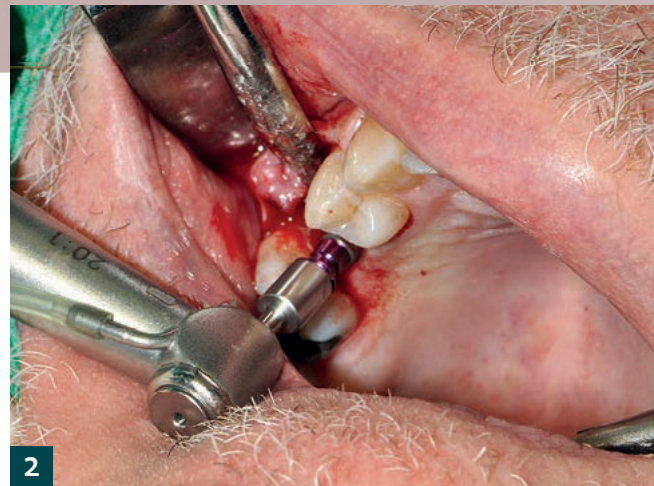
Das Design des Core-X Implantats wurde speziell entwickelt, um die Knochenkonsolidation zu verbessern und eine effektive apikale Verankerung zu erreichen, die in vielen Fällen sogar eine sofortige Belastung des Implantats ermöglicht. Ein wichtiger Aspekt des Core-X-Implantats ist seine Makrogeometrie. Diese ermöglicht eine effektive Verdichtung des umgebenden Knochens während der Insertion, was die Stabilität des Implantats deutlich erhöht. Diese Eigenschaft ist besonders in Situationen von Bedeutung, in denen die Knochendichte gering ist und herkömmliche Implantate keinen ausreichenden Halt finden würden. Die Oberflächenstruktur der BTI-Implantate zeichnet sich durch drei unterschiedliche Rauheiten aus, die entlang des Implantats variieren: abgeschwächt am Implantathals, mittel am Implantatkörper und erhöht an den Gewinden. Diese spezifische Oberflächenbeschaffenheit, kombiniert mit einer chemischen Modifikation durch Kalziumionen, fördert nicht nur die Osseointegration, sondern minimiert auch effektiv die Anhaftung von Bakterien. Diese Eigenschaften sind entscheidend für die langfristige Gesundheit und Stabilität des Implantats sowie für die Reduzierung des Entzündungsrisikos.

Stop & Guide – die neue geführte Chirurgie von BTI

Neu von BTI ist auch das Stop & Guide-System, das einen echten Fortschritt in der Implantatchirurgie darstellt. Es er-



1



2

möglicht das geführte Setzen von Implantaten auf neuartige Weise, basierend auf einer intelligenten Kombination aus präziser Planung und hochentwickelter technischer Ausstattung. Das Stop & Guide-System von BTI zeichnet sich durch Vielseitigkeit und Flexibilität aus, da es sowohl als „Bohrstopp-Kit“ für die konventionelle (freihändige) Chirurgie als auch als „Guided Surgical Kit“ für die Pilotbohrung, die semi-geführte und vollständig geführte Implantation eingesetzt werden kann. Die Anwendung des Stop & Guide Systems erfordert eine sorgfältige Vorbereitung und Planung. Zunächst ist eine detaillierte Röntgenuntersuchung des Patienten mittels Digitaler Volumentomografie (DVT) notwendig, um eine exakte Visualisierung der Kieferstrukturen zu gewährleisten. Ebenso wichtig ist ein Scan der Schleimhautoberfläche, typischerweise im STL-Format, um die exakte Topografie für die Implantation zu erfassen. Ein zentraler Bestandteil des Systems ist die Bohrschablone, die mit einer Planungssoftware erstellt wird. Die Schablone enthält präzise gefertigte stecco-Titanhülsen, die für die Führung der Bohrer während der Operation von entscheidender Bedeutung sind. Die Verwendung des W&H Chirurgie-Winkelstücks (WI-75 E/KM), das mit dem Konnektor, an dem die Führungen befestigt werden, kompatibel ist, gewährleistet eine exakte Ausrichtung und Positionierung der Implantate. ●

1 Die neue Implantatlinie Core-X von BTI ist die Lösung bei geringer Knochendichte und Extraktionsalveolen.

2 Mit Stop & Guide besteht die Möglichkeit, das Implantat sowohl freihändig also auch geführt zu inserieren (Quelle: Dr. Andreas Petschelt).




copyright by
all rights reserved
btⁱ

Biotechnology
Institute

DAS NEUE IMPLANTAT

CORE-X[®]



ENTDECKEN SIE DAS
GESAMTE CORE-X[®]
SORTIMENT



Scannen Sie diesen
QR-Code für weitere
Informationen

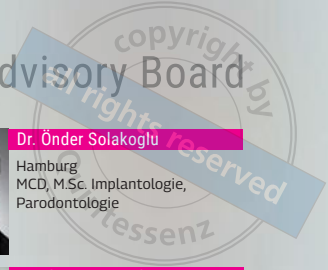
BESCHLEUNIGTE BEHANDLUNG BEI GERINGER KNOCHENDICHTE UND EXTRAKTIONSALVEOLEN

AUS 3 GRÜNDEN:

1. Verbesserte Primärstabilität und Knochenkondensation
2. Verbesserte Osseointegration durch die UNICCA[®]-Oberfläche
3. Einfache Prothetik - eine einzige Verbindung für alle Implantate



X-tra Stabilität



Univ.-Prof. Dr. Dr. Bilal Al-Nawas
Mainz
MKG-Chirurgie, Knochen- und Weichgewebsmanagement, EBM, Hygiene und Infektiologie

ZT Uli Hauschild
San Remo, Italien
Computergesteuerte Implantologie, Digitale Zahnmedizin, Komplexe Behandlungsplanung, Implantatprothetik, Ästhetik

Prof. Dr. Thomas Ratajczak
Sindelfingen, Ulm
Medizinrecht, Sozialrecht

Dr. Önder Solakoglu
Hamburg
MCD, M.Sc. Implantologie, Parodontologie

Prof. Dr. Eduardo Anita
Vitoria, (Alava), Spanien
Regenerative Medizin, Implantologie, Prothetik

Prof. Dr. Joachim S. Hermann
Stuttgart
Implantologie, Parodontologie, Ästhetische Zahnmedizin

Dr. Florian Rathe
Forchheim
Parodontologie, Implantologie, Periimplantitistherapie, Ästhetische Zahnmedizin

Dr. Thomas Staudt
Frankfurt/Main
Implantologie, Laserzahnheilkunde

Dr. Georg Bayer
Landsberg am Lech
Implantologie, Knochenregeneration, Prothetik, Past Präsident DGÖI

Dr. Frank Hoffmann
Hamburg
Implantologie, Mukogingivalchirurgie, Perioprothetik

Dr. Stefan Ries
Wertheim
Implantologie

Dr. Marius Steigmann
Neckargemünd
Adjunct Clinical Associate Professor University of Michigan

Dr. Sebastian Becher
Düsseldorf
Parodontologie, Implantologie, Periimplantitis-Behandlung

Dr. Oliver Hugo
Berlin
M.Sc. Implantologie, Implantatprothetik, GBR, Sofortimplantationen, Hart- und Weichgewebsmanagement

Prof. Dr. Georgios Romanos
Stony Brook, New York, USA
Professor School of Dental Medicine Dept. of Periodontology

Dr. Dr. Alexander Steiner
Berlin
Implantologie, Epithetik

Dr. Angela Bergmann
Düsseldorf
Fachzahnärztin für ÖGW, Fachjournalistin, Infektionshygiene

Eleni Kapogianni
Schweinfurt
Implantatchirurgie, Implantatprothetik
M.Sc. Parodontologie, M.Sc. Implantattherapie

Prof. Dr. Dr. Daniel Rothamel
Mönchengladbach
Implantologie, Augmentationen, Biomaterialien, MKG-Chirurgie

Prof. Dr. Dr. Philipp Streckbein
Limburg, Gießen
Mund-, Kiefer und Gesichtschirurgie, Implantologie, Knochenmanagement

Prof. Dr. Fred Bergmann
Viernheim
Oralchirurgie, Implantologie, PA
Past Präsident DGÖI, ICOI

Dr. Mario Kirste
Frankfurt/Oder
Implantologie, Bone-Management

Prof. Dr. Thea Rott
Köln
M.Sc. Implantologie, Parodontologie, Ästhetische Zahnmedizin

Dr. Dr. Anette Strunz
Berlin
Fachärztin für Mund-, Kiefer-, Gesichtschirurgie, Implantologie, DVT, Pressesprecherin DGI

Dr. Sven Marcus Beschnidt
Baden-Baden
Implantologie, Spezialist für Prothetik

Dr. Henriette Lerner
Baden-Baden
Implantologie, Parodontologie, Ästhetische Zahnheilkunde

Prof. Dr. Dr. Eik Schiegnitz M.Sc.
Mainz
Implantologie, Oralchirurgie, Parodontologie

Dr. Georg Taffet
Rielasingen-Worblingen
M.Sc. Implantologie und Orale Chirurgie

Dr. Peter Bongard
Moers
Behandlungsplanung (funktionell/ästhetisch), Implantologie, Parodontologie

Dr. Wolf-Ullrich Mehmke
Chemnitz
Implantologie, Laserzahnheilkunde

Priv.-Doz. Dr. Dr. Markus Schlee
Forchheim
Implantologie, Parodontologie

Dipl. ZT Olaf van Iperen
Wachtberg
Implantologie, Ästhetik

Dr. Michael Claar
Kassel
Implantologie, Oralchirurgie

Prof. Dr. Michael Payer
Graz, Österreich
Orale Chirurgie, Implantologie, Geweberegeneration, Biomaterialien, Materialkunde

Dr. Paul Schuh
München
Implantologie, Parodontologie, digitale Zahnmedizin

Dr. Alexa van Schöll
Düsseldorf
Ästhetische Zahnmedizin, Implantologie, Implantatprothetik

Dr. Annette Felderhoff-Fischer
München
Oralchirurgie, Digitale Implantologie

Dr. Pantelis Petrakakis
Düsseldorf
Fachzahnarzt für ÖGW, Fachjournalist, Epidemiologie, Statistik, Dental Public Health

Dr. Doris Seiz
Kelsterbach
Implantologie, Oralchirurgie

Dr. Bastian Wessing
Berlin
Implantologie, Implantatprothetik, Hart- und Weichgewebsmanagement, GBR, Sofortimplantationen

Dr. Sven Görrissen
Kaltenkirchen
M.Sc. Implantologie, Knochenregeneration, Implantatprothetik, Vorstandsmitglied DGÖI

Dr. Peter Ranzelzhofer
München
Implantologie, Prothetik

Univ.-Prof. Dr. Dr. Ralf Smeets
Hamburg
MKG-Chirurgie, Implantologie, Hart- und Weichgewebsmanagement, Biomaterialien

Dr. Dr. Bijan Zahedi
Ratingen
Implantologie

Haben Sie eine Anregung oder Frage? Wünschen Sie ein spezielles Thema in **pip** oder möchten Sie mit einem Mitglied des **pip EA – Editorial Advisory Boards** Kontakt aufnehmen? Schreiben Sie einfach an: **ea@frag-pip.de**

pip impressum

Herausgeber:
Quintessenz Verlags-GmbH

Gründungsherausgeberin:
Marianne Steinbeck

Chefredakteur:
Sven Skupin
skupin@quintessenz.de

Chefin vom Dienst:
Dr. med. dent. Angela Bergmann
ab@frag-pip.de

Chefredakteur Wissenschaft International:
Dr. med. dent. Pantelis Petrakakis
pp@frag-pip.de

Chefredakteure Klinik & Praxis:
Dr. med. dent. Thomas Staudt
Dr. med. dent. Peter Ranzelzhofer

Ressortleitung:
Kerstin Jung
kj@kommunikation-dental.de

Abo-/Leserservice:
Adelina Hoffmann
abo@quintessenz.de

Webdesign und Online-Support:
Mike Kieschnick
mike@neondots.com

Anzeigen & PR:
Markus Queitsch
queitsch@quintessenz.de
Mob.+49 (0) 172 -933 71 33

Grafik & Layout:
Jan Sczepanski
info@sczep.de

Druck und Vertrieb:
Gotteswinter und FIBO Druck- und Verlags GmbH
Joseph-Dollinger-Bogen 22,
80807 München
www.gfdruck.de

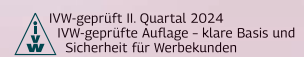
Verlag:
Quintessenz Verlags-GmbH
Iffentpfad 2-4 · 12107 Berlin
Tel.: +49 (0) 30 761 80-5
Fax: +49 (0) 30 761 80-680
www.quintessenz-publishing.com

Andere als mit redaktionseigenen Signaturen gezeichnete Beiträge und als redaktionsfremd gekennzeichnete Sonderleiste unterliegen nicht der Verantwortlichkeit

der Redaktion. Alle Rechte, auch das der Nutzung in elektronischen Datenbanken, sind dem Verlag vorbehalten.

Für unverlangt eingesandte Materialien wird keine Haftung übernommen. Bei Einreichung von Manuskripten und sonstigen Materialien gilt das Einverständnis zur vollen oder auszugsweisen Veröffentlichung, auch in elektronischen Medien, als gegeben.

Frequenz:
6 x jährlich (Februar, April, Mai, August, September, November)
15. Jahrgang 2024
Es gilt die Anzeigenpreislise, gültig ab 01.09.2023
Druckauflage: 16.327 Expl./Verbreit.
Auflage: 15.874 Expl.



Diese Ausgabe enthält Beilagen von:
Bego Implants Systems GmbH & Co. KG, Bien-Air Deutschland GmbH, Carl Martin GmbH, Champions-Implants GmbH, Condent GmbH, Fraga Dental GmbH, mectron Deutschland Vertriebs GmbH, medentis medical GmbH, Nobel Biocare Deutschland GmbH, Permadental GmbH, Quintessenz Verlags-GmbH Wegmann, Zantomed GmbH.

Termin: pip Ausgabe November 2024
Redaktionelle Beiträge: 20.09.2024
Anzeigenbuchungen: 2024 ausgebucht
Beilagen: 2024 ausgebucht
www.frag-pip.de: 2024 ausgebucht
pip Newsletter: 2024 ausgebucht

Implantologie ohne Periimplantitis

Durch Langzeitstudien unabhängig belegt^{1,2}

- **Einzigartige Anheftung** von Weichgewebe
- **Starke Abdichtung** gegen Bakterien
- **Kein Mikerspalt** auf Knochenniveau
- Langfristig **keine Periimplantitis**

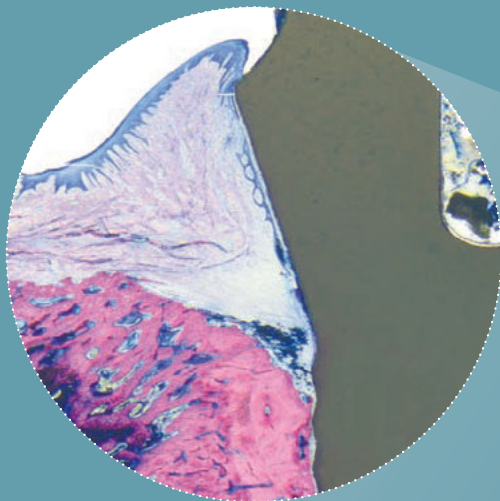
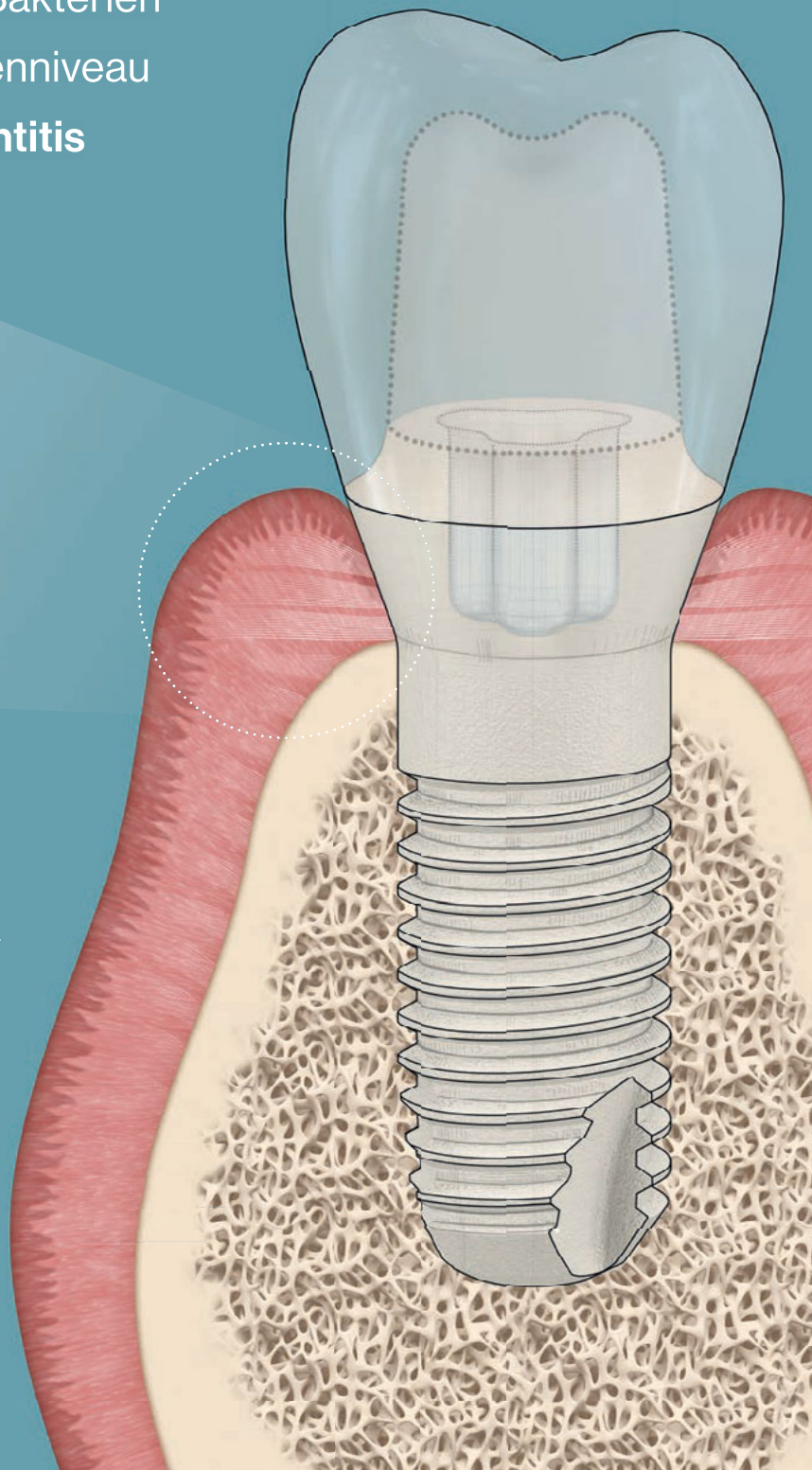


Abbildung © Dr. Peter Schüpbach



1. **Brunello G, Rauch N, Becker K, Hakimi AR, Schwarz F, Becker J.**
Two-piece zirconia implants in the posterior mandible and maxilla: a cohort study with a follow-up period of 9 years. Clin Oral Implants Res. 2022 Dec;33(12):1233–44. doi: 10.1111/clr.14005. PMID: 36184914.
2. **Karapatakis S, Vegh D, Payer M, Fahrenholz H, Antonoglou GN.**
Clinical performance of two-piece zirconia dental implants after 5 and up to 12 years. Int J Oral Maxillofac Implants 2023;38:1105–1114. doi: 10.11607/jomi.10284



Erstmals in der Geschichte der Zahnmedizin hat ein Implantatsystem **Periimplantitis** in zwei Langzeitstudien **erfolgreich verhindert**. Erfahren Sie mehr auf www.mypatent.com

all rights reserved

 QUINTESSENCE PUBLISHING

Quintessenz Verlags-GmbH
Ifenpfad 2-4
12107 Berlin
<https://frag-pip.de>