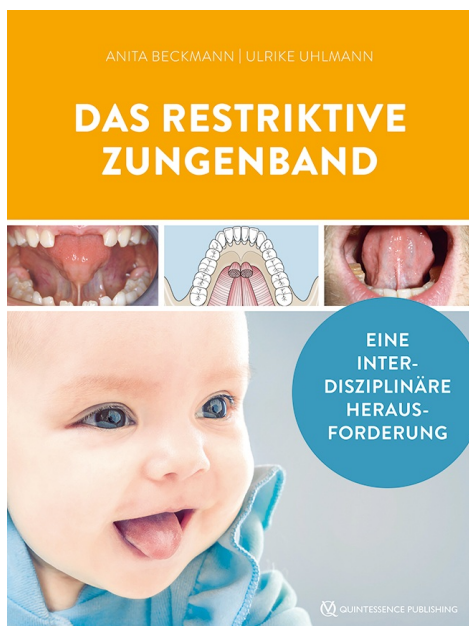





Edition: 1st Edition 2024
pages: 256
Images: 370
Cover: Hardcover; 21 x 28 cm
ISBN: 978-3-86867-610-5
Published: September 2024

Quintessence Publishing Company, Inc.

 411 North Raddant Road
IL 60510 Batavia
United States of America

 +1 (0)630 / 736-3600

 +1 (0)630 / 736-3633

 contact@quintbook.com

 <https://www.quintessence-publishing.com/usa/en>

Book information

Editor: Beckmann, Anita / Uhlmann, Ulrike

Title: Das restriktive Zungenband

Subtitle: Eine interdisziplinäre Herausforderung

Short text:

Die Zunge hat eine wichtige Funktion für die Entwicklung des myofunktionellen Gleichgewichts. Aus diesem Grund kann ein zu kurzes Zungenband mit eingeschränkter Zungenbeweglichkeit weitreichende Folgen haben und Zahnfehlstellungen, Probleme beim Stillen, bei der Nahrungsaufnahme, der Atmung, der Sprachentwicklung und allgemein bei der motorischen und sensorischen Entwicklung verursachen. Die Autorinnen und Autoren behandeln wissenschaftlich fundiert sämtliche Aspekte des Themas für alle Altersstufen der Patient/-innen und auf der Grundlage ihrer praktischen Erfahrungen als Zahnarzt/-innen, Kieferorthopäd/-innen, Osteopath/-innen, Physiotherapeut/-innen, Logopäd/-innen und Stillberater/-innen.

Inhalt

Teil A. Die Embryologie, Anatomie und Physiologie der Kopf- und Unterzungenregion

Kapitel 01. Einführung ins Thema

Kapitel 02. Die Morphologische Entwicklung des Schädels

Kapitel 03. Embryologische Gesichtspunkte der Unterzungenregion

Kapitel 04. Makro- und Mikroanatomische Gesichtspunkte der Zunge, der Unterzungen- und Mundbodenregion und des Zungenbandes

Kapitel 05. Physiologische Aspekte des orofazial-respiratorischen Systems aus verschiedenen Blickwinkeln

Teil B. Ganzheitliche Betrachtung

Kapitel 06. Die Zunge im ganzheitlichen Kontext

Teil C. Die Pathologie oraler Restriktionen und deren interdisziplinäres Management in den verschiedenen Altersklassen

Kapitel 07. Einführung

Kapitel 08. Pathologie der morphologischen Schädelentwicklung

Kapitel 09. Das funktionell einschränkende ZB im Säuglingsalter

Kapitel 10. Das funktionell einschränkende Zungenband im Milch- und Wechselgebiss

Kapitel 11. Das verkürzte Zungenband im Erwachsenenalter

Teil D. Trennmedien, Therapieentscheidungen und Misserfolge, Diskussion und Netzwerkgestaltung

Kapitel 12. Laser

Kapitel 13. Misserfolge und Komplikationen

Kapitel 14. Die Entscheidung des „Nicht-Trennens“, der optimale Zeitpunkt für die Frenotomie und teilweise Trennungen als Therapieoption

Kapitel 15. Diskussion zur Notwendigkeit des aktiven Wundmanagements

Kapitel 16. Effiziente Wege für die interdisziplinäre Zusammenarbeit und nützliche Arbeitsunterlagen

Anhang

Categories: General Dentistry, Pediatric Dentistry