

Alice von Laffert, Andrea-Maria Schmidt-Westhausen

## Pemphigoide

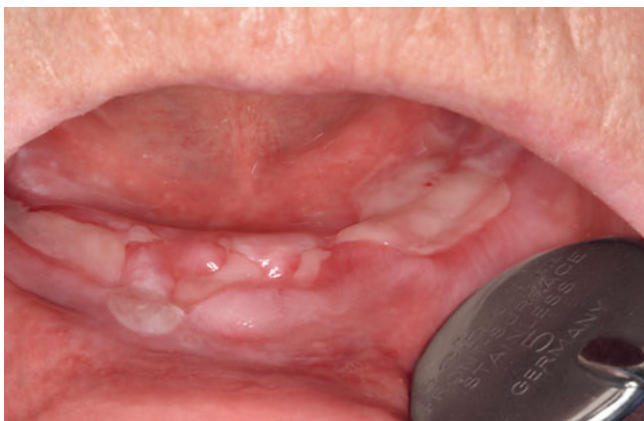**Sowohl das bullöse Pemphigoid (BP) als auch das vernarbende Schleimhautpemphigoid (VSP) gehören zur Gruppe der Autoimmundermatosen. Das BP stellt hierbei die häufigste blasenbildende Autoimmundermatose dar, wobei hier die orale Mukosa nur selten (10 bis 30 %) betroffen ist. Beim VSP ist die orale Mukosa häufiger betroffen, insgesamt ist die Erkrankung jedoch deutlich seltener.**

Beide Autoimmundermatosen treten gehäuft im fortgeschrittenen Erwachsenenalter auf, meist > 60 bis 70 Jahre. Das BP kann mit weiteren Autoimmunerkrankungen assoziiert sein wie z. B. der Colitis ulcerosa<sup>1</sup> oder der rheuma-

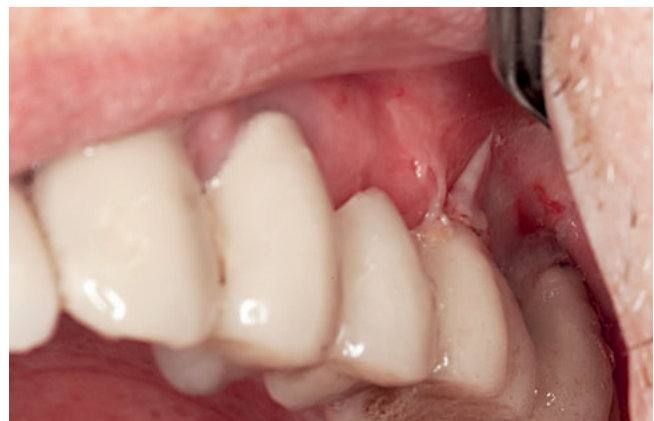toiden Arthritis, auch Neoplasien können mit dem Auftreten eines BP vergesellschaftet sein. Daneben kann das BP auch durch Medikamenteneinnahme induziert werden (z. B. Penicillin, Diazepam und Furosemid)<sup>2</sup>. Klinisch treten meist beim BP (Abb. 1 und 2) und VSP (Abb. 3) im Mund nur schmerzhaft Erosionen als Sekundäreffloreszenzen in Erscheinung, da die subepithelialen Blasen der oralen Mukosa frühzeitig aufplatzen und nur selten innerhalb des Untersuchungsmoments zu sehen sind. Ursächlich für die Blasenbildung ist die Beschädigung der Zell-Zell-Verbindungen durch körpereigene Antikörper<sup>3</sup>. Die Nikolski-Phänomene I und II lassen sich in der Mundschleimhaut

aus diesem Grund nur eingeschränkt anwenden.

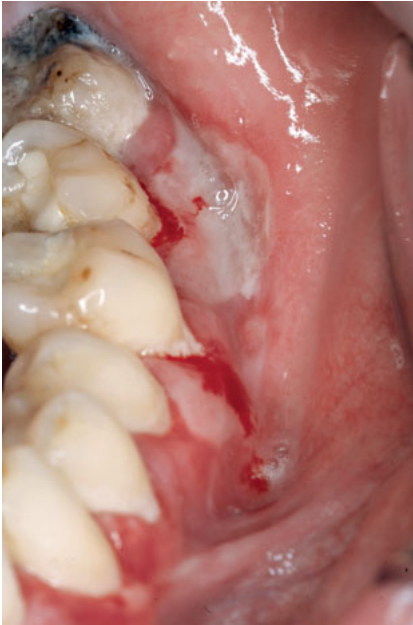Das Ausbleiben des Nikolski-Phänomens I (mechanische Provokation einer Blasenneubildung, beispielsweise mittels Luftbläser) hilft beim Ausschluss der Diagnose des äußerst seltenen Pemphigus vulgaris (Abb. 4), das Ausbleiben des Nikolski-Phänomens II (Verschieben einer Blase) liegt jedoch an der Beschaffenheit der oralen Mukosa und wäre an anderen Körperstellen bei Blasenbildung provozierbar. Es kann also nicht zur definitiven Diagnosestellung des BP oder VSP im oralen Bereich herangezogen werden. Differenzialdiagnostisch muss auch der bullöse Lichen (Abb. 5) ausgeschlossen werden. Eine Diagnose



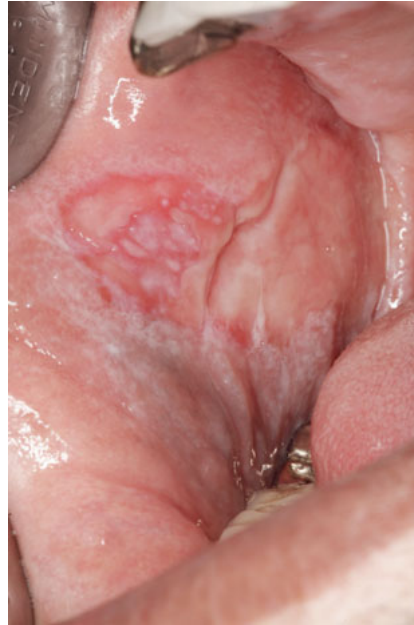**Abb. 1** Zahnlose 83-jährige Patientin mit bullösem Pemphigoid.



**Abb. 2** 77-jähriger Patient mit bisher nur extraoral aufgetretenem bullösem Pemphigoid.



**Abb. 3** 46-jähriger Patient mit vernarbendem Schleimhautpemphigoid.



**Abb. 4** 54-jähriger Patient mit Pemphigus vulgaris.

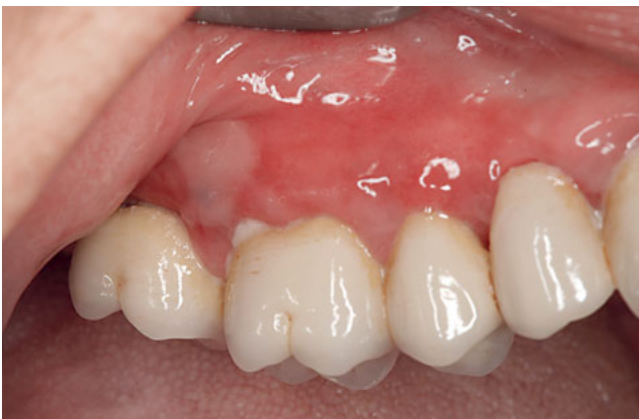des BP oder VSP kann also nur histopathologisch mit Unterstützung durch Immunfluoreszenz gestellt werden: Die Probenentnahme ist aufgrund der raschen Epithelablösung schwierig, es sollte im Randbereich einer Läsion biopsiert werden.

Histologisch zeigt sich eine subepitheliale Blasenbildung, unter dem

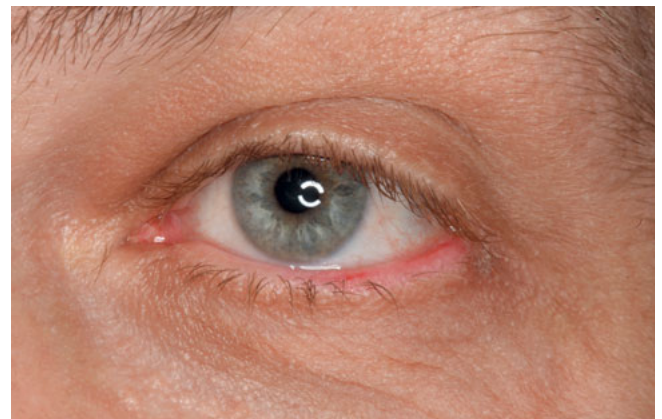
Fluoreszenzmikroskop können Autoantikörper gegen die Basallamina nachgewiesen werden (IgG und IgA, evtl. weitere)<sup>4</sup>. Neben der auftretenden Narbenbildung bei der Abheilung der Blasen beim VSP im Vergleich zum BP sollte zur weiteren Unterscheidung zwischen BP und VSP dringend noch eine Untersuchung durch den Derma-

tologen und/oder Ophthalmologen durchgeführt werden, da das VSP beim Ausbleiben einer Behandlung zur Erblindung führen kann. Im Anfangsstadium kann sich das VSP als Konjunktivitis der Augen äußern (Abb. 6). Bei beiden Autoimmundermatosen ist zudem häufig auch eine systemische Therapie mit Glukokortikoiden oder anderen Immunsuppressiva (z. B. Azathioprin, Methotrexat o. a.) notwendig, welche nicht durch den Zahnarzt durchgeführt wird. Zusätzlich eignet sich neben einer analgetischen Therapie (z. B. Paracetamol) auch eine lokale antiseptische Therapie (sanfte Reinigung der erodierten Flächen mit Chlorhexidinlösung) vor dem Auftragen einer glukokortikoidhaltigen Haftsalbe (z. B. Volon A, Wirkstoff: Triamcinolonacetonid) oder eines clobetasolhaltigen Gels oder einer Spülung.

Beide Autoimmundermatosen treten schubweise auf, welche dann zunächst entsprechend hochdosiert therapiert werden müssen. Häufig treten Rezidive nach dem Absetzen der glukokortikoidhaltigen Salben, Spülungen oder systemischen Therapie auf, meist lassen sich beide Erkrankungen jedoch mittels geeigneter, möglichst niedrig dosierter glukokortikoidhaltiger Therapie zufriedenstellend therapieren (Tab. 1).



**Abb. 5** 53-jährige Patientin mit bullösem Lichen.




**Abb. 6** Derselbe 46-jährige Patient wie in Abb. 3 mit vernarbendem Schleimhautpemphigoid, das mit einer Konjunktivitis assoziiert ist.

**Tab. 1** Übersicht Pemphigoide (BP = bullöser Pemphigoid; VSP = vernarbte Schleimhaut).

<b>Anamnese</b>	BP (Abb. 1 und 2): Häufig ältere Patienten, selten Kinder Erkrankungsgipfel 70. bis 80. Lebensjahr, manchmal assoziiert mit anderen Autoimmunerkrankungen oder Neoplasien VSP (Abb. 3 und 6): Meist > 60 Jahre, aber in jedem Alter möglich
<b>Klinik und Symptome</b>	Frühzeitig platzende subepitheliale Blasen an der Mundschleimhaut, die schmerzhaft Erosionen hinterlassen <sup>3</sup>
<b>Lokalisation</b>	Häufig Gaumen und Kieferkamm/befestigte Gingiva
<b>Diagnostik</b>	Nur mittels histopathologischer Untersuchung und/oder Immunfluoreszenz
<b>Histologie/ Immunfluoreszenz</b>	Bei BP und VSP subepitheliale Blasenbildung, Autoantikörper gegen Proteine der Basallamina (IgG, IgA und weitere) <sup>2</sup>
<b>Ätiologie</b>	unbekannt, Autoimmunerkrankung
<b>Differenzialdiagnosen</b>	<b>Bullöser Lichen</b> (Abb. 5), bei Verdacht auf BP muss dringend das VSP durch den Dermatologen und Ophthalmologen ausgeschlossen werden, da eine Erblindung drohen kann <b>Erythema exsudativum multiforme</b> selten: <b>Pemphigus vulgaris</b> (Abb. 4, positives Nikolski-Phänomen-I-Zeichen)
<b>Prävalenz</b>	BP 1:40.000, VSP
<b>Geschlechterverteilung</b>	BP Männer > Frauen, VSP Frauen < Männer (3:2)
<b>Therapie</b>	Lokal antiseptische und topische Therapie mit Glukokortikoiden, häufig zusätzliche systemische Therapie mit Glukokortikoiden durch den Dermatologen notwendig
<b>Rezidivhäufigkeit</b>	Unterschiedliche Verläufe möglich, häufige Rezidive nach Absetzen der Therapie mittels Glukokortikoiden
<b>Prognose</b>	Das BP sowie das VSP verlaufen meist in Schüben, manchmal spontanes Abklingen der Symptome des BP nach einigen Jahren Verlauf des VSP hauptsächlich abhängig vom Ausprägungsgrad der okulären Beteiligung (Gefahr der Erblindung)

## Literatur

- Selby L, De Castro F, De Villiers WJS. Case Report: The association of bullous pemphigoid and ulcerative colitis. Dig Dis Sci 2004;49.
- Jung EG, Moll I. Blasenbildende Erkrankungen. In: Bob A, Bob K (Hrsg). Dermatologie. Stuttgart: Thieme; 2003:293ff.
- Jackowski J, Ursic M, Kleine M. Blasenbildende Erkrankungen der Mundschleimhaut. Dtsch Zahnärztl Z 2012;67:11.
- Scully C, Bagan JV, Carrozzo M, Flaitz CM, Gandolfo S. In: Taylor A (Hrsg). Pocketbook of oral disease. UK: Churchill Livingstone Elsevier; 2013:230ff.



### Autorinnen

#### Dr. Alice von Laffert

Fachzahnärztin für Oralchirurgie  
Abteilung für Parodontologie, Oralmedizin und Oralchirurgie im CharitéCentrum für Zahn-, Mund- und Kieferheilkunde  
Direktor: Univ.-Prof. Dr. Henrik Dommisch  
Charité – Universitätsmedizin Berlin  
Assmannshäuser Str. 4–6, 14197 Berlin  
E-Mail: alice.von-laffert@charite.de

#### Univ. Prof. Dr. Andrea-Maria Schmidt-Westhausen

Leiterin Oralchirurgie  
Abteilung für Parodontologie, Oralmedizin und Oralchirurgie im CharitéCentrum für Zahn-, Mund- und Kieferheilkunde  
Charité - Universitätsmedizin Berlin